ISSN 1816-5095 (print); ISSN 2500-0845 (online)
https://doi.org/10.18008/1816-5095-2019-4-522-528

поступила 21.12.18
was received 21.12.18

Исследование эффективности прецизионных доз антибиотиков в лечении индуцированного острого бактериального послеоперационного эндофтальмита в эксперименте



В.Н. Казайкин В.О. Пономарев

АО «Екатеринбургский центр МНТК “Микрохирургия глаза”»
ул. Академика Бардина, 4а, Екатеринбург, 620149, Российская Федерация

РЕЗЮМЕ **Офтальмология. 2019;16(4):522–528**

Цель: провести клинико-гистоморфологическое исследование эффективности и безопасности индивидуально рассчитанных доз антибиотика на экспериментальной модели острого эндофтальмита у лабораторных животных. **Материалы и методы.** В группу исследования были включены 15 взрослых лабораторных белых кроликов породы Шиншилла, мужского пола, возрастом от 2 до 3 месяцев (2,6 ± 0,44 мес.). Определение анатомических параметров глазного яблока было выполнено с помощью ультразвукового биометра Compact Touch Quantel Medical (Франция). Полученные данные экспортировались в оригинальную программу собственной разработки для электронно-вычислительной машины (ЭВМ) для автоматического расчета дозы антибактериального препарата для интравитреального введения. В ходе эксперимента у животных был удален нативный хрусталик с интраоперационным введением культуры эпидермального стафилококка в объеме 0,1 мл (10 000 колониеобразующих единиц). После операции животные были разделены на 4 группы лечения: 1-я группа — без лечения, 2-я группа — стандартная доза ванкомицина для интравитреального введения (1 мг/0,1 мл), 3-я группа — двойная доза (2 мг/0,1 мл), 4-я группа — индивидуальная доза, равная 0,25 мг/0,1 мл (по данным расчета программы ЭВМ). После периода клинического наблюдения проводили энуклеацию глазного яблока с выполнением гистоморфологического исследования. **Результаты.** 1-я группа — нарастание признаков воспаления, глубокие необратимые структурные повреждения всех интраокулярных структур по данным гистоморфологии; 2-я группа — регресс клинических проявлений к первой неделе наблюдения, процессы альтерации и начальной регенерации интраокулярных структур по данным гистоморфологии; 3-я группа — диффузное помутнение роговицы с невозможностью дальнейшего анализа, признаки токсического повреждения интраокулярных структур по данным гистоморфологии; 4-я группа — полный регресс клинической симптоматики, остаточные признаки асептического воспаления по данным гистоморфологии. **Выводы.** Клинические и гистоморфологические исследования энуклеированных глазных яблок подопытных животных демонстрируют клиническую эффективность и безопасность концентрации ванкомицина в витреальной полости равной или приближенной к 128 мкг/мл. Индивидуальный (персонифицированный) расчет дозы антибактериального препарата позволяет исключить риск токсического повреждения сетчатки при избыточной концентрации антибиотика в витреальной полости. Токсическое воздействие избыточных доз антибиотика возрастает с увеличением концентрации действующего вещества.

Ключевые слова: эндофтальмит, ванкомицин, гистоморфология, интравитреальная инъекция

Для цитирования: Казайкин В.Н., Пономарев В.О. Исследование эффективности прецизионных доз антибиотиков в лечении индуцированного острого бактериального послеоперационного эндофтальмита в эксперименте. *Офтальмология.* 2019;16(4):522–528. https://doi.org/10.18008/1816-5095-2019-4-522-528

Прозрачность финансовой деятельности: Никто из авторов не имеет финансовой заинтересованности в представленных материалах или методах

Конфликт интересов отсутствует

CC BY 4.0

Study of the Effectiveness of Precision Doses of Antibiotics in the Treatment of Induced Acute Bacterial Postoperative Endophthalmitis in an Experiment

V.N. Kazajkin, V.O. Ponomarev

Ekaterinburg Eye Microsurgery Center
Academician Bardin str., 4A, Ekaterinburg, 620149, Russian Federation

ABSTRACT

Ophthalmology in Russia. 2019;16(4):522–528

Objective: to conduct a clinical and histomorphological study of the efficacy and safety of individually calculated doses of antibiotic in an experimental model of acute endophthalmitis in laboratory animals. **Materials and methods.** The study group included 15 adult laboratory white rabbits of the Chinchilla breed, male, aged from 2 to 3 months (2.6 ± 0.44 months). Determination of the anatomical parameters of the eyeball was performed on an ultrasound biometer — Compact Touch Quantel Medical (France). The obtained data were exported to the original program of an electronic computing machine of its own design, for automatic calculation of the dose of antibacterial drug for intravitreal injection. In the course of the experiment, the native lens was removed from animals with intraoperative administration of a culture of epidermal staphylococcus in a volume of 0.1 ml (10,000 colony forming units). After surgery, the animals were divided into 4 treatment groups: group 1 — without treatment, group 2 — standard dose of vancomycin for intravitreal administration (1 mg / 0.1 ml), group 3 — double dose (2 mg / 0.1 ml), group 4 — individual a dose of 0.25 mg / 0.1 ml (according to the calculation of the computer program). After a period of clinical observation, the enucleation of the eyeball was performed with a histomorphological study. **Results.** Group 1 — increase of the inflammation signs, deep irreversible structural damage to all intraocular structures according to histomorphology. Group 2 — regression of clinical manifestations by the first week of observation, the processes of alteration and initial regeneration of intraocular structures according to histomorphology. Group 3 — diffuse opacification of the cornea with the impossibility of further analysis, signs of toxic damage to intraocular structures according to histomorphology. Group 4 — complete regression of clinical symptoms, residual signs of aseptic inflammation according to histomorphology.
Conclusions. Clinical and histomorphological studies of enucleated eyeballs in experimental animals demonstrate clinical efficacy and safety of vancomycin concentration in the vitreal cavity equal to or close to 128 μg/ml. Individual (personalized) calculation of the antibacterial drug dose eliminates the risk of toxic damage to the retina when the antibiotic concentration is excessive in the vitreal cavity. The toxic effects of excessive doses of antibiotics increase with increasing concentration of the active substance.

Keywords: endophthalmitis, vancomycin, histomorphology, intravitreal injection

For citation: Kazajkin V.N., Ponomarev V.O. Study of the Effectiveness of Precision Doses of Antibiotics in the Treatment of Induced Acute Bacterial Postoperative Endophthalmitis in an Experiment. *Ophthalmology in Russia.* 2019;16(4):522–528. https://doi.org/10.18008/1816-5095-2019-4-522-528

Financial Disclosure: No author has a financial or property interest in any material or method mentioned

There is no conflict of interests

АКТУАЛЬНОСТЬ

Острый бактериальный послеоперационный эндофтальмит (ОЭ) остается одним из самых грозных осложнений хирургического вмешательства на глазу с момента становления офтальмологии как хирургической дисциплины [1, 2]. Драматичность этого явления связана с тем, что гарантированной защиты от риска возникновения ОЭ не существует. Пациент рискует остаться без зрительных функций, а врач — столкнуться с юридическими проблемами, сопровождающими его на профессиональном пути.

Относительно редкая частота встречаемости ОЭ в современных глазных клиниках после хирургии катаракты составляет от 0,03 до 0,2 % [3–7], она малозаметна в общем числе осложнений, однако бурный рост хирургической активности в сочетании с увеличением продолжительности жизни населения развитых стран мира [8] делает эти процентные показатели чрезвычайно высокими в абсолютных цифрах.

Современный алгоритм лечения ОЭ описан в исследованиях EVS 1995 и ESCRS 2013, в которых отражены два основные стандарта лечения: «золотой» и «серебряный». «Золотой стандарт» включает проведение 3-портовой витрэктомии с посевом содержимого передней камеры и витреальной полости на микрофлору в сочетании с интравитреальным введением (ИВВ) антибиотиков (АБ) — 1 мг ванкомицина и 2,25 мг цефтазидима в течение 1 часа после диагностирования острого эндофтальмита. «Серебряный стандарт» исключает проведение витрэктомии и ограничивается посевом на микрофлору с ИВВ вышеуказанных АБ [9, 10].

Несмотря на существующие стандарты лечения, частота энуклеации глаза может достигать 23,2 % [11], что нельзя назвать лечением, обладающим высокой эффективностью.

Особого внимания заслуживает тот факт, что при введении 1 мг ванкомицина в витреальную полость стандартного объема, которая варьирует, по некоторым данным, от 3,5 до 9,2 мл (в среднем 5,38 ± 1,22 мл) [12], концентрация препарата в полости составит около 185 мкг/мл (объем 5,38 мл), а при объеме полости 3,5 мл концентрация ванкомицина составит уже 285 мкг/мл.

Однако в соответствии с данными литературы для большинства штаммов, в отношении которых ванкомицин обладает умеренной активностью и которые

зачастую являются возбудителями ОЭ, минимально ингибирующая концентрация (МИК) варьирует между 0,03 и 16 мкг/мл [13]. В свою очередь, для полного гарантированного уничтожения чувствительной бактериальной флоры минимально бактерицидная концентрация (МБК) ванкомицина должна превышать МИК в 2–8 раз [14].

Соответственно, величина концентрации ванкомицина в витреальной полости 128 мкг/мл и выше позволит абсолютно точно уничтожить возбудителя внутриглазной инфекции.

Любой антибиотик потенциально может вызвать токсическую реакцию при системном применении. Не менее важно это и при его доставке интраокулярно, когда субстратом для повреждения могут стать «тонкие» интраокулярные структуры, в частности сетчатка.

Ванкомицинассоциированные геморрагические ретинальные васкулиты имеют широкое распространение как одно из проявлений гиперчувствительности замедленного типа в ответ на неконтролируемое введение раствора антибиотика в полость глаза [15].

Ретинальные осложнения массово распространены среди антибактериальных препаратов других групп, активно использующихся в хирургии катаракты в качестве средств антиинфекционной профилактики с конца 1980-х годов и до настоящего времени. Эти проявления встречаются после однократного внутрикамерного или трансцилиарного введения стандартных, а в некоторых случаях избыточных доз гентамицина и цефуроксима и проявляются в виде неинфекционного панувеита, синдрома ретинальной ишемии, атрофии зрительного нерва, геморрагических нейроретиноваскулитов и др. [16–18]. Эти данные еще раз подтверждают необходимость прецизионного, строго дозированного использования антибиотиков в офтальмологии, особенно в тех случаях, когда речь идет о максимальном сохранении зрительных функций.

Таким образом, имея стандарт лечения ОЭ, клиницисту приходится балансировать между риском селекции резистентных штаммов при недостаточной концентрации АБ в витреальной полости и риском токсического повреждения сетчатки при использовании неконтролируемых доз АБ в качестве панацеи при отсутствии данных об эффективном терапевтическом коридоре.

Цель исследования: провести клинико-гистоморфологическое исследование эффективности и безопасности прецизионных (индивидуально рассчитанных) доз антибиотика на экспериментальной модели ОЭ у лабораторных животных.

МАТЕРИАЛЫ И МЕТОДЫ ИССЛЕДОВАНИЯ

Исследование было проведено на базе Екатеринбургского центра АО «МНТК “Микрохирургия глаза”», ветеринарной клиники ООО «Здоровье животных», Института иммунологии и физиологии Уральского отделения РАН. Манипуляции с лабораторными животными выполнены в соответствии с Международными рекомендациями по проведению медико-биологических исследований с использованием животных, изложенными в Европейской конвенции по защите позвоночных животных, используемых для экспериментальных и научных целей (Страсбург, 2006 г.), требованиями Хельсинкской декларации (Эдинбург, 2000 г.) и Всемирной медицинской ассоциации (2000 г.), Руководством по уходу и использованию лабораторных животных (Москва, 2016 г.).

В группу исследования были включены 15 взрослых лабораторных белых кроликов породы шиншилла мужского пола в возрасте от 2 до 3 месяцев (2,6 ± 0,44 мес.). В процессе выполнения исследования все животные находились в стандартных условиях содержания. Ветеринаром проводилось ежедневное наблюдение за состоянием животных, поведением, потреблением корма и воды, состоянием волосяного покрова и слизистых оболочек, изменением веса животных (взвешивали 2 раза в неделю).

Для определения основных параметров глазного яблока всем кроликам после седации пропофолом была выполнена ультразвуковая биометрия с использованием прибора Compact Touch Quantel Medical (Франция). В ходе исследования были измерены: передне-задняя ось глазного яблока, глубина передней камеры, толщина хрусталика. Полученные данные были использованы для подстановки в оригинальную программу собственной разработки для электронно-вычислительной машины (ЭВМ) (рис. 1) для автоматического расчета дозы антибактериального препарата для интравитреального введения, зависящей от индивидуальных параметров глазного яблока, в частности длины передне-задней оси глазного яблока.

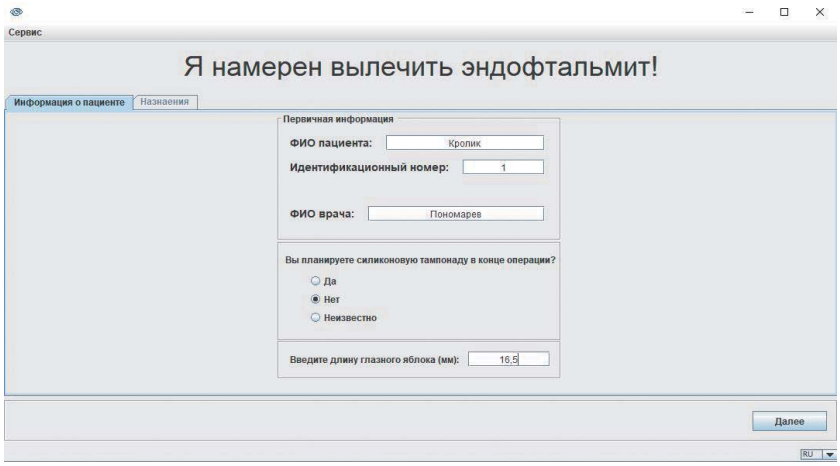

Рис 1. Интерфейс программы для расчета индивидуальной дозы АБ

Fig 1. The program interface for calculating the individual dose of Antibiotics

Следующий этап исследования заключался в удалении хрусталика всем подопытным животным с интраоперационным введением культуры эпидермального стафилококка в объеме 0,1 мл (10 000 колониеобразующих единиц — КОЕ) сразу после оперативного вмешательства. На 2 сутки после операции подопытные животные были разделены на 4 группы лечения:

1-я группа (3 кролика) — группа контроля, животные не получали лечения;

2-я группа (4 кролика) — животные, которым была проведена интравитреальная инъекция стандартной дозы ванкомицина, равной 1 мг/0,1 мл;

3-я группа (4 кролика) — животные с двойной интравитреальной дозой антибиотика 2 мг/0,1 мл;

4-я группа (4 кролика) — животные, получавшие индивидуально рассчитанную с помощью компьютерной программы дозу ванкомицина при ранее определенном объеме витреальной полости у кроликов, равной 1700 мм^3 на основании длины глазного яблока, равной 16,5 мм.

По окончании эксперимента проводили энуклеацию глазного яблока с формированием опорно-двигательной культи (ОДК) без вкладыша. Энуклеированные глазные яблоки были отправлены на гистоморфологическое исследование. Все животные были прооперированы одним хирургом и выхаживались на базе ветеринарной клиники в соответствии со стандартными протоколами под наблюдением опытных ветеринаров. Ни одно животное в ходе исследования не погибло, после исследования все животные были отправлены для дальнейшего разведения. Образцы энуклеированных глазных яблок кроликов для гистологического исследования подготавливали с помощью автоматического процессора Leica EG 1160 с последующей заливкой в парафин. Срезы толщиной 3–5 мкм окрашивали гематоксилин-эозином. Структурное исследование проводили с использованием микроскопа Leica DM 2500. Программу ВидеоТест «Морфология» 5.0 применяли для анализа изображений.

РЕЗУЛЬТАТЫ

Ультразвуковая биометрия демонстрирует средние показатели анатомических параметров глазного яблока подопытных животных (табл. 1).

У всех кроликов на 2-е сутки после интравитреальной инъекции эпидермального стафилококка появились клинические признаки эндофтальмита — покраснение конъюнктивы глазного яблока, отек роговицы, появление гипопиона, экссудата в передней камере, воспалительного феномена Тиндаля, отсутствие рефлекса с глазного дна.

У животных первой группы (без лечения) за период наблюдения было выявлено ежедневное нарастание клинической симптоматики, которая сопровождалась гиперемией конъюнктивы глазного яблока, стойким помутнением роговицы, наличием воспалительных клеток во влаге передней камеры и наличием гипопиона 0,5 мм, отсутствием рефлекса с глазного дна.

Таблица 1. Показатели измерения основных параметров глазного яблока кроличьего глаза

Table 1. Measurement indicators of rabbit eye eyeball main parameters

№	Глубина передней камеры / Anterior chamber depth	Толщина хрусталика / Lens thickness	Длина глаза / Eye length
1	2,3	5,1	16,5
2	2,5	5,5	16,7
3	2,2	5	16,3
4	2,6	5,6	16,8
5	2,5	5,4	16,6
6	2,7	5,7	16,9
7	2,2	4,9	16,4
8	2,3	4,6	16,5
9	2,1	4,9	16,5
10	2,6	4,9	16,7
11	2,4	5	16,2
12	2,2	5,1	16,4
13	2,2	5,5	16,3
14	2,4	5	16,6
15	2,3	4,8	16,2
Среднее / Mean	**2,36 ± 0,17**	**5,13 ± 0,32**	**16,5 ± 0,21**

У животных 2-й группы (получивших стандартную дозу ванкомицина, равную 1 мг, концентрация АБ в витреальной полости при этом составила 625 мкг/мл) была выявлена постепенная положительная динамика за недельный период наблюдения, что выражалось в уменьшении гиперемии конъюнктивы глазного яблока, просветлении роговицы, исчезновении гипопиона, появлении слабого розового рефлекса с глазного дна. К концу первой недели наблюдения клиническая картина характеризовалась слабой гиперемий бульбарной конъюнктивы, помутнением роговицы в верхних отделах, наличием экссудативной пленки в области зрачкового края радужной оболочки, слабым розовым рефлексом с глазного дна (рис. 2).

У животных 3-й группы (получивших двойную дозу ванкомицина, равную 2 мг, концентрация АБ в полости 1250 мкг/мл) с первых суток после интравитреальной инъекции была выявлена отрицательная клиническая динамика, которая выражалась в выраженной смешанной инъекции глазного яблока и тотальном помутнении роговицы. Структуру передней камеры и витреальной полости оценить не удалось за весь период динамического наблюдения (рис. 3).

У животных 4-й группы, получивших индивидуальную дозу ванкомицина — 0,25 мг, рассчитанную с помощью компьютерной программы (концентрация АБ в витреальной полости — 147 мкг/мл), с первых суток наблюдалась значительная положительная динамика. Она выражалась в постепенном уменьшении гиперемии глазного яблока, просветлении роговицы, исчезновении воспалительных клеток и гипопиона из передней

Рис. 2. Передний отрезок глазного яблока кролика, получавшего стандартную дозу ванкомицина — 1 мг/0,1 мл, через 1 неделю клинического наблюдения

Fig. 2. A rabbit eyeball anterior segment after standard dose of vancomycin — 1 mg / 0.1 ml, 1 week of clinical observation

Рис. 3. Передний отрезок глазного яблока кролика, получавшего двойную дозу ванкомицина — 2 мг/0,1 мл, через 1 неделю клинического наблюдения

Fig. 3. Anterior segment of the rabbit eyeball receiving a double dose of vancomycin — 2 mg / 0.1 ml, 1 week of clinical observation

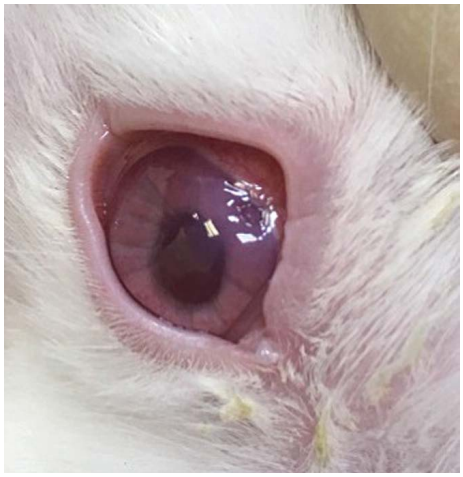

Рис. 4. Передний отрезок глазного яблока кролика, получавшего индивидуально рассчитанную дозу ванкомицина — 0,25 мг/0,1 мл, через 1 неделю клинического наблюдения

Fig. 4. Anterior segment of the rabbit eyeball, treated with an individually calculated dose of vancomycin — 0.25 mg / 0.1 ml, after 1 week of clinical observation

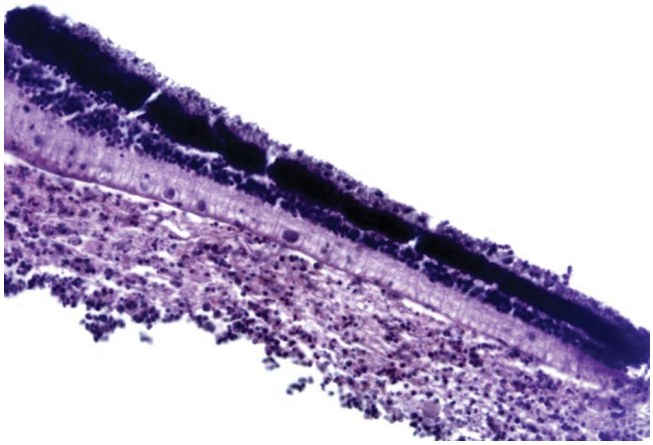

Рис. 5. Сетчатая оболочка с прилегающим гнойным экссудатом (стрелка) Ув. ×200. ГЭ

Fig. 5. Retina with adjacent purulent exudate (arrow) ×200. GE

камеры, появлении отчетливого рефлекса с глазного дна. К концу первой недели клинического наблюдения глазные яблоки подопытных животных 4-й группы выглядели как интактные (рис. 4).

Энуклеированные глазные яблоки были помещены в 10 % раствор формалина, интраокулярно заполнены 5 % раствором формалина и отправлены на гистоморфологическое исследование в лабораторию Института иммунологии и физиологии Уральского отделения РАН.

Первая группа (кролики, не получавшие лечения).

При гистологическом исследовании энуклеированных глазных яблок кроликов первой группы установлено, что передняя и задняя камера глаза заполнены гнойным экссудатом, представленным некротическими массами, лейкоцитарным инфильтратом и пиогенными клетками (рис. 5). Экссудат, прилегающий к роговице, проник трансмурально в структуру роговицы, разрушая десцеметову мембрану. Собственное вещество роговицы инфильтрировано лейкоцитами, полнокровно, роговичный эпителий истончен.

Таким образом, гистологическое исследование энуклеированных глазных яблок кроликов первой группы, не получавших лечения, демонстрирует вовлеченность в воспалительный процесс всех структур глазного яблока, что сочетается с глубокими необратимыми структурными повреждениями.

Кролики второй группы (стандартная доза ванкомицина — 1 мг/0,1 мл).

Роговица: в области угла передней камеры (УПК), в месте перехода роговицы в склеру в волокнистом слое определялись полнокровные сосуды с признаками капилляростаза и наличием сладж-комплекса. Центральные отделы роговицы: эпителий не изменен, в строме роговицы наблюдались расширенные полнокровные сосуды и диффузная лимфоцитарная инфильтрация собственного вещества. Эндотелий и боуменова мембрана с очаговой десквамацией и фрагментацией мембран. Угол передней камеры: определялись фокусы деструкции цилиарного тела и его фрагментация, некротические массы, инфильтрированные сегментоядерными лейкоцитами. Стекловидное тело: в задней камере глаза — фокусы деструкции стекловидного тела с интенсивной инфильтрацией палочкоядерных лейкоцитов (ПЯЛ). Сетчатка: деструкция поверхностных слоев в виде кариопикноза и лизиса ядер с частичной десквамацией (рис. 6).

Таким образом, при гистологическом исследовании энуклеированных глаз подопытных животных второй группы (получавших при лечении бактериального эндофтальмита стандартную дозу ванкомицина — 1 мг в виде интравитреальной инъекции) установлено, что процессы альтерации определяются в роговице, склере, цилиарном теле, стекловидном теле и сетчатке. В роговице характер инфильтрата — лимфоцитарный, что указывает на пролиферативную фазу воспаления с участием иммунокомпетентных клеток. В цилиарном, стекловидном теле, склере и сетчатке преобладают процессы альтерации и сохраняются признаки экссудативного воспаления с участием палочкоядерных лейкоцитов, которые выполняют фагоцитарную функцию (фагоцитоз некротических масс). Из этого следует, что роговица животных второй группы находится в регенеративной фазе воспалительного процесса, а остальные структуры — в фазе активной экссудации, которая носит повреждающий характер.

Кролики третьей группы, получавшие двойную дозу ванкомицина.

В центральной и периферической части роговицы выявлялись признаки отека и утолщения эпителия. В собственном веществе — умеренный интерстициальный отек, полнокровие капилляров. Сосуды цилиарного тела резко полнокровны с явлениями капилляростаза и признаками выраженного интерстициального отека. В строме определялись единичные лимфоидные элементы. Зрительный нерв: полнокровие сосудов с выраженным капилляростазом. Сетчатка и сосудистая оболочка: резко выраженное полнокровие сосудов с капилляростазом. Фокусы лимфоидной инфильтрации с трансмуральным распространением на сосудистую и сетчатую оболочку (рис. 7).

Стекловидное тело представлено нитчатыми фрагментированными образованиями без признаков экссудативной реакции.

Таким образом, кролики третьей группы, получавшие двойную дозу ванкомицина в виде интравитреальной инъекции, демонстрируют в ходе гистологического исследования энуклеированных глазных яблок явления токсического повреждения интраокулярных структур, что проявляется выраженными структурными изменениями собственного вещества.

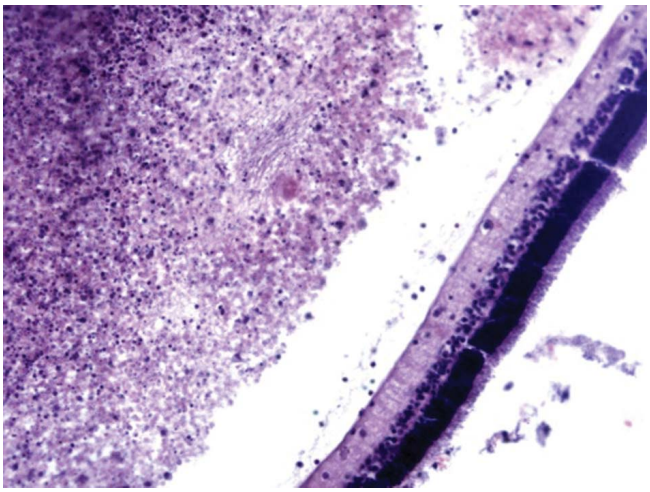

Рис. 6. Задняя камера глаза. Фрагменты деструктивно измененного стекловидного тела, частично контактирующего с сетчатой оболочкой. Ув. ×200. ГЭ

Fig. 6. Posterior chamber. Fragments of a destructively modified vitreous body partially in contact with Retina. ×200. GE

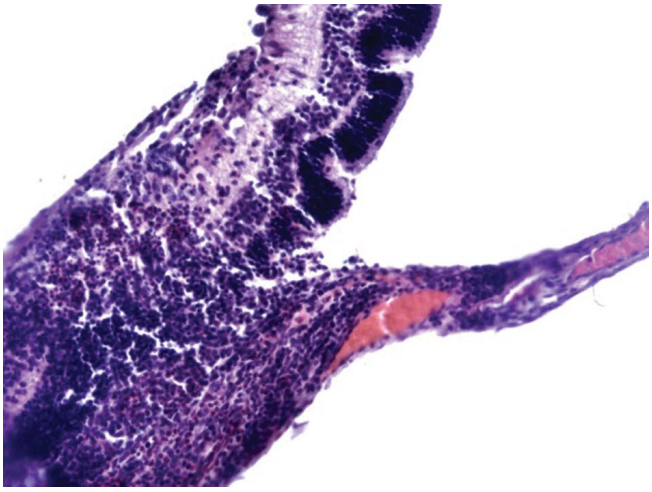

Рис. 7. Фрагмент сетчатки (стрелка) с сосудистой оболочкой. Ув. ×200. ГЭ

Fig. 7. Fragment of the retina (arrow) with the choroid. ×200. GE

Кролики четвертой группы (получавшие индивидуальную дозу ванкомицина, рассчитанную с помощью компьютерной программы, равную 0,25 мкг/мл, что соответствует концентрации АБ в полости 147 мкг/мл).

Структурные изменения со стороны роговицы у кроликов четвертой группы были минимальны, роговичный эпителий и собственное вещество роговицы как в центральной, так и в периферической части соответствуют гистологической норме. В области перехода роговицы в склеру обнаруживается небольшое утолщение роговичного эпителия и полнокровие сосудов склеры.

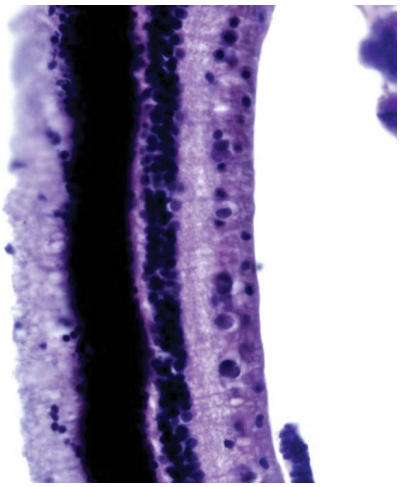

Рис. 8. Сетчатая оболочка. Ув. ×400. ГЭ

Fig. 8. Retina. ×400. GE

Сетчатая оболочка с выраженными слоями. Клетки без видимых структурных изменений (рис. 8).

В задней камере глаза определяются фрагменты стекловидного тела с признаками экссудативной реакции, в инфильтрате преобладают эозинофильные лейкоциты, что указывает на остаточные признаки асептического воспаления.

Таким образом, гистологическое исследование энуклеированных глазных яблок кроликов четвертой группы демонстрирует отсутствие патологических изменений в интраокулярных структурах, в стекловидном теле визуализируются явления разрешения патологического процесса без вовлечения ретинальной ткани.

ВЫВОДЫ

1. Клинические и гистоморфологические исследования энуклеированных глазных яблок подопытных животных демонстрируют клиническую эффективность и безопасность концентрации ванкомицина в витреальной полости, равной или приближенной к 128 мкг/мл.

2. Индивидуальный (персонифицированный) расчет дозы антибактериального препарата позволяет исключить риск токсического повреждения сетчатки при избыточной концентрации антибиотика в витреальной полости, тем самым позволяя получить максимальные зрительные функции в период реконвалесценции.

3. Токсическое воздействие избыточных доз АБ возрастает с увеличением концентрации действующего вещества.

УЧАСТИЕ АВТОРОВ:

Казайкин В.Н. — концепция, дизайн исследования, редактирование и дополнение статьи;
Пономарев В.О. — проведение исследований, написание статьи.

ЛИТЕРАТУРА/REFERENCES

1. Ромер Р. *Руководство по глазным болезням.* Пер. с нем. М.: Практическая медицина, 1913. 222 с. [Romer R. *Guide to eye diseases in the form of clinical lectures.* Moscow: Practical medicine, 1913. 222 p. (In Russ.)]
2. Barry P., Cordoves L., Gardner S. ESCRS Guidelines for Prevention and Treatment of Endopthalmitis Following Cataract Surgery. Co Dublin: Temple House, Temple Road, Blackrock, 2013.
3. Wykoff C.C., Parrott M.B., Flynn H.W., Jr, Shi W., Miller D., Alfonso E.C. Nosocomial acute-onset postoperative endophthalmitis at a University Teaching Hospital (2002–2009). *Am J Ophthalmol.* 2010;150(3):392.e2–398.e2. DOI: 10.1016/j.ajo.2010.04.010
4. Miller J.J., Scott I.U., Flynn H.W., Jr, Smiddy W.E., Newton J., Miller D. Acute-onset endophthalmitis after cataract surgery (2000–2004): incidence, clinical settings, and visual acuity outcomes after treatment. *Am J Ophthalmol.* 2005;139(6):983–987. DOI: 10.1016/j.ajo.2005.01.025
5. Ravindran R.D., Venkatesh R., Chang D.F., Sengupta S., Gyatsho J., Talwar B. Incidence of post-cataract endophthalmitis at Aravind Eye Hospital: outcomes of more than 42,000 consecutive cases using standardized sterilization and prophylaxis protocols. J *Cataract Refract Surg.* 2009;35(4):629–636. DOI: 10.1016/j.jcrs.2009.01.002
6. Freeman E.E., Roy-Gagnon M.-H., Fortin E., Gauthier D., Popescu M., Boisjoly H. Rate of endophthalmitis after cataract surgery in quebec, Canada, 1996–2005. *Arch Ophthalmol.* 2010;128(2):230–234. DOI: 10.1001/archophthalmol.2009.380
7. Moshirfar M., Feiz V., Vitale A.T., Wegelin J.A., Basavanthappa S., Wolsey D.H. Endophthalmitis after uncomplicated cataract surgery with the use of fourth-generation fluoroquinolones: a retrospective observational case series. *Ophthalmology.* 2007;114(4):686–691. DOI: 10.1016/j.ophtha.2006.08.038
8. Public health and aging: Trends in aging — United States and Worldwide. *Morbidity and Mortality Weekly Report.* 2003;52(6):101–106.
9. Малюгин Б.Э., Шпак А.А., Морозова Т.А. *Фармакологическое сопровождение современной хирургии катаракты.* М.: Офтальмология, 2010. [Maljugin B.Je., Shpak A.A., Morozova T.A. *Pharmacological support of modern cataract surgery.* Moscow: Ophthalmology. 2010 (In Russ.)]
10. Barry P., Cordoves L., Gardner S. *ESCRS Guidelines for Prevention and Treatment of Endopthalmitis Following Cataract Surgery.* Co Dublin: Temple House, Temple Road, Blackrock, 2013. P. 21–22.
11. Tsai Y.Y., Tseng S.H. Risk factors in endophthalmitis leading to evisceration or enucleation. *Ophthalmic Surg Lasers.* 2001 May-Jun;32(3):208–212.
12. Tanaka H., Nitoh K., Atsuhiro A., Shimada Y., Kuze M., Nakamura A., Horiguchi M. Measurement of Volume of Vitreous Space During Vitrectomy. *Investigative Ophthalmology & Visual Science* April 2009;50:3169.
13. Белобородова Н.В. Антибиотики гликопептиды: Клиническое значение. *Российский медицинский журнал.* 1998;13:832–836. [Beloborodova N.V. Antibiotics glycopeptides: clinical significance. Russian Medical Journal = *Rossiyskiy Meditsinskiy zhurnal.* 1998;13:832–836 (In Russ.)]
14. Zeckel M.L. A closer look at vancomycin, teicoplanin, and antimicrobial resistance. *J. Chemother.* 1997 Oct;9(5):311–331; discussion 332–335. DOI: 10.1179/joc.1997.9.5.311
15. Witkin A.J., Chang D.F., Jumper J.M., Charles S., Eliott D., Hoffman R.S., Mamalis N., Miller K.M., Wykoff C.C. Vancomycin-Associated Hemorrhagic Occlusive Retinal Vasculitis: Clinical Characteristics of 36 Eyes. *Ophthalmology.* 2017 May;124(5):583–595. DOI: 10.1016/j.ophtha.2016.11.042
16. Kamal-Salah R., Osoba O., Doyle E. Ocular toxicity after inadvertent intracameral injection of high dose of cefuroxime during cataract surgery: a case series. *Retin Cases Brief Rep.* 2017 Mar 15. DOI: 10.1097/ICB.0000000000000577
17. Faure C, Perreira D, Audo I. Retinal toxicity after intracameral use of a standard dose of cefuroxime during cataract surgery. *Doc Ophthalmol.* 2015 Feb;130(1):57–63. DOI: 10.1007/s10633-014-9465-7
18. McDonald HR, Schatz H, Allen AW, Chenoweth RG, Cohen HB, Crawford JB, Klein R, May DR, Snider JD 3rd. Retinal toxicity secondary to intraocular gentamicin injection. *Ophthalmology.* 1986 Jul;93(7):871–877.

СВЕДЕНИЯ ОБ АВТОРАХ

АО «Екатеринбургский центр МНТК “Микрохирургия глаза”»
Казайкин Виктор Николаевич
доктор медицинских наук, заведующий витреоретинальным отделением
ул. Академика Бардина, 4а, Екатеринбург, 620149, Российская Федерация

АО «Екатеринбургский центр МНТК “Микрохирургия глаза”»
Пономарев Вячеслав Олегович
врач-офтальмохирург, заведующий диагностическим отделением
ул. Академика Бардина, 4а, Екатеринбург, 620149, Российская Федерация

ABOUT THE AUTHORS

Ekaterinburg Eye Microsurgery Center
Kazajkin Viktor N.
MD, Head of Vitreoretinal Department
Academician Bardin str., 4A, Ekaterinburg, 620149, Russian Federation

Ekaterinburg Eye Microsurgery Center
Ponomarev Vjacheslav O.
surgeon, Head of Diagnostic department
Academician Bardin str., 4A, Ekaterinburg, 620149, Russian Federation