ISSN 1816-5095 (print); ISSN 2500-0845 (online)
https://doi.org/10.18008/1816-5095-2020-1-70-75

поступила 19.11.19
was received 19.11.19

Оптическая когерентная томография с ангиографией в анализе эффективности витрэктомии у больных с витреомакулярным тракционным синдромом

Т.Г. Каменских И.О. Колбенев Ю.А. Мельникова

О.А. Андрейченко

ФГБОУ ВО «Саратовский государственный медицинский университет им. В.И. Разумовского»
Министерства здравоохранения Российской Федерации
ул. Большая Казачья, 112, Саратов, 410012, Российская Федерация

РЕЗЮМЕ **Офтальмология. 2020;17(1):70–75**

Для хирургического лечения различных форм витреомакулярного тракционного синдрома (ВМТС) применяют микроинвазивную витрэктомию с удалением эпиретинальной и внутренней пограничной мембраны. **Цель исследования:** изучить состояние микроциркуляции сетчатки с использованием метода ангио-ОКТ у больных с тракционной макулопатией и макулярными разрывами до и после витрэктомии. **Пациенты и методы.** В исследование включено 160 пациентов. 1-ю группу составили 55 больных с эпиретинальным фиброзом, 2-ю — 60 больных с макулярным разрывом, 3-ю (контрольная группа) — 45 лиц без офтальмопатологии. Во 2-й группе были выделены две подгруппы: 2а — пациенты с разрывами большого диаметра (более 800 мкм), которым во время операции применяли технику перевернутого лоскута (12 человек). У больных из 2b подгруппы (разрывы диаметром от 430 до 800 мкм) использовали технику сближения краев разрыва с применением тромбоцитарной массы. Всем пациентам проводили стандартное офтальмологическое обследование, а также оптическую когерентную томографию с функцией ангиографии (Cirrus HD-OCT 5000, Carl Zeiss, Германия). **Результаты.** В послеоперационном периоде отмечено улучшение микроциркуляции сетчатки в 1-й группе пациентов, значения плотности перфузии и плотности сосудов повысились. Через 1 месяц зафиксировано дополнительное улучшение данных показателей на фоне снижения толщины сетчатки и восстановления конфигурации витреоретинального интерфейса. В ранний послеоперационный период во 2-й группе сохранялись значимые отличия плотности капилляров поверхностной сосудистой сети от аналогичных значений контрольной группы. Через 1 месяц плотность сосудов у больных 2-й группы достигла значений контрольной группы. Несмотря на увеличение показателей перфузии сразу после витрэктомии, через месяц значения были ниже, чем в контрольной группе. **Выводы.** У пациентов с эпиретинальной мембраной и макулярными разрывами выявлено статистически значимое снижение показателей плотности сосудов и плотности перфузии поверхностной капиллярной сети по данным оптической когерентной ангиотомографии. Эффект виреоретинальной хирургии в лечении больных с тракционной патологией макулы 1-й и 2-й группы заключался в повышении остроты зрения, уменьшении толщины сетчатки, восстановлении правильного витреоретинального профиля. По данным ОКТ-ангиографии выявлено, что после оперативного лечения ВМТС происходит постепенное повышение показателя плотности сосудов в макуле у больных 1-й и 2-й группы. Показатели перфузии сетчатки в макулярной области у больных 1-й группы достигли значений контрольной группы в течение одного месяца, во второй — повысились, но остались ниже, чем в группе контроля. ОСТ-ангиография является высокоинформативным методом для диагностики и мониторинга состояния заднего сегмента глаза у больных с ВМТС.

Ключевые слова: ОКТ-ангио, витреомакулярный тракционный синдром, витрэктомия, пилинг ВПМ

Для цитирования: Каменских Т.Г., Андрейченко О.А., Колбенев И.О., Мельникова Ю.А. Оптическая когерентная томография с ангиографией в анализе эффективности витрэктомии у больных с витреомакулярным тракционным синдромом. *Офтальмология.* 2020;17(1):70–75. https://doi.org/10.18008/1816-5095-2020-1-70-75

Прозрачность финансовой деятельности: Никто из авторов не имеет финансовой заинтересованности в представленных материалах или методах

Конфликт интересов отсутствует

CC BY 4.0

Optical Coherence Tomography with Angiography in the Analysis of Vitrectomy Effectiveness in Patients with Vitreomacular Traction Syndrome

T.G. Kamenskikh, O.A. Andreychenko, I.O. Kolbenev, Y.A. Melnikova

Saratov State Medical University named after V.I. Razumovsky
Bolshaya Kazachia str., 112, Saratov, 410012, Russia

ABSTRACT

Ophthalmology in Russia. 2020;17(1):70–75

Micro incision vitrectomy surgery with removal of epiretinal and internal limiting membranes is used for treating various forms of vitreomacular traction syndrome. **Objective:** to study the condition of retinal microcirculation using the OCTA method in the patients with traction maculopathy and macular ruptures before and after vitrectomy. **Patients and Methods.** The study included 160 patients, of which 55 had epiretinal fibrosis (Treatment 1), 60 had macular ruptures (Treatment 2), and 45 with no ophthalmic pathology (Control). Treatment 2 group included two subgroups: 2a — patients with large-diameter ruptures (over 800 μm) subject to inverted internal limiting membrane flap technique (*n* = 12), and 2b — patients with 430–800 μm ruptures subject to rapprochement of the rupture edges with a platelet mass technique. All patients underwent conventional ophthalmology examinations and optical coherence tomography angiography (OCTA) using Sirrus HD-OCT 5000, Carl Zeiss, Germany. **Results.** In the postoperative period, there was an improvement in retinal microcirculation in the Treatment 1 patients, and the values of both perfusion and vascular densities increased. A month later, an additional improvement of these indicators was recorded against the background of a decrease in retinal thickness and restoration of the vitreoretinal interface configuration. In the early postoperative period, Treatment 2 patients showed significant difference in the capillary density of the superficial vascular complex from the control group. A month later, the density of blood vessels in the Treatment 2 patients achieved control group values. Despite an immediate increase in perfusion measurements after surgical treatment, their values in a month were still lower than in the control group. **Conclusions**. In the patients with epiretinal membrane and macular ruptures, a statistically significant decrease in both vascular and perfusion densities of the surface capillary complex was revealed by OCTA. The effects of vitreoretinal surgery performed on Treatment 1 and 2 patients with macula traction pathology included increased visual acuity, decreased retinal thickness, and restoration of the proper vitreoretinal profile. Based on OCTA results, we discovered a gradual increase in vascular density of the macula in Treatment 1 and 2 patients after surgical treatment of VMT syndrome. Retinal perfusion in the macular region of Treatment 1 patients achieved the values of the control group within a month, while in Treatment 2 patients they increased, but remained lower than in control group. OCTA is a highly informative method for the diagnostics and monitoring of the eye posterior segment condition in the patients with VMT syndrome.

Keywords: OCTA, vitreomacular traction syndrome, vitrectomy, peeling of internal limiting membrane.

For citation: Kamenskikh T.G., Andreychenko O.A., Kolbenev I.O., Melnikova Y.A. Optical Coherence Tomography with Angiography in the Analysis of Vitrectomy Effectiveness in Patients with Vitreomacular Traction Syndrome. *Ophthalmology in Russia.* 2020;17(1):70–75. https://doi.org/10.18008/1816-5095-2020-1-70-75

Financial Disclosure: No author has a financial or property interest in any material or method mentioned

There is no conflict of interests

ВВЕДЕНИЕ

Витреомакулярный тракционный синдром (ВМТС) представляет собой хроническое состояние, связанное с неполной задней отслойкой стекловидного тела и преретинальной пролиферацией, что вызывает тракционную деформацию макулы, механическое натяжение и повреждение макулярной области [1–3]. Клиническое течение заболевания определяется степенью фиксации задней гиалоидной мембраны (ЗГМ) к сетчатке, выраженностью преретинальной пролиферации. Существенную роль в течении заболевания играет направление тракционных сил, которые могут воздействовать на сетчатку как вертикально (переднезадняя тракция), так и горизонтально (тангенциальная тракция) [4–6]. Витреомакулярный тракционный синдром является пусковым механизмом в развитии макулярных разрывов, эпиретинального фиброза, миопического фовеошизиса, тракционной макулопатии [7]. Внутренняя пограничная мембрана служит поверхностью для пролиферации эпиретинальной мембраны, пилинг может гарантировать полное удаление мембраны, поэтому сегодня для хирургического лечения витреомакулярного тракционного синдрома применяют микроинвазивную витрэктомию с удалением эпиретинальной и внутренней пограничной мембраны [8–10].

Изучению патогенеза, диагностики, лечения макулярного тракционного синдрома посвящено большое число работ как отечественных, так и зарубежных авторов. Впервые один из механизмов развития эпиретинальной мембраны (ЭРМ) был описан Roth A.M., Foos R.Y. в 1971 году. Согласно этой теории, причиной развития ЭРМ является патологическое влияние частичной отслойки задней гиалоидной мембраны (ЗГМ) при наличии ее адгезии к макуле [11]. Макулярные тракции могут приводить к искривлению поверхности витреомакулярного интерфейса, что, в свою очередь, обусловливает снижение остроты зрения и развитие метаморфопсий [12–14]. Они имеют место в тех случаях, когда патологическое сращение ЗГМ с сетчаткой имеет место только в макулярной зоне [14]. Обнаружено, что с течением времени происходят более значительные изменения в области витреомакулярного интерфейса

с пролиферацией и трансдифференцировкой глии и других клеточных элементов, что выражается интенсивным снижением экспрессии глиальнокислого фибриллярного протеина (GFAP) и конкурентным увеличением продукции α-SM актина миофибробластоподобными клетками. В результате на поздних стадиях формирования мембраны она представляет собой коллагеноволокнистый остов с небольшим количеством клеточных элементов или их отсутствием, фиксированный к внутренней пограничной мембране (ВПМ) [15].

Существует множество потенциальных факторов риска, приводящих к развитию ЭРМ, таких как раса, пол, курение, сахарный диабет, гиперхолестеринемия, но наиболее значимым фактором риска является возраст. В большинстве случаев ЭРМ встречается у лиц старше 50 лет, распространенность патологического процесса увеличивается с возрастом [16, 17].

Оптическая когерентная томография-ангиография (ОКТ-ангио) является неинвазивным методом, не требующим внутривенного введения красителя. Применение послойного анализа позволяет проводить оценку поверхностного и глубокого капиллярного сплетения, наружных слоев сетчатки и хориокапилляров. Программа AngioPlex делает возможным не только качественный, но и количественный анализ сосудистых изменений, что определяет широкое применение данного метода в клинической практике при различной патологии глаз, в частности ВМТС [18, 19].

Рис. 1. А — эпиретинальная мембрана, ОКТ больного Б., 68 лет (1-я группа) до операции. В — макулярный разрыв, ОКТ больного К., 71 год (2-я группа). С — ОКТ пациента М., 63 лет (контрольная группа)

Fig. 1. A — epiretinal membrane, OCT of patient B., 68 years old (group 1) before surgery. B — macular rupture, OCT of patient K., 71 years old (2nd group). C — OCT of patient M., 63 years old (control group)

Цель исследования: изучить состояние микроциркуляции сетчатки с использованием метода ангио-ОКТ у больных с тракционной макулопатией и макулярными разрывами до и после витрэктомии.

ПАЦИЕНТЫ И МЕТОДЫ

В исследование были включены 160 пациентов в возрасте от 45 до 78 лет, из них 98 мужчин и 62 женщины. 1-ю группу составили 55 пациентов (55 глаз) с эпиретинальной мембраной (острота зрения — 0,2 ± 0,1, толщина сетчатки — 368 ± 45,7 мкм). Во 2-ю группу вошли 60 пациентов (60 глаз) с макулярным разрывом со средней остротой зрения 0,08 ± 0,01. 3-я — контрольная группа (45 пациентов, 45 глаз) была сформирована из пациентов без офтальмопатологии для сравнения показателей плотности сосудов и плотности перфузии капиллярной сети сетчатки. Во 2-й группе были выделены две подгруппы в зависимости от хирургической техники закрытия разрыва. 2а группа — пациенты с разрывами большого диаметра (более 800 мкм), в которой мы использовали технику перевернутого лоскута (12 глаз). В 2b группе (48 глаз) с разрывами от 430 до 800 мкм использовали технику сближения краев разрыва с применением тромбоцитарной массы для закрытия разрыва (рис. 1).

Всем пациентам определяли остроту зрения по таблицам Головина — Сивцева, проводили офтальмобиомикроскопию, бесконтактную тонометрию (FT-1000 Non-contact Tonometer, Tomey, USA).

Для оценки состояния микроциркуляции до и после витрэктомии использовали оптическую когерентную томографию с функцией ангиографии (Cirrus HD-OCT, model 5000, модуль AngioPlex, Carl Zeiss, Германия). Данная технология позволяет оценить плотность сосудов и плотность перфузии, что становится возможным благодаря оценке движения эритроцитов в рамках последовательной ОКТ в В-режиме, проводимой систематически в одной и той же области сетчатки. Общепринято, что под плотностью сосудов понимается общая длина всех сосудов на единицу площади (мм$^{-1}$), а под плотностью перфузии — общая площадь кровеносных сосудов на единицу площади (рис. 2).

Всем пациентам 1-й и 2-й группы была проведена стандартная трехпортовая 25G витрэктомия с удалением внутренней пограничной мембраны (ВПМ) и тампонадой газовоздушной смесью. Контрастирование мембраны проводили с использованием красителя membrane blue dual (DORK, Нидерланды). В 2а группе фрагмент ВПМ приподнимали, не доходя до края разрыва, переворачивали и укладывали на разрыв, вводили каплю ПФОС с последующей заменой его на газовоздушную смесь. В 2b группе для закрытия макулярного разрыва использовали тромбоцитарную массу.

В послеоперационном периоде всем больным проводили инстилляции сигницефа (левофлоксацин 0,5 %) 4 раза в день в течение 7 дней, дексаметазона 0,1 % 4 раза в день в течение 1 месяца, броксинака (бромфенак 0,09 %) 1 раз в день в течение 10 дней.

РЕЗУЛЬТАТЫ

Первичное обследование пациентов 1-й группы показало наличие ЭРМ, что проявлялось складчатостью поверхности сетчатки, сглаженностью центральной ямки, наличием патологических рефлексов при биомикроофтальмоскопии. Это подтверждалось результатами ОКТ (профиль сетчатки сглажен, изменение конфигурации центральной ямки или центральная ямка не контурирует, складчатость слоев сетчатки, диффузный ретинальный отек, ЭРМ). В послеоперационном периоде в 1-й группе пациентов уменьшился макулярный отек и нормализовалась микроциркуляция в макуле вследствие устранения тракции. Острота зрения у пациентов первой группы повысилась (табл. 1).

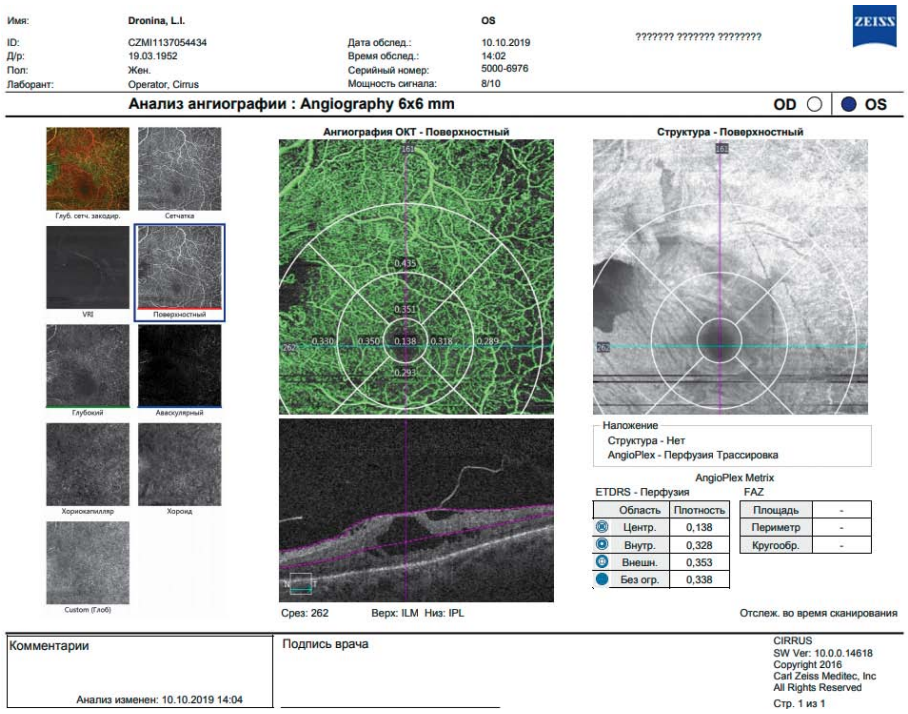

Рис. 2. ОКТ, показатели перфузии больной Д. 63 лет (программа AngioPlexTM)

Fig. 2. OCT, perfusion indicators, patient D. 63 years old (AngioPlexTM program)

У пациентов 2а подгруппы до операции при офтальмоскопии определялся макулярный разрыв, края отечные, приподнятые, отслойка ЗГМ, на ОКТ: профиль сетчатки резко деформирован, макулярный разрыв, толщина сетчатки по краям от разрыва увеличена, края утолщены, кистозно изменены. У пациентов 2b подгруппы до операции определялся также макулярный разрыв, отслойка ЗГМ (по данным ОКТ: сквозной макулярный разрыв, нарушение целостности линии сочленения внутренних и наружных сегментов фоторецепторов). После витрэктомии наблюдалось полное закрытие макулярных разрывов в 100 % случаев, однако, по данным ОКТ, толщина сетчатки не достигала нормальных значений. Острота зрения у больных 2-й группы увеличилась с 0,08 ± 0,01 до 0,3 ± 0,1 (табл. 1).

В таблице 2 представлены показатели плотности поверхностной капиллярной сети и перфузии в различных зонах сетчатки у пациентов основных и контрольной группы до витрэктомии. Следует отметить, что эти значения в 1-й группе в центральном и внутреннем отделе сетчатки, а во 2-й группе во внутреннем отделе были значимо ниже, чем у лиц из группы контроля (табл. 2).

В раннем послеоперационном периоде у больных 1-й и 2-й группы плотность капилляров поверхностной сосудистой сети была ниже, чем в контрольной группе во внутренних зонах сетчатки, через 1 месяц показатели микроциркуляции улучшились и достигли значений контрольной группы (табл. 2).

В послеоперационном периоде отмечено улучшение микроциркуляции сетчатки в 1-й группе пациентов, значения плотности перфузии и плотности сосудов повысились на 37,1 и 2,2 % соответственно. Через 1 месяц также зафиксировано улучшение данных показателей на фоне снижения толщины сетчатки и восстановления конфигурации витреоретинального интерфейса. В ранний послеоперационный период во 2-й группе сохранялись значимые отличия плотности капилляров поверхностной сосудистой сети от аналогичных значений контрольной группы. Через 1 месяц плотность сосудов

Таблица 1. Острота зрения и толщина сетчатки в области фовеа у пациентов 1, 2 и 3-й группы

Table 1. Visual acuity and retinal thickness in fovea in patients of groups 1, 2 and 3

	До витрэктомии / Before vitrectomy			После витрэктомии / After vitrectomy	
	1-я группа / 1 group	2-я группа / 2 group	3-я группа / 3 group	1-я группа / 1 group	2-я группа / 2 group
Острота зрения / Visual acuity	0,4 ± 0,1*	0,08 ± 0,01*	0,8 ± 0,1	0,7 ± 0,1*	0,3 ± 0,1*
Толщина сетчатки (мкм) / Retinal Thickness (μm)	398 ± 21,2*	-	234 ± 24,7	267 ± 17,5*	212 ± 14,7

* $p < 0,05$, различия до и после хирургического лечения статистически значимы. * $p < 0.05$, differences before and after surgical treatment are statistically significant.

Таблица 2. Плотность сосудов и показатели перфузии у пациентов 1-, 2- и 3-й группы

Table 2. Vascular density and perfusion indicators in patients of groups 1, 2 and 3

Группы/ Groups	Показатель/ Index	До витрэктомии / Before vitrectomy		После витрэктомии / After vitrectomy		Через 1 месяц / After 1 month	
		центр. / central	внутр. / interior	центр. / central	внутр. / interior	центр. / central	внутр. / interior
1 гр. / 1 group	Плотность сосудов / Vascular density	10,29 ± 0,40*	16,49 ± 0,30*	10,52 ± 0,30*	16,74 ± 0,20*	11,98 ± 0,20	18,01 ± 0,30
	Плотность перфузии / Perfusion density	0,26 ± 0,03*	0,41 ± 0,02*	0,4184 ± 0,02*	0,41 ± 0,02*	0,4231 ± 0,03	0,42 ± 0,02
2 гр. / 2 group	Плотность сосудов / Vascular density	6,2 ± 0,3*	14,1 ± 0,4*	8,2 ± 0,2*	15,18 ± 0,3*	11,22 ± 0,3	17,82 ± 0,2
	Плотность перфузии / Perfusion density	0,24 ± 0,02*	0,39 ± 0,02*	0,4064 ± 0,02*	0,42 ± 0,03*	0,4108 ± 0,02*	0,43 ± 0,02*
3 гр. / 3 group	Плотность сосудов / Vascular density	12,23 ± 0,3	18,18 ± 0,3	-	-	-	-
	Плотность перфузии / Perfusion density	0,28 ± 0,01	0,44 ± 0,01	-	-	-	-

* $p < 0,05$, различия до и после хирургического лечения статистически значимы. * $p < 0.05$, differences before and after surgical treatment are statistically significant.

у больных 2-й группы достигла значений контрольной группы (табл. 2).

Клинический случай: Больной Н., 64 года, макулярный разрыв (2-я группа, подгруппа b). Были проанализированы результаты ОКТ-ангиографии до витрэктомии и через 1 месяц после хирургического лечения (рис. 3, 4). Проведена трехпортовая 25G витрэктомия с удалением внутренней пограничной мембраны (ВПМ), для закрытия макулярного разрыва использовали тромбоцитарную массу. Исходная острота зрения составляла 0,07 н/к, после витрэктомии — 0,3 н/к, через 1 месяц — 0,4 н/к.

ОБСУЖДЕНИЕ И ВЫВОДЫ

ОСТ-ангиография — неинвазивный метод, не требующий введения контраста, позволяет оценить состояние микрососудистого русла с более высоким разрешением, чем традиционная ангиография. Метод ОСТ-ангио не имеет противопоказаний и может быть использован у людей с соматическими заболеваниями, что является важным при обследовании пациентов старшей возрастной группы, у которых наиболее часто развивается ВМТС.

Было выявлено, что у пациентов с ВМТС показатели перфузии и плотности капиллярной сети достоверно снижены. Кроме того, следует отметить, что более высокие показатели плотности капилляров и перфузии до операции свидетельствовали о прогнозировании лучшего функционального результата в послеоперационном периоде, а меньшие значения показателя плотности поверхностной капиллярной сети и перфузии коррелировали с низкой исходной и послеоперационной остротой зрения.

Таким образом, у пациентов с эпиретинальной мембраной и макулярными разрывами по данным оптической когерентной ангиотомографии выявлено статистически значимое снижение показателей плотности

A

B

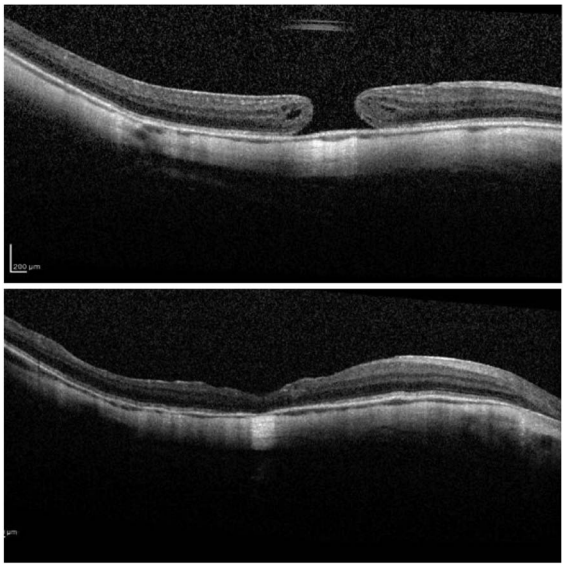

Рис. 3. Больной Н., 64 года, макулярный разрыв (2-я группа, подгруппа b). A — по данным ОКТ, сквозной макулярный разрыв, края разрыва кистозно изменены. B — по данным ОКТ, макулярный разрыв закрылся, толщина сетчатки 198 мкм, профиль сетчатки сглажен

Fig. 3. Patient N., 64 years old, macular rupture (2nd group, subgroup b). A — according to OCT through macular rupture, the edges of the rupture are cystically altered. B — according to OCT data the macular rupture was closed, the retina was 198 microns thick, and the profile of the retina was smoothed

A

Показ. ангиогр.

ETDRS - Сосуд

Область	Обсл. 1	Обсл. 2	Разница
Центр.	6,2 mm⁻¹	11,6 mm⁻¹	5,4 mm⁻¹ (87%)
Внутр.	14,6 mm⁻¹	18,1 mm⁻¹	3,5 mm⁻¹ (24%)
Внешн.	14,0 mm⁻¹	15,9 mm⁻¹	1,9 mm⁻¹ (14%)
Без огр.	13,9 mm⁻¹	16,3 mm⁻¹	2,4 mm⁻¹ (17%)

B

Показ. ангиогр.

ETDRS - Перфузия

Область	Обсл. 1	Обсл. 2	Разница
Центр.	0,131	0,247	0,116 (89%)
Внутр.	0,347	0,438	0,091 (26%)
Внешн.	0,343	0,395	0,052 (15%)
Без огр.	0,338	0,401	0,063 (19%)

Рис. 4. Больной Н., 64 года, макулярный разрыв (2-я группа, подгруппа b). A — по данным ОКТ-ангиографии, увеличение показателя плотности сосудов во всех сегментах макулярной области сетчатки после витрэктомии. B — по данным ОКТ-ангиографии, улучшение показателя плотности перфузии после проведенной витрэктомии

Fig. 4. Patient N., 64 years old, macular rupture (2nd group, subgroup b). A — according to OCT angiography an increase in vascular density in all segments of the macular region of the retina after vitrectomy. B — according to OCT angiography an improvement in perfusion density after vitrectomy

сосудов и плотности перфузии поверхностной капиллярной сети.

Эффект виреоретинальной хирургии в лечении больных с тракционной патологией макулы 1-й и 2-й группы выражался в повышении остроты зрения, уменьшении толщины сетчатки, восстановлении правильного витреоретинального профиля.

По данным ОКТ-ангиографии выявлено, что после оперативного лечения ВМТС происходит постепенное повышение показателя плотности сосудов в макуле у больных 1-й и 2-й группы. Показатели перфузии сетчатки в макулярной области у больных 1-й группы достигли значений контрольной группы в течение месяца, во 2-й — повысились, но остались ниже, чем в группе контроля.

ОСТ-ангиография является высокоинформативным методом для диагностики и мониторинга состояния заднего сегмента глаза у больных с ВМТС.

УЧАСТИЕ АВТОРОВ:

Андрейченко О.А. — выполнение этапов хирургического вмешательства, сбор материала, написание текста;
Колбенев И.О. — выполнение ОСТ-ангио, статистическая обработка материала, подготовка иллюстраций, написание текста;
Каменских Т.Г. — концепция и дизайн исследования, научное редактирование статьи, окончательное одобрение варианта статьи для опубликования;
Мельникова Ю.А. — обследование пациентов, подготовка иллюстраций, техническое редактирование.

ЛИТЕРАТУРА/REFERENCES

1. Азнабаев Б.М., Мухамадеев Т.Р., Александров, А.А., Дибаев Т.И. Витреомакулярный тракционный синдром по данным спектральной оптической когерентной томографии. *Медицинский вестник Башкортостана.* 2014;9(2):107–109. [Aznabaev B.M., Muhamadeev T.R., Dibaev T.I. Evaluation of vitreomacular traction syndrome using spectral optical coherence tomography. Bashkortostan Medical Journal = *Meditsinskiy vestnik Bashkortostana.* 2014;9(2):107–109 (In Russ.)].
2. Sebag J. Vitreous in Health and Disease. New York. 2014. P. 925.
3. Hangai M., Ojima Y., Gotoh N. Three-dimensional imaging of macular holes with high-speed optical coherence tomography. *Ophthalmology.* 2007;114(4):763–773. DOI: 10.1016/j.ophtha.2006.07.055
4. Горшков И.М., Колесник С.В., Шестопалов В.И., Миридонова А.В. Клинико-морфологические особенности клеточного состава идиопатических ретинальных мембран у пациентов с различной остротой зрения. *Офтальмохирургия.* 2017;(2):6–11 [Gorshkov I.M., Kolesnik S.V., Shestopalov V.I., Miridonova A.V. Clinical-morphological characteristics of cell composition of idiopathic epiretinal membranes in patients with various visual acuity. Fyodorov Journal of Ophthalmic Surgery = *Oftal'mokhirurgiya.* 2017;(2):6–11 (In Russ.)]. DOI: 10.25276/0235-4160-2017-2
5. García-Layana A., García-Arumí J., Ruiz-Moreno J., Arias-Barquet L. A Review of Current Management of Vitreomacular Traction and Macular Hole. *J. Ophthalmol.* 2015;2015:809640. DOI: 10.1155/2015/809640
6. Charalampidou S., Nolan J., Beatty S. The natural history of tractional cystoid macular edema. *Retina.* 2012;32(10):2045–2051. DOI: 10.1097/IAE.0b013e3182561fe6
7. Hakura H., Kishi S. Aging changes of vitreo-macular interface. *Retina.* 2011;31(7):1400–1404. DOI: 10.1097/IAE.0b013e318206cb43
8. Machado L., Furlani B., Navarro R. Preoperative and intraoperative prognostic factors of epiretinal membranes using chromovitrectomy and internal limiting membrane peeling. *Ophthalmic Surg Lasers Imaging Retina.* 2016;46(4):457–462. DOI: 10.3928/23258160-20150422-09
9. Toquetto D., Grandin R., Sarguietti G. Internal limiting membrane removal during macular hole surgery: Results of a multicenter study. *Ophthalmology.* 2006;113:1401–1410. DOI: 10.1016/j.ophtha.2006.02.061
10. Berrod J.P., Poirson A. Which epiretinal membranes should be operated. *Fr. Ophthalmol.* 2008;31:192–199. DOI: 10.1016/s0181-5512(08)70356-5
11. Roth A.M., Foos R.Y. Surface wrinkling retinopathy in eye enucleated at autopsy. *Trans Am. Acad. Ophthalmol.* 1971;75:1047–1059.
12. Качалина Г.Ф., Дога А.В., Касмынина Т.А., Куранова О.И. Эпиретинальный фиброз: патогенез, исходы, способы лечения. *Офтальмохирургия.* 2013;4:108–110. [Kachalina G.F., Doga A.V., Kasmynina T.A., Kuranova O.I. Epiretinal fibrosis: pathogenesis, outcomes, treatment methods. Fyodorov Journal of Ophthalmic Surgery = *Oftal'mokhirurgiya.* 2013;4:108–110 (In Russ.)].
13. Дауров С.К., Долинина О.Н., Каменских Т.Г., Батищева Ю.С., Колбенев И.О., Андрейченко О.А., Потемкин С.А., Проскудин Р.А. Компьютерный анализ параметров эпиретинальной мембраны. *Саратовский научно-медицинский журнал.* 2017;13(2):350–358. [Daurov S.K., Dolinina O.N., Kamenskikh T.G., Batischeva Yu.S., Kolbenev I.O., Andreychenko O.A., Potemkin S.A., Proskudin R.A. Computer analysis of epiretinal membrane parameters. Saratov Journal of Medical Scientific Research = *Saratovskii nauchno-meditsinskii zhurnal.* 2017;13(2):350–358 (In Russ.)].
14. Snead D.R., James S., Snead M.P. Pathological changes in the vitreoretinal junction 1: epiretinal membrane formation. *Eye.* 2008;22(10):1310–1317. DOI: 10.1038/eye.2008.36
15. Bu S.C., Kuijer R., van der Worp R.J. Immunohistochemical Evaluation of Idiopathic Epiretinal Membranes and In Vitro Studies on the Effect of TGF-β on Muller Cells iERMs, Muller Cells, and TGF-β. *Invest. Ophthalmol. Vis. Sci.* 2015;56(11):6506–6514. DOI: 10.1167/iovs.14-15971
16. Шкворченко Д.О., Захаров В.Д., Русановская А.В. Сравнительный анализ хирургического лечения витреофовеолярного тракционного синдрома. Офтальмологические ведомости. 2014;7(3):28–33. [Shkvorchenko D.O., Zakharov V.D., Rusanovskaya A.V. Comparative analysis of vitreofoveolar traction syndrome surgical treatment. Ophthalmology journal = *Oftal'mologicheskie vedomosti.* 2014;7(3):28–33 (In Russ.)].
17. Hisatomi T., Enaida H., Sakamoto T., et al. A new method for comprehensive bird' s-eye analysis of the surgically excised internal limiting membrane. *Am J Ophthalmol.* 2005;139(6):1121–1122. DOI: 10.1016/j.ajo.2004.11.051
18. Lumbroso B., Huang D., Jia Y., Fujimoto J.A., Rispoli M. Clinical guide to Angio-OCT. Jjaypee. 2014.
19. Richard F. Spaide. Volume-rendered angiographic and structural optical coherent tomography. *Retina.* 2015;35(11):2181–2187. DOI: 10.1097/IAE.0000000000000764

СВЕДЕНИЯ ОБ АВТОРАХ

ФГБОУ ВО «Саратовский государственный медицинский университет им. В.И. Разумовского» Министерства здравоохранения Российской Федерации
Андрейченко Ольга Александровна
кандидат медицинских наук, ассистент кафедры глазных болезней
ул. Большая Казачья, 112, Саратов, 410012, Российская Федерация

ФГБОУ ВО «Саратовский государственный медицинский университет им. В.И. Разумовского» Министерства здравоохранения Российской Федерации
Колбенев Игорь Олегович
кандидат медицинских наук, ассистент кафедры глазных болезней
ул. Большая Казачья, 112, Саратов, 410012, Российская Федерация

ФГБОУ ВО «Саратовский государственный медицинский университет им. В.И. Разумовского» Министерства здравоохранения Российской Федерации
Каменских Татьяна Григорьевна
доктор медицинских наук, заведующая кафедрой глазных болезней
ул. Большая Казачья, 112, Саратов, 410012, Российская Федерация

ФГБОУ ВО «Саратовский государственный медицинский университет им. В.И. Разумовского» Министерства здравоохранения Российской Федерации
Мельникова Юлия Александровна
клинический ординатор кафедры глазных болезней
ул. Большая Казачья, 112, Саратов, 410012, Российская Федерация

ABOUT THE AUTHORS

Saratov State Medical University named after V.I. Razumovsky
Andreychenko Olga A.
PhD, assistant of Ophthalmology Department
Bolshaya Kazachya str., 112, Saratov, 410012, Russia

Saratov State Medical University named after V.I. Razumovsky
Kolbenev Igor O.
PhD, assistant of Ophthalmology Department
Bolshaya Kazachya str., 112, Saratov, 410012, Russia

Saratov State Medical University named after V.I. Razumovsky
Kamenskikh Tatiana G.
MD, Head of Ophthalmology Department
Bolshaya Kazachya str., 112, Saratov, 410012, Russia

Saratov State Medical University named after V.I. Razumovsky
Melnikova Yulia A.
Resident of Ophthalmology Department
Bolshaya Kazachya str., 112, Saratov, 410012, Russia