ISSN 1816-5095 (print); ISSN 2500-0845 (online)
https://doi.org/10.18008/1816-5095-2020-1-133-141

поступила 21.12.18
was received 21.12.18

Анализ эффективности дифференцированного подхода к лечению пациентов с различной степенью тяжести хронической ишемической ретинопатии, ассоциированной со стенозом внутренней сонной артерии



В.В. Тузлаев[1] В.В. Егоров[1,2] И.З. Кравченко[1] Г.П. Смолякова[1,2]

[1] Хабаровский филиал ФГАУ «МНТК “Микрохирургия глаза” им. академика С.Н. Федорова» Министерства здравоохранения Российской Федерации
ул. Тихоокеанская, 211, Хабаровск, 680033, Российская Федерация

[2] КГБОУ ДПО «Институт повышения квалификации специалистов здравоохранения» Министерства здравоохранения Хабаровского края
ул. Краснодарская, 9, Хабаровск, 680000, Российская Федерация

РЕЗЮМЕ **Офтальмология. 2020;17(1):133–141**

Цель: в проспективном исследовании изучить влияние дифференцированного подхода в лечении пациентов с различной степенью тяжести хронической ишемической ретинопатии (ХИР) на клиническое течение заболевания и гемодинамику глаза. **Пациенты и методы.** В исследование были включены 20 пациентов с ХИР. Пациенты были разделены на 4 группы по степени тяжести ХИР и типу проводимого лечения. 1-я группа — 7 пациентов со средней степенью тяжести ХИР и гемодинамически значимым стенозом внутренней сонной артерии (ВСА); проведена только каротидная эндартерэктомия (КЭ) ВСА. 2-я группа — 6 пациентов с тяжелой степенью ХИР и гемодинамически значимым стенозом ВСА; за 2 недели до КЭ был проведен этап панретинальной лазеркоагуляции (ПРЛК) зон неперфузии сетчатки. 3-я группа — 4 пациента с тяжелой степенью ХИР, осложненной рубеозом радужки и повышенным ВГД на гипотензивном режиме на фоне гемодинамически незначимого стеноза ВСА; проведена ПРЛК сетчатки. 4-я группа — 3 пациента со средней степенью тяжести ХИР при гемодинамически незначимом стенозе ВСА; проведен курс нейропротективной терапии. Всем пациентам выполнены стандартные и специализированные офтальмологические методы обследования. Оценку гемодинамики в брахиоцефальных сосудах, сосудах глазного яблока осуществляли методом ультразвукового исследования, спиральной компьютерной томографии, AngioVue ОКТ-ангиографии. **Результаты.** Наблюдение в течение 1 года за группами пациентов после проведенного лечения ХИР позволило определить тактику ведения пациентов в зависимости от степени стеноза и тяжести ХИР. Реконструктивная хирургия ВСА при гемодинамически значимом стенозе обеспечила позитивную динамику в состоянии внутриглазного кровотока, что способствовало улучшению и сохранению МКОЗ у 71 % пациентов. Превентивная ПРЛК сетчатки до выполнения реконструктивной хирургии ВСА оптимизировала и сократила сроки зрительного восстановления. ПРЛК сетчатки как самостоятельный метод лечения при ХИР, осложненной неоваскулярной глаукомой, вызвала полный либо частичный регресс неоваскуляризации в радужке, что повысило возможности эффективного лечения. Нейропротективная фармакотерапия на ранних стадиях ХИР при отсутствии показаний к хирургической реконструкции и ПРЛК сетчатки улучшила прогноз для зрения пациентов. **Заключение.** Дифференцированный подход в лечении пациентов с ХИР, ассоциированной с изменениями гемодинамики внутренней сонной артерии, позволил улучшить показатели гемодинамики и остроты зрения.

Ключевые слова: глазной ишемический синдром, внутренняя сонная артерия, стеноз, панретинальная лазеркоагуляция, рубеоз радужки

Для цитирования: Тузлаев В.В., Егоров В.В., Кравченко И.З., Смолякова Г.П. Анализ эффективности дифференцированного подхода к лечению пациентов с различной степенью тяжести хронической ишемической ретинопатии, ассоциированной со стенозом внутренней сонной артерии. *Офтальмология.* 2020;17(1):133–141. https://doi.org/10.18008/1816-5095-2020-1-133-141

Прозрачность финансовой деятельности: Никто из авторов не имеет финансовой заинтересованности в представленных материалах или методах

Конфликт интересов отсутствует

CC BY 4.0

Analysis of Differentiated Approach Effectiveness in Patients with Varying Degrees of Severity of Chronic Ocular Ischemic Syndrome Caused by Internal Carotid Artery Stenosis

V.V. Tuzlaev[1], V.V. Egorov[1,2], I.Z. Kravchenko[1], G.P. Smoliakova[1,2]

[1] Khabarovsk branch of the S. Fyodorov Eye Microsurgery Federal State Institution
Tikhookeanskaya str., 211, Khabarovsk, 680033, Russia

[2] Postgraduate Institute for Public Health Workers
Krasnodarskaya str., 9, Khabarovsk, 680000, Russia

ABSTRACT

Ophthalmology in Russia. 2020;17(1):133–141

Purpose: to study the effect of differentiated treatment approach in patients with varying degrees of severity chronic ocular ischemic syndrome (OIS) on clinical course of disease and hemodynamics of eyes in prospective research. **Patients and methods.** The research included 20 patients with chronic OIS. Patients were divided into 4 groups due to severity of chronic OIS and type of treatment. 1st group — 7 patients with moderate severity chronic OIS and hemodynamically significant of internal carotid artery stenosis (ICAS); only carotid endarterectomy (CE) of ICAS was performed. 2nd group — 6 patients with severe degree chronic OIS and hemodynamically significant stenosis of ICAS; 2 weeks before CE, panretinal photocoagulation (PRP) of retinal capillary non-perfusion areas was performed. 3rd group — 4 patients with severe degree chronic OIS, complicated by rubeosis iris and increased IOP on hypotensive regimen, on the background of hemodynamically insignificant ICAS; PRP of retina was performed. 4th group — 3 patients with moderate severity chronic OIS with hemodynamically insignificant ICAS; course of neuroprotective therapy was performed. All patients underwent standard and specialized ophthalmologic examination methods. Assessment of blood flow in brachiocephalic vessels, eye vessels was performed by ultrasound scan, spiral computed tomography, OCT-angiography with the AngioVue. **Results.** Monitoring of patients' groups for 1 year after chronic OIS treatment allowed us to determine tactics of patient management depending on degree of ICAS and severity of chronic OIS. Reconstructive surgery at hemodynamically significant ICAS caused positive dynamic in intraocular blood flow, which contributed to improvement and preservation of BCVA in 71 % of patients. Preventive PRP of retina, before performing reconstructive surgery of ICAS, optimized and reduced the time of visual recovery. PRP of retina as independent method of treatment of chronic OIS, complicated by neovascular glaucoma, caused full or partial regression of neovascularization in iris, which increased possibilities of its effective treatment. Neuroprotective pharmacotherapy in early stages of chronic OIS, in absence of indications for reconstructive surgery and PRP of retina, improved the prognosis for patients' vision. **Conclusion.** Differentiated treatment approach in patients with chronic OIS, due to changes of hemodynamics of internal carotid artery, has improved indexes of hemodynamic and visual acuity.

Keywords: ocular ischemic syndrome; internal carotid artery; stenosis; panretinal photocoagulation; rubeosis iris

For citation: Tuzlaev V.V., Egorov V.V., Kravchenko I.Z., Smoliakova G.P. Analysis of Differentiated Approach Effectiveness in Patients with Varying Degrees of Severity of Chronic Ocular Ischemic Syndrome Caused by Internal Carotid Artery Stenosis. *Ophthalmology in Russia.* 2020;17(1):133–141. https://doi.org/10.18008/1816-5095-2020-1-133-141

Financial Disclosure: No author has a financial or property interest in any material or method mentioned

There is no conflict of interests

ВВЕДЕНИЕ

В настоящее время в связи с неуклонным ростом сосудистой патологии организма пристальное внимание офтальмологов привлекают ишемические заболевания глаз как основная причина слепоты, слабовидения, глазной инвалидности [1, 2].

В структуре этих заболеваний особое место занимает хроническая ишемическая ретинопатия (ХИР), неразрывно связанная с атеросклеротическим стенозированием брахиоцефальных артерий, и прежде всего внутренней сонной артерии (ВСА) [3, 4].

ХИР отличает стойкая тенденция к увеличению ее частоты, неуклонно прогрессирующее течение и неблагоприятный прогноз для зрения и неврологического статуса пациента, что и определяет социальную значимость проблемы [5, 6].

К числу патогенетических факторов формирования ХИР относится ретинальная гипоксия вследствие редукции ретинального и хориоидального кровотока, уменьшения перфузионного давления и возникновения в сетчатке типовых патофизиологических процессов: снижения скорости и уровня энергетического метаболизма, дисрегуляции антиоксидантной системы, включения локальных механизмов иммунного воспаления [7, 8].

ХИР относится к междисциплинарным сосудистым заболеваниям. Однако первым специалистом, к которому обращаются пациенты, обычно является офтальмолог. Правильная интерпретация жалоб, выявленных глазных симптомов, своевременное направление на дополнительные обследования к профильным специалистам — неврологу, нейрохирургу, ангиохирургу, правильный выбор тактики лечения позволяют сохранить зрение пациента и избежать тяжелых неврологических осложнений, опасных для жизни [9, 10].

К числу основных офтальмологических симптомов при ранних стадиях ХИР авторы относят: расширение и извитость венул, интраретинальные геморрагии, формирование микроаневризм [11]; при поздних — пролиферативная ретинопатия, неоваскуляризация диска зрительного нерва (ДЗН), развитие кистозного макулярного

отека, атрофия ретинального пигментного эпителия, рубеоз радужки, неоваскулярная глаукома [12, 13], которые представляют высокий риск потери зрения.

По данным литературы, ХИР — патологическое состояние, трудно поддающееся лечению. Современные подходы к медицинской реабилитации пациентов с ХИР, ассоциированной со стенозом ВСА, включают реконструктивную хирургию ВСА, панретинальную лазеркоагуляцию (ПРЛК) сетчатки и медикаментозную терапию [14–17].

Интенсивное и успешное развитие сосудистой хирургии определило растущий клинический интерес при ХИР к каротидной эндартерэктомии (КЭ), восстанавливающей кровоток в ВСА при гемодинамически значимом стенозе [2]. Однако высокий риск возникновения реперфузионных осложнений после восстановления кровотока во ВСА, на фоне вторичной активации процессов свободнорадикальных окислений, перекисных окислений липидов, провоцирующих сосудистый спазм и снижение зрения, вызывает сдержанное отношение офтальмологов при определении показаний к данным операциям.

Применение периферической лазеркоагуляции сетчатки при ХИР авторы обосновывают необходимостью профилактики ретинальных вазопролифераций, роста новообразованных сосудов не только на глазном дне, но и в радужной оболочке, и в углу передней камеры, что создает предпосылки для возникновения неоваскулярной глаукомы, внутриглазных кровоизлияний [18, 19].

В прогнозе сохранения зрения у пациентов с ХИР, ассоциированной с гемодинамически значимым стенозом ВСА, при ее реконструкции, по результатам наших исследований, перспективным является комбинированное поэтапное лечение, включающее проведение ПРЛК сетчатки до хирургического лечения, обеспечивающее профилактику негативных последствий реперфузионного синдрома, индуцированного хирургическим вмешательством на ВСА [20].

В настоящее время эффективные стандартные консервативные методы лечения ХИР отсутствуют. В то же время успехи клинической фармакологии, общность патобиохимических процессов, запускаемых в нервных тканях, в том числе и в сетчатке при снижении локального кровотока, создали предпосылки для проведения у пациентов с ХИР медикаментозной терапии, базирующейся на принципах нейропротекции. Данная терапия включает использование фармакологических средств, повышающих уровень микроциркуляции, восполняющих дефицит энергосубстратов, обладающих тормозящим действием на свободнорадикальное окисление и активирующих эндогенные системы антиоксидантной защиты. В качестве таких нейропротекторных средств при ХИР в офтальмологической литературе рассматриваются цитоколин, семакс, милдронат [16].

Таким образом, диагностика и выбор адекватного метода лечения, его корректировка в процессе динамического наблюдения у пациентов с ХИР, ассоциированной со стенозом ВСА, требует мультидисциплинарного подхода с обязательным привлечением офтальмологов и других специалистов — невролога, ангиохирурга, нейрохирурга. Исходя из того, что проблема лечения пациентов с ХИР продолжает оставаться до конца не решенной, мы сочли целесообразным обобщить и представить в настоящей работе собственный клинический опыт.

Цель исследования: изучить влияние дифференцированного подхода в лечении ХИР на ее клиническое течение и гемодинамику глаза.

ПАЦИЕНТЫ И МЕТОДЫ

В исследование были включены 20 пациентов (13 мужчин, 7 женщин) с ХИР, находившихся под наблюдением в Хабаровском филиале ФГАУ «МНТК “Микрохирургия глаза” им. академика С.Н. Федорова» Минздрава России и ФГБУ «Федеральный центр сердечно-сосудистой хирургии» Министерства здравоохранения Российской Федерации (г. Хабаровск). Возраст пациентов составил от 56 до 79 лет (68,0 ± 1,5 года).

По типу проведенного лечения пациенты были разделены на 4 группы.

В 1-ю группу вошли 7 человек со средней степенью тяжести ХИР и гемодинамически значимым стенозом ВСА. Всем пациентам данной группы была проведена только каротидная эндартерэктомия (КЭ) ВСА.

Во 2-й группе было 6 человек с тяжелой степенью ХИР и гемодинамически значимым стенозом ВСА. Пациентам этой группы за 2 недели до КЭ был проведен этап ПРЛК зон неперфузии сетчатки по предложенной нами методике[1].

В 3-ю группу вошли 4 пациента с тяжелой степенью ХИР, осложненной рубеозом радужки и повышенным ВГД до 30–32 мм рт. ст. на гипотензивном режиме на фоне гемодинамически не значимого стеноза ВСА, которым была проведена ПРЛК сетчатки.

В 4-ю группу были включены 3 человека со средней степенью тяжести ХИР при гемодинамически не значимом стенозе ВСА, которым был проведен курс нейропротективной терапии.

Диагноз ХИР был поставлен на основании офтальмологических проявлений, результатов клинико-инструментальных исследований экстра- и интракраниальных сосудов, глазничной артерии (ГА) и обследований у ангиохирурга, невролога.

Стандартные офтальмологические исследования включали: визометрию с определением максимальной корригированной остроты зрения (МКОЗ), тонометрию, биомикроскопию, гониоскопию, офтальмоскопию глазного дна.

Из специальных методов исследования проводили флуоресцентную ангиографию (ФАГ) глазного дна (VISUCAM 500, Carl Zeiss, Германия) с использованием 5 мл 10 %-го раствора флуоресцеина натрия (Novartis,

[1] Тузлаев В.В., Кравченко И.З., Егоров В.В., Смолякова Г.П. Способ лечения хронической ишемической ретинопатии. Патент на изобретение RU 2675021, 14.12.18. Бюл. № 35.

США), определяли относительную плотность сосудов поверхностного сосудистого сплетения (Angio Flow Density (AFD), %, RtVue xR Avanti, Optovue, США, с функцией AngioVue ОКТ-ангиографии).

Из специальных методов оценки гемодинамики в транскраниальных, брахиоцефальных сосудах орбиты и глаза выполняли спиральную компьютерную томографию с рентгеноконтрастным усилением ultravist 100 мл, дуплексное и триплексное ультразвуковое сканирование (датчик 5–10 Гц, Aviso, Франция).

Основными характеристиками кровотока в глазничной артерии (ГА) являлись максимальная систолическая скорость кровотока (Vs, см/с), конечная диастолическая скорость кровотока (Vd, см/с), индекс резистентности (RI).

За норму были взяты аналогичные показатели 10 практически здоровых людей сопоставимого возраста: AFD = 50,68 ± 2,12 %, Vs = 51,2 ± 4,36 см/с, RI = 0,68 ± 0,04.

Все исследования были выполнены до и после проведенного лечения через 1, 3, 6, 12 месяцев.

РЕЗУЛЬТАТЫ И ОБСУЖДЕНИЕ

У пациентов первых двух групп до операции офтальмоскопическая картина была идентичной, характеризовалась наличием расширенных полнокровных извитых венул сетчатки. От экватора и до крайней периферии имели место интраретинальные геморрагии разной степени интенсивности (рис. 1а).

Методом ФАГ глазного дна у данных пациентов на средней и крайней периферии диагностированы зоны неперфузии, геморрагии, микроаневризмы, а также позднее начало хориоидальной фазы от 18 до 23 с (при норме 7–15 с) (рис. 1б).

Межгрупповые различия по офтальмоскопической картине касались только распространения вышеуказан-

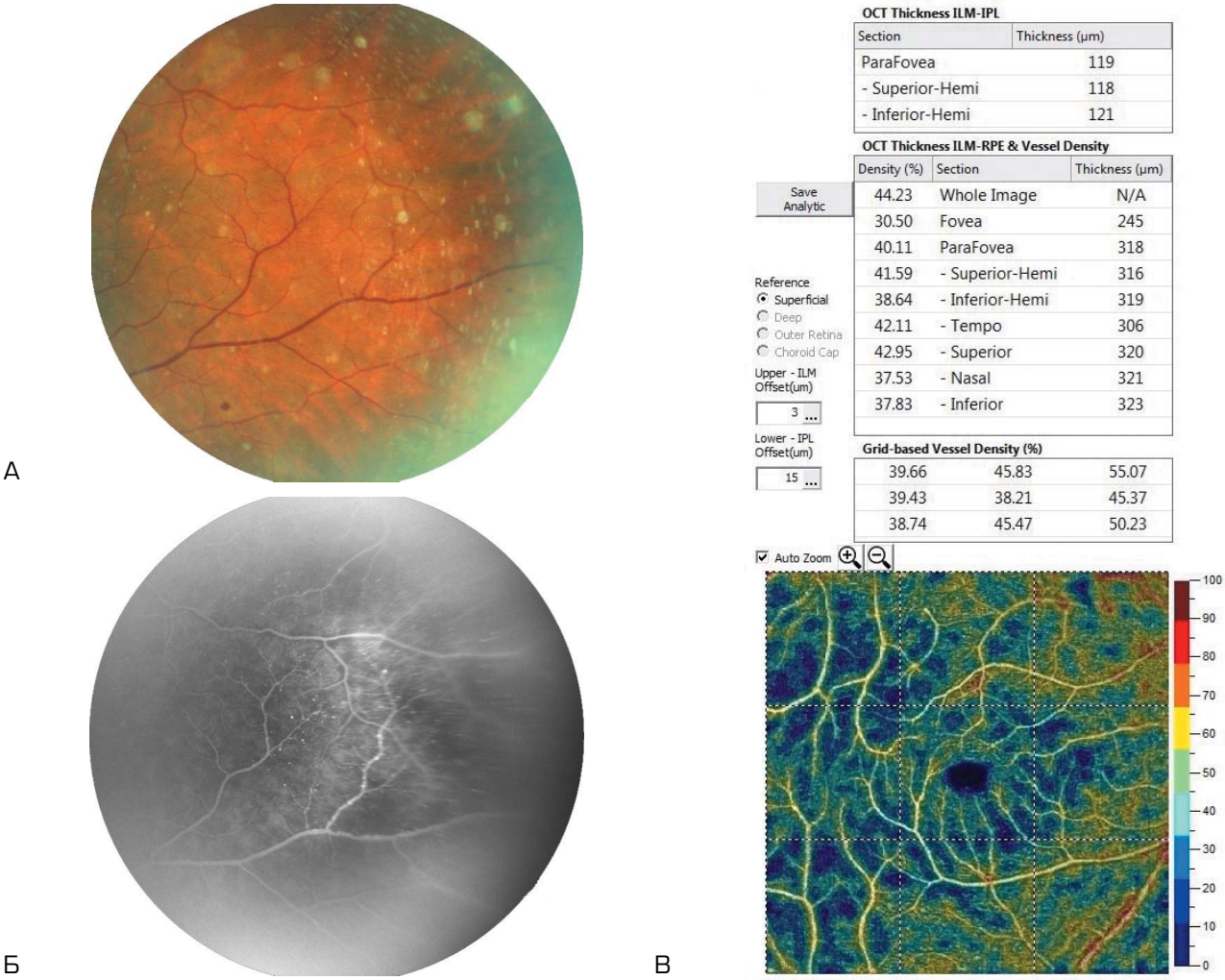

Рис. 1. Клинический пример. Сетчатка пациента 1-й группы до хирургии внутренней сонной артерии: А — от экватора до крайней периферии присутствуют множественные интраретинальные геморрагии, полнокровные венулы; Б — ФАГ: позднее начало ранней фазы, гипофлюоресценция сетчатки, микроаневризмы от экватора до крайней периферии в двух квадрантах; В — относительная плотность сосудов поверхностного плексуса

Fig. 1. Clinical example. Retina of patient of the 1st group before the surgery of internal carotid artery: A — from equator to extreme periphery there are multiple intraretinal haemorrhages, full-blood venules; Б — Fluorescein angiography: late onset of early phase, retinal hypofluorescence, microaneurysms from equator to extreme periphery in two quadrants; B — Angio Flow Density (Superficial plexus)

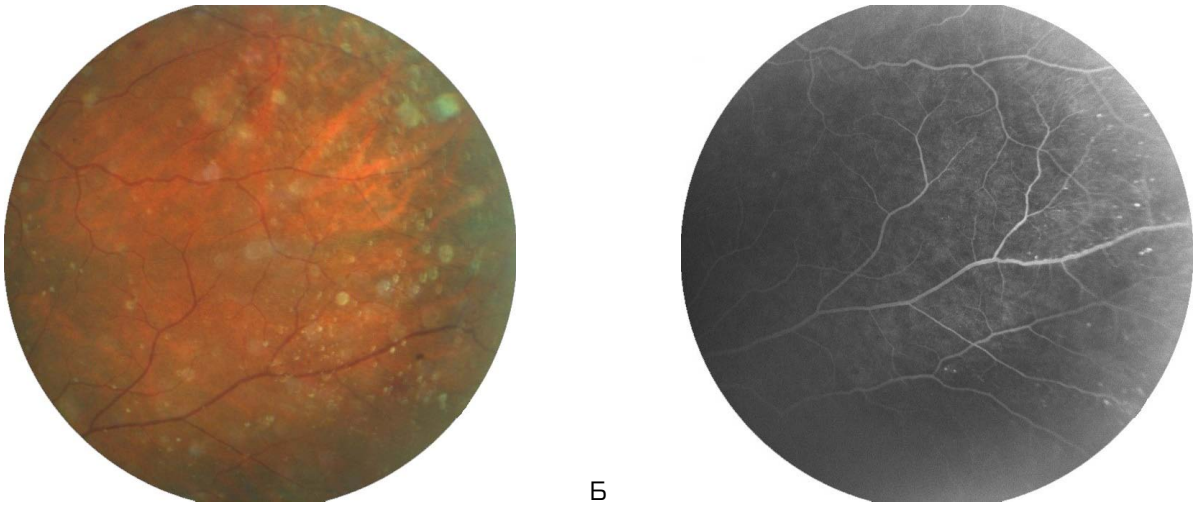

Рис. 2. Клинический пример. Сетчатка пациента 1-й группы после реконструктивной хирургии: А — на периферии сохраняются точечные геморрагии; Б — ФАГ: экваториально микроаневризмы отсутствуют, на крайней периферии сохраняются единичные микроаневризмы

Fig. 2. Clinical example. Retina of patient of the 1st group after reconstructive surgery: A — point haemorrhages remain on periphery; Б — Fluorescein angiography: there are no equatorial microaneurysms, isolated microaneurysms remain on extreme periphery

ных изменений, захватывающих 2 квадранта в первой группе наблюдения и 3–4 квадранта во второй.

С помощью ангио-ОКТ в обеих группах обследованных пациентов установлено снижение плотности сосудов поверхностного плексуса: в 1-й группе — до 41,65 ± 3,80 % (рис. 1в), во 2-й группе — до 35,57 ± 4,10 %.

При помощи допплерографии выявлено снижение Vs в ГА в среднем до 18,4 ± 3,5 см/с и повышение индекса RI в среднем до 0,81 ± 0,03.

По результатам УЗИ и СКТ у всех пациентов диагностирован гемодинамически значимый стеноз ВСА, превышающий 76 %.

Неврологический статус пациента сопровождался явлениями хронической недостаточности мозгового кровообращения 3-й стадии — нейродинамическим и дисрегуляторным когнитивным синдромом.

В 1-й группе пациентов после проведенного хирургического лечения на глазном дне имелась следующая клиническая картина: ДЗН бледно-розовый, контурирован, венулы умеренно расширены, полнокровные, извитые. На периферии сетчатки геморрагии полностью рассосались (рис. 2а).

При проведении ФАГ был выявлен полный регресс микроаневризм в области экватора, однако на крайней периферии они частично сохранялись (рис. 2б).

Таблица. Функциональные показатели зрительных функций и гемодинамики в глазничной артерии пациентов 1-й и 2-й группы с хронической ишемической ретинопатией в различные сроки наблюдения

Table. Functional indexes of visual acuity and hemodynamic in ophthalmic artery in patients of the 1st and 2nd groups with chronic ocular ischemic syndrome in various periods of observation

Группа / Groups	Показатель / Index	Исходно / Initial	Срок наблюдения / Periods of observation			
			1 мес. / 1 month	3 мес. / 3 months	6 мес. / 6 months	12 мес. / 12 months
1-я группа 1st group	Максимальная корригированная острота зрения / Best corrected visual acuity, M ± m	0,4 ± 0,02	0,25 ± 0,03[1]	0,3 ± 0,02[1]	0,5 ± 0,07	0,4 ± 0,05
	Максимальная систолическая скорость кровотока, см/с / Peak Systolic Velocity, cm/sec, M ± m	18,4 ± 3,5	22,4 ± 1,2	35,8 ± 4,3[1]	46,2 ± 5,21[1]	48,3 ± 6,0[1]
	Индекс резистентности / Arterial resistivity index, M ± m	0,81 ± 0,03	0,8 ± 0,02	0,78 ± 0,02	0,74 ± 0,01[1]	0,7 ± 0,02[1]
	Плотность сосудов поверхностного сосудистого сплетения / Angio Flow Density, M ± m, %	43,65 ± 3,8	43,68 ± 4,0	43,7 ± 4,8	43,6 ± 4,2	44 ± 4,4
2-я группа 2nd group	Максимальная корригированная острота зрения / Best corrected visual acuity, M ± m	0,25 ± 0,05	0,3 ± 0,04	0,4 ± 0,03[1]	0,4+0,03[1]	0,4 ± 0,04[1]
	Максимальная систолическая скорость кровотока, см/с / Peak Systolic Velocity, cm/sec, M ± m	20,28 ± 4,8	31,44 ± 3,04[1]	39,1 ± 2,88[1]	40,1 ± 4,6[1]	40,8 ± 3,9[1]
	Индекс резистентности / Arterial resistivity index, M ± m	0,77 ± 0,01	0,75 ± 0,01	0,74 ± 0,02	0,73 ± 0,02	0,72 ± 0,02[1]
	Плотность сосудов поверхностного сосудистого сплетения / Angio Flow Density, M ± m, %	35,57 ± 4,1	35,6 ± 3,91	36,1 ± 3,44	36 ± 3,84	35,8 ± 4,02

Примечание. [1] — достоверность различий с исходными показателями ($p < 0,05$). Note. [1] — veracity of differences with initial indexes ($p < 0.05$).

В таблице приведены изменения функциональных показателей у пациентов обеих групп в различные сроки послеоперационного наблюдения.

Анализ представленных в таблице данных показал, что у пациентов 1-й группы через 1 месяц после КЭ имела место тенденция к снижению МКОЗ до 0,25 ± 0,03, у 2 человек появился рубеоз радужки. Причинами указанных изменений, очевидно, явились реактивация процессов свободнорадикального окисления и перекисного окисления липидов, выброс медиаторов воспаления в условиях реперфузионного синдрома после КЭ ВСА. Оптимальный функциональный результат лечения у пациентов 1-й группы по сравнению с исходным был достигнут только к 6 месяцу после операции и характеризовался восстановлением МКОЗ до исходного уровня, повышением Vs в ГА на 53 %, постепенным уменьшением RI на 19 % ($p < 0,05$). К 12 месяцу наблюдения в 2 случаях сохранялся рубеоз радужки без тенденции к повышению ВГД. Показатели плотности сосудов поверхностного плексуса на протяжении всего периода послеоперационного наблюдения не изменялись.

Во 2-й группе оптимальный функциональный результат был достигнут уже к 3 месяцу после комбинированного лечения. МКОЗ повысилась на 30,0–53,4 %, Vs — на 36 % от исходных показателей ($p < 0,05$). На периферии в зонах нанесения лазеркоагулятов геморрагии полностью рассосались, произошла редукция микроаневризм (рис. 3).

Плотность сосудов поверхностного сосудистого русла сохранялась неизменной до 35,80 ± 4,02 % по сравнению с исходной.

Ни в одном случае у пациентов 2-й группы не зарегистрировано возникновение рубеоза радужки.

К 12 месяцу наблюдения достигнутый положительный результат лечения оставался стабильным. RI постепенно уменьшился на 5,1–10,2 % по сравнению с исходными значениями.

У пациентов 3-й группы перед операцией МКОЗ варьировала от 0,05 до 0,1. Во всех случаях выявлена неоваскуляризация радужки по зрачковому краю и в углу передней камеры с повышением ВГД до 26–32 мм рт. ст. на гипотензивном режиме. На глазном дне отмечалась деколорация ДЗН, экскавация ДЗН 0,6–1,0; по всей площади сетчатки до крайней периферии — множество точечных интраретинальных геморрагий. По данным ФАГ, во всех квадрантах имелись зоны гипофлуоресценции, микроаневризмы, доходящие до макулы.

Выявлено снижение Vs в ГА до 24,1–34,46 см/с и нерезко выраженное повышение RI до 0,78–0,79.

Плотность сосудов поверхностного сосудистого сплетения составила от 36,8 до 43,83 %.

По результатам УЗИ стеноз ВСА отмечен менее 50 %. Особенностями неврологического статуса пациентов данной группы обследования являлись: эмоциональная лабильность, инертность интеллектуальной деятельности, атаксия, снижение профессиональной и социальной адаптации.

Наличие рубеоза явилось показанием к проведению ПРЛК зон неперфузии сетчатки.

Максимальный лечебный эффект был достигнут по сравнению с исходным через 3 месяца после ПРЛК сетчатки. К этому времени МКОЗ увеличилась до 0,2–0,3, ВГД понизилось до 22–25 мм рт. ст. на гипотензивном режиме.

На глазном дне произошло полное рассасывание интраретинальных геморрагий, исчезновение микроанев-

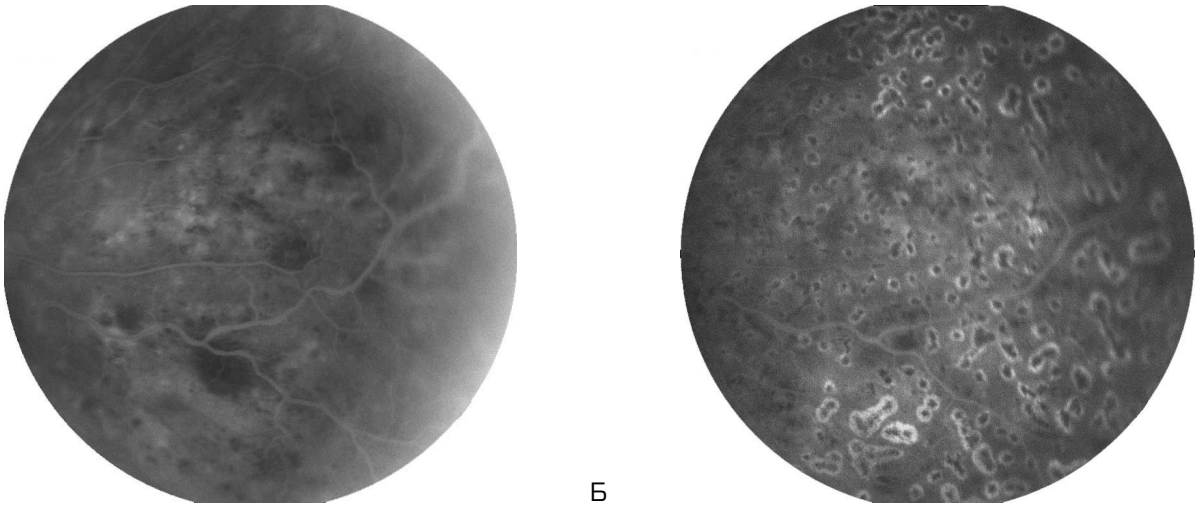

Рис. 3. Клинический пример. Сетчатка пациента 2-й группы (ФАГ): А — до проведения лазеркоагуляции: выявлены зоны гипофлюоресценции от заднего полюса до крайней периферии, микроаневризмы; Б — через 3 месяца после лечения: в зонах нанесения лазеркоагулятов нет гипофлюоресценции сетчатки, микроаневризм

Fig. 3. Clinical example. Retina of patient of the 2nd group (fluorescein angiography): A — before panretinal photocoagulation: there are areas of hypofluorescence from posterior pole to extreme periphery, microaneurysms; Б — 3 months after treatment: in areas of application of laser coagulants there is no hypofluorescence of the retina, microaneurysms

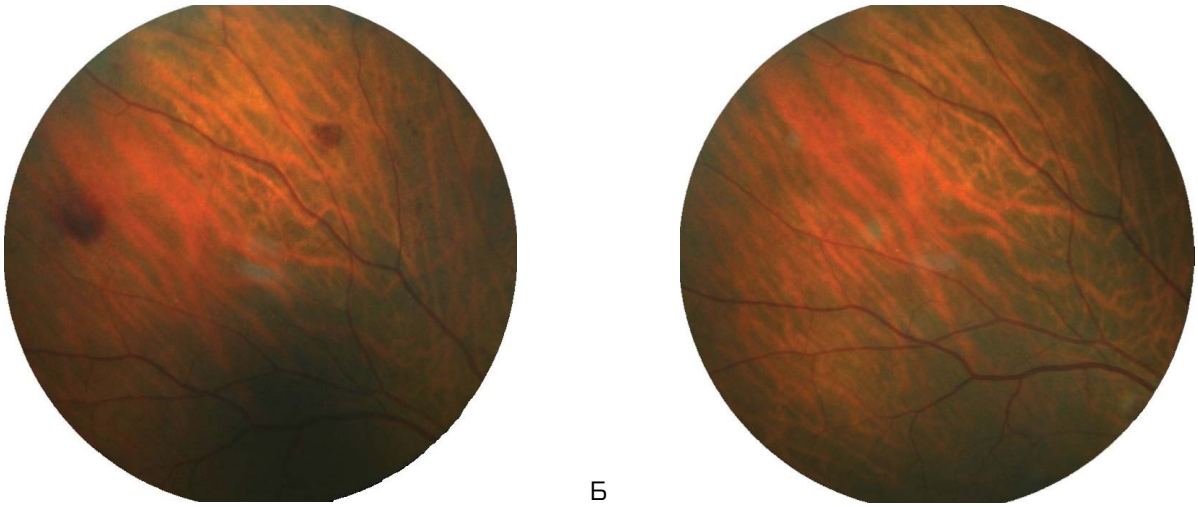

Рис. 4. Клинический пример. Сетчатка пациента 4-й группы: А — до консервативного лечения: на периферии сетчатки в одном квадранте множественные точечные интраретинальные геморрагии; Б — через 6 месяцев после курса нейропротективной терапии: на периферии сетчатки полностью отсутствуют геморрагии

Fig. 4. Clinical example. Retina of patient of the 4th group: A — before conservative treatment: on periphery of retina in one quadrant there are multiple as point intraretinal haemorrhages; Б — 6 months after course of neuroprotective therapy: there are no haemorrhages on periphery of retina

ризм и зон неперфузии. Отмечено также значительное уменьшение рубеоза радужки и УПК.

В последующие сроки наблюдения (6–12 мес.) ВГД на фоне проводимой гипотензивной терапии оставалось в пределах нормы, МКОЗ не снизилась и оставалась в пределах 0,2–0,3. Данные ФАГ показали полное отсутствие на глазном дне зон гипофлуоресценции, микроаневризм. Рубеоз радужки полностью регрессировал.

У пациентов 4-й клинической группы проявления ХИР при офтальмоскопии характеризовались следующими изменениями: наличием расширенных полнокровных венул сетчатки, на периферии только в одном квадранте имели место единичные точечные геморрагии и зоны гипоперфузии (рис. 4а).

МКОЗ составляла до 0,6–0,7. Снижение Vs в ГА варьировало от 22,90 до 33,46 см/с, RI по сравнению с нормой был умеренно повышен до 0,76.

Плотность сосудов поверхностного сосудистого сплетения составила от 46,45 до 49,62 %.

По СКТ выявлен гемодинамически незначимый стеноз ВСА менее 38 %.

Неврологический статус пациентов соответствовал 1-й стадии цереброваскулярной недостаточности.

В связи с отсутствием при ХИР показаний к КЭ и ПРЛК сетчатки на основании клинического опыта, использованного в неврологии, анализа литературы и данных собственных исследований, была применена 3-этапная система нейропротективной терапии.

На 1 этапе медикаментозного лечения было проведено внутривенное введение Глиатилина по 1,0 г в течение 10 дней с последующим переходом на таблетированную форму по 0,4 г 3 раза в сутки в течение 2 месяцев. Глиатилин (холина альфосцерат, № П N011966/01, П N011966/02) улучшает церебральный кровоток, усиливает метаболические процессы в нервной ткани и выживаемость нейронов в условиях как острой, так и хронической ишемии.

На 2 этапе через 2 месяца выполняли интраназальные инстилляции 0,1 % раствора Семакса (по 1 капле 3 раза в день в течение 20 дней). Семакс (аналог фрагмента адренокортикотропного гормона, № ЛС-002553) способствует восстановлению нервнорефлекторных механизмов регуляции локального микрокровотока, обладает антиоксидантной и противовоспалительной активностью.

Через 3 месяца при проведении 3 этапа пациенты получали Актовегин (Актовегин® концентрат, № ЛС-001323) 10 мл ежедневно внутривенно капельно в течение 10 дней. Лечебный эффект достигался за счет трофотропного действия, стимуляции процессов доставки кислорода к тканям, улучшения активности ферментов окислительного фосфорилирования, синтеза нуклеиновых кислот, интенсификации энергоемких процессов, регенерации и репарации нервных клеток.

Одновременно проводили ретробульбарные инъекции 1 %-ного раствора Эмоксипина 0,5 мл № 10. Эмоксипин (Метилэтилпиридинол, № N001173/01) относится к ретино- и ангиопротекторам, способствует рассасыванию интраретинальных геморрагий, повышает устойчивость нейронов сетчатки к ишемии, пролонгирует антиоксидативный и противовоспалительный эффект Семакса.

Названные препараты известны и успешно апробированы в неврологической и офтальмологической практике при ишемических-гипоксических заболеваниях головного мозга и сетчатки [16, 21, 22].

Результаты исследования после окончания 3-этапного курса лечения показали максимальный функциональный результат к 3 месяцу: МКОЗ повысилась до 0,8–0,9.

На глазном дне по периферии сетчатки геморрагии полностью рассосались, осталась только умеренная полнокровность и извитость венул сетчатки (рис. 4б).

При этом показатель Vs улучшился до 30,10–38,48 см/с, RI — оставался прежним.

Через 6 месяцев после проведенного курса лечения МКОЗ по-прежнему была высокой (0,8–0,9). На крайней периферии сетчатки появились свежие геморрагии, показатель Vs вернулся к исходному уровню. Эти изменения у пациентов с ХИР явились показанием к повторному проведению курса нейропротективной терапии.

К 12 месяцу после начала лечения МКОЗ оставалась неизменной (0,8–0,9). На периферии сетчатки кровоизлияния полностью отсутствовали, показатель Vs варьировал в пределах 30,6–39,12 см/с, RI сохранялся неизменным.

Плотность поверхностного плексуса не менялась на протяжении всего срока наблюдения.

ВЫВОДЫ

1. На основании изучения кровотока в ГА, локального микрокровотока в сетчатке с помощью методов ФАГ и ангио-ОКТ, а также зрительных функций при различных тактических подходах к медицинской реабилитации пациентов с ХИР установлено:

– реконструктивная хирургия ВСА при гемодинамически значимых стенозах вызывает при ХИР позитивную динамику в состоянии внутриглазного кровотока, что способствует у 71 % оперированных пациентов улучшению и сохранению МКОЗ (при сроке наблюдения 12 месяцев);

– превентивная ПРЛК сетчатки у пациентов с ХИР до выполнения реконструктивной хирургии ВСА оптимизирует и сокращает сроки зрительного восстановления;

– ПРЛК сетчатки как самостоятельный метод лечения при ХИР, осложненной неоваскулярной глаукомой, со стенозом ВСА менее 50 %, обеспечивает полный либо частичный регресс неоваскуляризации в радужке, что повышает возможности эффективного лечения;

– нейропротективная фармакотерапии на ранних стадиях ХИР при отсутствии показаний к хирургической реконструкции (стеноз менее 38 %) и ПРЛК сетчатки улучшает прогноз для зрения пациентов.

2. Результаты проведенных исследований, несмотря на ограниченный клинический объем, в совокупности со сведениями, имеющимися в литературе по данному вопросу, подтверждают перспективность выбранного нами направления в лечении пациентов с ХИР и необходимость его дальнейшего совершенствования.

УЧАСТИЕ АВТОРОВ:

В.В. Тузлаев — проведение операций, сбор и обработка материала, анализ полученных данных, подготовка текста;
В.В. Егоров — научное редактирование текста;
И.З. Кравченко — научное редактирование текста;
Г.П. Смолякова — концепция и дизайн исследования, научное редактирование текста.

ЛИТЕРАТУРА/REFERENCES

1. Завгородняя Т.С., Саржевская Л.Э., Безденежная О.А., Безугла Е.А. *Глазной ишемический синдром. Современные принципы диагностики и лечения.* Запорожье, 2012. 248 с. [Zavgorodnyaya T.S., Sarzhevskaya L.E., Bezdenezhnaya O.A., Bezugla E.A. *Ocular ischemic syndrome. Modern principles of diagnosis and treatment.* Zaporozhie, 2012. 248 p. (In Russ.)].
2. Тарасова Л.Н. *Глазной ишемический синдром.* М.: Медицина, 2003. 176 с. [Tarasova L.N. *Ocular ischemic syndrome.* Moscow: Medicine, 2003. 176 p. (In Russ.)].
3. Покровский А.В., Белоярцев Д.Ф., Адырхаев З.А., Тимина И.Е., Лосик И.А. Отдаленные результаты реконструктивных операций при патологической деформации внутренней сонной артерии. *Ангиология и сосудистая хирургия.* 2012;18(1):92–104. [Pokrovskii A.V., Beloyartsev D.F., Adyrkhaev Z.A., Timina I.E., Losik I.A. Remote results of reconstructive operations in pathological deformity of the internal carotid artery. Angiology and Vascular Surgery = *Angiologiya i sosudistaya khirurgiya.* 2012;18(1):92–104 (In Russ.)].
4. Фролов М.А., Алькам К.М. Проявление глазного ишемического синдрома у больных с атеросклеротическим стенозом экстракраниальных отделов сонных артерий. *Вестник Национального медико-хирургического центра им. Н.И. Пирогова.* 2013;8(4):25–28. [Frolov M.A., Alkam K.M. The manifestation of ocular ischemic syndrome in patients with atherosclerotic stenosis of the extracranial parts of carotid arteries. Bulletin of the N.I. Pirogov National Medical-Surgical Center = *Vestnik Natsional'nogo mediko-khirurgicheskogo tsentra im. N.I. Pirogova.* 2013;8(4):25–28 (In Russ.)].
5. Маккаева С.М., Пузин М.Н., Рамазанова Л.Ш. Терапия глазного ишемического синдрома на фоне хронической цереброваскулярной патологии. *Практическая неврология и нейрореабилитация.* 2009;(3):41–43. [Makkayeva S.M., Puzin M.N., Ramazanova L.Sh. The therapy of ocular ischemic syndrome at the background of cerebrovascular pathology. Practical Neurology and Neurorehabilitation = *Prakticheskaya nevrologiya i neyroreabilitatsiya.* 2009;(3):41–43 (In Russ.)].
6. Klag M.J., Whelton P.K., Seidler A.J. Decline in US stroke mortality: demographic trends and antihypertensive treatment. *Stroke.* 1989;20(1):14–21. DOI: 10.1161/01.str.20.1.14
7. Chen C.S., Miller N.R. Ocular ischemic syndrome: review of clinical presentations, etiology, investigation, and management. *Compr Ophthalmol Update.* 2007;8(1):17–28.
8. Terelak-Borys B., Skonieczna K., Grabska-Liberek I. Ocular ischemic syndrome — a systematic review. *Med Sci Monit.* 2012;18(8):138–144. DOI: 10.12659/msm.883260
9. Борисова Л.И., Чередниченко Л.П., Карпов С.М. Офтальмологические проявления остеохондроза шейного отдела позвоночника в зависимости от стадии патологического процесса. *Фундаментальные исследования.* 2014;(4-1):40–43. [Borisova L.I., Cherednichenko L.P., Karpov S.M. Ophthalmologic manifestations of osteochondrosis of the cervical spine depending on the stage of the pathological process. Fundamental Research = *Fundamental'nye issledovaniya.* 2014;(4-1):40–43 (In Russ.)].
10. Киселева Т.Н., Тарасова Л.Н., Фокин А.А. Значение реконструктивных операций на сонных артериях для коррекции глазного ишемического синдрома. *Ангиология и сосудистая хирургия.* 2001;7(3):15–21. [Kiseleva T.N., Tarasova L.N., Fokin A.A. The value of reconstructive operations on the carotid arteries for the correction of ocular ischemic syndrome. Angiology and Vascular Surgery = *Angiologiya i sosudistaya khirurgiya.* 2001;7(3):15–21 (In Russ.)].
11. Ярцева Н.С., Деев Л.А., Гаврилова Н.А. *Избранные лекции по офтальмологии.* Т. 3. М., 2008. 252 с. [Yartseva N.S., Deev L.A., Gavrilova N.A. *Selected lectures of ophthalmology.* Vol. 3. Moscow, 2008. 252 p. (In Russ.)].
12. Malhotra R., Gregory-Evans K. Management of ocular ischaemic syndrome. *Br J Ophthalmol.* 2000;84(12):1428–1431. DOI: 10.1136/bjo.84.12.1428
13. Mendrinos E., Machinie T.G., Pournaras C.J. Ocular ischemic syndrome. *Surv Ophthalmol.* 2010;55(1):2–34. DOI: 10.1016/j.survophthal.2009.02.024
14. Бондарь В.Ю., Маслов М.Г., Нетбай Н.Н., Бреев Д.В., Седунов А.В., Хайров Р.Р., Удинкан А.Г., Крикун Т.А., Поляков К.В. Особенности клинического течения госпитального периода после каротидного стентирования и каротидной эндартерэктомии. *Ангиология и сосудистая хирургия.* 2014;20(2):52–56. [Bondar V.Yu., Maslov M.G., Netbay N.N., Breev D.V., Sedunov A.V., Khairov R.R., Udinkan A.G., Krikun T.A., Polyakov K.V. Features of the clinical course of the hospital period after carotid stenting and carotid endarterectomy. Angiology and Vascular Surgery = *Angiologiya i sosudistaya khirurgiya.* 2014;20(2):52–56 (In Russ.)].
15. Гавриленко А.В., Куклин А.В., Абрамян А.В., Киселева Т.Н. Результаты каротидной эндартерэктомии у больных с глазным ишемическим синдромом, обусловленным стенозом сонных артерий. *Анналы хирургии.* 2014;(1):30–37. [Gavrilenko A.V., Kuklin A.V., Abramyan A.V., Kiseleva T.N. Results of carotid endarterectomy in patients with ocular ischemic syndrome caused by stenosis of carotid arteries. Annals of Surgery = *Annaly khirurgii.* 2014;(1):30–37 (In Russ.)].
16. Каеткина Е.В., Чистякова С.В., Кувыркова О.И. Результаты комплексного лечения глазного ишемического синдрома. *Вестник Оренбургского государственного университета.* 2015;(12):100–103. [Kayotkina E.V., Chistyakova S.V., Kuvyrkova O.I. Results of complex treatment of ocular ischemic syndrome. Annals of Orenburg State University = *Vestnik Orenburgskogo gosudarstvennogo universiteta.* 2015;(12):100–103 (In Russ.)].
17. Sivalingam A., Brown G.C., Magargal L.E. The ocular ischemic syndrome. III. Visual prognosis and the effect of treatment. *International Ophthalmology.* 1991;15(1):15–20. DOI: 10.1007/bf00150974

18. Shah P.J., Ellis B., DiGiovine L.R., Hogg J.P., Leys M.J. Central retinal artery occlusion following laser treatment for ocular ischemic aortic arch syndrome. *GMS Ophthalmol Cases.* 2015;(5). DOI: 10.3205/oc000036
19. Sowka J.W., Gurwood A.S., Kabat A.G. The handbook of ocular disease management. *Review of optometry.* 2009;(11):40–42.
20. Тузлаев В.В., Кравченко И.З., Егоров В.В, Смолякова Г.П. Благоприятный исход в течении хронической ишемической ретинопатии при применении комбинированного лечения (клинический случай). *Современные технологии в офтальмологии.* 2018;(2):131–133. [Tuzlaev V.V., Kravchenko I.Z., Egorov V.V., Smolyakova G.P. Favorable outcome of chronic ischemic retinopathy with use of combined treatment (clinical case). Modern Technologies in Ophthalmology = *Sovremennyye tekhnologii v oftal'mologii.* 2018;(2):131–133 (In Russ.)].
21. Бачинская Н.Ю., Покровенко И.В., Демченко Е.В., Копчак О.О., Холин В.А. Влияние препарата Глиатилин на нейропсихологические и нейрофизиологические показатели при синдроме умеренных когнитивных нарушений у пациентов пожилого возраста с дисциркуляторной энцефалопатией. *Украинский неврологический журнал.* 2013;(4):94–102. [Bachinskaya N.Yu., Pokrovenko I.V., Demchenko E.V., Kopchak O.O., Kholin V.A. Effect of Gliatilin on the neuropsychological and neurophysiological parameters for mild cognitive impairment syndrome in elderly patients with dyscirculatory encephalopathy. Ukrainian Neurological Journal = *Ukrainskiy nevrologicheskiy zhurnal.* 2013;(4):94–102 (In Russ.)].
22. Крылова Н.Г., Бельская Г.Н. Актовегин в лечении больных с хронической ишемией головного мозга. *Неврология и нейрохирургия в Беларуси.* 2009;(2):66–70. [Krylova N.G., Belskaya G.N. Actovegin in treatment of patients with chronic cerebral ischemia. Neurology and Neurosurgery in Belarus = *Nevrologiya i neyrokhirurgiya v Belarusi.* 2009;(2):66–70 (In Russ.)].

СВЕДЕНИЯ ОБ АВТОРАХ

Хабаровский филиал ФГАУ «МНТК "Микрохирургия глаза" им. академика С.Н. Федорова» Министерства здравоохранения Российской Федерации
Тузлаев Владислав Валерьевич
врач-офтальмолог отделения лазерной хирургии
ул. Тихоокеанская, 211, Хабаровск, 680033, Российская Федерация
ORCHID 0000-0003-1601-9294

Хабаровский филиал ФГАУ «МНТК "Микрохирургия глаза" им. академика С.Н. Федорова» Министерства здравоохранения Российской Федерации
КГБОУ ДПО «Институт повышения квалификации специалистов здравоохранения» Министерства здравоохранения Хабаровского края
Егоров Виктор Васильевич
доктор медицинских наук, профессор, директор; заведующий кафедрой офтальмологии
ул. Тихоокеанская, 211, Хабаровск, 680033, Российская Федерация
ул. Краснодарская, 9, Хабаровск, 680000, Российская Федерация
ORCHID 0000-0002-9888-7353

Хабаровский филиал ФГАУ «МНТК "Микрохирургия глаза" им. академика С.Н. Федорова» Министерства здравоохранения Российской Федерации
Кравченко Игорь Захарович
заведующий отделением лазерной хирургии
ул. Тихоокеанская, 211, Хабаровск, 680033, Российская Федерация
ORCHID 0000-0003-4715-4130

Хабаровский филиал ФГАУ «МНТК "Микрохирургия глаза" им. академика С.Н. Федорова» Министерства здравоохранения Российской Федерации
КГБОУ ДПО «Институт повышения квалификации специалистов здравоохранения» Министерства здравоохранения Хабаровского края
Смолякова Галина Петровна
доктор медицинских наук, профессор, врач-офтальмолог клинико-экспертного отдела; профессор кафедры офтальмологии
ул. Тихоокеанская, 211, Хабаровск, 680033, Российская Федерация
ул. Краснодарская, 9, Хабаровск, 680000, Российская Федерация
ORCHID 0000-0002-6943-5518

ABOUT THE AUTHORS

Khabarovsk branch of the S. Fyodorov Eye Microsurgery Federal State Institution
Tuzlaev Vladislav V.
ophthalmologist of the laser surgery department
Tikhookeanskaya str., 211, Khabarovsk, 680033, Russia
ORCHID 0000-0003-1601-9294

Khabarovsk branch of the S. Fyodorov Eye Microsurgery Federal State Institution
Postgraduate Institute for Public Health Workers
Egorov Victor V.
doctor of medical sciences, professor, head of the department of ophthalmology
Tikhookeanskaya str., 211, Khabarovsk, 680033, Russia
Krasnodarskaya str., 9, Khabarovsk, 680000, Russia
ORCHID 0000-0002-9888-7353

Khabarovsk branch of the S. Fyodorov Eye Microsurgery Federal State Institution
Kravchenko Igor Z.
head of the laser surgery department
211, Tikhookeanskaya str., Khabarovsk, 680033, Russia
ORCHID 0000-0003-4715-4130

Khabarovsk branch of the S. Fyodorov Eye Microsurgery Federal State Institution
Postgraduate Institute for Public Health Workers
Smoliakova Galina P.
doctor of medical sciences, professor, ophthalmologist of the clinical-expert department; professor of the department of ophthalmology
Tikhookeanskaya str., 211, Khabarovsk, 680033, Russia
Krasnodarskaya str., 9, Khabarovsk, 680000, Russia
ORCHID 0000-0002-6943-5518