ISSN 1816-5095 (print); ISSN 2500-0845 (online)
https://doi.org/10.18008/1816-5095-2020-4-739-745

поступила 05.09.19
was received 05.09.19

К вопросу о классификации и применении методики моновидения при эксимерлазерной коррекции рефракции и возможностях предварительного моделирования целевой рефракции у пациентов с первичной миопией, астигматизмом, анизометропией и пресбиопией

Е.И. Беликова[1,2] Т.В. Перова[1]

[1] ООО «Глазная клиника доктора Беликовой»
просп. Буденного, 26, корп. 2, Москва, 105118, Российская Федерация

[2] ФГБОУ ДПО «Институт повышения квалификации Федерального медико-биологического агентства»
ул. Гамалеи, 15, Москва, 123098, Российская Федерация

РЕЗЮМЕ **Офтальмология. 2020;17(4):739–745**

Сочетание у пациентов таких аномалий рефракции, как астигматизм высокой и средней степени с анизометропией и пресбиопией, значительно снижает качество жизни, прежде всего в связи с тем, что методы их коррекции весьма ограничены. Очковая коррекция, как правило, плохо переносима или невозможна в случае анизометропии более 2,0 дптр, а при высокой степени астигматизма возможности контактной коррекции ограничены при астигматизме более 2,5 дптр. Поэтому такие пациенты часто лишены возможности полноценной зрительной реабилитации и предпочитают вовсе не использовать средства коррекции, что значительно снижает качество их жизни и может стать причиной астенопии, нарушения бинокулярного зрения и снижения фузионных резервов. С возрастом эта проблема усугубляется развитием пресбиопии, первые проявления которой у таких пациентов возникают раньше, чем у их ровесников-эмметропов. С развитием эксимерлазерных технологий стало возможным помочь большему числу пациентов с самыми тяжелыми нарушениями рефракции, но эти методики по-прежнему имеют значительные ограничения при использовании у пациентов с пресбиопией, особенно в случае высокой потребности пациента в хорошем зрении вблизи. Пациенты с высокой степенью астигматизма и анизометропией требуют особенно тщательного обследования и предварительного моделирования целевой рефракции на этапе планирования хирургического вмешательства, для этого в нашей практике мы используем мягкие контактные линзы (МКЛ). Использование для этой цели очковых линз не всегда позволяет адекватно прогнозировать результат и удовлетворенность пациента лечением. Наиболее точным и приближенным к послеоперационному состоянию рефракции и аккомодации мы считаем метод моделирования рефракционного результата с применением мягких контактных линз, который широко используется в нашей клинике. Данная методика особенно эффективна у пациентов с пресбиопией, которым планируется эксимерлазерная коррекция основных аномалий рефракции. В статье представлен клинический случай бинокулярной эксимерлазерной коррекции сложного миопического астигматизма высокой и средней степени у пациентки с анизометропией и пресбиопией, которой было проведено два этапа эксимерлазерной коррекции по технологии LASIK (Custom Q) с предварительным моделированием послеоперационного результата с использованием МКЛ.

Ключевые слова: эксимерлазерная коррекция, LASIK, МКЛ, роговичный астигматизм, анизометропия, пресбиопия

Для цитирования: Беликова Е.И., Перова Т.В. К вопросу о классификации и применении методики моновидения при эксимерлазерной коррекции рефракции и возможностях предварительного моделирования целевой рефракции у пациентов с первичной миопией, астигматизмом, анизометропией и пресбиопией. *Офтальмология.* 2020;17(4):739–745. https://doi.org/10.18008/1816-5095-2020-4-739-745

Прозрачность финансовой деятельности: Никто из авторов не имеет финансовой заинтересованности в представленных материалах или методах

Конфликт интересов отсутствует

CC BY 4.0

On Classification and Application of Monovision Technique for Excimer Laser Correction and on Possible of Preliminary Target Refraction Modeling in Patients with Primary Myopia, Astigmatism, Anisometropia and Presbyopia

E.I. Belikova[1,2], T.V. Perova[1]

[1] Ophthalmology Clinic of Dr. Belikova
Budenny ave., 26/2, Moscow, 105118, Russian Federation

[2] Federal Institute of the Professional Development
Gamalei str., 15, Moscow, 123098, Russian Federation

ABSTRACT

Ophthalmology in Russia. 2020;17(4):739–745

The combination of such refractive errors as high and medium astigmatism with anisometropia and presbyopia considerably reduces patients' standard of living, first of all because methods of the correction stated are very limited. Spectacle correction is, as a rule, extremely uncomfortable or impossible in case of an anisometropia of more than 2.0 dioptres and a high degree of astigmatism; opportunities of contact lenses correction are limited in case of an astigmatism of more than 2.5 dioptres. Therefore these patients are often deprived of adequate visual rehabilitation and prefer not to use means of optical vision correction at all which considerably lowers their quality of life and can be the reason of asthenopia, violation of binocular vision and decrease in fusional reserves. This problem is aggravated with the development of a presbyopia when patients get older. The first manifestations of it reveal themselves in such patients earlier than in emmetrops, their age-mates. Excimer laser technology development has made it possible to help a large number of patients with the most severe refractive disorders, but these techniques still have significant limitations in patients with presbyopia, especially in case of a patient's strong need for keen eyesight at a close distance. In addition, these patients require a particularly careful examination and preliminary modeling of target refraction at the planning stage of a surgical intervention, for which we use soft contact lenses in our practice. Target refraction modeling with spectacle lenses does not always allow to adequately predict the patient satisfaction with the results of correction. We consider the method of target refraction modeling using soft contact lenses to be the most accurate for this objective; it is widely used in our clinic. This technique is especially effective in patients with presbyopia, who are planning excimer laser correction of the most common types of refractive errors. The article presents a clinical case of binocular excimer laser correction of a high and medium degree compound myopic astigmatism in a patient with anisometropia and presbyopia, which was performed in two stages using LASIK (Custom Q) technology after the preliminary target refraction modeling with the use of soft contact lenses.

Keywords: excimer laser correction, LASIK, soft contact lenses, corneal astigmatism, anisomeropia, presbyopia

For citation: Belikova E.I., Perova T.V. On Classification and Application of Monovision Technique for Excimer Laser Correction and on Possible of Preliminary Target Refraction Modeling in Patients with Primary Myopia, Astigmatism, Anisometropia and Presbyopia. *Ophthalmology in Russia.* 2020;17(4):739–745. https://doi.org/10.18008/1816-5095-2020-4-739-745

Financial Disclosure: No author has a financial or property interest in any material or method mentioned

There is no conflict of interests

Полноценная коррекция пресбиопии должна предусматривать восстановление или компенсацию утраченной аккомодации, нивелирование оптических аберраций, а также лечебные мероприятия по активизации бинокулярного взаимодействия [1]. Несмотря на активные поиски, на данном этапе офтальмология пока не владеет адекватным технологическим решением восстановления естественных механизмов аккомодации. Именно поэтому наиболее эффективными и безопасными, по нашему мнению, являются методики функциональной оптической компенсации слабости аккомодации с учетом первичной аметропии и остаточных запасов естественной аккомодации.

Формирование пресбиопии при сохранении прозрачности оптических сред является показанием для ряда рефракционных хирургических вмешательств на роговице [1]. При использовании эксимерлазерных технологий у пациентов старше 40 лет важно помнить о возрастных изменениях роговицы и глазной поверхности в целом, которые усугубляются длительным ношением контактных линз, изменением гормонального фона и другими факторами, вызывающими развитие синдрома сухого глаза и повышающими риск интра- и послеоперационных осложнений, таких как эпителиопатия, эрозии роговицы и др. [2]. Модифицированная тканесохранная методика LASIK, применяемая в нашей практике, позволяет свести риск подобных осложнений к минимуму, что особенно актуально при необходимости повторных вмешательств на роговице[1]. Важным в этом возрасте является эргономический (профессиональный) аспект коррекции[2]. Поскольку пациенты пресбиопического возраста находятся на пике творческих и физических сил и, как правило, ведут активную профессиональную и социальную жизнь, является необходимым тщательное планирование и выбор методики коррекции с учетом повседневной деятельности и индивидуальных потребностей каждого пациента (вождение автомобиля, спорт, работа на близком расстоянии) [1, 3–5].

[1] *Беликова Е.И.* Технология хирургической реабилитации пациентов с пресбиопией: дис. … д-ра мед. наук. М., 2013. С. 71–76.

[2] *Розенблюм Ю.З.* Оптометрия. Подбор средств коррекции зрения. СПб., 1996. 196 с.

Одной из методик оптической компенсации утраченной аккомодации является коррекция по типу моновидения. При этом искусственно создается анизометропия с миопией от –0,5 до –2,5 на недоминантном глазу. В литературе описаны методики коррекции по принципу моновидения с формированием анизометропии от 1,5 до 2,5 дптр, которые изначально были использованы в интраокулярной коррекции пресбиопии [6–10]. Данные методики позволяют получить достаточную остроту зрения на близком расстоянии с сохранением высокой остроты зрения вдаль [1].

В связи с широким распространением контактной коррекции, эксимерлазерной хирургии и имплантации частично аккомодирующих и псевдоаккомодирующих ИОЛ появилась необходимость в усовершенствовании и создании новой рабочей классификации моновидения по степени анизометропии для применения в вышеперечисленных случаях. При использовании данной классификации для отбора пациентов на различные методы коррекции пресбиопии необходимо включать в предоперационное обследование тест на определение ведущего глаза, тест на переносимость анизометропии и определение остаточных запасов абсолютной аккомодации. В нашей клинике применяется рабочая классификация моновидения, представленная в таблице.

Как следует из представленной классификации, варианты мини- и микромоновидения могут быть использованы для очковой, контактной коррекции, при рефракционных вмешательствах, а также при имплантации ИОЛ, в том числе и мультифокальных.

Однако недостатком моновидения является ухудшение стереозрения, контрастной чувствительности, нарушение восприятия в зоне Панума, изменения в поле зрения [6]. Все это приводит к затруднениям при вождении автомобиля и при выполнении сложных зрительных задач, требующих прецизионной четкости [1]. Кроме того, не каждый пациент способен адаптироваться даже к минимальной анизометропии. Люди старше 40 лет, особенно имевшие одинаковую рефракцию обоих глаз на протяжении предшествующей жизни, с трудом адаптируются к искусственно вызванной анизометропии[3] [11, 12]. При использовании данной методики важно правильно определить доминантный глаз, т.к. в большинстве случаев его следует оставлять эмметропичным. По данным литературы, эмметропия на доминантном глазу при коррекции по принципу моновидения дает бóльшую удовлетворенность пациентов и лучшую переносимость анизометропии [6]. Однако бывают исключения, когда более комфортной является анизометропия с привычной миопией на доминантном глазу. Чтобы избежать ошибок и повторных операций при планировании рефракционных вмешательств, особенно у пациентов с исходно сложной рефракцией (высокие степени астигматизма), важно иметь инструмент, позволяющий моделировать послеоперационный рефракционный результат, чтобы спрогнозировать возможные адаптационные трудности. Таким инструментом, наиболее точно имитирующим для пациента результат эксимерлазерной коррекции, может быть применение мягких контактных линз.

В качестве примера, наглядно демонстрирующего преимущества и особенности данной методики, приводится следующий клинический случай:

Пациентка С., 44 г. Диагноз: OU — Миопия средней степени. Анизометропия. Сложный миопический астигматизм высокой степени (роговичный). Пресбиопия. Рефракционная амблиопия слабой степени. Периферическая витреохориоретинальная дегенерация. Жалобы на низкую остроту зрения обоих глаз вдаль, ухудшение четкости зрения вблизи, нестабильность зрения, повышенную зрительную утомляемость, невозможность подобрать очки.

[3] *Беликова Е.И.* Технология хирургической реабилитации пациентов с пресбиопией: дис. … д-ра мед. наук. М., 2013. 29 с.

Таблица. Клиническая классификация моновидения (по степени анизометропии) (Беликова Е.И., 2017)

Виды моновидения	Степень анизометропии (дптр)	Возможности применения (на основании теста на переносимость анизометропии)
Классическое	1,75–3,0	Коррекция пресбиопии при артифакии монофокальными ИОЛ и МКЛ
Мини-моновидение	1,0–1,5	Коррекция пресбиопии эксимерлазерными методами и МКЛ
Микромоновидение	0,25–0,75	Коррекция пресбиопии МКЛ, эксимерлазерными методами, при артифакии частично аккомодирующими* и псевдоаккомодационными мультифокальными ИОЛ

Примечание: * — речь идет о моделях, аккомодирующих ИОЛ типа Crystalens 500 HD, которые были зарегистрированы в РФ и имплантировались при афакии для частичной коррекции пресбиопии, однако в связи с недостаточной аккомодирующей способностью требовали создания микромоновидения для комфортного видения вблизи и вдаль.

Table. The clinical classification of monovision (according to the degree of anisometropia) (Belikova E.I., 2017)

Type of monovision	The degree of anisometropia (diopters)	The possibility of applying (based on the anisometropia tolerance test)
Classical	1.75 –3.0	Correction of presbyopia with monofocal IOLs (in case of pseudophakia) and soft contact lenses
Mini-monovision	1.0 –1.5	Correction of presbyopia with excimer laser methods and soft contact lenses
Micro-monovision	0.25–0.75	Correction of presbyopia with soft contact lenses, excimer laser methods, partially accommodative* and pseudo accommodative multifocal IOLs (in case of pseudophakia)

Note: * — this refers to such accommodative IOL kinds as Crystalens 500 HD, which were registered in Russian Federation and have been used to the partially presbyopia correction, but needed to use the micro-monovision correction for comfort near and far vision due to the accommodation power shortage.

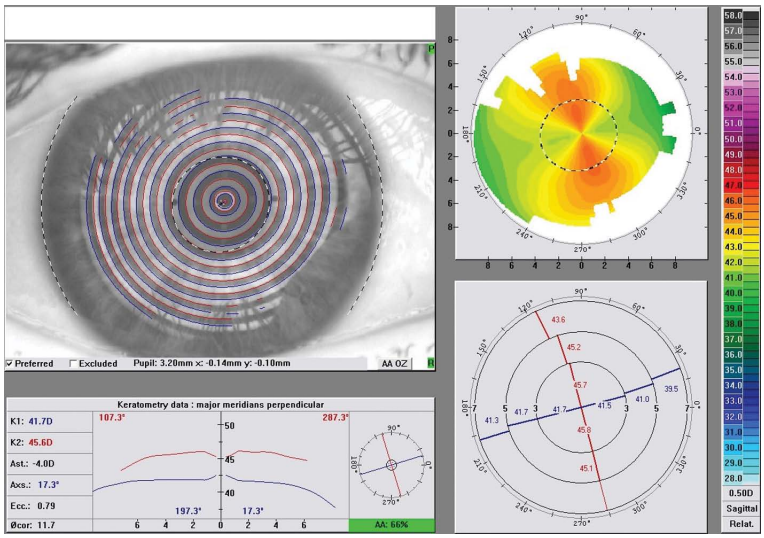

Рис. 1. Топограмма передней поверхности роговицы пациентки до эксимерлазерной коррекции (Wave Light Topolyzer). Правый глаз

Fig. 1. Corneal image: anterior surface of patient's cornea before excimer laser correction (Wave Light Topolyzer). Right Eye

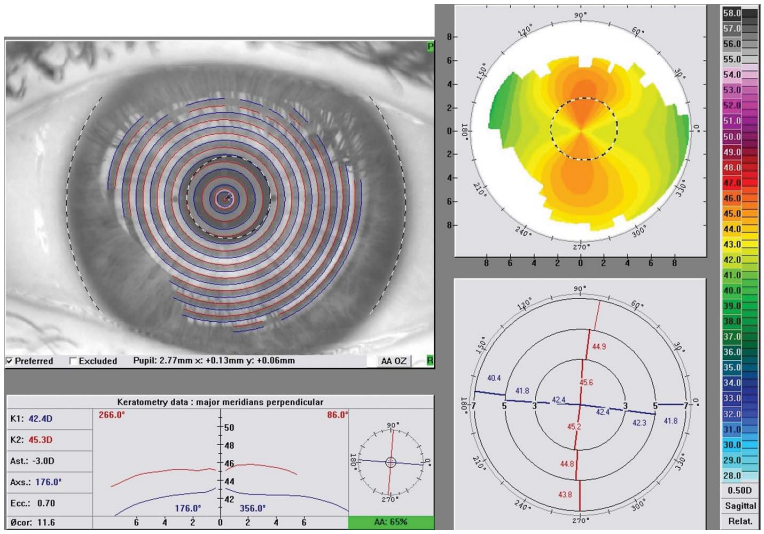

Рис. 2. Топограмма передней поверхности роговицы пациентки до эксимерлазерной коррекции (Wave Light Topolyzer). Левый глаз

Fig. 2. Corneal image: anterior surface of patient's cornea before excimer laser correction (Wave Light Topolyzer). Left Eye

Анамнез: миопия и астигматизм с детства, очки не переносит, поэтому на протяжении всей жизни средствами коррекции не пользуется. Травм, заболеваний глаз не было, операций на глазах в течение жизни не проводилось. По роду деятельности предъявляет высокие требования к остроте зрения вблизи, так как работает операционной сестрой (есть необходимость различать мелкие детали на расстоянии 30–40 см, а также длительно фиксироваться на близких объектах).

Данные обследования: OU — спокойны. Роговица прозрачная, передняя камера средней глубины, единичные точечные помутнения на периферии хрусталика. Глазное дно: ДЗН бледно-розовый, границы четкие, ход и калибр сосудов не изменен, макулярная зона без патологии, на периферии левого глаза незначительные проявления «иневидной» дегенерации без угрозы формирования разрывов.

VOD = 0,15, sph –0,5 cyl –5,75 ax 17 = 0,7.

VOS = 0,04, sph –2,75 cyl –3,5 ax 179 = 0,85.

Данные объективной рефракция в циклоплегии:

OD sph 0,0 cyl –5,5 ax 17;

OS sph –2,0 cyl –3,5 ax 178.

Данные субъективной рефракции в циклоплегии:

VOD = c cyl –5,5 ax 17 = 0,7;

VOS = co sph –2,0 cyl –3,5 ax 178 = 0,95.

Данные пахиметрии: OD — 521 мкм OS — 522 мкм.

На кератотопограмме передней и задней поверхности признаков кератоконуса не выявлено (рис. 1–4).

Характер зрения — бинокулярный (неустойчивый) был определен с помощью четырехточечного теста. Доминантный глаз — левый (определено с помощью теста Майлза в условиях полной очковой коррекции). В условиях полной коррекции в пробной оправе острота зрения вблизи составляла не более 0,6 бинокулярно на расстоянии 40 см, что не могло удовлетворить зрительные потребности пациентки. Учитывая молодой возраст и отсутствие значимых изменений в хрусталике обоих глаз, было решено проводить коррекцию с помощью эксимерлазерной технологии. В связи с наличием астенопических жалоб существовали медицинские показания для полной коррекции роговичного астигматизма на обоих глазах[4]. Совместно с пациенткой было принято решение о поиске оптимальной коррекции для близи с возможной немаксимальной остротой зрения вдаль. Было решено проводить коррекцию по типу моновидения с остаточной миопией слабой степени, большей на недоминантном (правом) глазу. Поиск оптимальной целевой рефракции осложнялся тем, что пациентка с трудом переносила полную коррекцию астигматизма и анизометропии в пробной оправе, что физиологически объяснимо. Кроме того, при полной коррекции для дали зрение вблизи бинокулярно составляло 0,4–0,5 и абсолютно не удовлетворяло пациентку — оптимальное расстояние вблизи определялось как 20 см и острота зрения — не ниже 0,8.

В связи с вышеперечисленными особенностями пациентка была предупреждена о вероятности двух- или трехэтапного хирургического вмешательства.

[4] *Розенблюм Ю.З.* Оптометрия. Подбор средств коррекции зрения. СПб., 1996. 169 с.

Был запланирован первый этап эксимерлазерной коррекции с целью полной коррекции роговичного астигматизма, неполной коррекции миопии на левом глазу (до миопии –1,0), а также с целью формирования миопии –2,5 на правом (недоминантном) глазу. В пробной оправе пациентка отмечала удовлетворительную остроту зрения вдаль (0,5 бинокулярно) и вблизи (0,8 бинокулярно). Некоторый зрительный дискомфорт при моделировании с помощью очков был расценен как плохая переносимость очковой коррекции. Операцию проводили с помощью эксимерлазерной установки Wavelight EX 500 с использованием кастомизированного профиля абляции (Custom Q). Данный протокол имеет следующие преимущества перед стандартным протоколом:

- сферическая и астигматическая коррекция объединены в один профиль абляции;
- распределение энергии по центру и периферии рассчитывается согласно предоперационному радиусу и показателям асферичности роговицы;
- сохранение естественной асферичности роговицы и минимизация отрицательного влияния абляции на природную сферическую аберрацию, что особенно важно при коррекции миопии и миопического астигматизма, т.к. позволяют сохранить максимально возможную четкость и контрастную чувствительность.

Послеоперационный период протекал с незначительными явлениями эпителиопатии на левом глазу, которые исчезли к концу первого месяца после операции. Через месяц после коррекции была достигнута стабилизация показателей рефракции. Данные осмотра: OU — спокойны. Роговица прозрачная. Глубжележащие структуры без изменений.

Данные объективной рефракции:

OD sph –2,5 cyl –0,5 ax 159;

OS sph –1,25 cyl –0,25 ax 56.

Данные субъективной рефракции:

VOD = 0,15, sph –2,5 cyl –0,5 ax 159 = 0,95;

VOS = 0,5, sph –1,0 cyl –0,25 ax 56 = 1,0.

Бинокулярная острота зрения вдаль составила 0,5, вблизи 0,8.

По данным кератометрии и кератотопограммы роговичный астигматизм на обоих глазах не превышал 0,25 диоптрии (рис. 5–6). Несмотря на то что была достигнута целевая рефракция, моделированная предварительно в пробной оправе, а также полностью был нивелирован роговичный астигматизм, пациентка отмечала явления астенопии: трудности фокусировки и недостаточно четкое зрение вблизи, головные боли при зрительных нагрузках и общий зрительный дискомфорт. Полученный результат не удовлетворял профессиональные зрительные потребности пациентки, работа на близком расстоянии была затруднительна. В течение 3 месяцев после коррекции рефракционные показатели

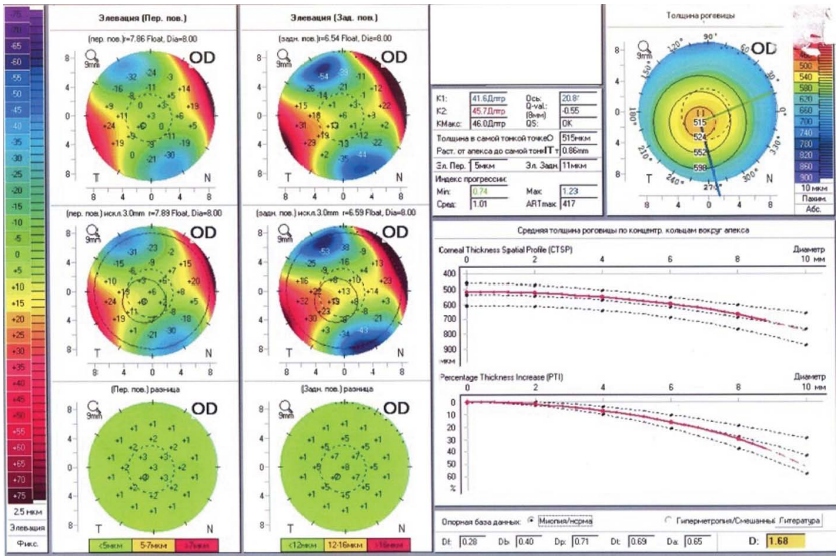

Рис. 3. Топограмма передней и задней поверхности роговицы и пахиметрическая карта пациентки до эксимерлазерной коррекции (Pentacam). Правый глаз

Fig. 3. Corneal image: anterior and posterior surface, pachymetry map of patient's cornea before excimer laser correction (Pentacam). Right Eye

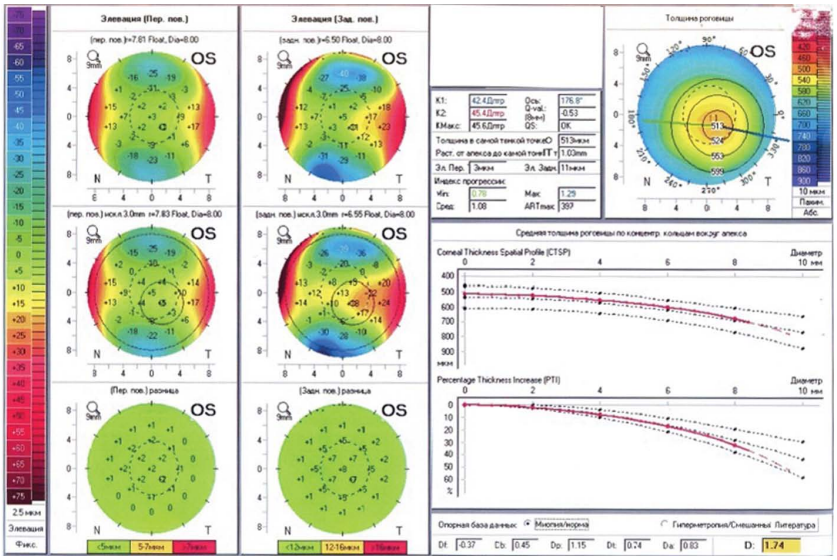

Рис. 4. Топограмма передней и задней поверхности роговицы и пахиметрическая карта пациентки до эксимерлазерной коррекции (Pentacam). Левый глаз

Fig. 4. Corneal image: anterior and posterior surface, pachymetry map of patient's cornea before excimer laser correction (Pentacam). Left Eye

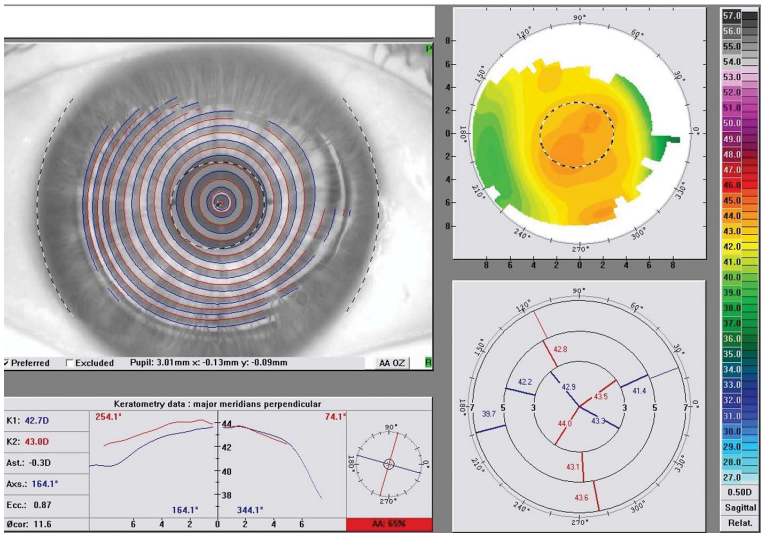

Рис. 5. Топограмма передней поверхности роговицы после первого этапа эксимерлазерной коррекции (Wave Light Topolyzer). Правый глаз

Fig. 5. Corneal image: anterior corneal surface after first stage of excimer laser correction (Wave Light Topolyzer). Right Eye

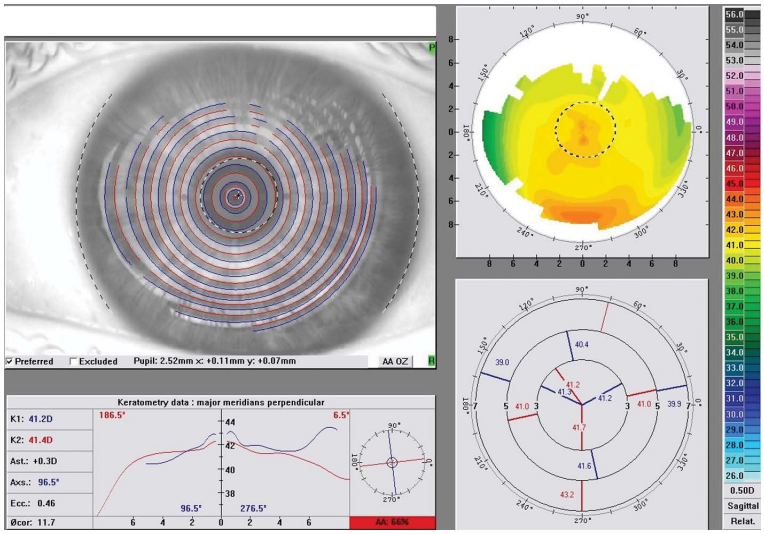

Рис. 6. Топограмма передней поверхности роговицы после первого этапа эксимерлазерной коррекции (Wave Light Topolyzer). Левый глаз

Fig. 6. Corneal image: anterior corneal surface after first stage of excimer laser correction (Wave Light Topolyzer). Left Eye

стабилизировались, но зрительный дискомфорт сохранялся. Коррекция левого глаза положительными линзами улучшала качество зрения вблизи и уменьшала астенопические жалобы.

Поскольку высокий роговичный астигматизм был полностью нивелирован, было проведено моделирование оптимальной коррекции с помощью однодневных МКЛ Bio True фирмы Baush&Lomb. В условиях полной контактной коррекции доминантным становился правый глаз (определено с помощью теста Майлза). С целью выбора оптимальной бинокулярной коррекции на дальнем и ближнем расстоянии было выполнено несколько проб с МКЛ. Пациентка отмечала наибольшую удовлетворенность зрением вдаль и вблизи в следующих условиях:

OD: МКЛ –1,75 (практически полная коррекции миопии, остаточная миопия –0,5);

OS: МКЛ +1,75 (индуцированная миопия слабой степени –2,5).

Данные рефрактометрии в МКЛ:

OD sph –0,5 cyl –0,5 ax 162;

OS sph –2,25 cyl –0,25 ax 40.

Острота зрения в МКЛ:

VOD = 0,5, co sph –0,5 = 0,9;

VOS = 0,1, co sph –2,75 = 0,8;

VOU = 0,6, вблизи 1,0 (расстояние 30–35 см с учетом профессиональных потребностей). Зрительная адаптация заняла порядка 12 часов и включала выполнение профессиональных и повседневных задач: чтение, просмотр телевизора и использование компьютера. После периода адаптации пациентка отмечала высокую удовлетворенность остротой зрения вдаль и вблизи, а также полное отсутствие астенопических жалоб.

На основании полученных данных было принято решение о проведении второго этапа коррекции с учетом доминантного глаза с целевой рефракцией правого глаза –0,5, левого –2,5. Второй этап также выполняли по методике тканесохранной операции LASIK, в ходе проведения которой осложнений не отмечалось. Явления эпителиопатии на правом глазу исчезли в течение месяца на фоне применения кератопротекторов.

Через месяц после второго этапа коррекции была достигнута стабилизация рефракции и получены следующие данные:

OU — спокойны. Роговица прозрачная. Глубжележащие структуры без изменений.

Данные объективной рефракции:

OD sph –0,5 cyl –0,25 ax 172;

OS sph –3,0 cyl –0,5 ax 165.

Данные субъективной рефракции:

VOD = 0,7, so sph –0,75 = 1,0;

VOS = 0,15, co sph –3,75 cyl –0,25 ax 175 = 1,0.

Бинокулярно острота зрения вблизи составила 1,0, вдаль 0,8. Жалобы отсутствовали, пациентка была полностью удовлетворена полученной остротой зрения вдаль и вблизи, отмечала высокий уровень комфорта в профессиональной и повседневной деятельности. Особенностью явилось нестабильное бинокулярное зрение вдаль (по четырехточечному тесту), что имело место еще до хирургического лечения. Наилучшее бинокулярное взаимодействие отмечалось на средних расстояниях и вблизи.

ВЫВОДЫ

Выбор оптимальной методики коррекции у пациентов со сложной рефракцией, высокими степенями астигматизма и анизометропией несет в себе определенные трудности в тех случаях, когда полная коррекция очковыми линзами плохо переносима и может искажать результаты стандартных оптометрических тестов (в частности, определение доминантного глаза). Явления пресбиопии усложняют этот выбор, но не исключают возможность использования методов эксимерлазерной коррекции. Целевые показатели рефракции должны подбираться индивидуально, исходя из зрительных потребностей пациента в профессиональной и повседневной деятельности. Метод эксимерлазерной коррекции по типу моновидения с остаточной миопией слабой степени, большей на недоминантном глазу, может быть с успехом применен у пациентов с явлениями пресбиопии, которые предъявляют высокие требования к остроте зрения вблизи. Для моделирования рефракционного результата в таких случаях предпочтительней использовать МКЛ — как наиболее физиологичный инструмент, позволяющий оценить планируемый рефракционный результат и удовлетворенность пациента хирургическим лечением. Время зрительной адаптации в МКЛ, моделирующих целевую рефракцию, должно быть достаточным и включать в себя профессиональную и повседневную деятельность пациента. Методика предварительного моделирования целевой рефракции при помощи МКЛ представляет большой практический интерес и может быть широко использована в практике при планировании эксимерлазерной коррекции пациентам со сложной рефракцией, а также в случаях неудовлетворенности пациентов результатами уже проведенной эксимерлазерной коррекции. Ухудшение стереозрения, снижение уровня бинокулярного взаимодействия при коррекции по принципу моновидения физиологически обосновано и предсказуемо и может быть также спрогнозировано при предварительном моделировании с помощью МКЛ. С целью минимизации этих негативных эффектов возможно применение курсового диплоптического лечения с целью расширения фузионных возможностей и улучшения зрительной реабилитации. Эффективность этих методик у пациентов с коррекцией по принципу моновидения является предметом отдельных исследований.

УЧАСТИЕ АВТОРОВ:

Беликова Е.И. — проведение операций и научное редактирование;
Перова Т.В. — моделирование МКЛ, обследование, послеоперационное ведение пациента, написание текста.

ЛИТЕРАТУРА/REFERENCES

1. *Пресбиопия*. Под. ред. Розановой О.И., Щуко А.Г. М., 2015:85–106. [*Presbyopia*. Edited by Rozanova O.I., Shchuko A.G. Moscow, 2015:85–106 (In Russ.)].
2. Румянцева О.А., Спивак И.А. Изменение морфологической структуры роговицы человека с возрастом. *Российский медицинский журнал. Клиническая офтальмология*. 2004;5(4):158. [Rumyantseva O.A., Spivak I.A. Some age-related changes of morphologic structures of human cornea. Russian Medical Journal. Clinical Ophthalmology = *Rossijskiy medicinskiy zhurnal. Klinicheskaya oftal'mologiya*. 2004;5(4):158 (In Russ.)].
3. Hashemi H., Khabazkhoob M., Jafarzadehpur E. Population — based study of presbyopia in Shahroud, Iran. *Clin. Experiment. Ophthalmol*. 2012;40(9):863–868. DOI: 10.1111/j.1442-9071.2012.02799.x
4. Hudson C. How to succeed with multifocal contact lenses. *Optometry Today*. 2011;51(2):45–49.
5. Varma R., Wang M.Y., Ying-Lai M. The prevalence and risk indicators of uncorrected refractive error and unmet refractive need in Latinos: the Los Angeles Latino Eye Study. *J. Invest. Ophthalmol. Vis. Sci.* 2008;49(12):5264–5273. DOI: 10.1167/iovs.08-1814
6. Pallikaris I.G., Plainis S., Charman W.N. *Presbyopia: Origins, Effects, and Treatment*. SLACK Incorporated, 2012:143–150.
7. Cox C., Krueger R. Monovision with laser vision correction. *Ophthalmology Clinic of North America*. 2006;19(1):71–75. DOI: 10.1016/j.ohc.2005.10.002
8. Goldberg D. Laser in situ keratomileusis monovision. *J Cataract Refract Surg*. 2001;27(9):1449–1455. DOI: 10.1016/s0886-3350(01)01001-x
9. Evans B. Monovision: a review. *Ophthal Phisiol Opt*. 2007;27(5):417–439. DOI: 10.1111/j.1475-1313.2007.00488.x
10. Jain S., Arora I., Azar D.T. Success of monovision in presbyopes: review of the literalure and potential applications to refractive surgery. *Survey of Ophthalmology*. 1996;40(6):491–499.
11. Erickson P., Schor C. Visual function with presbyopic contact lens correction. *Optom. Vis. Sci.* 1990;67(1):22–28. DOI: 10.1097/00006324-199001000-00006
12. Rajagopalan A.S., Bennett E.S., Lakshminarayanan V. Visual performance of subjects wearing presbyopic contact lenses. *Optom. Vis. Sci.* 2006;83(8):611–615. DOI: 10.1097/01.opx.0000232185.00091.45

СВЕДЕНИЯ ОБ АВТОРАХ

ООО «Глазная клиника доктора Беликовой»
ФГБОУ ДПО «Институт повышения квалификации Федерального медико-биологического агентства»
Беликова Елена Ивановна
доктор медицинских наук, профессор кафедры офтальмологии, главный врач
просп. Буденного, 26, корп. 2, Москва, 105118, Российская Федерация
ул. Гамалеи, 15, Москва, 123098, Российская Федерация

ООО «Глазная клиника доктора Беликовой»
Перова Татьяна Викторовна
врач-офтальмолог первой категории
просп. Буденного, 26, корп. 2, Москва, 105118, Российская Федерация

ABOUT THE AUTHORS

Ophthalmology Clinic of Dr. Belikova
Federal Institute of the Professional Development
Belikova Elena I.
MD, Professor of the ophthalmology department, chief doctor
Budenny ave., 26/2, Moscow, 105118, Russian Federation
Gamalei str., 15, Moscow, 123098, Russian Federation

Ophthalmology Clinic of Dr. Belikova
Perova Tatiana V.
ophthalmologist
Budenny ave., 26/2, Moscow, 105118, Russian Federation