ISSN 1816-5095 (print); ISSN 2500-0845 (online)
https://doi.org/10.18008/1816-5095-2021-1-36-45

поступила 03.11.2020
was received 03.11.2020

Эволюция нидлинга: предварительные результаты микроинвазивной антиглаукомной реоперации



И.Б. Алексеев[1] А.К. Айларова[1] Г.Ш. Аржиматова[2] А.В. Добросердов[2]
А.И. Самойленко[2]

[1] ФГБОУ ДПО «Российская медицинская академия последипломного образования»
Министерства здравоохранения Российской Федерации
ул. Баррикадная, 2/1, Москва, 125993, Российская Федерация

[2] ГБУЗ «Городская клиническая больница им. С. П. Боткина», филиал № 1 «Офтальмологическая клиника»
2-й Боткинский проезд., 5, Москва, 125284, Российская Федерация

РЕЗЮМЕ **Офтальмология. 2021;18(1):36–45**

Цель: оценка предварительных результатов эффективности и безопасности нидлинга, проведенного по определенной методике с помощью разработанного склеро-конъюнктивального диссектора. **Пациенты и методы.** В исследование вошли 60 пациентов с диагнозом «оперированная субкомпенсированная или декомпенсированная глаукома». У 30 пациентов проведена микроинвазивная реоперация с помощью склеро-конъюнктивального диссектора, у 30 пациентов контрольной группы — повторная синустрабекулэктомия с иридэктомией. До операции и в динамике (через 1, 3, 6, 9 месяцев) выполнено стандартное офтальмологическое обследование и ультразвуковая биомикроскопия. **Результаты.** Через полгода после микроинвазивной реоперации у 76,7 % пациентов опытной группы ВГД было менее или равно 15 мм рт. ст. В контрольной группе аналогичный показатель оказался у 70 %. У 23,3 % пациентов основной группы возникла гифема, купировавшаяся с помощью консервативного лечения. У 10 % пациентов развилась отслойка сосудистой оболочки (ОСО), не потребовавшая хирургического лечения. В контрольной группе гифема образовалась у 36,7 %, а ОСО — у 53,3 %. У пациентов контрольной группы осложнения были более выраженные и потребовали хирургического лечения. По данным ультразвуковой биомикроскопии акустическая плотность в контрольной группе неуклонно возрастала, в то время как высота фильтрационной подушки вначале увеличивалась, а потом уменьшалась, что может свидетельствовать о значительном уплотнении тканей, вероятно, в результате фиброза после операционной травмы. Высота интрасклеральной полости не отличалась между группами при сравнении динамических наблюдений, а объем интрасклеральной полости фильтрационной подушки был значительно больше в основной группе, чем в контрольной ($p < 0{,}0001$), при поступлении и при динамическом наблюдении. В тексте статьи приведено описание клинического случая пациента, которому была выполнена микроинвазивная реоперация. **Заключение.** При возникновении показаний для повторной операции важна адекватная и тщательная диагностика сохранности хирургически созданных путей оттока, а именно, с проведением гониоскопии и УЗБМ. У пациентов с сохранной внутренней фистулой и без выраженного фиброза интрасклеральных путей оттока возможно проведение микроинвазивной реоперации по нашей методике с использованием склеро-конъюнктивального диссектора, это позволяет снизить риск послеоперационных осложнений и добиться гипотензивной эффективности, сравнимой с повторной фистулизирующей операцией.

Ключевые слова: глаукома, нидлинг, синустрабекулэктомия, ультразвуковая биомикроскопия

Для цитирования: Алексеев И.Б., Айларова А.К., Аржиматова Г.Ш., Добросердов А.В., Самойленко А.И. Эволюция нидлинга: предварительные результаты микроинвазивной антиглаукомной реоперации. *Офтальмология.* 2021;18(1):36–45. https://doi.org/10.18008/1816-5095-2021-1-36-45

Прозрачность финансовой деятельности: Никто из авторов не имеет финансовой заинтересованности в представленных материалах или методах

Конфликт интересов отсутствует

CC BY 4.0

Evolution of Needling: Preliminary Results of Microinvasive Antiglaucoma Reoperation

I.B. Alekseev[1], A.K. Aylarova[1], G.Sh. Arzhimatova[2], A.V. Dobroserdov[2], A.I. Samoylenko[2]

[1] Russian Medical Academy of Continuous Professional Education
2/1, Barrikadnaya str., Moscow, 125993, Russian Federation

[2] City Clinical Hospital, Moscow ophthalmic center
2-nd Botkinsky travel, 5, Moscow, 125284, Russian Federation

ABSTRACT

Ophthalmology in Russia. 2021;18(1):36–45

Purpose: to assess the efficacy and safety of needling performed by the new scleroconjunctival dissector according to our specific technique. **Patients and methods.** The study included 60 patients diagnosed with operated subcompensated or decompensated glaucoma. Thirty patients underwent microinvasive reoperation with the help of a sclero-conjunctival dissector. The control group consisted of 30 patients; they underwent repeated sinustrabeculectomy with iridectomy. A standard ophthalmological examination and ultrasound biomicroscopy were performed before the operation and in dynamics (after 1, 3, 6, 9 months). **Results:** 76.7 % of the experimental group had IOP less than or equal to 15 mm Hg six months after microinvasive reoperation. In the control group, the same mark was 70 %. Hyphema occurred in 23.3 % of the main group, it was stopped by conservative treatment. 10 % of patient developed choroid detachment, it did not require surgical treatment. Hyphema was formed in 36.7 % in the control group and choroid detachment — in 53.3 % of patients. The complications were more manifested and required surgical treatment in the control group. According to the data of ultrasound biomicroscopy, the acoustic density in the control group steadily increased, while the height of the filtration bleb first increased and then decreased. This may indicate significant tissue induration, probably as a result of fibrosis after an operating injury. The intrascleral «lake» height does not differ between the groups when comparing dynamic observations, and the volume of the intrascleral cavity is significantly greater in the main group than in the control group ($p < 0.0001$) at admission and during dynamic observation. The text of the article describes a clinical case of a patient who underwent microinvasive reoperation. **Conclusion.** When there are indications for re-surgery, an adequate and thorough diagnosis of the preservation of the surgically created outflow tract, namely gonioscopy and ultrasound biomicroscopy, is important. In patients with intact internal fistula and without pronounced fibrosis of the intrascleral drainage pathways, it is possible to carry out microinvasive reoperation according to our technique using a scleroconjunctival dissector, this allows to reduce the risk of postoperative complications and achieve hypotensive efficacy comparable to repeated filtering surgery.

Keywords: glaucoma, needling, trabeculectomy, ultrasound biomicroscopy

For citation: Alekseev I.B., Aylarova A.K., Arzhimatova G.Sh., Dobroserdov A.V., Samoylenko A.I. Evolution of Needling: Preliminary Results of Microinvasive Antiglaucoma Reoperation. *Ophthalmology in Russia.* 2021;18(1):36–45. https://doi.org/10.18008/1816-5095-2021-1-36-45

Financial Disclosure: No author has a financial or property interest in any material or method mentioned

There is no conflict of interests

ВВЕДЕНИЕ

Вопросы глаукомы и ее лечения не теряют своей актуальности уже много десятков лет. Медикаментозная терапия глаукомы, как правило, является началом лечения, но рано или поздно исчерпывает себя, и приходит время хирургического вмешательства. Согласно мультицентровому исследованию, проведенному в странах СНГ [1], от момента установки диагноза до хирургического вмешательства проходит менее 1,5 года, если учитывать все стадии заболевания. В то время как в группе пациентов с начальной стадией глаукомы медиана времени от диагноза до операции составляет 40 месяцев, для пациентов с далеко зашедшей стадией этот временной интервал сокращается до 4,5 месяца. Иначе говоря, чем более выражен нейродегенеративный процесс, тем быстрее врач вынужден прибегать к антиглаукомной операции (АГО). Синустрабекулэктомия (СТЭ) является «золотым стандартом» АГО в мире. По данным еще одного мультицентрового исследования стран СНГ, СТЭ применяется, когда исчерпали свой эффект бета-блокаторы, препараты простагландинов и ингибиторы карбоангидразы [2]. Подчас только СТЭ позволяет снизить внутриглазное давление и остановить прогрессирование глаукомы, особенно при поздней диагностике заболевания. Эффективность СТЭ на впервые оперированном глазу достигает 85 % при наблюдении в течение 2 лет. Однако одним из осложнений является рубцевание фистулы, частота которого составляет до 18 % [3], что не позволяет поддерживать целевые значения ВГД.

Пациенты вынуждены вернуться к медикаментозному лечению из-за нестабильности значений ВГД и, соответственно, неэффективности проведенной АГО. В среднем это происходит через 1,5 года в случае начальной стадии заболевания, чуть быстрее, если у пациента далеко зашедшая стадия глаукомы [1]. Е.А. Егоров и соавт. отмечают, что за последние 20–30 лет, несмотря на разработку новых диагностических методик и хирургических техник, эффективность АГО операций снизилась. Можно предположить, что это связано с выявляемостью глаукомы на поздней стадии [2], длительным медикаментозным режимом до операции, поздним переходом от медикаментозной терапии к хирургическому лечению, увеличением продолжительности жизни и, соответственно, более старшим возрастом пациентов.

Повторная АГО проводится, по крайней мере, в 9,6 % случаев [2]. Повторная СТЭ гораздо менее эффективна, более травматична и сложнее технически, вызывает больше осложнений, чем первая АГО [4]. В мире в данный момент не проводятся повторные АГО без дополнительной профилактики рубцевания в виде инъекций антиметаболитов [4, 5]. F. Grehn, профессор Вюрцбургской университетской глазной клиники, рекомендует бороться за выраженный и продолжительный гипотензивный эффект первой АГО [6].

Однако есть возможность восстановления пассажа внутриглазной жидкости по искусственным путям оттока, созданным в результате первой АГО. Появление современных послеоперационных малоинвазивных манипуляций, таких как лизис съемных швов, нидлинг фильтрационной подушки (ФП), расширили возможности ведения пациентов после антиглаукомной операции и позволили избежать повторного вмешательства. Активное послеоперационное ведение пациентов после АГО позволило увеличить их эффективность по некоторым данным до 96,7 % [7].

Нидлинг представляет собой хирургическую ревизию ФП и искусственно созданных в процессе АГО путей оттока при их функциональной недостаточности. Как правило, нидлинг проводят с помощью инъекционной иглы 27–30G за щелевой лампой или в условиях операционной. Инструментом рассекают фиброзные тяжи как в эписклеральном пространстве, так и при необходимости под склеральным лоскутом. Определить, где именно нарушен отток, эписклерально или субсклерально, помогает оптическая когерентная томография переднего отрезка глаза [6] или ультразвуковая биомикроскопия [8]. По срокам проведения выделяют ранний, в течение первых двух недель после АГО, и поздний нидлинг.

Особенно при проведении раннего нидлинга его часто сочетают с введением антиметаболитов, таких как 5-фторурацил и митомицин С, для профилактики рубцевания. А сам нидлинг при этом чаще проводят эписклерально, что приближает его к субконъюнктивальной инъекции [9]. Местное применение цитостатических препаратов в офтальмологии в РФ ограничено и проводится off-label, а учитывая, что такие препараты могут оказывать токсическое действие и вызывать кератопатию при превышении дозировки или индивидуальной непереносимости, это существенно ограничивает их применение при нидлинге.

Можно отдельно выделить механический нидлинг, который проводится без введения препаратов и заключается в инструментальной ревизии эписклерального пространства в области ФП, склерального лоскута и субсклерального пространства [10]. Однако режущая кромка инъекционной иглы, которой на данный момент чаще всего проводится нидлинг, не позволяет манипулировать внутри ФП и эффективно рассечь все склеро-конъюнктивальные и склеро-склеральные сращения, а ее острый конец угрожает перфорацией склеры и повреждением глубжележащих структур. Поэтому был разработан склеро-конъюнктивальный диссектор с режущей боковой частью, позволяющий путем раздвигания и сдвигания рабочей части инструмента в горизонтальной плоскости, параллельно склере, эффективно рассекать фиброзные тяжи без угрозы повреждения нижележащих структур. Нами зарегистрированы патенты на способ вмешательства [11] и разработанный инструмент [12].

Целью данной работы явилась оценка предварительных результатов эффективности и безопасности нидлинга, проведенного с помощью разработанного склеро-конъюнктивального диссектора по определенной методике.

ПАЦИЕНТЫ И МЕТОДЫ

В исследование вошли 60 пациентов с диагнозом «оперированная субкомпенсированная или декомпенсированная глаукома». Лечение и наблюдение проведено на базе кафедры офтальмологии ФГБОУ ДПО РМАНПО Минздрава России, ГБУЗ «ГКБ им. С.П. Боткина», филиала № 1.

Исследуемые пациенты были разделены на 2 группы: первая группа — 30 пациентов, ранее оперированных по методике проникающего типа, которым была выполнена микроинвазивная реоперация с использованием склеро-конъюнктивального диссектора; вторая группа — 30 пациентов, составивших контрольную группу, которым была проведена повторная СТЭ с иридэктомией.

Все исследования выполнены пациентам обеих групп при поступлении, через 1, 3, 6 и 9 месяцев. В предоперационном периоде и при динамическом наблюдении в послеоперационном периоде всем пациентам проведено стандартное офтальмологическое обследование. Для визуализации интрасклеральных путей оттока использовали ультразвуковую биомикроскопию.

ХИРУРГИЧЕСКАЯ МЕТОДИКА

Пациентам исследуемой группы была проведена микроинвазивная ревизия фильтрационной подушки по запатентованной методике (патент RU 2698588, 28.08.2019). Вместо иглы 27–30G применен разработанный на предварительном этапе данного исследования диссектор (патент RU 2698601, 28.08.2019), который представляет собой микроножницы прямые с прямыми рабочими концами, которые заточены с наружной и внутренней стороны. Общий вид инструмента представлен на рисунке 1, фронтальный и боковой вид диссектора показан на рисунках 2 и 3, инструмент в открытом состоянии изображен на рисунках 4.

Для снижения выраженности реакции на операционную травму и уверенного контроля над послеоперационным воспалением у всех пациентов использовали нестероидные противовоспалительные средства: бромфенак 0,09 % (броксинак) 1 раз в день в течение 7 дней до операции; в послеоперационном периоде броксинак 1 раз в день в течение 1 месяца, ципрофлоксацин 0,3 % +

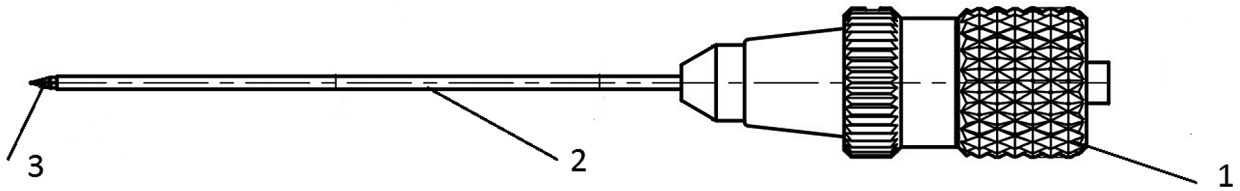

Рис. 1. Общий вид инструмента

Fig. 1. General view of the tool

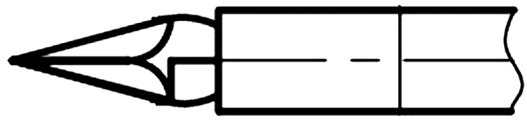

Рис. 2. Фронтальный вид рабочих концов инструмента в закрытом состоянии

Fig. 2. Frontal view of the working ends of the tool in the closed state

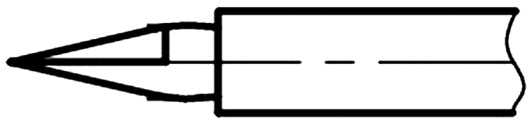

Рис. 3. Боковой вид рабочих концов инструмента в закрытом состоянии

Fig. 3. Side view of the working ends of the tool in the closed state

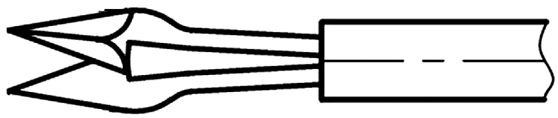

Рис. 4. Фронтальный вид рабочих концов инструмента в открытом состоянии

Fig. 4. Frontal view of the working ends of the tool in the open state

Рис. 5. Общий вид склеро-конъюнктивального диссектора

Fig. 5. General view of the scleroconjunctival dissector

дексаметазон 0,1 % (комбинил) 3 раза в день в течение 10 дней. Такая схема медикаментозного сопровождения удобна для пациента и эффективно профилактирует воспаление в послеоперационном периоде. В условиях стерильной операционной под эпибульбарной анестезией 2 % раствором проксиметакаина (путем двукратной инстилляции) выполняют ревизию фильтрационной зоны, для этого используют склероконъюнктивальный диссектор с изменяемой геометрией. Осуществляют вкол под конъюнктиву в 3–5 мм слева или справа от фиброзно-измененной фильтрационной подушки в 4–5 мм от лимба, инструмент при этом направлен параллельно поверхности склеры. Поступательным движением рабочую часть инструмента продвигают до зоны фиброзно-измененной фильтрационной подушки, на 1–2 мм заходя за нее с противоположной стороны. Затем при разведении рабочей части инструмента изменяется ее геометрическая составляющая, и обратным движением, разделяя склеро-конъюнктивальные сращения, ее выводят за пределы зоны фиброзно-измененной фильтрационной подушки также на 1–2 мм. Не выходя рабочим концом инструмента из-под конъюнктивы, сводят концы инструмента и проникают поступательными движениями под склеральный лоскут, выводят с противоположной стороны склерального лоскута на 1–2 мм, после этого раздвигают рабочую часть инструмента, изменяя ее геометрическую составляющую обратным движением, выводят инструмент из-под склерального лоскута в субконъюнктивальное пространство. Эффект процедуры проявляется фильтрованием внутриглазной жидкости под конъюнктиву верхнего свода и снижением внутриглазного давления. По окончании процедуры субконъюнктивально вводят 50 мг гентамицина и 2 мг дексаметазона. Накладывают асептическую монокулярную повязку.

Пациентам контрольной группы с целью нормализации ВГД была проведена повторная проникающая синустрабекулэктомия с базальной иридэктомией по стандартной методике.

Статистические методы анализа

Статистический анализ данных проводился с помощью персонального компьютера с программным обеспечением SPSS. Оценка нормальности распределения данных в исследуемых выборках выполнена с помощью критерия Колмогорова — Смирнова. При нормальном

распределении применялись описательные методы статистики в виде среднего значения (± стандартное отклонение). Для сравнения групп применен *t*-критерий Стьюдента для связанных выборок при оценке динамических наблюдений и для несвязанных выборок при сравнении контрольной и основной группы.

РЕЗУЛЬТАТЫ И ОБСУЖДЕНИЯ

Демографическая характеристика пациентов основной и контрольной группы

В исследование были включены результаты исследований одного глаза каждого пациента. Минимальный возраст в основной группе составил 49 лет, максимальный — 89 лет (средний возраст 71,1 ± 8,5 года); в контрольной группе минимальный возраст — 57 лет, максимальный — 84 года (средний возраст 73,97 ± 6,20 года). Таким образом, исследуемые группы не отличались по возрасту ($p = 0{,}08$). В основную группу вошли 16 женщин (53,3 %) и 14 мужчин (46,7 %), в контрольную группу — 17 женщин (56,7 %) и 13 мужчин (43,3 %). При сравнении групп по полу статистически значимых отличий не обнаружено ($p = 0{,}095$).

Клиническая характеристика

У 5 пациентов основной группы была 2-я стадия глаукомы (16,7 %), у 25 пациентов — 3-я стадия (83,3 %). В контрольную группу вошли 7 пациентов со 2-й стадией глаукомы (23,3 %), 19 пациентов с 3-й стадией (63,3 %) и 3 пациента с 4-й стадией (10,3 %).

Среднее время от последней АГО до микроинвазивной реоперации в основной группе составило 7,8 ± 6,5 года, минимальное время от АГО до реоперации — 2 месяца, максимальное — 29 лет. Время от АГО до повторной СТЭ в контрольной группе варьировало от 3 месяцев до 16,9 лет, среднее время между операциями составило 5,80 ± 3,89 года.

Дооперационный местный гипотензивный режим

У пациентов основной группы наблюдалось следующее распределение по количеству препаратов в проводимой гипотензивной терапии. На монотерапии было всего 3 пациента (10 %), 2 препарата получали — 8 (26,7 %), 3 препарата — 12 (40 %), 4 препарата — 7 пациентов (23,3 %). Таким образом, 90 % пациентов получали комбинированную гипотензивную терапию. Что касается качественного состава препаратов, то бета-блокаторы получали 23 (76,7 %), ИКА — 23 (76,7 %), АПГ — 27 (90 %), альфа-агонисты — 10 человек (33,3 %).

Похожая картина относительно применяемых препаратов наблюдалась в контрольной группе: бета-блокаторы получали 24 (80 %), ИКА — 25 (83,3 %), АПГ — 27 (90 %), альфа-агонисты — 16 человек (53,3 %). На монотерапии пациентов не было, 2 препарата получали — 8 пациентов (26,7 %), 3 препарата — 12 (40 %), 4 препарата — 10 (33,3 %).

Осложнения проведенного вмешательства

У 7 пациентов (23,3 %) основной группы произошла гифема, купировавшаяся с помощью консервативного лечения. У 3 пациентов (10 %) развилась ОСО, не потребовавшая хирургического лечения. В контрольной группе гифема образовалась у 11 пациентов (36,7 %), а ОСО — у 16 (53,3 %). У пациентов контрольной группы осложнения были более выраженные и потребовали хирургического лечения.

Результаты проведенного исследования подтверждают литературные данные, согласно которым частота осложнений при повторной АГО значительно выше, чем при микроинвазивной реоперации. Кроме того, у пациентов после повторной АГО частота осложнений была больше, чем у первично оперированных, ввиду выраженных рубцовых изменений [11]. По результатам РКИ (CIGTS — Collaborative Initial Glaucoma Treatment Study), в ходе которого было проведено 465 первичных СТЭ, частота ранних послеоперационных осложнений составляет 50 %, при этом ОСО выявлена у 11 % пациентов, а гифема — у 10 % [12]. По данным другого исследования, в котором тоже были изучены осложнения после первичной СТЭ, гифема выявлена у 24,6 %, а ОСО — у 14,1 % [13].

Оценка максимальной корригированной остроты зрения

В динамике МКОЗ статистически значимо улучшается после вмешательства ($p < 0{,}0001$) как в основной, так и в контрольной группе. Между собой значения МКОЗ в контрольной и основной группе не отличались ($p > 0{,}05$). В таблице 1 представлены результаты исследования остроты зрения.

Тонометрия

При динамическом исследовании ВГД обнаружено, что после вмешательства ВГД резко снижается и все последующее измерения статистически значимо были ниже показателя при поступлении ($p < 0{,}0001$) как в основной, так и в контрольной группе. В таблице 2 представлены результаты тонометрии в исследуемых группах.

Таблица 1. Распределение МКОЗ в исследуемых группах при поступлении и при динамическом обследовании

Table 1. Distribution of BCVA in the study groups upon admission and during follow up visits

Группа / Group		Основная / Basic	Контрольная / Control
МКОЗ при поступлении / BCVA upon admission		0,45 ± 0,27	0,38 ± 0,27
МКОЗ в разные сроки / BCVA during follow up visits	3 мес. / 3 m.	0,52 ± 0,3	0,45 ± 0,28
	6 мес. / 3 m.	0,54 ± 0,3	0,47 ± 0,29
	1 год / 1 year	0,55 ± 0,3	0,47 ± 0,3

Таблица 2. Результаты тонометрии при поступлении и при динамическом наблюдении

Table 2. Results of tonometry at admission and during follow up visits

Группа / Group		Основная / Basic	Контрольная / Control	*p* для *t*-критерия
ВГД при поступлении / IOP at admission		25,3 ± 4,4	29,73 ± 6,08	< 0,0001
ВГД в различные сроки после реоперации / IOP during follow up visits	1 нед. / 1 w.	9,6 ± 2,9	8,97 ± 2,6	**0,09**
	2 нед. / 2 w.	10,73 ± 2,5	11,3 ± 2,6	0,1
	1 мес. / 1 m.	11,93 ± 2,7	12,67 ± 2,7	0,07
	3 мес. / 3 m.	13,33 ± 2,1	13,93 ± 2,6	0,08
	6 мес. / 6 m.	13,67 ± 2,26	15 ± 1,8	**0,005**
	9 мес. / 9 m.	14,33 ± 1,9	15,8 ± 2	**0,03**
	1 год. / 1 year	14,97 ± 1,8	16,97 ± 2,3	0,0001

Таблица 3. Акустическая плотность в исследуемых группах

Table 3. Acoustic density in the study groups

Группа / Group		Основная / Basic	*p*	Контрольная / Control	*p*
Акустическая плотность (АП) ФП при поступлении, % / Acoustic density at admission, %		70,4 ± 16,54		79,7 ± 12,7	
АП ФП в разные сроки после реоперации, % / Acoustic density after reoperation, %	1 месяц / 1 m.	63,8 ± 163	**<0,0001**	84,5 ± 11,01	0,007
	3 месяца / 3 m.	65,77 ± 17	0,034	84,87 ± 19	0,003
	6 месяцев / 6 m.	67,8 ± 16,2	0,65	90,8 ± 10,1	**<0,0001**
	9 месяцев / 9 m.	69,4 ± 15,8	0,7	90,8 ± 10,4	**<0,0001**

При сравнении контрольной и основной групп обнаружено, что в контрольной группе ВГД при поступлении было значительно ниже, что связано с тем, что более резистентные формы глаукомы подвергались повторной СТЭ ввиду полного рубцевания фистулы по данным гониоскопии и, вероятно, более выраженного фиброза ИСП по данным УЗБМ. При сравнении динамических исследований через 3 месяца отличий в ВГД между группами не обнаружено, но через полгода давление в основной группе становится ниже, чем в контрольной.

Гипотензивную эффективность рассчитывали как процент пациентов, достигших целевого давления в определенный период динамического наблюдения. Через полгода после микроинвазивной реоперации у 76,7 % пациентов опытной группы ВГД было менее или равно 15 мм рт. ст. В контрольной группе аналогичный показатель оказался у 70 %. В исследовании J. Than и соавт. к одному году после проведения нидлинга у 66 % пациентов ВГД было менее 16 мм рт. ст., а спустя три года процент гипотензивной эффективности составил 53 % [11].

Ультразвуковая биомикроскопия

В опытной группе акустическая плотность фильтрационной подушки снижалась по результатам обследования через 1 и 3 месяца, а далее достигала исходного значения и статистически не отличалась от значения при поступлении. В таблице 3 приведены результаты описательной статистики по группам и точные значения уровня значимости для сравнения в динамике.

В контрольной группе кривая динамических изменений акустической плотности имела другой вид, при каждом динамическом наблюдении значения статистически значимо увеличивались.

При сравнении основной и контрольной группы в каждый момент наблюдения обнаружено, что акустическая плотность в контрольной группе статистически значимо была выше во все моменты наблюдения ($p < 0{,}0001$). Распределение акустической плотности в исследуемых группах представлено в таблице 3.

Наличие ФП. В контрольной группе у 78,8 % пациентов не определялась ФП, в опытной группе ее не было у 30,5 % обследованных.

Высота ФП в обеих группах возрастала после операции и потом начинала снижаться, не опускаясь до исходного значения ($p < 0{,}0001$). Значения средних и уровней статистической значимости для динамического сравнения представлены в таблице 4. При попарном сравнении основной и контрольной группы показано, что высота ФП больше в основной группе при поступлении ($p < 0{,}0001$) и при динамическом наблюдении через 6 и 9 месяцев ($p = 0{,}007$ и 0,0001 соответственно). В таблице 4 показаны данные статистики для высоты ФП и сравнение динамических исследований со значением, определенным при поступлении внутри группы.

Высота ИСП при динамическом наблюдении изменялась аналогично высоте ФП ($p < 0{,}0001$ для всех сравнений динамических исследований контрольной и основной группы). Высота ИСП была значительно выше в основной группе только при поступлении ($p < 0{,}0001$), а при сравнении динамических исследований отличий не обнаружено ($p > 0{,}05$). В таблице 5 представлены результаты распределения высоты ИСП по группам и в динамике.

Таблица 4. Высота ФП в исследуемых группах

Table 4. Filtration bleb height in the study group

Группа / Group		Основная / Basic	*p*	Контрольная / Control	*p*
Высота ФП при поступлении / Filtration bleb at admission		0,59 ± 0,2		0,41 ± 0,17	
Высота ФП в разные сроки наблюдения / Filtration bleb during follow up visits	1 месяц / 1 m.	1,03 ± 0,23	**<0,0001**	0,97 ± 0,11	**<0,0001**
	3 месяца / 3 m.	0,9 ± 0,23	**<0,0001**	0,86 ± 0,12	**<0,0001**
	6 месяцев / 6 m.	0,8 ± 0,19	**<0,0001**	0,71 ± 0,12	**<0,0001**
	9 месяцев / 9 m.	0,73 ± 0,22	**<0,0001**	0,59 ± 0,11	**<0,0001**

Таблица 5. Высота ИСП в исследуемых группах

Table 5. Intrascleral "lake" height in the studied groups

Группа / Group		Опытная / Basic	*p*	Контрольная / Control	*p*
Высота ИСП при поступлении / Intrascleral "lake" height at admission		0,31 ± 0,14		0,19 ± 0,08	
Высота ИСП в разные сроки наблюдения / Intrascleral "lake" height during follow up visits	1 месяц / 1 m.	0,7 ± 0,2	**<0,0001**	0,69 ± 0,2	**<0,0001**
	3 месяца / 3 m.	0,63 ± 0,18	**<0,0001**	0,62 ± 0,18	**<0,0001**
	6 месяцев / 6 m.	0,54 ± 0,16	**<0,0001**	0,53 ± 0,16	**<0,0001**
	9 месяцев / 9 m.	0,47 ± 0,16	**<0,0001**	0,43 ± 0,14	**<0,0001**

Таблица 6. Объем ИСП в исследуемых группах

Table 6. COI volume in the studied groups

Группа / Group		Опытная / Basic	*p*	Контрольная / Control	*p*
Объем ИСП при поступлении / COI volume at admission		3,6 ± 1,61		2,14 ± 0,85	
Объем ИСП в разные сроки наблюдения / COI volume during follow up visits	1 месяц / 1 m.	4,02 ± 1,5	**<0,0001**	2,52 ± 0,89	**<0,0001**
	3 месяца / 3 m.	3,9 ± 1,54	**<0,0001**	2,4 ± 0,88	**<0,0001**
	6 месяцев / 6 m.	3,7 ± 1,38	**<0,0001**	2,29 ± 0,84	**<0,0001**
	9 месяцев / 9 m.	3,63 ± 1,4	0,35	2,18 ± 0,81	0,06

Объем ИСП резко увеличивался после вмешательства и постепенно достигал исходного значения к 9 месяцу наблюдения как в основной, так и в контрольной группе. Параметры описательной статистики и уровни значимости для динамического сравнения представлены в таблице 6. При сравнении основной и контрольной группы обнаружено, что в опытной группе объем ИСП значительно больше во все сроки наблюдения ($p < 0{,}0001$). В таблице 6 показаны значения распределения объема ИСП в исследуемых группах и уровни значимости в динамике.

Интересно, что акустическая плотность в контрольной группе неуклонно возрастала, в то время как высота фильтрационной подушки сначала возрастала, а потом снижалась, что может свидетельствовать о значительном уплотнении тканей, вероятно, в результате фиброза после операционной травмы. Высота ИСП не отличалась между группами при сравнении динамических наблюдений, но объем ИСП был значительно больше в опытной группе, что может быть следствием разлитой, выраженной ИСП в ФП, преобладания фильтрационных путей над склерозированной тканью у пациентов после микроинвазивной реоперации.

КЛИНИЧЕСКИЙ СЛУЧАЙ

Пациент В., 82 лет, был направлен в хирургическое отделение ГБУЗ ГКБ им. С.П. Боткина, филиал № 1 с диагнозом: Первичная оперированная открытоугольная 3с глаукома OS. Незрелая катаракта. Возрастная макулярная дегенерация. Правый глаз полностью ослеп в 1987 г. вследствие тромбоза ЦВС. На левом глазу в 1990 г. выполнена проникающая антиглаукомная операция. Острота зрения с коррекцией составила 0,9, Ро по данным пневмотонометрии — 33 мм рт. ст. В оба глаза пациент закапывает: фиксированную комбинацию дорзоламид + тимолол 2 раза в день, α2-адреномиметик (люксфен) 2 раза вдень, аналог простагландина F 2a (ксалатан) 1 раз в день.

При биомикроскопии: глаз спокоен, над верхним лимбом сосуды расширены, толстые, извитые. Конъюнктива уплотнена, субконъюнктивальные рубцы, на 12.00 часах просматривается склеральный лоскут, признаки ФП отсутствуют. Роговица прозрачная; передняя камера средней глубины; влага передней камеры прозрачная; радужка субатрофичная, частичная деструкция пигментной каймы, базальная колобома на 12 часах; зрачок правильной формы, на свет реагирует; хрусталик: начальные

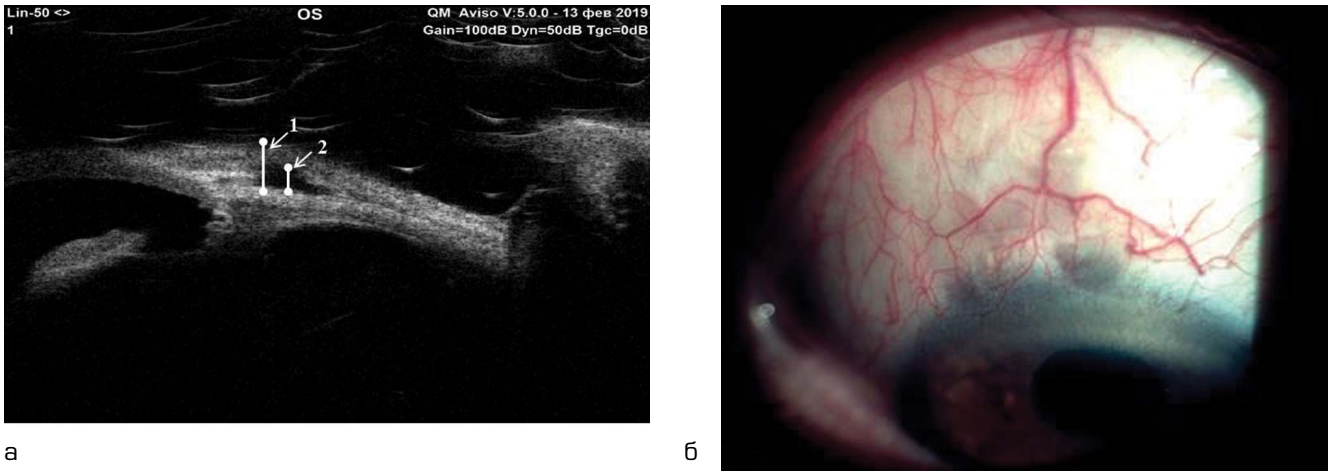

а б

Рис. 6. УЗБМ-сканирование (а) и фото переднего отрезка глаза (б) до операции: кистозно-измененная ФП (1); интрасклеральная полость (ИСП) не выражена (2)

Fig. 6. Ultrasound scanning (a) and anterior`s segment foto (б) before surgery: cystic-altered filtering bleb (1), intrascleral cavity (2) is not expressed

Рис. 7. УЗБМ скан через 1 месяц: в ФП присутствуют единичные элементы фиброза, ИСП выражена, визуализируется

Fig. 7. USBM scan after 1 month: there are single elements of fibrosis in FB, intrascleral cavity is expressed, visualized

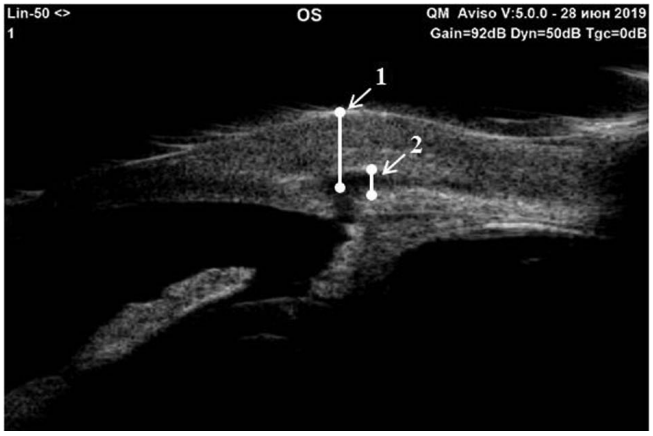

Рис. 8. УБМ скан через 3 месяца: формируется выраженная ФП (увеличение высоты ФП) (1), снижение акустической плотности, ИСП визуализируется (2)

Fig. 8. UBM scan after 3 months: pronounced FB is formed (FB height increased) (1), decrease in acoustic density, intrascleral cavity (2) is visualized

помутнения; стекловидное тело: деструкция; ДЗН серый, глаукомная экскавация, ангиосклероз, макулярная зона и периферия без патологии.

По данным гониоскопии внутренняя фистула четко очерчена и свободна, колобома проходима.

На рисунках 6–8 представлены результаты УЗБМ фильтрационной зоны пациента В. в сроки до операции, через 1 и 3 месяца. В таблице 7 представлены результаты тонометрии пациента В. в динамике.

ЗАКЛЮЧЕНИЕ

Пациенты, оперированные по поводу глаукомы, требуют пристального наблюдения. В ряде случаев для нормализации внутриглазной гидродинамики традиционный нидлинг может быть весьма эффективен.

Таблица 7. Динамика изменений ВГД пациента

Table 7. Dynamics of IOP changes in clinical case

Срок динамического наблюдения OS	ВГД, мм рт. ст. / IOP mm Hg
7 дней / 7 day	8
14 дней / 14 days	9
1 месяц / 1 m.	16
3 месяца / 3 m.	14
6 месяцев / 6 m.	15
1 год / 1 year	16

При возникновении необходимости повторного оперативного вмешательства важна адекватная и тщательная диагностика сохранности хирургически созданных

путей оттока. Гониоскопия позволяет визуализировать состояние внутренней фистулы, УЗБМ дает полную картину состояния интрасклеральных путей оттока.

В проведенном исследовании диагностика состояния путей оттока показала, что у части оперированных больных с сохранной внутренней фистулой и без выраженного фиброза интрасклеральных путей оттока возможно проведение микроинвазивной реоперации по нашей методике с использованием склеро-конъюнктивального диссектора. Анализ результатов показывает значительное сокращение интра- и послеоперационных осложнений и выраженный, сопоставимый с повторной антиглаукомной операцией, гипотензивный и анатомический эффект. В то же время повторная антиглаукомная операция проникающего типа сопряжена с крайне высоким риском послеоперационных осложнений (частота возникновения в контрольной группе 53,3 %), которые достаточно часто требуют хирургической коррекции.

Таким образом, адекватная полная предоперационная диагностика, включающая гониоскопию и УЗБМ у ранее оперированных по поводу глаукомы больных позволяет четко сформулировать показания и противопоказания для микроинвазивной реоперации с использованием склеро-конъюнктивального диссектора. Сама методика по гипотензивной эффективности сопоставима и даже превышает повторную АГО фистулизирующего типа, что позволяет рекомендовать данную методику для широкого внедрения в хирургическую практику.

УЧАСТИЕ АВТОРОВ:

Алексеев И.Б. — научное редактирование;
Айларова А.К. — написание текста;
Аржиматова Г.Ш. — участие в клиническом обследовании;
Добросердов А.В. — выполнение УЗБМ исследований;
Самойленко А.И — разработка устройства (склероконъюнктивального диссектора).

ЛИТЕРАТУРА/REFERENCES

1. Егоров Е.А., Куроедов А.В., Городничий В.В., Петров С.Ю., Каменских Т.Г. Ранние и отдаленные результаты хирургического лечения глаукомы (результаты многоцентрового исследования стран СНГ). *Российский медицинский журнал.* Клиническая офтальмология. 2017;17(1):25–34. [Egorov E.A., Kuroyedov A.V., Gorodnichiy V.V., Petrov S.Y., Kamenskikh T.G. Early and long-term outcomes of glaucoma surgery the results of multicenter study in CIS countries. Russian Medical Journal. Clinical Ophthalmology = *Rossiyskiy medicinskiy zhurnal. Klinicheskaya oftal'mologiya*. 2017;(1):25–34 (In Russ.)]. DOI: 10.21689/2311-7729-2017-17-1-25-34
2. Абышева Л.Д., Александров А.С., Арапиев М.У., Арджевнишвили Т.Д., Бакунина Н.А., Басинский А.С. Оптимизация лечебно-диагностического процесса у пациентов с первичной открытоугольной глаукомой. *Национальный журнал глаукома*. 2016;15(2):19–34. [Abysheva L.D., Alexandrov A.S., Arapiev M.U., Ardzheneshvily T.D., Bakunina N.A., Basinsky A.S. Optimization of diagnosis and treatment options in primary open-angle glaucoma patients. National Journal glaucoma = *Nacional'nyy zhurnal glaukoma*. 2016;15(2):19–35 (In Russ.)].
3. Басинский А.С. Частота осложнений и сравнительная эффективность хирургического лечения первичной открытоугольной глаукомы. *Российский медицинский журнал. «Клиническая офтальмология»*. 2011;13(2):67–70. [Basinskiy S.N. Frequency of complications and comparative efficacy of surgical treatment of POAG. Russian Medical Journal. Clinical Ophthalmology = *Rossiyskiy medicinskiy zhurnal. Klinicheskaya oftal'mologiya*. 2011;13(2):67–70 (In Russ.)].
4. Rodriguez-Una I., Rotchford A.P., King A.J. Outcome of repeat trabeculectomies: long-term follow-up. *Br J Ophthalmol*. 2017;101(9):1269–1274. DOI: 10.1136/bjophthalmol-2016-309318
5. Meyer L.M., Graf N.E., Philipp S., Fischer M.T., Haller K., Distelmaier P. Two-Year Outcome of Repeat Trabeculectomy with Mitomycin C in Primary Open-Angle and PEX Glaucoma. *Eur J Ophthalmol*. 2015;25(3):185–191. DOI: 10.5301/ejo.5000542
6. Петров С.Ю., Антонов А.А., Кобзова М.В., Митичкина Т.С., Вострухин С.В. Применение оптической когерентной томографии в выборе тактики позднего нидлинга зоны антиглаукомной операции. *Новости глаукомы*. 2015;1(33):148. [Petrov S.Yu., Antonov A.A., Kobzova M.V., Mitichkina T.S., Vostrukhin S.V. Optical coherence tomography in bleb needle revision. Glaucoma news = *Novosti glaukomy* 2015;1(33):148 (In Russ.)].
7. Петров С.Ю., Антонов А.А., Макарова А.С., Вострухин С.В. Офтальмотонус в оценке медикаментозного и хирургического лечения глаукомы. *Российский медицинский журнал. Клиническая офтальмология*. 2015;15(2):69–72. [Petrov S.Yu., Antonov A.A., Makarova A.S., Vostrukhin S.V. Intraocular pressure in the assessment of medical and surgical treatment of glaucoma. Russian Medical Journal. Clinical Ophthalmology = *Rossiyskiy medicinskiy zhurnal. Klinicheskaya oftal'mologiy.* 2015;2:69–72 (In Russ.)].
8. El Salhy A.A., Elseht R.M., Al Maria A.F., Shalaby S.M.A.E.-W., Hossein T.R. Functional evaluation of the filtering bleb by ultrasound biomicroscopy after trabeculectomy with mitomycin C. *Int J Ophthalmol*. 2018;11(2):245–250. DOI: 10.18240/ijo.2018.02.11
9. Петров С.Ю., Сафонова Д.М. Исследование эффективности и безопасности позднего нидлинга фильтрационной подушки для пролонгации отдаленного гипотензивного эффекта синустрабекулэктомии. Офтальмология. 2019;15(4):416–423. [Petrov S.Yu., Safonova D.M. Efficacy and Safety of Late Bleb Needling to Prolong Post-Trabeculectomy Hypotensive Effect. Ophthalmology in Russia = *Oftal'mologiya.* 2019;15(4):416–423 (In Russ.)]. DOI: 10.18008/1816-5095-2018-4-416-423
10. Feldman R.M., Tabet R.R. Needle Revision of Filtering Blebs. *J Glaucoma*. 2008;17(7):594–600. DOI: 10.1097/IJG.0b013e318181283e
11. Than J.Y.-X.L., Al-Mugheiry T.S., Gale J., Martin K.R. Factors predicting the success of trabeculectomy bleb enhancement with needling. *Br J Ophthalmol*. 2018;102(12):1667–1571. DOI: 10.1136/bjophthalmol-2017-311348
12. Jampel H.D., Musch D.C., Gillespie B.W., Lichter P.R., Wright M.M., Guire K.E. Perioperative Complications of Trabeculectomy in the Collaborative Initial Glaucoma Treatment Study (CIGTS). *Am J Ophthalmol*. 2005;140(1):16–22. DOI: 10.1016/j.ajo.2005.02.013
13. Edmunds B., Thompson J.R., Salmon J.F., Wormald R.P. The National Survey of Trabeculectomy. III. Early and late complications. *Eye (Lond)*. 2002;16(3):297–303. DOI: 10.1038/sj/eye/6700148

СВЕДЕНИЯ ОБ АВТОРАХ

ФГБОУ ДПО «Российская медицинская академия последипломного образования» Министерства здравоохранения Российской Федерации
Алексеев Игорь Борисович
доктор медицинских наук, профессор кафедры офтальмологии
ул. Баррикадная, 2/1, Москва, 125993, Российская Федерация
https://orcid.org/0000-0002-3906-0479

ФГБОУ ДПО «Российская медицинская академия последипломного образования» Министерства здравоохранения Российской Федерации
Айларова Агунда Казбековна
аспирант кафедры офтальмологии
ул. Баррикадная, 2/1, Москва, 125993, Российская Федерация
https://orcid.org/0000-0002-9709-4693

ГБУЗ «Городская клиническая больница им. С. П. Боткина», филиал № 1 «Офтальмологическая клиника»
Аржиматова Гульжияна Шевкетовна
2-й Боткинский проезд, 5, Москва, 125284, Российская Федерация
https://orcid.org/0000-0001-9080-3170

ГБУЗ «Городская клиническая больница им. С. П. Боткина», филиал № 1 «Офтальмологическая клиника»
Добросердов Александр Валерьевич
заведующий диагностическим отделением филиала № 1
2-й Боткинский проезд, 5, Москва, 125284, Российская Федерация

ГБУЗ «Городская клиническая больница им. С. П. Боткина», филиал № 1 «Офтальмологическая клиника»
Самойленко Александр Игоревич
кандидат медицинских наук, заведующий витреоретинальным отделением филиала № 1
2-й Боткинский проезд, 5, Москва, 125284, Российская Федерация
https://orcid.org/0000-0002-5796-6012

ABOUT THE AUTHORS

Russian Medical Academy of Continuous Professional Education
Alekseev Igor B.
MD, Professor of the Department of ophthalmology
Barrikadnaya str., 2/1, Moscow, 125993, Russian Federation
https://orcid.org/0000-0002-3906-0479

Russian Medical Academy of Continuous Professional Education
Aylarova Agunda K.
postgraduate student of the Department of ophthalmology
Barrikadnaya str.,2/1, Moscow, 125993, Russian Federation
https://orcid.org/0000-0002-9709-4693

City Clinical Hospital named after S.P. Botkin, Branch № 1, Ophthalmological hospital
Arzhimatova Gulzhiyana Sh.
2nd Botkinsky travel, 5, Moscow, 125284, Russian Federation
https://orcid.org/0000-0001-9080-3170

City Clinical Hospital named after S.P. Botkin, Branch № 1, Ophthalmological hospital
Dobroserdov Alexander V
Head by the diagnostic department of Branch No. 1
2nd Botkinsky travel, 5, Moscow, 125284, Russian Federation

City Clinical Hospital named after S.P. Botkin, Branch № 1, Ophthalmological hospital
Samoylenko Alexander I
Ph.D., Head of the Vitreoretinal department of Branch No. 1
2nd Botkinsky travel, 5, Moscow, 125284, Russian Federation
https://orcid.org/0000-0002-5796-6012

IOL CITRINE PRELOADED DUAL
ИОЛ ЦИТРИН ПРЕДЗАГРУЖЕННАЯ

ЦИТРИН
гидрофобная ИОЛ «Glistening free»

- Оптика без сферических и хроматических аберраций (число Аббе >50)
- Стабильность в капсульном мешке (угол прилегания 64°)
- Дополнительная защита от вторичной катаракты (выточенный бортик по заднему краю оптики)
- Имплантация через малый разрез

Устройство для имплантации
Accuject DUAL «Два в одном»



Свобода выбора и переключения на предпочитаемый хирургом режим работы
- «винт» или «поршень»

НАНОПТИКА
NANOPTIKA

ООО „НанОптика"
124460, Россия, г.Москва, г.Зеленоград, пр.4801, д.7, стр.7
Телефон: +7(495) 107 99 71

WWW.NANOPTIKA.RU