ISSN 1816-5095 (print); ISSN 2500-0845 (online)
https://doi.org/10.18008/1816-5095-2021-3-451-458

поступила 09.06.21
was received 09.06.21

Оценка эффективности оптимизированной транссклеральной диод-лазерной циклофотокоагуляции у пациентов с нестабилизированной глаукомой

И.Е. Швайликова Е.И. Беликова

ООО «Глазная клиника доктора Беликовой»
просп. Буденного, 26/2, Москва, 105118, Российская Федерация

РЕЗЮМЕ **Офтальмология. 2021;18(3):451–458**

Цель: оценить эффективность оптимизированной транссклеральной диод-лазерной циклофотокоагуляции (ЦФК) у пациентов с нестабилизированной глаукомой. **Методы.** Выполнен ретроспективный анализ амбулаторных карт пациентов с диагнозом «открытоугольная нестабилизированная глаукома», у которых была выполнена транссклеральная диод-лазерная ЦФК в непрерывно-волновом режиме. Всего проанализированы 44 амбулаторные карты пациентов (44 глаза). **Результаты.** Оценивали течение послеоперационного периода, жалобы, офтальмологический статус. Уровень внутриглазного давления (ВГД) определяли на следующий день после проведения процедуры, через одну неделю, 1, 3, 6 и 12 месяцев после операции. Через 12 месяцев после операции уровень ВГД снизился на 42,9 %. Количество применяемых гипотензивных препаратов к концу срока наблюдения снизилось на 66,6 % (с 2,75 ± 0,4 до 1,0 ± 0,7 препарата (p = 0,001)). Частота побочных осложнений составила 11,3 %. У 40 % пациентов уменьшились проявления токсико-аллергической реакции со стороны глазной поверхности на гипотензивные препараты из-за снижения частоты инстилляций. Показатели МКОЗ оставались стабильными на протяжении всего срока наблюдения **Заключение.** Результаты проведенного клинического исследования свидетельствуют о том, что транссклеральная ЦФК является эффективной и безопасной методикой с высоким прогнозируемым результатом, поскольку обеспечивает компенсацию уровня ВГД, что позволяет стабилизировать прогрессирование глаукомного процесса. Методика транссклеральной ЦФК обеспечивает уменьшение и (или) коррекцию гипотензивного режима посредством уменьшения количества применяемых гипотензивных препаратов. У пациентов с наличием токсико-аллергической реакции со стороны глазной поверхности, которая развивается при длительном применении гипотензивных препаратов, удается уменьшить клинические проявления за счет отмены и (или) сокращения количества применяемых гипотензивных препаратов, что значительно улучшает качество жизни.

Ключевые слова: внутриглазное давление, глаукома, транссклеральная циклофотокоагуляция, открытоугольная глаукома

Для цитирования: Швайликова И.Е., Беликова Е.И. Оценка эффективности оптимизированной транссклеральной диод-лазерной циклофотокоагуляции у пациентов с нестабилизированной глаукомой. *Офтальмология.* 2021;18(3):451–458. https://doi.org/10.18008/1816-5095-2021-3-451-458

Прозрачность финансовой деятельности: Никто из авторов не имеет финансовой заинтересованности в представленных материалах или методах

Конфликт интересов отсутствует

CC BY 4.0

The Evaluation of the Effectiveness of the Optimized Technique of Transcleral Diodlaser Cyclophotocoagulation in Patients with Unstable Glaucoma

I.E. Shvailikova, E.I. Belikova

Eye Clinic of Doctor Belikova, LLC
Budennogo ave., 26/2, Moscow, 105118, Russian Federation

ABSTRACT

Ophthalmology in Russia. 2021;18(3):451–458

Objectives: To evaluate the effectiveness of the optimized technique of transcleral diode laser cyclophotocoagulation (DCPC) in patients with unstable glaucoma. **Methods.** The retrospective analysis of outpatient records of patients diagnosed with open-angle compensated glaucoma, who underwent transcleral diodlaser DCPC in continuous-wave mode, has been performed. Totally, 44 outpatient records (44 eyes) have been analyzed. **Results.** The course of the postoperative period, patients' complaints, and the ophthalmological status have been evaluated. The level of intraocular pressure (IOP) was determined on the day after the procedure, a week, 1, 3, 6 and 12 months after the operation. 12 months after the operation, the level of IOP decreased by 42.9 %. The number of antihypertensive drugs used by the end of the follow-up period decreased by 66.6 %: from 2.75 ± 0.4 to 1.0 ± 0.7 drugs (p = 0.001). The frequency of side effects was low and comprised 11.3 %. In 40 % of patients, manifestations of toxic-allergic reactions of the ocular surface to antihypertensive drugs decreased due to the possibility to reduce the frequency of instillations. The MCVA indicators remained stable throughout the entire follow-up period. **Conclusion.** Thus, the results of the conducted clinical study indicate that transcleral DCPC is an effective and safe technique with a high predicted result, since it compensates for the level of IOP, which allows to stabilize the progression of the glaucoma process. The method of trascleral DCPC provides a reduction and (or) correction of the hypotensive regime by reducing the number of antihypertensive drugs used. In patients with a toxic-allergic reaction from the ocular surface developed due to a prolonged use of antihypertensive drugs, it allows to reduce the symptoms and clinical manifestations by canceling and (or) reducing the number of antihypertensive drugs used, indirectly significantly improving the quality of life.

Keywords: intraocular pressure, glaucoma, diode transcleral cyclophotocoagulation, open-angle glaucoma

For citation: Shvailikova I.E., Belikova E.I. The Evaluation of the Effectiveness of the Optimized Technique of Transcleral Diodlaser Cyclophotocoagulation in Patients with Unstable Glaucoma. *Ophthalmology in Russia.* 2021;18(3):451–458. https://doi.org/10.18008/1816-5095-2021-3-451-458

Financial Disclosure: No author has a financial or property interest in any material or method mentioned

There is no conflict of interests

ВВЕДЕНИЕ

По данным федерального статистического наблюдения, в Российской Федерации в 2018 году было зарегистрировано около 1,3 млн пациентов с первичной глаукомой, причем в 45 % случаев глаукома впервые была выявлена на третьей и четвертой стадии заболевания [1, 2]. В соответствии с Положениями национального руководства лечение глаукомы в подавляющем большинстве случаев начинают с назначения гипотензивных препаратов для снижения уровня внутриглазного давления (ВГД) [1]. При отсутствии эффекта от консервативного лечения прибегают к хирургическим методам воздействия.

В последнее время широкое распространение получили лазерные циклодеструктивные методы лечения глаукомы, которые обладают рядом преимуществ по сравнению с проникающей хирургией: малая травматичность процедуры, возможность проведения вмешательства у пациентов с отягощенным общесоматическим статусом, после неэффективных предыдущих хирургических вмешательств, у пациентов, страдающих неоваскулярной и терминальной болящей глаукомой. Методика предполагает возможность проведения повторных лазерных вмешательств при снижении гипотензивного действия в отдаленном послеоперационном периоде [3–5].

Разработка метода циклофотокоагуляции (ЦФК) как более совершенного и целенаправленного подхода к разрушению цилиарного тела началась в 1972 году, когда Bechman и соавт. впервые сообщили о применении ЦФК с использованием рубинового лазера. В настоящее время ЦФК можно проводить с помощью транссклерального, эндоскопического или транспупиллярного доступа [6]. Впервые в России методику контактной транссклеральной диод-лазерной ЦФК (ТДЦФК) применили В.В. Волков и соавт. в 1991–1993 годах [7]. Были изучены как контактные, так и бесконтактные методы, однако прямой контакт позволяет производить компрессию конъюнктивы и склеры с прямой передачей энергии [3, 8–10]. При ЦФК энергия лазера, проходящая через склеру, поглощается меланином в цилиарных отростках, что приводит к коагуляционному некрозу цилиарного тела. Считается, что основным механизмом снижения ВГД является уменьшение продукции водянистой влаги, что происходит в результате абляции цилиарного эпителия и снижения цилиарного кровоснабжения [4, 11, 12]. Термическое воздействие лазера приводит также к развитию послеоперационного воспаления и уменьшению продукции водянистой влаги [8, 10, 13, 14].

Для выполнения процедуры можно использовать как Nd:YAG-лазер (1064 нм), так и полупроводниковый

диодный лазер (810 нм). Применение полупроводникового диодного лазера в настоящее время является самым популярным, по существу, заменяющим Nd:YAG-лазер благодаря способности обеспечивать эквивалентную эффективность и простоту исполнения с меньшим количеством побочных эффектов [6, 15].

Несмотря на несомненные преимущества метода ЦФК, отмечен и ряд особенностей и осложнений в послеоперационном периоде при применении метода, таких как эрозия роговицы, гифема, гемофтальм, гипертензия, гипотония, субатрофия глазного яблока. Это заставляет оптимизировать параметры энергетического воздействия и технику вмешательства с целью снижения вероятности осложнений и повышения эффективности методики. Кроме того, в наших исследованиях проведен анализ выполнения ЦФК с помощью полупроводникового диодного лазера отечественного производства, что, несомненно, является актуальным с экономической и практической точки зрения.

Целью нашего исследования явился анализ эффективности оптимизированной транссклеральной диодлазерной циклофотокоагуляции (ЦФК) у пациентов с нестабилизированной глаукомой.

ПАЦИЕНТЫ И МЕТОДЫ

В исследование было включено 44 глаза пациентов с нестабилизированной открытоугольной глаукомой на различных стадиях развития заболевания, которым с целью компенсации ВГД была проведена непрерывноволновая ЦФК по оптимизированной методике. До выполнения операции пациенты наблюдались в клинике с диагнозом «глаукома» в среднем 5,75 ± 1,75 года.

Критерии включения в исследование:

- наличие признаков нестабилизированной глаукомы по данным отрицательной динамики периметрии, ОСТ, визометрии, субкомпенсации ВГД на максимальном капельном гипотензивном режиме;
- отсутствие признаков стабилизации глаукомного процесса после лазерных и фистулизирующих операций;
- наличие признаков токсической и аллергической реакции глазной поверхности в ответ на медикаментозную терапию.

Критерии исключения из исследования:

- острые воспалительные заболевания глазного яблока;
- различные виды дистрофии и помутнения роговицы;
- наличие признаков набухающей катаракты;
- экссудативные формы макулярной дегенерации;
- тяжелые формы соматической патологии.

На предоперационном этапе было проведено расширенное офтальмологическое обследование, которое включало биомикроскопию переднего и заднего отрезка глазного яблока, гониоскопию, пахиметрию, визометрию без коррекции (НКОЗ) и с максимальной коррекцией (МКОЗ), бесконтактную тонометрию с автоматической поправкой на данные пахиметрии (компьютерный тонометр CT-1P (Топкон)), ОСТ зрительного нерва и макулярной зоны сетчатки, статическую периметрию, офтальмоскопию глазного дна.

По результатам исследования максимально корригированная острота зрения (МКОЗ) в исследуемой группе до операции составила 0,09 ± 0,03. Уровень ВГД до операции в среднем достигал 31,1 ± 4,4 мм рт. ст. (от 20 до 44 мм рт. ст.).

Все пациенты до операции находились на максимальном гипотензивном режиме (2–3 препарата), в среднем 2,75 ± 0,4 инстилляции в сутки. У 10 пациентов (22,7 %) на 10 глазах ранее были выполнены антиглаукомные операции: у 3-х пациентов (6,8 %) — лазерная трабекулопластика (ЛТП), у 3-х (6,8 %) — селективная лазерная трабекулопластика, у 4-х (9,1 %) — непроникающая глубокая склерэктомия с коллагеновым дренажом (НГСЭ). Средний возраст исследуемых составил 71,31 ± 3,6 года (от 61 до 82 лет).

При биомикроскопии было зарегистрировано: неравномерное сужение артериол и расширение венул конъюнктивы и эписклеры; диффузная дистрофия зрачкового пояска и деструкция пигментной каймы радужной оболочки. Были обнаружены также помутнения хрусталика различной степени интенсивности на 10 глазах (22,7 %), на 9 глазах (20,5 %) хрусталик оставался прозрачным, у 9 пациентов (20,5 %) выявлена неэкссудативная форма ВМД.

Учитывая длительность применения гипотензивных препаратов и максимальный капельный режим, особое внимание уделяли оценке состояния глазной поверхности на предмет обострения синдрома сухого глаза и токсико-аллергических реакций в ответ на лекарственные препараты.

У 10 пациентов исследуемой группы (22,7 %) были выявлены признаки токсико-аллергической реакции на гипотензивную терапию, длительность проявлений которой составила в среднем 11,2 ± 3,8 месяца (от 1 до 18 месяцев).

Пациенты предъявляли жалобы на покраснение (7 случаев — 15,9 %), чувство инородного тела (песка) (5 случаев — 11,4 %), жжение (3 случая — 6,8 %), слезотечение (7 случаев — 15,9 %), светобоязнь (3 случая — 6,8 %) (рис. 2).

При биомикроскопическом обследовании было выявлено незначительное слизистое отделяемое (7 случаев — 15,9 %), гиперемия конъюнктивы (1–2 балла) (7 случаев — 15,9 %), хемоз конъюнктивы (3 случая — 6,8 %), эпителиопатия роговицы (4 случая — 9,1 %) (рис. 3).

У всех пациентов при гониоскопии угол передней камеры (УПК) был открыт, средней ширины; на 21 глазу (47,7 %) отмечалась умеренная экзогенная, на 23 глазах (52,3 %) — выраженная экзогенная пигментация трабекулярной сети УПК.

При проведении офтальмоскопии у всех пациентов были выявлены следующие изменения ДЗН: деколорация диска зрительного нерва, расширение экскавации

со сдвигом сосудистого пучка в носовую сторону (Э/Д 0,6–0,9).

При проведении компьютерной периметрии обнаруживались расширение слепого пятна и кольцевидное сужение поля зрения, относительные и абсолютные скотомы в поле зрения, дугообразная скотома в зоне Бьеррума, изменения показателя MD (mean deviation) — среднее отклонение дефекта в анализируемой группе от возрастной нормы.

По данным оптической когерентной томографии (ОКТ) у всех 44 пациентов были зарегистрированы изменения основных морфометрических параметров ДЗН: уменьшение площади и объема НРП, увеличение площади экскавации ДЗН, уменьшение толщины слоя нервных волокон сетчатки (СНВС), что подтверждало наличие у данных пациентов глаукомных изменений.

С целью компенсации ВГД и стабилизации глаукомного процесса всем пациентам была выполнена непрерывно-волновая транссклеральная диод-лазерная циклофотокоагуляция по оптимизированной методике.

Рис. 1. Параметры применения непрерывно-волновой ЦФК

Fig. 1. Application parameters of the continuous-wave DCPC

ОПТИМИЗИРОВАННАЯ МЕТОДИКА ТРАНССКЛЕРАЛЬНОЙ ДИОД-ЛАЗЕРНОЙ НЕПРЕРЫВНО-ВОЛНОВОЙ ЦИКЛОФОТОКОАГУЛЯЦИ

Для проведения контактной непрерывно-волновой ЦФК применяли полупроводниковый диодный лазерный аппарат «АЛОД-01» (ООО «Алком медика», Россия), работающий в непрерывном режиме с длиной волны 810 нм, рабочим наконечником 2,5 мм (рис. 1).

Для предупреждения развития воспалительной реакции в течение трех дней перед оперативным вмешательством проводили инстилляции в оперируемый глаз НПВС (непафенак 0,1% по 1 капле 3 раза в день). За 3–5 дней до хирургического вмешательства применяли увлажняющие капли без консервантов (например, хилокомод по 1 капле 3 раза в день). За 30 минут до операции закапывали дважды антибиотик (вигамокс). Проведена стандартная обработка операционного поля и конъюнктивальной полости так же, как при полостной хирургии. Процедуру осуществляли в условиях стерильной операционной, для анестезии проводили инстилляции 1 % раствора алкаина и введение в субтеноново пространство 2 мл 2 % раствора лидокаина. В 4 мм от лимба наносили круговую разметку, исключая меридианы 3 и 9 часов. Затем на роговицу наносили сплошной слой адгезивного вискоэластика вискот для защиты роговицы от лазерного воздействия, перегревания и возникновения послеоперационных эрозий.

Непрерывно-волновую ЦФК выполняли с длинной волны 810 нм в непрерывном режиме в верхнем и нижнем сегменте, с экспозицией 3 сек, мощностью 2000–2500 мВт. При возникновении симптома «щелчка» мощность уменьшали на 100 мВт (рис. 2).

Зонд лазера прикладывали плотно в 4 мм от лимба и наносили от 16 до 24 аппликаций, равномерно обходя зону 3 и 9 часов (рис. 3).

Операцию завершали субконъюнктивальным введением 1 мл дексаметазона + 1 мл гентамицина,

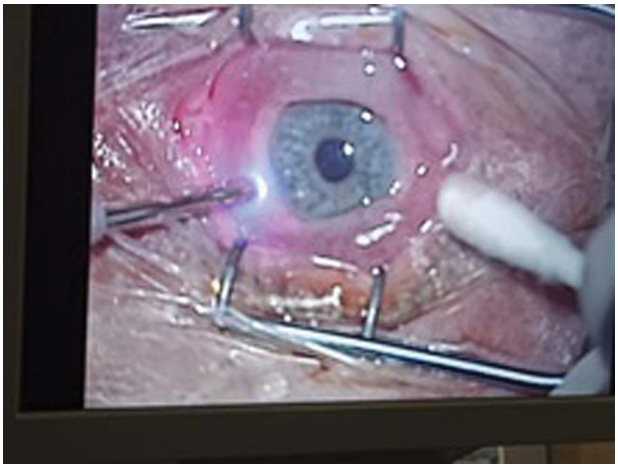

Рис. 2. Положение зонда при выполнении непрерывно-волновой ЦФК

Fig. 2. The position of the probe when performing the continuous-wave DCPC



Рис. 3. Зонд для применения транссклеральной циклофотокоагуляции

Fig. 3. The probe for the transcleral cyclophotocoagulation

Таблица 1. Алгоритм проведения ЦФК в собственной модификации

Table 1. The algorithm of DCPC in its own modification

Этап проведения Stage of the event		Мероприятия Events
Предоперационная подготовка Preoperative preparation		За три дня до операции: 1. НПВС (по 1 капле 3 раза в день). 2. Увлажняющие препараты (3–6 раз в день)
Интраоперационное сопровождение Intraoperative support		1. Комбинированная анестезия (местно и ретробульбарно). 2. Нанесение разметки в 4 мм от лимба. 3. Нанесение на роговицу корнеопротектора (вискоэластик Viscoat) для защиты эпителия. 4. Плотное прижатие зонда в 4 мм от лимба в верхних и нижних сегментах за исключением меридианов 3 и 9 часов. 5. Субконъюнктивальное введение антибактериального и стероидного препарата
Параметры проведения Intraoperative support	Непрерывно-волновой режим Continuous wave mode	• Длина волны 810 нм; • экспозиция 3 сек; • мощность 2000–2500 мВт[1,3]; • прицельный пучок 30 %; • энергия воздействия — 3,6 Дж
Послеоперационное ведение Postoperative management		1. Антибиотики по 1 капле 3 раза в день (5–7 дней). 2. Кортикостероиды (индивидуально, по убывающей схеме). 3. НПВС по 1 капле 3 раза в день (7–10 дней). 4. Увлажняющие капли[2] (длительно до 6 месяцев). 5. Плавная отмена гипотензивных препаратов в послеоперационном периоде
Примечания Notes		1. При возникновении симптома «щелчка» мощность уменьшали на 100 мВт. 2. Применялись только бесконсервантные формы ЛП. 3. Более выраженный гипотензивный эффект отмечается у пациентов с более темным (карим) цветом радужки

наложением асептической повязки. В послеоперационном периоде выполняли инстилляции антибактериальных, гормональных и НПВС средств (например, тобрекс, максидекс, неванак 0,1 %) для предупреждения развития воспалительных осложнений в раннем послеоперационном периоде, а также увлажняющих капель без консервантов длительно (3–12 месяцев или постоянно). Алгоритм проведения методики представлен в таблице 1.

МЕТОДЫ СТАТИСТИЧЕСКОГО АНАЛИЗА

Обработку полученных данных проводил один исследователь с использованием программы Statistica 11 (StatSoftInc., США) с последующей системной проверкой полученных результатов. Параметры, имеющие нормальное распределение, представлены в формате $M \pm m$, где M — среднее значение, m — стандартная ошибка среднего значения. При нормальном распределении параметров для сравнения двух независимых групп или повторных внутригрупповых изменений использовали t-критерий Стьюдента. Критический уровень значимости при проверке статистических гипотез принимался < 0,05.

РЕЗУЛЬТАТЫ И ОБСУЖДЕНИЕ

Операция проходила безболезненно и комфортно у 35 пациентов (79,6 %), 9 пациентов (23,4 %) отмечали во время процедуры покалывание и жар в области воздействия лазерного наконечника.

Наблюдение за пациентами после операции проводили в течение 12 месяцев согласно следующему алгоритму: первый осмотр пациента — через 1,5–2 часа после операции; затем на 1-е сутки после операции и далее на 7-й, 30-й день, через 3, 6 и 12 месяцев.

Оценивали течение послеоперационного периода, жалобы пациента, офтальмологический статус.

Во время проведения операции у пациентов исследуемой группы осложнений выявлено не было.

В первые сутки после операции на двух глазах (4,6 %) отмечалась гиперемия конъюнктивы (2 балла по классификации Ю.В. Евстигнеевой[1]), что сохранялось в течение 4–5 дней и сопровождалось жалобами пациентов на ощущение инородного тела в глазу. Данное состояние купировалось самостоятельно без назначения дополнительного лечения. В первые сутки после операции на одном глазу (2,27 %) был зарегистрирован реактивный подъем ВГД на 5,0 ± 1,5 мм рт. ст., который купировался в течение двух суток с помощью ацетазоламида 250 мг внутрь однократно. У двух пациентов (4,6 %) выявлены признаки реактивного иридоциклита, что потребовало применения противовоспалительного лечения в течение 5–7 дней в виде субконъюнктивальных инъекций антибактериальных, гормональных, мидриатических средств. В раннем послеоперационном периоде у двух пациентов в передней камере была выявлена гифема (2 случая — 4,6 %), которая разрешилась самостоятельно в течение двух суток без применения дополнительного лечения. У одного пациента (2,3 %) определен умеренный отек эпителия роговицы, который после применения корнеопротекторов и магнитотерапии купировался в течение 4 дней.

В позднем послеоперационном периоде зафиксирован один случай гипотонии (2,3 %), что потребовало

[1] Евстигнеева Ю.В. Клинико-функциональные особенности проявления синдрома сухого глаза на фоне беременности: дис. … канд. мед. наук. М., 2018.

Таблица 2. Характеристика послеоперационных осложнений контактной непрерывно-волновой ЦФК у пациентов исследуемой группы (12 месяцев, *n* = 44)

Table 2. Characteristics of postoperative complications after contact DCPC in patients of the study group (12 months, *n* = 44)

Осложнение Complication	Количество случаев, *n* Number of cases, *n*	% осложнений % of complications	% осложнений по данным литературы % of complications according to the literature
Отек роговицы / Corneal edema	1	2,27	2,5
Реактивный иридоциклит / Reactive iridocyclitis	2	4,5	до 75,5
Реактивная гипертензия / Reactive hypertension	1	2,27	10–19
Гифема / Hyphema	2	4,5	3,3–11,4
Гемофтальм / Hemophthalmos	0	0	0,5–4
Макулярный отек / Macular edema	0	0	5
Отслойка сосудистой оболочки / Vascular wall detachment	0	0	3,1
Субатрофия глазного яблока / Eyeball subatrophy	1	2,27	0,8–3,5
Гипотония / Hypotension	1	2,27	0,8–18,0
Всего / Total:		11,31	

Таблица 3. Характеристика динамики ВГД до и после операции у пациентов исследуемой группы, мм рт. ст. (12 месяцев, *n* = 44, *M* ± *m*)

Table 3. Characteristics of IOP dynamics before and after surgery in patients of the study group, mmHg (12 months, *n* = 44, *M* ± *m*)

	Исходное ВГД Initial IOP	1-е сутки 1st day	1 неделя 1 week	1 месяц 1 month	3 месяца 3 months	6 месяцев 6 months	12 месяцев 12 months
ВГД, мм рт. ст. / IOP, mmHg	31,1 ± 4,4	19,5 ± 1,9*	18,8 ± 1,5*	18,1 ± 1,5*	18,0 ± 1,3*	17,8 ± 1,3*	17,75 ± 1,1*
% снижения / % reduction		37,2	39,5	41,8	42,1	42,7	42,9

Примечание. Статистические критерии приводятся в сравнении с исходным уровнем ВГД. * достоверные различия, $p < 0,05$.
Note: The statistical criteria are compared to the baseline IOP level. * significant differences, $p < 0.05$.

медикаментозного сопровождения кортикостероидами и мидриатиками, к 4-му месяцу гипотония была купирована, случаев макулярного отека, субатрофии глазного яблока и гемофтальма не было (табл. 2).

МКОЗ через 12 месяцев после операции составила 0,11 ± 0,04.

На следующие сутки после операции было достигнуто снижение дооперационного уровня ВГД с 31,1 ± 4,4 до 19,5 ± 1,8 (16,0–26,0) мм рт. ст.; через одну неделю уровень ВГД составил 18,8 ± 1,5 (15,0–24,0) мм рт. ст.; через один месяц — 18,1 ± 1,4 (15,0–24,0) мм рт. ст.; через 3 месяца — 18,0 ± 1,3 (14,0–24,0) мм рт. ст.; через 6 месяцев — 17,8 ± 1,3 (14,0–23,0) мм рт. ст.; через 12 месяцев — 17,75 ± 1,1 (13,0–22,0) мм рт. ст. Через 12 месяцев после операции уровень ВГД снизился на 42,9 % (табл. 3).

Показатели динамики уровня ВГД до и после выполнения непрерывно-волновой ЦФК представлены на рисунке 4, из которого следует, что после проведения непрерывно-волновой ЦФК зарегистрировано статистически значимое снижение ВГД ($p < 0,05$).

Количество применяемых гипотензивных препаратов к концу срока наблюдения снизилось на 63,6 %: с 2,75 ± 0,4 до 1.0 ± 0,7 препарата ($p < 0,001$).

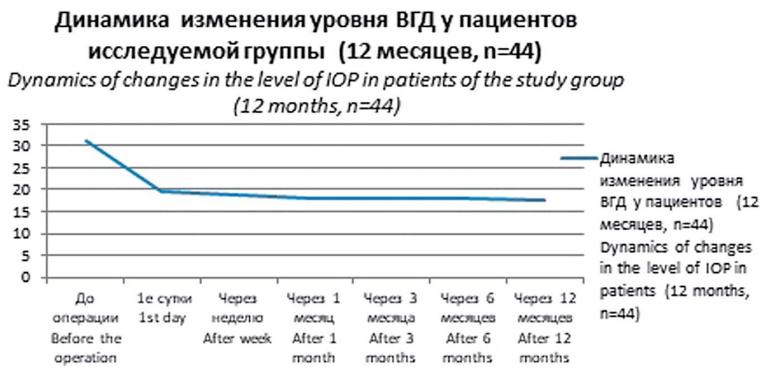

Рис. 4. Характеристика динамики уровня ВГД до и после операции у пациентов исследуемой группы, мм рт. ст. (12 месяцев, *n* = 44, *M* ± *m*)

Fig. 4. Characteristics of the dynamics before and after surgery in patients of the study group, mmHg (12 months, *n* = 44, *M* ± *m*)

У 4 пациентов исследуемой группы (9,2 %) сохранялись признаки токсико-аллергической реакции со стороны глазной поверхности в ответ на применение гипотензивной терапии. Пациенты предъявляли жалобы на покраснение (4 случая — 9,2 %), чувство инородного тела (3 случая — 6,8 %), жжение (2 случая — 4,6 %), слезотечение (3 случая — 6,8 %), светобоязнь (1 случай — 2,3 %) (рис. 5). Это потребовало длительного применения препаратов, содержащих гиалуроновую кислоту, и противоаллергического лечения (рис. 5).

При биомикроскопическом исследовании определялось незначительное слизистое отделяемое в 4 случаях — 9,2 %, гиперемия конъюнктивы (1–2 балла) в 4 случаях — 9,2%, хемоз

конъюнктивы в 1 случае — 2,3 %, эпителиопатия роговицы в 2 случаях — 4,6 % (рис. 6).

При анализе показателей компьютерной периметрии в течение 12 месяцев после операции отрицательной динамики обнаружено не было. Состояние среднесуммарных показателей ОКТ в период динамического наблюдения оставалось стабильным на протяжении всего срока наблюдения. У двух пациентов (4,6 %) отмечалась положительная динамика данных компьютерной периметрии и ОКТ, хотя разница не была статистически достоверной ($p > 0,05$).

К концу срока наблюдения добиться уровня целевого ВГД без применения гипотензивных капель удалось в 20,5 % случаев (9 пациентов); в 29,5 % случаев (13 пациентов) уровень целевого ВГД достигнут при сохранении 1 гипотензивного препарата; в 31,8 % случаев (14 пациентов) — при применении 2–3 гипотензивных препаратов.

Неэффективность лечения отмечена в 18,2 % случаев (8 пациентов), пациентам через 6 месяцев после первой лазерной операции было проведено повторное вмешательство: четверым пациентам была выполнена ЦФК в микроимпульсном режиме, двум пациентам — НГСЭ, двум — имплантация дренажа Ahmed.

Таким образом, у пациентов исследуемой группы после операции наблюдалось статистически значимое снижение ВГД и уменьшение количества применяемых гипотензивных препаратов ($p < 0,05$); острота зрения оставалась стабильной на протяжении 12 месяцев наблюдения; выявлены стабильные показателя данных компьютерной периметрии и ОСТ, а также уменьшение проявлений токсико-аллергических реакций со стороны глазной поверхности. Частота послеоперационных осложнений составила 11,31 %, что достоверно ниже представленных литературных данных. Эффективность оптимизированной методики непрерывно-волновой ЦФК достигнута в 79,5 % случаев.

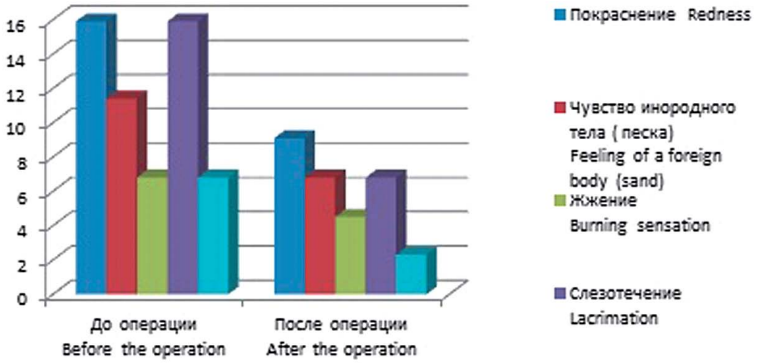

Рис. 5. Характеристика проявлений токсико-аллергической реакции со стороны глазной поверхности у пациентов исследуемой группы до и после операции (12 месяцев, $n = 44$)

Fig. 5. Characteristics of toxic-allergic reaction manifestations in patients of the study group before and after surgery (12 months, $n = 44$)

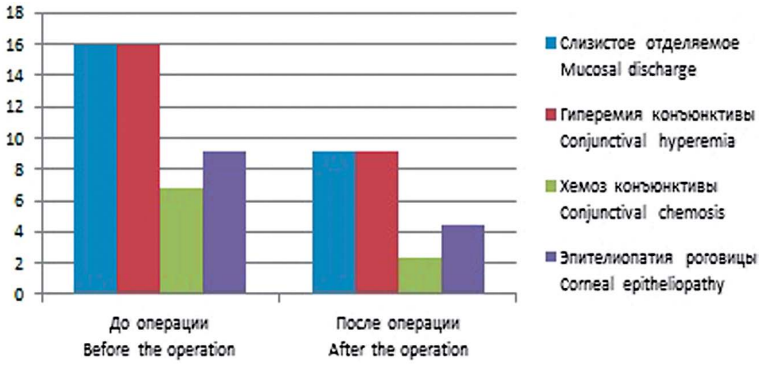

Рис. 6. Характеристика биомикроскопических изменений у пациентов исследуемой группы с токсико-аллергической реакцией со стороны глазной поверхности до и после операции (12 мес., $n = 44$)

Fig. 6. Characteristics of biomicroscopic changes in patients of the study group with the ocular surface toxic-allergic reaction before and after surgery (12 months, $n = 44$)

ВЫВОДЫ

Результаты проведенного клинического исследования свидетельствуют о том, что оптимизированная методика непрерывно-волновой транссклеральной ЦФК является эффективной процедурой с высоким прогнозируемым результатом, поскольку, обеспечивает компенсацию уровня ВГД на 43 % по сравнению с исходным.

В результате применения оптимизированной методики удалось снизить количество инстилляций гипотензивных препаратов на 63,6 %, что значительно уменьшило степень проявления токсико-аллергических реакций со стороны глазной поверхности у оперированных пациентов и значительно повысило их комфорт и удовлетворенность лечением.

Применяемый нами алгоритм ведения пациентов исследуемой группы с нестабилизированной глаукомой и предложенные параметры выполнения непрерывно-волновой ЦФК позволили снизить уровень осложнений до 11,3 %, что значительно ниже литературных данных, и перевести осложнения в разряд менее серьезных, поддающихся купированию в послеоперационном периоде.

УЧАСТИЕ АВТОРОВ:

Швайликова И.Е. — написание текста, разработка дизайна исследования, получение данных анализа, анализ полученных данных, обзор публикаций по теме; Беликова Е.И. — разработка дизайна исследования, научное редактирование.

ЛИТЕРАТУРА/REFERENCES

1. Егоров Е.А., Еричев В.П. Национальное руководство по глаукоме для практикующих врачей. М.: ГЭОТАР-Медиа, 2019. 384 с. [Egorov E.A., Erichev V.P. National guide to glaucoma for practicing physicians. Moscow: GEOTAR-Media, 2019. 384 p. (In Russ.)].
2. Нестеров А.П., Егоров Е.А., Егоров А.Е. Влияние трансскле­ральной лазерной циклокоагуляции на внутриглазное давление и зрительные функции у больных глаукомой с низким давлением. *Российский медицинский журнал. Клиническая офтальмология.* 2001;2:56–57. [Nesterov A.P., Egorov E.A., Egorov A.E. Effects of transscleral laser cyclocoagulation on intraocular pressure and visual functions in patients with low-pressure glaucoma. Russian Medical Journal. Clinical Ophthalmology = *Rossijskiy medicinskiy zhurnal. Klinicheskaya oftal'mologiya.* 2001;2:56–57 (In Russ.)].
3. Бойко Э.В., Куликов А.Н., Скворцов В.Ю. Сравнительная оценка диодлазерной термотерапии и лазеркоагуляции как методов циклодеструкции (экспериментальное исследование). *Практическая медицина.* 2012;1:175–179. [Boyko E.V., Kulikov A.N., Skvortsov V.Yu. A comparative evaluation of diode laser thermotherapy and laser coagulation as methods of cyclodestruction (experimental research). Practical medicine = *Prakticheskaya meditsina*. 2012;1:175–179 (In Russ.)].
4. Дробышева И.С. Наш опыт лечения рефрактерной терминальной глаукомы. Вестник Тамбовского Университета. 2016;21(4):1525–1528. [Drobysheva I.S. A case study in the treatment of refractory terminal glaucoma. Tambov University Reports = *Vestnik Tambovskogo Universiteta.* 2016;21(4):1525–1528 (In Russ.)]. DOI: 10.20310/1810- 0198-2016-21-4-1525-1528
5. Жабоедов Г.Д., Коваленко Ю.В. Сравнительная оценка эффективности способов диодлазерной трансскле­ральной циклокоагуляции в комплексном лечении больных первичной открытоугольной глаукомой. *Офтальмологический журнал.* 2006;3:156–157. [Zhaboedov G.D., Kovalenko Yu.V. A Comparative evaluation of the effectiveness of diode laser transcleral cyclocoagulation methods in the complex treatment of patients with primary open-angle glaucoma Journal of Ophthalmology (Ukraine) = *Ovtal'mologitscheckiy zhurnal.* 2006;3:156–157 (In Russ.)].
6. Волков В.В., Качанов А.Б. Диодлазерная трансскле­ральная контактная циклокоагуляция в лечении вторичных глауком и офтальмогипертензий. *Офтальмологический журнал.* 1993;3:274–277. [Volkov V.V., Kachanov A.B. Diode laser transscleral contact cyclocoagulation in the treatment of secondary glaucoma and ophthalmohypertensions. Journal of Ophthalmology (Ukraine) = *Ovtal'mologitscheckiy zhurnal.* 1993;3:274–277 (In Russ.)].
7. Егорова Э.В., Соколовская Т.В., Узунян Д.Г., Дробница А.А. Оценка результатов контактной трансскле­ральной диод-лазерной циклокоагуляции с учетом изменений цилиарного тела при исследовании методом ультразвуковой биомикроскопии у больных с терминальной глаукомой. *Офтальмохирургия.* 2013;3:72–77. [Egorova E.V., Sokolovskaya T.V., Uzunyan D.G., Drobnitsa A.A. Optimization of contact transscleral diode laser cyclophotocoagulation technique in patients with terminal glaucoma on the basis of ultrasound biomycroscopy. Fyodorov Journal of Ophthalmic Surgery = *Oftal'mokhirurgiya.* 2013;3:72–77 (In Russ.)].
8. Краснов М.М., Наумиди Л.П. Трансскleральная контактная лазерная циклокоагуляция при глаукоме. *Вестник офтальмологии.* 1988;5:35–40. [Krasnov M.M., Naumidi L.P., Transscleral contact laser cyclocoagulation in glaucoma. Annals of Ophthalmology = *Vestnik oftal'mologii.* 1988;5:35–40 (In Russ.)].
9. Гаврилова И.А., Плотникова Ю.А., Чупров А.Д. Опыт применения трансскleральной диодлазерной циклофотокоагуляции на глазах с сохранными зрительными функциями. *Точка Зрения. Восток-Запад.* 2014;2:31. [Gavrilova I.A., Plotnikova Yu.A., Chuprov A.D. Experience of using transscleral diode laser cyclophotocoagulation in eyes with preserved visual functions. Point of view. East-West = *Tochka zrenija. Vostok — Zapad.* 2014;2:31 (In Russ.)].
10. Шиловских О.В., Наумов К.Г., Малов И.А. Диодлазерная трансскleральная циклокоагуляция в лечении рефрактерной глаукомы у детей. *Российская педиатрическая офтальмология.* 2009;1:26–28. [Shilovskikh O.V., Naumov K.G., Malov I.A. Diode laser transscleral cyclocoagulation in the treatment of refractory glaucoma in children. Russian Pediatric Ophthalmology = *Rossiiskaya pediatricheskaya oftal'mologiya.* 2009;1:26–28 (In Russ.)].
11. Beckman H., Kinoshita A., Rota A.N. Transscleral ruby laser irradiation of the ciliary body in the treatment of intractable glaucoma. *Trans Am Acad Ophthalmol Otol.* 1972;76:423–436.
12. Kosoko O., Gaasterland D.E., Pollack I.P., Enger C.L. Long-term outcome of inirial ciliary ablation with contact diode laser transscleral cyclophotocoagulation for severe glaucoma. Ophthalmology. 1996;103(8):1294–1302. DOI: 10.1016/s0161-6420(96)30508-3
13. Quigley H.A., Broman A.T. The number of people with glaucoma worldwide in 2010 and 2020. *Br J Ophthalmol.* 2006;90(3):262–267. DOI: 10.1136 / bjo.2005.081224 pmid: 16488940
14. Schlote T., Greb M., Kynigopoulos M. Long-term results after transscleral diode laser cyclophotocoagulation in refractory posttraumatic glaucoma and glaucoma in aphakia. *Graefes Arch Clin Exp Ophthalmol.* 2008 Mar;246(3):405–410.
15. Sanchez F.G., Peirano-Bonomi J.C., Brossard Barbosa N., Khoueir Z., Grippo T.M. Update on Micropulse Transscleral Cyclophotocoagulation. *J Glaucoma.* 2020 Jul;29(7):598–603. DOI: 10.1097/IJG.0000000000001539. PMID: 32398591
16. Maslin J.S., Chen P.P., Sinard J., Nguyen A.T., Noecker R. Histopathologic changes in cadaver eyes after MicroPulse and continuous wave transscleral cyclophotocoagulation. *Can J Ophthalmol.* 2020 Aug;55(4):330–335. DOI: 10.1016/j.jcjo.2020.03.010

СВЕДЕНИЯ ОБ АВТОРАХ

ООО «Глазная клиника доктора Беликовой»
Швайликова Инна Евгеньевна
врач-офтальмолог
просп. Буденного, 26/2, Москва, 105118, Российская Федерация
https://orcid.org/0000-0003-1350-3443

ООО «Глазная клиника доктора Беликовой»
Беликова Елена Ивановна
доктор медицинских наук, профессор, главный врач
просп. Буденного, 26/2, Москва, 105118, Российская Федерация
https://orcid.org/0000-0001-9646-4747

ABOUT THE AUTHORS

Eye Clinic of Doctor Belikova, LLC
Shvailikova Inna E.
ophthalmologist
Budennogo ave., 26/2, Moscow, 105118, Russian Federation
https://orcid.org/0000-0003-1350-3443

Eye Clinic of Doctor Belikova, LLC
Belikova Elena I.
MD, chief doctor
Budennogo ave., 26/2, Moscow, 105118, Russian Federation
https://orcid.org/0000-0001-9646-4747