ISSN 1816-5095 (print); ISSN 2500-0845 (online)
https://doi.org/10.18008/1816-5095-2021-3-508-517

поступила 26.04.21
was received 26.04.21

Морфогенез ретинобластомы при локальном введении цитостатиков

С.В. Саакян[1] И.П. Хорошилова-Маслова[1] С.С. Тадевосян[1] А.Ю. Цыганков[1]

Г.П. Захарова[1] О.А. Иванова[1] О.Г. Пантелеева[1] А.А. Жаруа[2]

[1] ФГБОУ «Национальный медицинский исследовательский центр глазных болезней имени Гельмгольца» Министерства здравоохранения Российской Федерации
ул. Садовая-Черногрязская, 14/19, Москва, 105062, Российская Федерация

[2] Глазная клиника доктора Беликовой
просп. Буденного, 26/2, Москва, 105118, Российская Федерация

РЕЗЮМЕ **Офтальмология. 2021;18(3):508–517**

Цель: определение характера резорбции опухоли и возможных осложнений, связанных с ретинотоксическим действием мелфалана и карбоплатина при локальной химиотерапии. **Материал и методы.** Морфологически было изучено 19 энуклеированных глаз с ретинобластомой от 19 пациентов, получавших комбинированную химиотерапию, включая системную и локальную, в различных дозах, обеспечивающую органосохранное лечение. Энуклеированные глаза фиксировали в 10 % формалине, проводили рутинную обработку для гистологического исследования. **Результаты.** Выявлены существенные изменения в опухолевой ткани в виде резорбции узлов ретинобластомы, замещения ее фиброзной тканью, разрастания глии и образования петрификатов. Полную резорбцию опухоли выявили в 3 из 19 глаз, частичную — в 13 глазах. В 3 глазах признаков резорбции не отмечено. Определена инвазия опухоли в хориоидею (n = 5), в передний отдел глаза (n = 3), в зрительный нерв до линии отсечения (n = 3). Формирование ретробульбарного очага опухоли имело место в одном случае. Наряду с положительным эффектом в виде уменьшения размеров опухоли и площади поражения у пациентов возникли осложнения ретинотоксического характера в виде геморрагических изменений, связанных с очаговым некрозом центральных сосудов сетчатки (n = 4) при интраартериальном введении мелфалана. При интравитреальном введении выявили деструктивные изменения ретинального пигментного эпителия (РПЭ; n = 10), связанные с накоплением мелфалана в РПЭ, приводящие к атрофическим процессам в сетчатке. Развитие патологических процессов в виде вторичной глаукомы, выраженного фиброза и отслойки сетчатки, несмотря на полную резорбцию опухоли, приводило не только к потере зрения, но и препятствовало визуализации глазного дна и обосновало необходимость энуклеации в 3 случаях. В остальных случаях энуклеация проведена по причине продолженного роста опухоли (n = 16) или отрицательной динамики на фоне лечения (n = 3). **Заключение.** Исследование подтвердило эффективность локальной химиотерапии при ретинобластоме. Однако клиническая картина и данные патогистологического исследования удаленных глаз наряду с резорбцией опухоли выявили и подтвердили наличие интраокулярных осложнений в результате токсического эффекта препаратов, а также присутствие активной ткани опухоли в разной степени лечебного патоморфоза, что можно объяснить резистентностью РБ к этим препаратам. Таким образом, необходим дальнейший поиск препаратов, разрушающих опухоль и минимизирующих ретинотоксический эффект.

Ключевые слова: ретинобластома, морфогенез, интраартериальная химиотерапия, интравитреальная химиотерапия, системная химиотерапия

Для цитирования: Саакян С.В., Хорошилова-Маслова И.П., Тадевосян С.С., Цыганков А.Ю., Захарова Г.П., Иванова О.А., Пантелеева О.Г., Жаруа А.А. Морфогенез ретинобластомы при локальном введении цитостатиков. *Офтальмология.* 2021;18(3):508–517. https://doi.org/10.18008/1816-5095-2021-3-508-517

Прозрачность финансовой деятельности: Никто из авторов не имеет финансовой заинтересованности в представленных материалах или методах

Конфликт интересов отсутствует

CC BY 4.0

Retinoblastoma Morphology after Local Chemotherapy

S.V. Saakyan[1], I.P. Khoroshilova-Maslova[1], S.S. Tadevosyan[1], A.Yu. Tsygankov[1], G.P. Zakharova[1], O.A. Ivanova[1], O.G. Panteleeva[1], A.A. Zharua[2]

[1] Helmholtz National Medical Research Center of Eye Diseases
Sadovaya-Chernogryazskaya str., 14/19, Moscow, 105062, Russian Federation

[2] Eye Clinic of Dr. Belikova
Budennogo ave., 26/2, Moscow, 105118, Russian Federation

ABSTRACT

Ophthalmology in Russia. 2021;18(3):508–517

Purpose. Determine the nature of tumor regression and possible complications associated with the retinotoxic effect of melphalan and carboplatin with local chemotherapy. **Methods.** A histological analysis of 19 enucleated eyes from 19 patients with retinoblastoma was performed after combined organ-preserving treatment, including systemic chemotherapy and local chemotherapy in various doses. The enucleated eyes were fixed in 10 % formalin and processed routinely for histological examination. **Results.** Significant changes in the tumor tissue such as tumor regression associated with the destruction of the tumor tissue and its replacement with fibrous tissue, glia proliferation, and the formation of petrificates were revealed. Complete regression of the tumor was detected in 3 out of 19 eyes, partial in 13 eyes. There were no signs of regression in 3 eyes. Tumor invasion into the choroid was found in 5 cases, into the anterior sector — in 3 cases, into the optic nerve — in 3 cases. The retrobulbar tumor was presented in 1 case. Retinotoxic complications revealed. Hemorrhagic changes associated with focal necrosis of the central retinal vessels (n = 4), destructive changes in retinal pigment epithelium (RPE; n = 10) associated with the accumulation of melphalan in RPE leading to atrophic processes in the retina. Complications in the form of secondary glaucoma, severe fibrosis and retinal detachment, despite the complete resorption of the tumor, led not only to loss of vision, but also hindered visualization of the fundus and substantiated the need for enucleation in 3 cases. In other cases, enucleation was performed due to continued tumor growth (n = 16) or progression during treatment (n = 3). **Conclusions.** Retinoblastoma can be controlled with local chemotherapy. However, clinical and morphological examinations of enucleated eyes revealed and confirmed, along with tumor resorption, intraocular complications as a result of the toxic effect of the drugs and the presence of active tumor tissue to varying degrees of therapeutic pathomorphism, which can be explained by the resistance of RB to these drugs. Thus, a further search is needed for drugs that destroy the tumor and minimize the retinotoxic effect.

Keywords: retinoblastoma, morphology, intraarterial chemotherapy, intravitreal chemotherapy, systemic chemotherapy

For citation: Saakyan S.V., Khoroshilova-Maslova I.P., Tadevosyan S.S., Tsygankov A.Yu., Zakharova G.P., Ivanova O.A., Panteleeva O.G., Zharua A.A. Retinoblastoma Morphology after Local Chemotherapy. *Ophthalmology in Russia.* 2021;18(3):508–517. https://doi.org/10.18008/1816-5095-2021-3-508-517

Financial Disclosure: No author has a financial or property interest in any material or method mentioned

There is no conflict of interests

ВВЕДЕНИЕ

За последние 20 лет лечение ретинобластомы — наиболее злокачественной опухоли сетчатки у детей — значительно изменилось.

Главным направлением стало не только сохранение жизни ребенка и глазного яблока как органа, но и попытка сохранения остаточного зрительного потенциала. Метод системной неоадъювантной химиотерапии (СХТ), внедренный в конце XX века и успешно применяемый при лечении солидных опухолей, обладая рядом побочных действий в виде различных осложнений соматического характера, показал свою неэффективность при наличии эндофитного характера роста (отсевов в стекловидное тело) и резистентных формах опухоли. В связи с этим в последнюю декаду с целью повышения концентрации химиопрепарата внутри глаза, профилактики нежелательных эффектов, связанных с системным введением химиотерапевтического агента и улучшения эффективности лечения, начали использовать локальное введение цитостатиков в виде интраартериальной (СИАХТ) и интравитреальной химиотерапии (ИВХТ) [1, 2].

В настоящее время имеется большое количество клинических исследований [3–6], свидетельствующих о резком расширении показаний к органосохранному лечению в связи с эффективностью этих методик, несмотря на развитие определенных витреоретинальных осложнений, возникающих на фоне локального лечения. Однако сведения относительно морфологически подтвержденных изменений ретинобластомы и развивающихся осложнений при локальном воздействии химиопрепаратов у человека весьма ограничены.

Цель: определение характера резорбции опухоли и возможных осложнений, связанных с ретинотоксическим действием мелфалана и карбоплатина, при локальной химиотерапии.

МАТЕРИАЛ И МЕТОДЫ

Материалом для исследования были 19 энуклеированных глаз от 19 пациентов с диагностированной ретинобластомой (11 девочек и 8 мальчиков) после комбинированного органосохранного лечения, включающего СХТ в сочетании с локальной химиотерапией (СИАХТ и/или ИВХТ). В 13 случаях отмечали монокулярную форму, в 6 — бинокулярную. Средний возраст детей на момент начала лечения составил 8,95 ± 2,10 месяца.

До начала проведения локальной химиотерапии группа B по классификации ABC [7] выявлена в 2 случаях, группа C — в 3, D — в 10, E — в 4. СИАХТ проведено 13 детям, ИВХТ — 1 ребенку, СИАХТ в сочетании

с ИВХТ — 5 детям. Энуклеация выполнена через 26,5 ± 14,7 мес. после начала лечения.

Энуклеированные глаза фиксировали в 10 % формалине, проводили по спиртам, заливали в парафин, препараты окрашивали гематоксилин-эозином. Гистологическое исследование проводили путем световой микроскопии. При патоморфологическом изучении микропрепаратов во всех 19 случаях верифицирована ретинобластома.

СТАТИСТИЧЕСКИЙ АНАЛИЗ

Статистическая обработка результатов исследования выполнена с использованием приложения Microsoft Excel 2010 и статистической программы Statistica 10 (Statsoft, США). Проведен расчет среднего арифметического значения (M), стандартного отклонения от среднего арифметического значения (m). Для сравнения частот встречаемости признака использовали точный критерий Фишера. Различия между выборками считали достоверными при $p < 0,05$, доверительный интервал 95 %.

РЕЗУЛЬТАТЫ

С 2011 по 2017 год после попытки органосохраняющего лечения, включающего применение локальной химиотерапии, удалено 30 глаз. Из них в исследование вошло 19 глаз. Ретроспективный анализ позволил выявить ряд причин, приведших к энуклеации. В 3 случаях клинически наряду с положительным эффектом у пациентов, получивших локальную химиотерапию, в виде уменьшения размеров опухоли, площади диссеминации, возникали такие осложнения, как вторичная глаукома, выраженный фиброз, отслойка сетчатки, которые приводили не только к потере зрения, но и, препятствуя визуализации глазного дна, обосновывали необходимость энуклеации. В остальных случаях энуклеация выполнена по причине продолженного роста опухоли (n = 16) или отрицательной динамики на фоне лечения (n = 3).

Анализ проведенного гистологического исследования позволил выявить существенные изменения в опухолевой ткани в виде резорбции опухолевых узлов, связанной с разрушением ткани опухоли и замещением ее фиброзной тканью, разрастанием глии, образованием петрификатов.

В 3 из 19 глаз выявили полную резорбцию опухоли в виде замещения ее рубцовой тканью (n = 2; рис. 1) или формирования многочисленных узелковых структур из глиальных пролифератов в воронкообразно отслоенной сетчатке (n = 1; рис. 2A–C). Вместе с тем имели место осложнения, связанные с токсическим действием препарата и методом его введения. В полости стекловидного тела отмечали гемофтальм (рис. 1) и очаги фиброза с новообразованными сосудами в результате организации кровоизлияний (рис. 2D). Геморрагии развились по причине некротических изменений в стенках сосудов (рис. 3A), что, возможно, связано с интраартериальным введением препарата. Во всех трех случаях наблюдали деструктивные изменения РПЭ, диссоциацию клеток РПЭ и их миграцию в атрофичную сетчатку с оголением мембраны Бруха (рис. 2E, 3B). Подобное осложнение связано с тропностью мелфалана при интравитреальном введении к пигментным тканям и накоплением мелфалана в них, что приводит к нарушению метаболизма клеток РПЭ, их деструкции и атрофии сетчатки.

Активная ткань опухоли выявлена в 16 глазах, из них в 13 отмечена частичная резорбция опухоли, в 3 глазах признаков резорбции не найдено. Инвазия опухоли в хориоидею отмечена в 5 случаях, в передний отдел глаза — в 3, в зрительный нерв до линии отсечения — в 3. Формирование ретробульбарного очага опухоли определено в 1 случае.

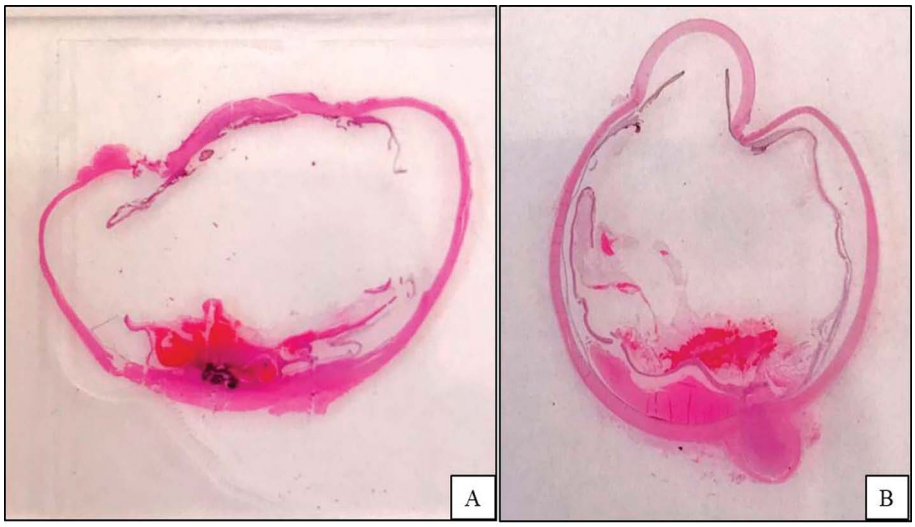

Рис. 1. A, B — полная регрессия опухоли на фоне лечения. Окраска гематоксилин-эозином, общий вид

Fig. 1. A, B — complete tumor regression during treatment. Hematoxylin-eosin staining, general view

Частичная резорбция, выявленная в 13 случаях, характеризовалась признаками разрушения опухоли с выраженными явлениями апоптоза опухолевых клеток, формированием многочисленных петрификатов, окруженных полями фиброза (рис. 4B). Процесс резорбции опухоли являлся незавершенным, поскольку найдены очаги активного разрастания опухолевых клеток в ткани сетчатки (рис. 4C) и/или среди фиброза (рис. 5). В отдельных случаях опухолевая ткань, состоявшая из мелких клеток, формировала многочисленные узелки в сетчатке, между которыми структура сетчатки была сохранной (рис. 6). Отмечено прорастание опухолевых клеток в хориоидею (рис. 7).

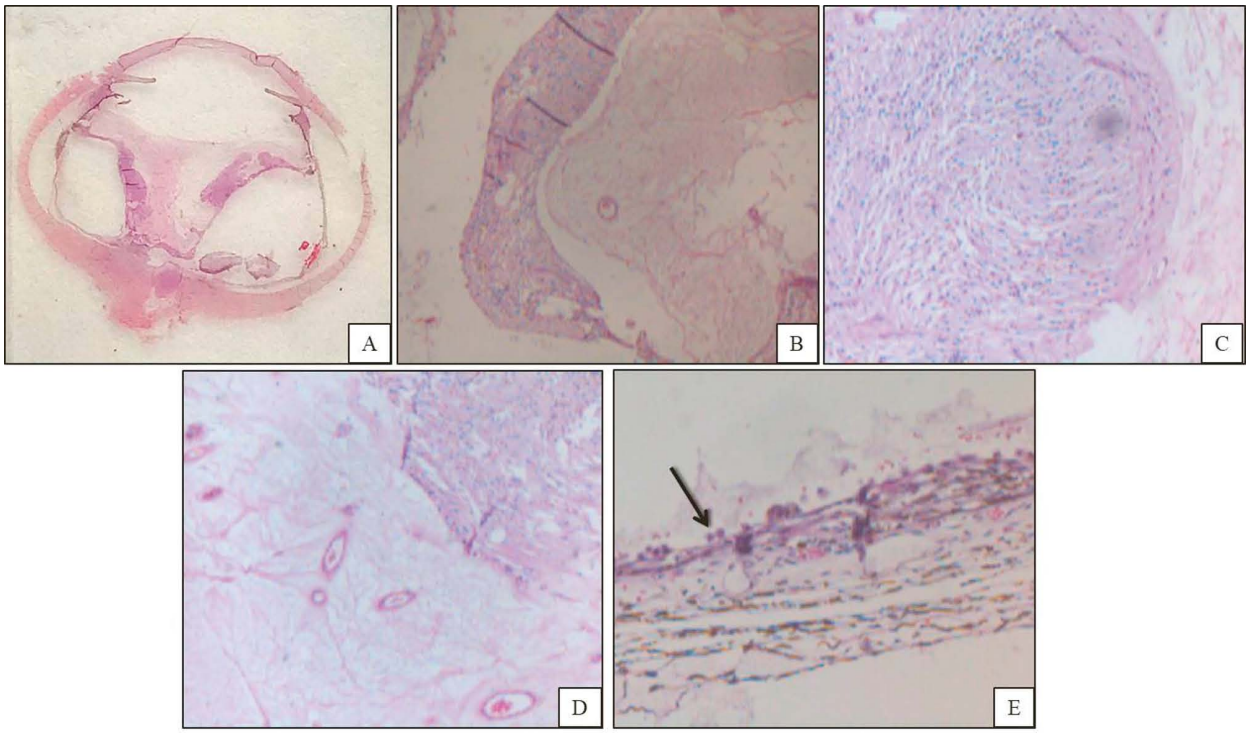

Рис. 2. A — многочисленные узлы из глиальных пролифератов в воронкообразно отслоенной сетчатке; B — цепочка узелков из глиальных пролифератов, заместивших опухолевые узелки, между узелками — участки атрофичной сетчатки; C — структура глиального узелка, представляющего пролиферат из веретеновидных отростчатых клеток глии; D — очаги фиброза с новообразованными сосудами в полости стекловидного тела в результате организации кровоизлияний; E — выраженная деструкция РПЭ

Fig. 2. A — numerous nodes from glial proliferates in the detached retina; B — nodules from glial proliferates that replace tumor nodules, between nodules — areas of atrophic retina; C is the glial node; D — fibrosis with newly formed vessels in the vitreous cavity because of hemorrhage; E — RPE destruction

Следует отметить, что у 4 пациентов активная комбинированная терапия способствовала развитию клинически положительной динамики с резорбцией опухолевых узлов (рис. 8A). Однако после перенесенного инфекционного заболевания с высокой температурой возникла активация опухолевого роста с появлением новообразованных опухолевых узлов (рис. 8B). У одного пациента при этом отмечали значительную деструкцию РПЭ (рис. 9A) и выявили отсевы в перихориоидальное пространство (рис. 9B). Данные случаи расценивали как активный опухолевой рост в связи с подавлением иммунитета, вызванным острым инфекционным заболеванием. Такая активность опухолевого роста на фоне большого объема проведенного комбинированного химиотерапевтического лечения делала бесперспективным дальнейшее органосохранное лечение, повышала риски метастазирования и обосновывала необходимость удаления пораженного глаза.

В других 3 глазах не выявили признаков резорбции опухоли (рис. 10). При морфологическом исследовании отмечено, что почти вся сетчатка замещена опухолевой тканью. Обширный опухолевой узел заполнял 1/3 объема глазного яблока, характеризовался диффузным ростом и состоял из многочисленных псевдорозеток, свидетельствующих о недифференцированной ретинобластоме. Отмечали прорастание опухоли в передний отдел глаза,

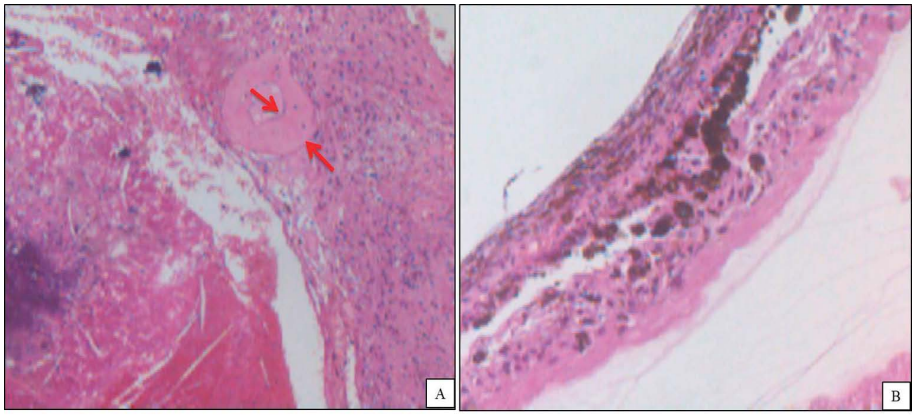

Рис. 3. A — некротические изменения в стенках сосудов; B — значительная деструкция РПЭ. Окраска гематоксилин-эозином, ×20

Fig. 3. A — vascular wall necrosis; B — significant destruction of RPE. Hematoxylin-eosin stain, ×20

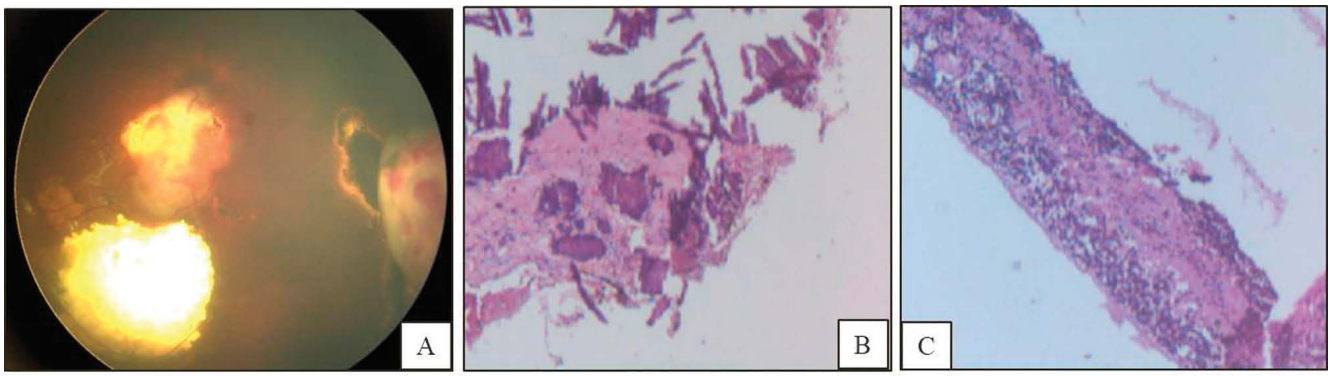

Рис. 4. A — фотография глазного дна: активный рост на фоне лечения; B — многочисленные петрификаты, окруженные полями фиброза; C — активный рост опухоли в ткани сетчатки

Fig. 4. A — viable tumor tissue during treatment; B — numerous petrificates surrounded by fibrosis; C — active tumor growth in retinal tissue

хориоидею и в зрительный нерв до линии отсечения. В одном случае выявлено прорастание по эмиссариям с формированием ретробульбарной ткани (рис. 10A). Такой агрессивный рост, возможно, обусловлен рефрактерностью к химиопрепаратам.

Помимо лечебного патоморфоза, необходимо отметить роль пути введения цитостатика в развитии токсических реакций. Среди пациентов, получавших ИВХТ с/без СИАХТ, деструкция РПЭ, приводящая к атрофическим изменениям сетчатки, наблюдалась значимо чаще (n = 6), чем у пациентов, которым проводили только СИАХТ (n = 4; p = 0,01). Геморрагические осложнения вследствие некроза сосудистой стенки имеют тенденцию развиваться после интраартериального введения препаратов, но не после ИВХТ. Однако при оценке ассоциаций между риском развития гемофтальма и путем локального введения препарата достоверных взаимосвязей не выявлено (p > 0,05), возможно,

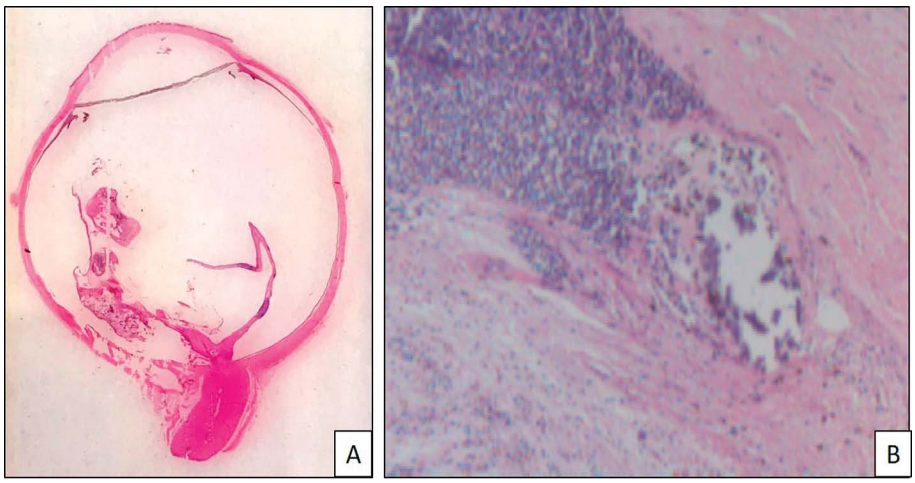

Рис. 5. A — небольшая резорбция опухолевой ткани с кальцификатами и фиброзом; B — очаги активного разрастания опухолевых клеток среди фиброза

Fig. 5. A — partial regression of the tumor with calcifications and fibrosis; B — foci of active growth of tumor cells among fibrosis

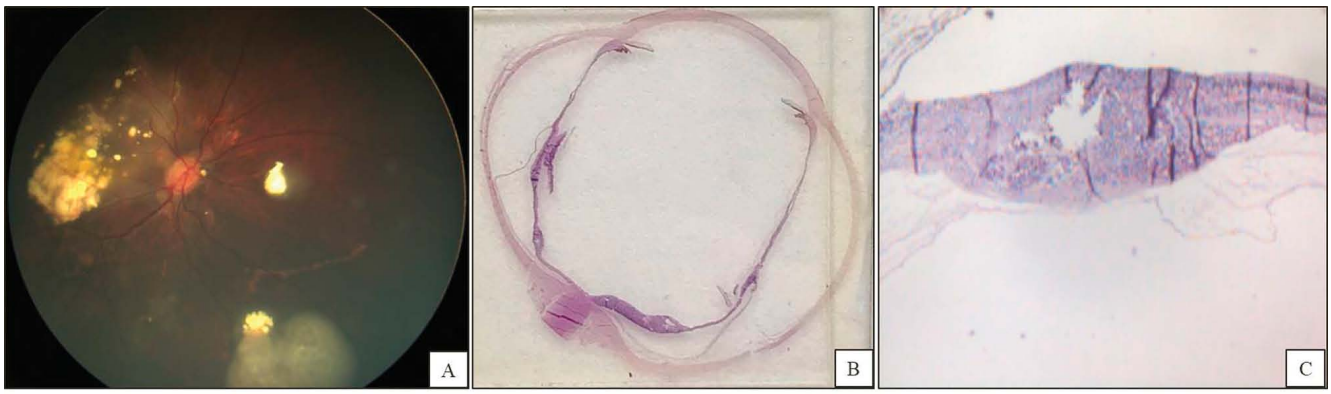

Рис. 6. A — фотография глазного дна: продолженный рост опухоли; B — узел опухоли состоит из мелких клеток, ×20; C — общий вид. Многочисленные узелки в сетчатке, между которыми структура сетчатки сохранна

Fig. 6. A — continued tumor growth; B — the tumor node consists of small cells, ×20; C — general view. Numerous tumor nodules in the retina, between which the retinal structure is preserved

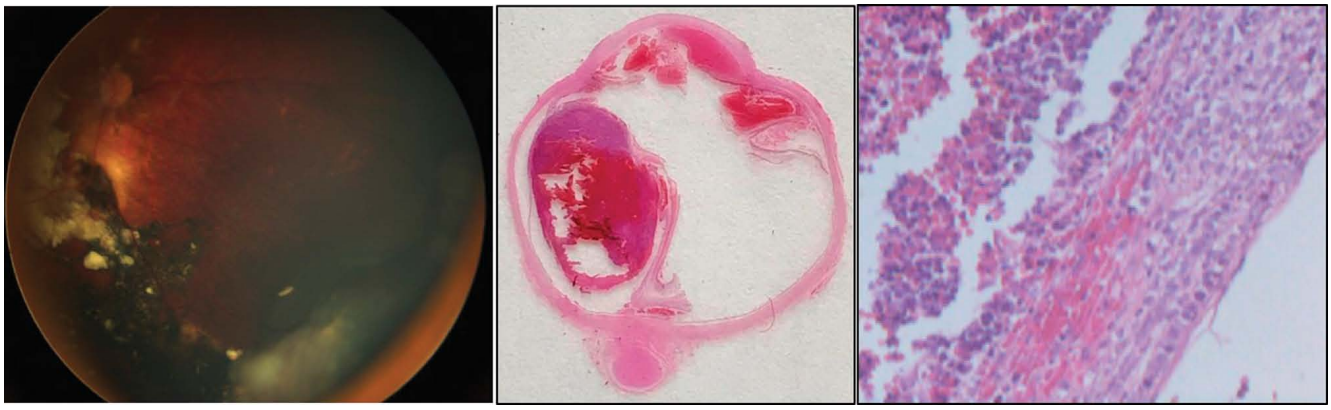

Рис. 7. Узел опухоли, заполняет ½ объема глазного яблока. В структуре узла, наряду с некрозом, петрификатом, кровоизлияниями — активный рост опухолевых клеток и прорастание их в хориоидею

Fig. 7. A tumor node fills ½ of the volume of the eye. Node structure: necrosis, petrificates, hemorrhages, viable tumor cells and invasion of the choroid

из-за небольшого количества наблюдений.

ОБСУЖДЕНИЕ

Ретинобластома — злокачественная внутриглазная опухоль, поражающая сетчатку и развивающаяся в детском возрасте, которая характеризуется агрессивным течением, степень которого зависит от многих сопутствующих причин, а эффективность — от использования комбинации различных методов лечения.

Попытки локального органосохранного лечения начали предприниматься во второй половине XX века. В 1962 году L.A. Ericson, B.H. Rosengren впервые описали использование ИВХТ при ретинобластоме, но случаи экстраокулярного распространения опухоли ограничили использование этого метода лечения на многие годы [8]. Позднее были применены различные противоопухолевые лекарственные препараты, в том числе хлорметин, циклофосфамид, мелфалан и метотрексат [9, 10]. После модификации метода в 2012 году интравитреальное введение мелфалана стало эффективным методом лечения ретинобластомы с витреальными отсевами с общим допустимым профилем безопасности [2, 11, 12].

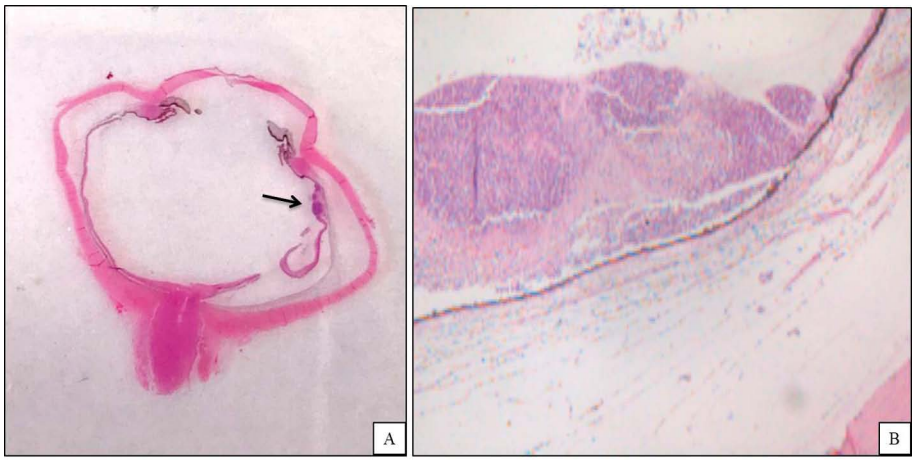

Рис. 8. A, B — мелкие новообразованные опухолевые узлы на периферии сетчатки после перенесенного инфекционного заболевания с высокой температурой

Fig. 8. A, B — small newly formed tumor nodes on the periphery of the retina after a high-temperature infection

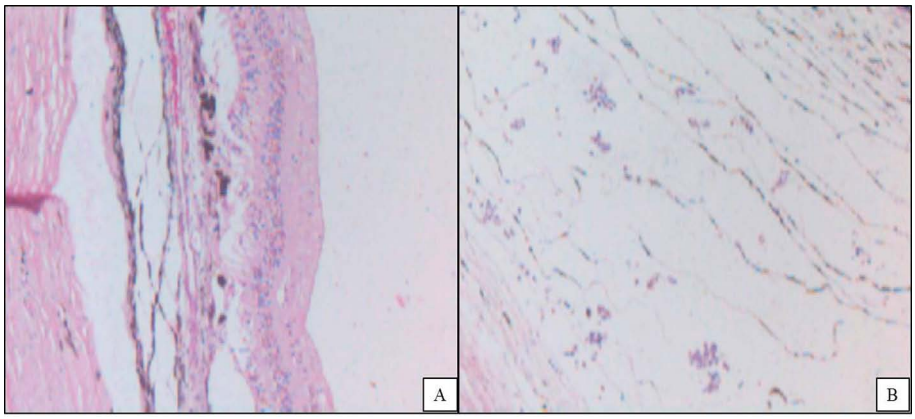

Рис. 9. A — значительная деструкция РПЭ, ×20; B — отсевы в перихориоидальное пространство, ×40. Окраска гематоксилин-эозином

Fig. 9. A — significant destruction of RPE, ×20; B — tumor cells in the perichorioid space, ×40. Hematoxylin eosin stain

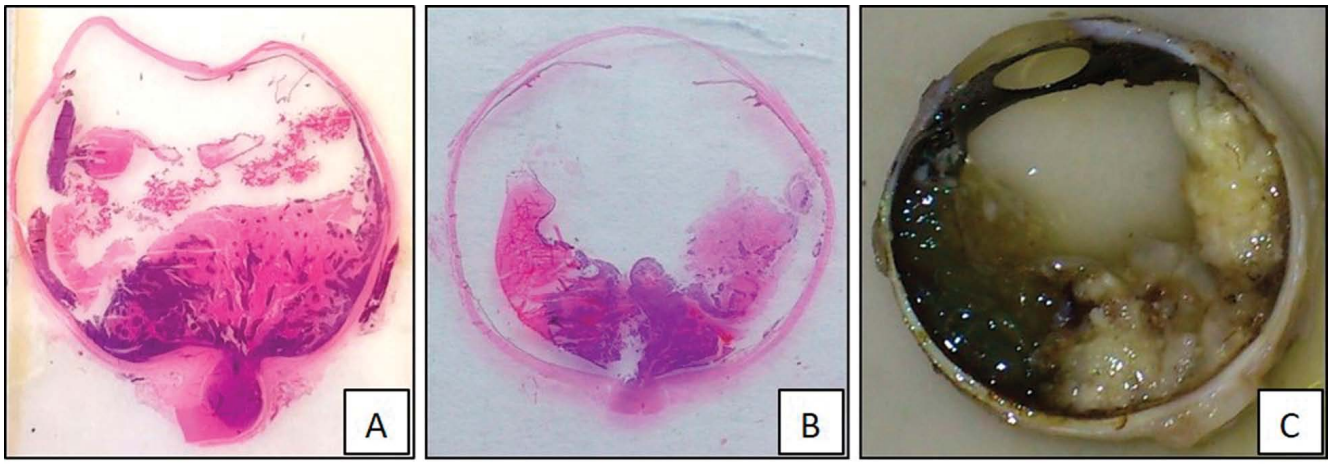

Рис. 10. Обширный опухолевой узел выполняет 1/3 объема глазного яблока. Прорастание опухоли в переднюю камеру, цилиарное тело, хориоидею, в ствол зрительного нерва

Fig. 10. An extensive tumor node performs 1/3 of the volume of the eye. Tumor invasion into the anterior chamber, ciliary body, choroid, into the optic nerve

F. Ghassemi и C. Shields оценивали эффективность ИВХТ у 12 пациентов с рефрактерными и рецидивными отсевами РБ в стекловидном теле после СХТ и СИАХТ. ИВХТ низкими дозами мелфалана (8–10 мкг) давала недостаточный терапевтический эффект и минимальные осложнения. При увеличении дозы до 30–50 мкг отмечали отличный терапевтический эффект, однако введение мелфалана в дозе 50 мкг приводило к гипотонии и субатрофии глаза [13]. J.H. Francis и соавт. продемонстрировали, что еженедельные инъекции мелфалана в дозах выше 30 мкг приводили к дозозависимому уменьшению показателей электроретинограммы у детей в клиническом исследовании и у кроликов в эксперименте [11]. F. Ghassemi и F.A. Amoli описали ишемический некроз сетчатки и сосудистой оболочки, тяжелый глиоз, фтизис глазного яблока и вторичную неоваскуляризацию при патогистологическом исследовании энуклеированных глаз после интравитреального введения 50 мкг мелфалана [14].

По данным других авторов, тяжелая токсическая реакция после интравитреальной инъекции мелфалана встречается редко. Так, S.J. Smith и соавт., проанализировав результаты 1287 интравитреальных инъекций мелфалана у 295 пациентов, только у 17 пациентов, которым ввели 30 мкг препарата, обнаружили выраженные побочные эффекты, включая атрофию радужки, хориоретинальную атрофию, кровоизлияние в стекловидное тело и отслоение сетчатки [15]. H.A. Aziz и соавт. в статье описали 2 случая острой геморрагической ретинопатии, приводящей к диффузной хориоретинальной атрофии после интравитреального введения мелфалана в дозе 25–30 мкг [16].

И.П. Хорошилова-Маслова и Н.Л. Лепарская, изучив морфологические изменения сетчатки при интравитреальном введении мелфалана в эксперименте на кроликах, выявили их дозозависимый характер; минимальной ретинотоксичностью характеризуются концентрации препарата 0,0075 и 0,005 мг [17].

С.В. Саакян и соавт. в своей работе описали признаки хориоретинопатии и макулопатии у пациентов с ретинобластомой, выявленные с помощью метода спектральной оптической когерентной томографии с режимом enchanced depth imaging [18], которые развивались на фоне интравитреального введения средних доз (16–20 мкг) мелфалана. К таким признакам относятся эпиретинальные мембраны, мелкоточечные гиперрефлективные фокусы во внутренних слоях сетчатки, деструктивные изменения РПЭ. К морфологически подтвержденным признакам влияния мелфалана можно отнести диссоциацию клеток РПЭ, их миграцию в атрофическую сетчатку с оголением мембраны Бруха [18], которые были описаны в настоящей работе.

Метод интраартериальной химиотерапии был предложен A. Kaneko в 1987 г. [19]. Однако практическое значение метод получил после модификации, экспериментальных и клинических исследований, проведенных профессором D. Abramson., в 2008 г. С тех пор СИАХТ стал всемирно признанным методом, направленным на разрушение больших и резистентных опухолей.

По данным литературы, морфологически всего изучено 36 энуклеированных глаз после проведения СИАХТ [20–23]. Основными показаниями для энуклеации были отсутствие реакции на лечение и/или прогрессирование опухоли, тяжелые сосудистые осложнения и общая экссудативная отслойка сетчатки с амаврозом. Из 36 глаз в общей сумме полную резорбцию опухоли выявили в трети случаев (n = 12), в остальных случаях — активную ткань. Инвазия в зрительный нерв выявлена в 16 случаях (из них до линии отсечения — в 7 глазах), в хориоидею — в 10 случаях, в передний отдел глаза — в 4 глазах [20–23]. Наши исследования, начатые в 2011 году совместно с НМИЦ нейрохирургии им.

Бурденко и модифицированные с целью введения мелфалана в коллатеральную сосудистую сеть, полностью подтвердили лечебную эффективность СИАХТ, позволив значительно расширить показания для органосохранного лечения. Были разработаны четкие показания и противопоказания для его применения. В настоящее исследование были включены только глаза, которые подверглись тщательному функциональному, а затем и морфологическому анализу. По нашим данным, в 3 из 19 глаз (15 % случаев) выявили полную резорбцию опухоли, что в два раза меньше, чем по данным литературы [20–23]. Активная ткань опухоли определена в 16 глазах, в 3 из них отмечен частичный ответ на проводимое лечение, в 3 глазах признаков регресса не найдено. Инвазия опухоли в хориоидею отмечена в 5 случаях, в передний отдел глаза — в 3 случаях, в зрительный нерв до линии отсечения — в 3 случаях. Формирование ретробульбарного очага опухоли выявлено в 1 случае. Такой агрессивный рост и тенденция к диссеминации опухоли по глазному дну, возможно, были обусловлены обширностью поражения и резистентностью к химиопрепаратам.

При проведении СИАХТ доза мелфалана варьировала от 3 до 7,5 мг, карбоплатин использовали в дозе 30–50 мг, в трех случаях, помимо мелфалана, вводили топотекан в дозировке 1 мг.

Некоторые авторы акцентировали внимание не только на лечебном патоморфозе опухоли и на гистологическом риске метастазирования, но и на токсическом эффекте препарата при СИАХТ [20, 21]. R.C. Eagle и соавт. обнаружили гистопатологические признаки ишемической атрофии наружной сетчатки и сосудистой оболочки в 4 глазах [20]. E.M. Biewald и соавт. выявили окклюзию центральной артерии сетчатки в 3 глазах, тяжелый васкулит — в 3 других, ишемическую атрофию наружной сетчатки и хориоидальную ишемию — в 7 глазах, в 1 из них развилась тяжелая пролиферативная ретинопатия [21]. A.B. Daniels и соавт. оценили токсичное действие мелфалана/карбоплатина/топотекана при СИАХТ в эксперименте на кроликах [24]. В контрольной группе с физиологическим раствором и в группе кроликов, которым вводили мелфалан в стандартной дозе (0,4 мг/кг), сосудистые/микрососудистые нарушения не наблюдали. Тем не менее при введении высоких доз препарата (0,8 мг/кг) отмечали тяжелое повреждение микрососудов и окклюзию артериол [24].

По нашим данным геморрагические изменения, связанные с сосудистой патологией — очаговым некрозом центральных сосудов сетчатки и перитуморальное увеличение калибра сосудов сетчатки, отмечали при интраартериальном введении мелфалана [18]. Наряду с этим как при СИАХТ, так и ИВХТ были выявлены как геморрагические, так и деструктивные изменения ретинального пигментного эпителия, связанные с накоплением мелфалана в РПЭ, а также атрофические процессы в сетчатке.

Ранее проведенный анализ мфЭРГ до и после СИАХТ позволил выявить интересный факт, показывающий, что на фоне определенного угнетения функции сетчатки наблюдалось улучшение функции центральной сетчатки в результате лечения, сопровождающееся возрастанием плотности Р1 мф-ЭРГ, которое было более выраженным при далеко зашедшей форме ретинобластомы по сравнению с резистентной формой [25].

ЗАКЛЮЧЕНИЕ

Наши результаты, основанные на анализе морфологических изменений структур глаза, подтвердили, что локальная химиотерапия эффективна при ретинобластоме и приводит к разрушению опухоли. Однако при патогистологическом исследовании удаленных глаз наряду с резорбцией опухоли выявлены интраокулярные осложнения в результате токсического эффекта препарата и активная ткань опухоли. В многочисленных работах, посвященных органосохранному лечению ретинобластомы с локальным введением цитостатиков, показан дозозависимый эффект мелфалана, особенно при ИВХТ [11, 13–17]. Выявлены признаки токсического влияния препарата на структуру глаза, характерные для СИАХТ и ИВХТ, причем при их сочетанном использовании токсический эффект усиливался. Для СИАХТ более характерны сосудистые поражения, а для ИВХТ — дезорганизация сетчатки и особенно РПЭ.

Случаи, при которых не отмечен лечебный патоморфоз, следует относить к резистентным формам ретинобластомы. В России в настоящее время нами уже получены клеточные культуры РБ *in vitro* [26] и разработаны экспериментальные модели на животных [27, 28]. Необходимы дальнейшие исследования по поиску и определению чувствительности РБ к различным новым химиопрепаратам, которые будут обладать большей эффективностью в плане разрушения опухоли и меньшим токсическим эффектом на структуры глаза.

При выборе тактики ведения больного необходимо строго учитывать показания к выбору метода лечения, соблюдать дозировку и режимы введения препарата.

Нарушение протоколов химиотерапии, как локальной, так и системной, не позволяет достигнуть положительного результата лечения в виде полной резорбции ретинобластомы и может привести к резистентности опухоли, развитию непреодолимых осложнений, которые не только не позволят сохранить глаз, но и повысят риск метастазирования.

УЧАСТИЕ АВТОРОВ:

Саакян С.В. — написание текста, научное редактирование;
Хорошилова-Маслова И.П. — обработка материала, написание текста, научное редактирование;
Тадевосян С.С. — набор материала, обработка материала, статистический анализ, написание текста;
Цыганков А.Ю. — техническое редактирование; оформление библиографии;
Захарова Г.П. — обработка материала;
Иванова О.А. — набор материала; техническое редактирование;
Пантелеева О.Г. — набор материала, научное редактирование;
Жаруа А.А. — набор материала, статистический анализ, написание текста.

ЛИТЕРАТУРА/REFERENCES

1. Kaneko A., Suzuki S. Eye-preservation treatment of retinoblastoma with vitreous seeding. *Jpn J Clin Oncol.* 2003;33(12):601–607.
2. Munier F.L., Gaillard M.C., Balmer A., Soliman S., Podilsky G., Moulin A.P., Beck-Popovic M. Intravitreal chemotherapy for vitreous disease in retinoblastoma revisited: from prohibition to conditional indications. *Br J Ophthalmol.* 2012;96(8):1078–1083. DOI: 10.1136/bjophthalmol-2011-301450
3. Ушакова Т.Л., Трофимов И.А., Горовцова О.В., Яровой А.А., Саакян С.В., Летягин И.А., Матинян Н.В., Кукушкин А.В., Мартынов Л.А., Погребняков И.В., Иванова О.А., Серов Ю.А., Яровая В.А., Глеков И.В., Виршке Э.Р., Долгушин Б.И., Поляков В.Г. Новая эра органосохраняющего лечения детей с интраокулярной ретинобластомой в России: мультицентровое когортное исследование. *Онкопедиатрия.* 2018;5(1):51–69. [Ushakova T.L., Trofimov I.A., Gorovtsova O.V., Yarovoi A.A., Saakyan S.V., Letyagin I.A., Matinyan N.V., Kukushkin A.V., Martynov L.A., Pogrebnyakov I.V., Ivanova O.A., Serov Yu.A., Yarovaya V.A., Glekov I.V., Virshke E.R., Dolgushin B.I., Polyakov V.G. A New Era of Organ-Preserving Treatment in Pediatric Intraocular Retinoblastoma in Russia: A Multicenter Cohort Study. Oncopediatrics = *Onkopediatriya*. 2018;5(1):51–69 (In Russ.)]. DOI: 10.15690/onco.v5i1.1866
4. Shields C.L., Lally S.E., Leahey A.M. Targeted retinoblastoma management: when to use intravenous, intra-arterial, periocular, and intravitreal chemotherapy. *Curr. Opin. Ophthalmol.* 2014;25(5):374–385. DOI: 10.1097/ICU.0000000000000091
5. Shields C.L., Manjandavida F.P., Lally S.E. Intra-arterial chemotherapy for retinoblastoma in 70 eyes: outcomes based on the international classification of retinoblastoma. *Ophthalmology*. 2014;121(7):1453–1460. DOI: 10.1016/j.ophtha.2014.01.026
6. Долгушин Б.И., Ушакова Т.Л., Погребняков И.В., Трофимов И.А., Кукушкин А.В., Виршке Э.Р., Горовцова О.В., Серов Ю.А., Яровой А.А., Саакян С.В., Поляков В.Г. Роль селективной интраартериальной и интравитреальной химиотерапии в органосохраняющем лечении детей с ретинобластомой. *Забайкальский медицинский вестник.* 2018;1:7–24. [Dolgushin B.I., Ushakova T.L., Pogrebnyakov I.V., Trofimov I.A., Kukushkin A.V., Virshke E.R., Gorovtsova O.V., Serov Yu.A., Yarovoi A.A., Saakyan S.V., Polyakov V.G. The role of selective intraaterial and intravitreal chemotherapy in organ-preserving treatment of the children with an intraocular retinoblastoma. Trans-Baikal Medical Bulletin = *Zabaikal'skiy meditsinskiy vestnik.* 2018;1:7–24 (In Russ.)].
7. Linn Murphree A. Intraocular Retinoblastoma: the Case for a New Group Classification. *Ophthalmology Clinics of North America.* 2005;18(1):41–53. DOI: 10.1016/j.ohc.2004.11.003
8. Ericson L.A., Rosengren B.H. Present therapeutic resources in retinoblastoma. *Acta Ophthalmol (Copenh).* 1961;39:569–576. DOI: 10.1111/j.1755-3768.1961.tb00269.x
9. Kaneko A., Suzuki S. Eye-preservation treatment of retinoblastoma with vitreous seeding. *Jpn J Clin Oncol.* 2003;33(12):601–607.
10. Kivelä T., Eskelin S., Paloheimo M. Intravitreal methotrexate for retinoblastoma. *Ophthalmology*. 2011;118(8):1689–1689.e1–6. DOI: 10.1016/j.ophtha.2011.02.005
11. Francis J.H., Schaiquevich P., Buitrago E., Del Sole M.J., Zapata G., Croxatto J.O., Marr B.P., Brodie S.E., Berra A., Chantada G.L., Abramson D.H. Local and systemic toxicity of intravitreal melphalan for vitreous seeding in retinoblastoma: a preclinical and clinical study. *Ophthalmology.* 2014;121:1810–1817. DOI: 10.1016/j.ophtha.2014.03.028
12. Munier F.L. Classification and management of seeds in retinoblastoma. Ellsworth Lecture Ghent August 24th 2013. *Ophthalmic Genet.* 2014;35:193–207. DOI: 10.3109/13816810.2014.973045
13. Ghassemi F., Shields C.L. Intravitreal melphalan for refractory or recurrent vitreous seeding from retinoblastoma. *Arch Ophthalmol.* 2012;130(10):1268–1271. DOI: 10.1001/archophthalmol.2012.1983
14. Ghassemi F., Amoli F.A. Pathological findings in enucleated eyes after intravitreal melphalan injection. *Int Ophthalmol*. 2014;34:533–540. DOI: 10.1007/s10792-013-9851-2
15. Smith S.J., Smith B.D., Mohney B.G. Ocular side effects following intravitreal injection therapy for retinoblastoma: a systematic review. *Br J Ophthalmol.* 2014;98(3):292–297. DOI: 10.1136/bjophthalmol-2013-303885
16. Aziz H.A., Kim J.W., Munier F.L., Berry J.L. Acute Hemorrhagic Retinopathy following Intravitreal Melphalan Injection for Retinoblastoma: A Report of Two Cases and Technical Modifications to Enhance the Prevention of Retinal Toxicity. *Ocular Oncology and Pathology.* 2016;3(1):34–40. DOI: 10.1159/000448718
17. Хорошилова-Маслова И.П., Лепарская Н.Л. Изменения сетчатки при интравитреальном введении антипролиферативного препарата Мелфалан в различных концентрациях (экспериментально-морфологическое исследование). *Российский офтальмологический журнал.* 2018;11(1):36–40. [Khoroshilova-Maslova I.P., Leparskaya N.L. Retinal changes after intravitreal injections of various concentrations of antiproliferative medication Melphalan: an experimental and morphological study. Russian Ophthalmological Journal = *Rossiiskiy oftal'mologicheskiy zhurnal.* 2018;11(1):36–40 (In Russ.)]. DOI: 10.21516/2072-0076-2018-11-1-36-40
18. Саакян С.В., Мякошина Е.Б., Поляков В.Г., Ушакова Т.Л., Исмаилова Д.М. Макулопатия и хориоретинопатия у детей с ретинобластомой на фоне химиотерапии: клинико-морфометрические исследования. *Российская педиатрическая офтальмология.* 2018;13(4):167–175. [Saakyan S.V., Myakoshina E.B., Polyakov V.G., Ushakova T.L., Ismailova D.M. Maculopathy and chorioretinopathy in children with retinoblastoma during chemotherapy: clinical and morphometric studies. Russian pediatric ophthalmology = *Rossiiskaya pediatricheskaya oftal'mologiya.* 2018;13(4):167–175 (In Russ.)].
19. Inomata M., Kaneko A. Chemosensitivity profiles of primary and cultured human retinoblastoma cells in a human tumor clonogenic assay. *Jpn J Cancer Res.* 1987;78(8):858–868.
20. Eagle R.C., Shields C.L., Bianciotto C., Jabbour P., Shields J.A. Histopathologic Observations After Intra-arterial Chemotherapy for Retinoblastoma. *Arch Ophthalmol.* 2011;129(11):1416–1421. DOI: 10.1001/archophthalmol.2011.223
21. Biewald E.M., Bornfeld N., Metz K.A. Histopathology of retinoblastoma eyes enucleated after intra-arterial chemotherapy. *Br J Ophthalmol* 2020 Aug;104(8):1171–1175.
22. Vajzovic L.M., Murray T.G., Aziz-Sultan M.A. Clinicopathologic review of enucleated eyes after intra-arterial chemotherapy with melphalan for advanced retinoblastoma. *Arch Ophthalmol.* 2010;128(12):1619–1623. DOI: 10.1001/archophthalmol.2010.296
23. Abramson D.H., Dunkel I.J., Brodie S.E., Kim J.W., Gobin Y.P. A phase I/II study of direct intraarterial (ophthalmic artery) chemotherapy with melphalan for intraocular retinoblastoma initial results. *Ophthalmology*. 2008;115(8):1398–1404. DOI: 10.1016/j.ophtha.2007.12.014
24. Daniels, A.B., Froehler, M.T., Nunnally A.H. Rabbit Model of Intra-Arterial Chemotherapy Toxicity Demonstrates Retinopathy and Vasculopathy Related to Drug and Dose, Not Procedure or Approach. *Investigative Opthalmology & Visual Science.* 2019;60(4):954–964. DOI: 10.1167/iovs.18-25346
25. Зуева М.В., Цапенко И.В., Саакян С.В., Пантелеева О.Г., Жаруа А.А., Орловская Л.С. Вызванные потенциалы сетчатки и зрительной коры у детей с далекозашедшей и резистентной ретинобластомой на фоне неоадъювантной полихимиотерапии и после суперселективной внутриартериальной химиотерапии. *Вестник офтальмологии.* 2014;5:22–29. [Zueva M.V., Tsapenko I.V., Saakyan S.V., Panteleeva O.G., Zharua A.A., Orlovskaya L.S. Evoked potentials of the retina and visual cortex in children with advanced and resistant retinoblastoma after neoadjuvant chemotherapy and superselective intra-arterial chemotherapy. Annales of Ophthalmology = *Vestnik oftal'mologii*. 2014;5:22–29 (In Russ.)].
26. Саакян С.В., Цыганков А.Ю., Моисеева Н.И., Карамышева А.Ф., Жильцова М.Г., Тадевосян С.С. Создание клеточных культур ретинобластомы и оценка их лекарственной устойчивости. *Бюллетень экспериментальной биологии и медицины.* 2018;165(1):148–153. [Saakyan S.V., Tsygankov A.Y., Moiseeva N.I., Karamysheva A.F., Zhil'tsova M.G., Tadevosyan S.S. Retinoblastoma Cell Culturing and Evaluation of Their Drug Resistance. Experimental Biology and Medicine = *Byulleten' ehksperimental'noy biologii i mediciny.* 2018;165(1):148–153 (In Russ.)]. DOI: 10.1007/s10517-018-4117-7
27. Саакян С.В., Цыганков А.Ю., Хорошилова-Маслова И.П., Моисеева Н.И., Карамышева А.Ф., Жильцова М.Г., Амирян А.Г., Тадевосян С.С. Разработка модели внутриглазной ретинобластомы *in vivo*. *Бюллетень экспериментальной биологии и медицины.* 2020;169(3):387–390. [Saakyan S.V., Tsygankov A.Yu., Khoroshilova-Maslova I.P., Moiseeva N.I., Karamysheva A.F., Zhil'tsova M.G., Amiryan A.G., Tadevosyan S.S. Development of intraocular retinoblastoma *in vivo* model. Experimental Biology and Medicine = *Byulleten' ehksperimental'noy biologii i mediciny.* 2020;169(3):387–390 (In Russ.)].
28. Ушакова Т.Л., Долгополов И.С., Соколова З.А., Чкадуа Г.З., Титов Н.С., Букреев Ю.М., Серов Ю.А., Горовцова О.В., Булетов Д.А., Козлов Н.А., Поляков В.Г. Экспериментальная модель иммунотерапии ретинобластомы. Российский биотерапевтический журнал. 2019;18(4):57–64. [Ushakova T.L., Dolgopolov I.S., Sokolova Z.A., Chkadua G.Z., Titov N.S., Bukreev Y.M., Serov Y.A., Gorovtsova O.V., Buletov D.A., Kozlov N.A., Polyakov V.G. Experimental immunotherapy model of retinoblastoma. *Russian* Journal of Biotherapy = *Rossiiskiy bioterapevticheskiy zhurnal.* 2019;18(4):57–64 (In Russ.)]. DOI: 10.17650/1726-9784-2019-18-4-57-64

СВЕДЕНИЯ ОБ АВТОРАХ

ФГБУ «Национальный медицинский исследовательский центр глазных болезней имени Гельмгольца» Министерства здравоохранения Российской Федерации
Саакян Светлана Ваговна
доктор медицинских наук, профессор, начальник отдела офтальмоонкологии и радиологии
ул. Садовая-Черногрязская, 14/19, Москва, 105062, Российская Федерация

ABOUT THE AUTHORS

Helmholtz National Medical Research Center of Eye Diseases
Saakyan Svetlana V.
MD, Professor, head of ocular oncology and radiology department
Sadovaya-Chernogryazskaya str., 14/19, Moscow, 105062, Russian Federation

ФГБУ «Национальный медицинский исследовательский центр глазных болезней имени Гельмгольца» Министерства здравоохранения Российской Федерации
Хорошилова-Маслова Инна Петровна
доктор медицинских наук, профессор, начальник отдела патологической анатомии и гистологии
ул. Садовая-Черногрязская, 14/19, Москва, 105062, Российская Федерация

Helmholtz National Medical Research Center of Eye Diseases
Khoroshilova-Maslova Inna P.
MD, Professor, head of Pathological anatomy and histology department
Sadovaya-Chernogryazskaya str., 14/19, Moscow, 105062, Russian Federation

ФГБУ «Национальный медицинский исследовательский центр глазных болезней имени Гельмгольца» Министерства здравоохранения Российской Федерации
Тадевосян Сюзанна Сережаевна
аспирант отдела офтальмоонкологии и радиологии
ул. Садовая-Черногрязская, 14/19, Москва, 105062, Российская Федерация

Helmholtz National Medical Research Center of Eye Diseases
Tadevosyan Syuzanna S.
postgraduate at Ocular oncology and radiology department
Sadovaya-Chernogryazskaya str., 14/19, Moscow, 105062, Russian Federation

ФГБУ «Национальный медицинский исследовательский центр глазных болезней имени Гельмгольца» Министерства здравоохранения Российской Федерации
Цыганков Александр Юрьевич
кандидат медицинских наук, младший научный сотрудник отдела офтальмоонкологии и радиологии
ул. Садовая-Черногрязская, 14/19, Москва, 105062, Российская Федерация

Helmholtz National Medical Research Center of Eye Diseases
Tsygankov Alexander Yu.
PhD, researcher at Ocular oncology and radiology department
Sadovaya-Chernogryazskaya str., 14/19, Moscow, 105062, Russian Federation

ФГБУ «Национальный медицинский исследовательский центр глазных болезней имени Гельмгольца» Министерства здравоохранения Российской Федерации
Захарова Галина Петровна
кандидат медицинских наук, заведующая клиникой, врач-патанатом отдела патологической анатомии и гистологии
ул. Садовая-Черногрязская, 14/19, Москва, 105062, Российская Федерация

Helmholtz National Medical Research Center of Eye Diseases
Zakharova Galina P.
PhD, head of the Clinic, pathologist, Department of pathological anatomy and histology
Sadovaya-Chernogryazskaya str., 14/19, Moscow, 105062, Russian Federation

ФГБУ «Национальный медицинский исследовательский центр глазных болезней имени Гельмгольца» Министерства здравоохранения Российской Федерации
Иванова Ольга Андреевна
кандидат медицинских наук, врач-офтальмолог отдела офтальмоонкологии и радиологии
ул. Садовая-Черногрязская, 14/19, Москва, 105062, Российская Федерация

Helmholtz National Medical Research Center of Eye Diseases
Ivanova Ol'ga A.
PhD, ophthalmologist of Ocular oncology and radiology department
Sadovaya-Chernogryazskaya str., 14/19, Moscow, 105062, Russian Federation

ФГБУ «Национальный медицинский исследовательский центр глазных болезней имени Гельмгольца» Министерства здравоохранения Российской Федерации
Пантелеева Ольга Геннадьевна
доктор медицинских наук, ведущий научный сотрудник отдела офтальмоонкологии и радиологии
ул. Садовая-Черногрязская, 14/19, Москва, 105062, Российская Федерация

Helmholtz National Medical Research Center of Eye Diseases
Panteleeva Ol'ga G.
MD, senior researcher at Ocular oncology and radiology department
Sadovaya-Chernogryazskaya str., 14/19, Moscow, 105062, Russian Federation

Глазная клиника доктора Беликовой
Жаруа Айхам Александрович
кандидат медицинских наук, врач-офтальмолог
просп. Буденного, 26/2, Москва, 105118, Российская Федерация

Eye Clinic of Dr. Belikova
Zharua Aikham A.
PhD, ophthalmologist
Budennogo ave., 26/2, Moscow, 105118, Russian Federation