ISSN 1816-5095 (print); ISSN 2500-0845 (online)
https://doi.org/10.18008/1816-5095-2021-3-539-545

поступила 31.05.21
was received 31.05.21

Есть ли место для нестероидных противовоспалительных средств в кераторефракционной хирургии?

Н.В. Майчук И.А. Мушкова М.Р. Образцова

ФГАУ НМИЦ «МНТК “Микрохирургия глаза” им. академика С.Н. Федорова»
Министерства здравоохранения Российской Федерации
Бескудниковский бульвар, 59а, Москва, 127486, Российская Федерация

РЕЗЮМЕ **Офтальмология. 2021;18(3):539–545**

Актуальность. Кераторефракционная хирургия — современный, динамически развивающийся сегмент офтальмологии, обеспечивающий высокопредсказуемый, безопасный и стабильный рефракционный результат у пациентов с широчайшим спектром аметропий. Кераторефракционная хирургия, как правило, выбирается пациентами, ведущими активный образ жизни и нуждающимися в быстрой медико-социальной реабилитации, людьми с высокими требованиями к качеству жизни и демонстрирующими повышенные ожидания к результату коррекции. Возможно, с этим связано то, что, согласно опросу в отделе рефракционной лазерной хирургии ФГАУ НМИЦ «МНТК “Микрохирургия глаза” им. академика С.Н. Федорова» Минздрава России, проведенному после консультации хирурга с описанием хода операции и послеоперационного течения, около 1 % пациентов отказываются от операции, опасаясь болезненных ощущений в послеоперационном периоде, а у 23,4 % ожидаемый послеоперационный дискомфорт вызывает сильные опасения. **Цель.** Изучить клиническую эффективность и безопасность препарата броксинак (0,09 % раствор бромфенака) в раннем послеоперационном периоде кераторефракционной хирургии. **Пациенты и методы.** В исследование вошли 168 пациентов (168 глаз) с миопией средней и высокой степени после операции ФРК (24 глаза), ФемтоЛАЗИК (78 глаз) и ReLEx SMILE (66 глаз), разделенных на равные подгруппы: в основной через 30 минут после операции был однократно инстиллирован броксинак, а в контрольной — плацебо. В подгруппе ФРК основной группы ежедневные инстилляции броксинака продолжили до полной реэпителизации. Оценивали степень выраженности показателей «боль в глазу», «светобоязнь», «слезотечение», «ощущение инородного тела» по пятибалльной шкале, состояние эпителия роговицы при окрашивании флюоресцеином и общую удовлетворенность операцией. **Результаты и обсуждение.** Установлено, что анальгезирующий эффект наступал в среднем через 4,4 ± 0,6 минуты. Броксинак оказывал быстрый, выраженный анальгезирующий эффект у пациентов в раннем послеоперационном периоде после кераторефракционной хирургии, не замедляя реэпителизацию роговицы, и может быть рекомендован для применения в клинической практике для обезболивания и купирования асептической воспалительной реакции в раннем послеоперационном периоде после операций ФемтоЛАЗИК и ФРК, операция ReLEx SMILE не требует обезболивания. **Заключение.** Обезболивание в раннем послеоперационном периоде повышает удовлетворенность пациентов результатом операции, популяризует ее и способствует привлечению пациентов, ранее отказывавшихся от хирургической коррекции аметропии из-за боязни болезненных ощущений.

Ключевые слова: кераторефракционная хирургия, обезболивание, нестероидные противовоспалительные препараты, реэпителизация роговицы, удовлетворенность результатом хирургии

Для цитирования: Майчук Н.В., Мушкова И.А., Образцова М.Р. Есть ли место для нестероидных противовоспалительных средств в кераторефракционной хирургии? *Офтальмология.* 2021;18(3):539–545. https://doi.org/10.18008/1816-5095-2021-3-539-545

Прозрачность финансовой деятельности: Никто из авторов не имеет финансовой заинтересованности в представленных материалах или методах

Конфликт интересов отсутствует

CC BY 4.0

Do We Have a Place for Non-Steroidal Anti-Inflammatory Drugs in Corneal Refractive Surgery?

N.V. Maychuk, I.A. Mushkova, M.R. Obraztsova

S.N. Fyodorov Eye Microsurgery Federal State Institution
Beskudnikovsky blvd., 59A, Moscow, 127486, Russian Federation

ABSTRACT

Ophthalmology in Russia. 2021;18(3):539–545

Relevance. Corneal refractive surgery is a modern, dynamically developing segment of ophthalmology that provides highly predictable, safe and stable refractive results in patients with a wide range of ametropias. Corneal refractive surgery, usually is chosen by patients who lead an active lifestyle and need rapid medical and social rehabilitation, people with high requirements for the quality of life and showing increased expectations for the result of correction. Perhaps this is due to the fact that, according to a survey at the exit of the Department of refractive laser Surgery of the S.N. Fyodorov Eye Microsurgery Federal State Institution of the Russian Ministry of Health, Moscow, conducted after consulting a surgeon with a description of the course of the operation and the postoperative course, about 1 % of patients refuse surgery, fearing painful sensations in the postoperative period, and 23.4 % of the expected postoperative discomfort causes strong concerns. **Purpose.** To study the clinical efficacy and safety of Broxinac (0.09 % bromfenac solution) in the early postoperative period of corneal refractive surgery. **Materials and methods.** The study included 168 patients (168 eyes) with moderate and high myopia after PRK (24 eyes), FemtoLASIK (78 eyes) and ReLEx SMILE (66 eyes), divided into equal subgroups: in the main group, Broxinac was instilled once 30 minutes after the operation, and in the control group — placebo. In the PRK subgroup of the main group, daily instillations of Broxinac were continued until complete reepithelization. The severity of the indicators "eye pain", "photophobia", "lacrimation", "foreign body sensation" was evaluated on a five-point scale, the state of the corneal epithelium when stained with fluorescein, and overall satisfaction with the operation. **Results and discussion.** It is established that the analgesic effect occurred on average after 4.4 ± 0.6 minutes. Broxinac had a rapid, pronounced analgesic effect in patients in the early postoperative period after keratorefractive surgery, without slowing of corneal reepithelization, and can be recommended for use in clinical practice for analgesia and relief of aseptic inflammatory reaction in the early postoperative period after FemtoLASIK and PRK. The ReLEx SMILE does not require pain relief. **Conclusion.** Analgesia of the early postoperative period increases patient satisfaction with the result of the operation, popularizes it and helps to attract patients who previously refused surgical correction of ametropia due to fear of painful sensations.

Keywords: Corneal Refractive Surgery, pain relief, nonsteroidal anti-inflammatory drugs, corneal reepithelization, satisfaction of the surgery outcomes

For citation: Maychuk N.V., Mushkova I.A., Obraztsova M.R. Do We Have a Place for Non-Steroidal Anti-Inflammatory Drugs in Corneal Refractive Surgery? *Ophthalmology in Russia.* 2021;18(3):539–545. https://doi.org/10.18008/1816-5095-2021-3-539-545

Financial Disclosure: No author has a financial or property interest in any material or method mentioned

There is no conflict of interests

АКТУАЛЬНОСТЬ

Кераторефракционная хирургия (КРХ) — современный, динамически развивающийся сегмент офтальмологии, обеспечивающий высокопредсказуемый, безопасный и стабильный рефракционный результат у пациентов с широчайшим спектром аметропий [1]. КРХ, как правило, выбирается пациентами, ведущими активный образ жизни и нуждающимися в быстрой медико-социальной реабилитации, людьми с высокими требованиями к качеству жизни и демонстрирующими повышенные ожидания к результату коррекции [2, 3]. Возможно, с этим связано то, что, согласно опросу в отделе рефракционной лазерной хирургии ФГАУ НМИЦ «МНТК "Микрохирургия глаза" им. академика С.Н. Федорова» Минздрава России, проведенному после консультации хирурга с описанием хода операции и послеоперационного течения, около 1 % пациентов отказываются от операции, опасаясь болезненных ощущений в послеоперационном периоде, а у 23,4 % ожидаемый послеоперационный дискомфорт вызывает сильные опасения.

Все вышеизложенное актуализирует использование обезболивающих препаратов для купирования болевого синдрома в раннем послеоперационном периоде КРХ, среди которых предпочтительны местные препараты, обладающие обезболивающим эффектом (капли и мази), поскольку парентеральный или пероральный путь введения ограничен недостаточной эффективностью и вероятностью системных побочных реакций [4]. Препараты, обладающие анальгезирующим и/или анестетическим действием и традиционно использующиеся в офтальмологии для этой цели (местные анестетики, производные диклофенака и т.д.), могут вызывать замедление реэпителизации и токсико-аллергические реакции [4–7]. Это крайне нежелательно в раннем послеоперационном периоде КРХ, поскольку может привести к удлинению репаративного процесса. В течение нескольких лет в клинической практике отечественных офтальмологов с целью обезболивания в раннем послеоперационном периоде КРХ с успехом применялся 0,4 % раствор кеторолака трометамина («Акьюлар ЛС», Allergan Sales LLC, USA), который показал высокую эффективность и отсутствие негативных последствий в отношении течения репаративного процесса [7], однако его уход с российского фармакологического рынка привел к необходимости поиска альтернатив.

Общеизвестно, что для профилактики воспалительных осложнений в схему послеоперационного ведения КРХ включают кортикостероиды, ограничением к применению которых является эрозированная поверхность роговицы. В связи с этим в раннем послеоперационном периоде после технологий поверхностной кератоабляции (фоторефрактивная кератэктомия и др.) кортикостероиды назначают только после достижения полноценной реэпителизации, которая в определенных клинических ситуациях (например, у пациентов с постинфекционным помутнением или дистрофией и дегенерацией роговицы) может достигать 8–10 суток и сопровождаться выраженной асептической воспалительной реакцией [8], которая увеличивает сроки репаративной регенерации и может привести к снижению зрительных функций за счет формирования субэпителиальной фиброплазии и иррегулярной поверхности роговицы. Известно, что запуск неспецифического воспалительного ответа стимулируется хирургической травмой, активирующей через каскад метаболических реакций фермент фосфолипазу А2, катализирующую синтез простагландинов из арахидоновой кислоты, высвобождаемой из клеточных мембран. Метаболизм арахидоновой кислоты может протекать по липооксигеназному и циклооксигеназному пути. В первом случае арахидоновая кислота под воздействием липоксигеназы может превращаться в лейкотриены, а во втором случае, под действием циклооксигеназы, — в простагландины [9]. Простагландины повышают чувствительность болевых рецепторов, проницаемость сосудов, увеличивают концентрацию белка в передней камере, повышают внутриглазное давление, нарушают гематоофтальмический барьер, вызывают миоз, вазодилатацию и ряд других изменений [10]. В связи с этим актуальным аспектом является выбор препаратов для послеоперационного лечения.

Как известно, существуют два класса противовоспалительных веществ: кортикостероидные и нестероидные противовоспалительные средства (НПВС). Принципиальное отличие групп кроется в «точке приложения»: НПВС оказывают ингибирующее действие не на фосфолипазу, как глюкокортикоиды, а на циклооксигеназу и липооксигеназу.

Положительными свойствами НПВС по сравнению с кортикостероидами являются стабильность внутриглазного давления, анальгезирующий эффект и снижение риска вторичной инфекции, отсутствие риска развития глаукомы и заднекапсулярной катаракты [10]. НПВС уменьшают проницаемость капилляров, ограничивают фазу экссудации, стабилизируют лизосомы, блокируя выход лизосомных гидролаз, тормозят выработку АТФ, которая обеспечивает «энергией» воспалительный процесс, ингибируют медиаторы воспалительного процесса — простагландины, оказывают цитостатическое действие, тормозят пролиферацию, уменьшают выраженность болевого синдрома [11]. Вместе с тем эффективность НПВС в профилактике диффузного ламеллярного кератита и субэпителиальной фиброплазии роговицы недостаточна, что не позволяет данной группе препаратов занять лидирующее место в послеоперационном фармакологическом сопровождении КРХ.

Одним из широко используемых в офтальмологической практике препаратов группы НПВС является 0,09 % раствор бромфенака. По своей химической структуре бромфенак относится к производным фенилуксусной кислоты с добавлением атома брома к бензольному кольцу. Эта особенность химической структуры способствует более легкому всасыванию препарата по всей поверхности роговицы [12]. В работах ряда авторов было установлено, что бромфенак эффективнее, чем кеторолак, в купировании боли после рефракционных хирургических вмешательств. Для обоих НПВС было показано отсутствие замедления заживления эпителия роговицы после ФРК, ЛАСИК, ЛАСЕК или эпи-ЛАСИК. Установлено также, что применение бромфенака в послеоперационном периоде КРХ позволяет осуществлять эффективный контроль фотофобии [13].

Согласно литературным данным бромфенак обладает более селективным действием по отношению к циклооксигеназе-2, а кеторолак — к циклооксигеназе-1. Известно, что циклооксигеназа-1 экспрессируется в большинстве тканей и органов, тогда как экспрессия циклооксигеназы-2 локализуется преимущественно в воспалительных клетках, что, в свою очередь, оправдывает избирательное действие бромфенака [14]. Было также доказано, что местная форма бромфенака обладает высоким проникновением и распределением в роговице, радужной оболочке, цилиарном теле, сетчатке и сосудистой оболочке, а также обеспечивает более длительную продолжительность действия (до 24 часов) и субъективно превосходит кеторолак в купировании послеоперационной боли после эпи-ЛАСИК [13].

Было выявлено, что пациенты, получавшие кеторолак, испытывали в 87,5 % случаев раздражение и чувство жжения после инстилляции, в отличие от пациентов, закапывавших бромфенак [13].

Было установлено, что бромфенак обладает более быстрым началом противовоспалительной активности, чем диклофенак, который, в свою очередь, продемонстрировал более высокую частоту эпителиопатии [14]. В литературных источниках были приведены данные о серьезном побочном эффекте при местном применении диклофенака, а именно, плавление и изъязвление роговицы [15, 16].

Важным аспектом в достижении лечебного результата и в создании комфортных условий закапывания для пациента являются оптимальный режим дозирования и время фармакологического действия лекарственного препарата. Бромфенак в этом аспекте обладает потенциальным преимуществом, поскольку действует в течение 24 часов и требует однократного закапывания в течение дня, в отличие от других местных НПВС, которые при увеличении частоты закапывания способны

Таблица 1. Характеристика групп обследованных пациентов

Table1. Characteristics of the examined patients groups

	Пол / Sex	Средний возраст, лет / Mean Age, years (*M* ± σ)	Средний сфероэквивалент рефракции, дптр / Mean SE, D (*M* ± σ)
Группа ФРК, 24 пациента (24 глаза) Подгруппа 1: основная — 12 глаз; Подгруппа 2: контроль — 12 глаз PRK Group, (24 patients, 24 eyes) Subgroup 1: main group — 12 eyes; Subgroup 2: control group — 12 eyes	Мужчин — 11 Женщин — 23 Men — 11 Women — 23	37,2 ± 2,6	–7,57 ± 2,76
Группа ФемтоЛАЗИК, 78 пациентов (78 глаз) Подгруппа 1: основная — 39 глаз; Подгруппа 2: контроль — 39 глаз FemtoLASIK Group (78 patients, 78 eyes) Subgroup 1: main group — 39 eyes; Subgroup 2: control group — 39 eyes	Мужчин — 35 Женщин — 43 Men — 35 Women — 43	29,4 ± 2,6	–5,92 ± 1,23
Группа ReLEx SMILE, 66 пациентов (66 глаз) Подгруппа 1: основная — 33 глаза; Подгруппа 2: контроль — 33 глаза ReLEx SMILE Group (66 patients, 66 eyes) Subgroup 1: main group — 33 eyes; Subgroup 2: control group — 33 eyes	Мужчин — 40 Женщин — 26 Men — 40 Women — 26	31,8 ± 4,2	–6,19 ± 2,20

вызывать реакцию гиперчувствительности замедленного типа за счет содержащихся в глазных каплях консервантов [10].

Таким образом, бромфенак представляет собой потенциально безопасное и весьма эффективное средство против воспаления в переднем отрезке глаза и для профилактики послеоперационных осложнений и может быть рассмотрен в качестве компонента послеоперационной фармакологической поддержки КРХ.

Номер амбулаторной карты пациента(Patient's outpatient card number):
I. Дата заполнения (дата операции) (Date of filling in (date of operation)):
Оцените Ваши ощущения в данный момент(To evaluate your feelings at the moment):
1. Боль в глазу (Eye pain: «no», «unbearable»):

0	1	2	3	4	5
«отсутствует»					«нестерпимо»

2. Светобоязнь (Photophobia: «no», «unbearable»):

0	1	2	3	4	5
«отсутствует»					«нестерпимо»

3. Слезотечение (Lacrimation: «no», «unbearable»):

0	1	2	3	4	5
«отсутствует»					«нестерпимо»

4. Ощущение инородного тела (Foreign body sensation: «no», «unbearable»):

0	1	2	3	4	5
«отсутствует»					«нестерпимо»

5. Изменилось ли Ваше состояние после закапывания препарата? (Have your condition changed after instilling the drug?):
- Улучшилось (to feel better)
-Ухудшилось (to feel worse)
-Не изменилось (no changes)
II. Дата заполнения (через 1 месяц после операции) (Date of filling in (1 month after the operation)):
1. Удовлетворены ли Вы проведенной операцией? (Are you satisfied with the operation? «no», «highly satisfied»):

0	1	2	3	4	5
«нет»					«в высшей степени удовлетворен»

2. Будете ли Вы рекомендовать операцию близким и друзьям? (Will you recommend the operation to your family and friends?):
-да (yes)
-нет (no)
-не знаю (don't know)

Рис. 1. Пример опросного листа для оценки степени выраженности субъективных ощущений после операции

Fig. 1. Example of a questionnaire for assessing the severity of subjective feelings after surgery

Цель. Изучить клиническую эффективность и безопасность препарата броксинак (0,09 % раствор бромфенака) в раннем послеоперационном периоде кераторефракционной хирургии.

ПАЦИЕНТЫ И МЕТОДЫ

В исследование вошли 168 пациентов (168 глаз) с миопией средней и высокой степени, которым с целью коррекции рефракционных нарушений были выполнены операции ФРК (24 глаза), ФемтоЛАЗИК (78 глаз) и ReLEx SMILE (66 глаз). Пациенты в каждой группе методом примитивной рандомизации были разделены на 2 равные подгруппы, представленные в таблице 1, сопоставимые по возрасту и полу, а также степени аметропии.

Медикаментозная подготовка и послеоперационная схема ведения были стандартными для каждого вида оперативного вмешательства. Дополнительно пациенты были проинформированы, что им после операции будет инстиллирован обезболивающий препарат. Пациентам основной группы через 30 минут после операции был однократно инстиллирован препарат броксинак, а пациентам контрольной группы — 1 капля слезозаместителя на основе гиалуроната натрия. В подгруппе ФРК основной группы ежедневные инстилляции препарата бронсинак продолжали до достижения периода полной реэпителизации. Через 30 минут после инстилляции пациентам после ReLEx SMILE и ФемтоЛАЗИК и через 3 суток после ФРК предлагалось оценить степень выраженности таких ощущений, как «боль в глазу», «светобоязнь», «слезотечение», «ощущение инородного тела», по пятибалльной шкале от 0 (отсутствует) до 5 (нестерпимо). Опросный лист был представлен в виде оригинально разработанной методики анализа визуально-аналоговых шкал («линеек»), где были отмечены деления от 0 до 5. Каждому анализируемому пункту соответствовала своя «линейка», представленная на рисунке 1.

Для оценки влияния инстилляций препарата броксинак на скорость реэпителизации роговицы после КРХ пациентам провели оценку состояния эпителия роговицы по разработанной нами ранее методике, основанной на способности раствора флюоресцеина, инстиллированного в конъюнктивальную полость, выявлять эпителиальные дефекты (рис. 2).

Состояние роговичного эпителия оценивали при биомикроскопии после инстилляции в конъюнктивальную полость 0,2 % раствора флюоресцеина с использованием кобальтового фильтра. Для цифрового анализа степени повреждения эпителия роговицу условно делили на 5 зон. Окраску в каждой зоне оценивали от 0 до 4 баллов: 0 — нет окрашивания; 1 — единичные точечные окрашивания эпителия; 2 — локальное окрашивание до 1/3 площади зоны; 3 — окрашивание от 1/3 до 1/2 площади зоны; 4 — более 1/2 площади. Баллы в каждой зоне суммировали. Максимальная оценка — 20 баллов.

Для анализа у каждого пациента случайным образом выбирали по одному глазу. Оценку состояния эпителия проводили через 1 час после операции, через 1 и 3 суток после операции (у пациентов после ФРК — через 3 суток). Общую удовлетворенность пациентов результатом операции оценивали по 5-балльной шкале (от 0 — не удовлетворен, до 5 — в высшей степени удовлетворен) через 1 месяц после операции. Кроме того, всем пациентам задавали вопрос: «Будете ли Вы рекомендовать данную операцию своим родственникам и друзьям?»

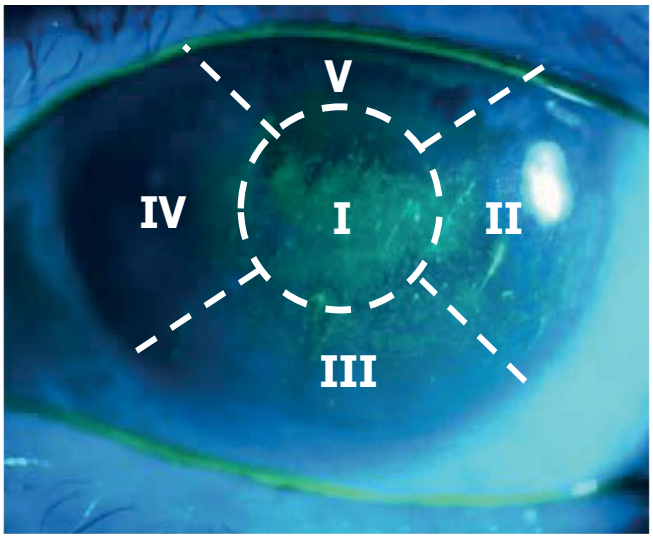

Рис. 2. Пример расчета оценки состояния эпителия роговицы: пациент Р., 14 суток после операции ФемтоЛАЗИК, нейротрофическая эпителиопатия: зона I — окрашивание более 1/2 площади роговицы (4 балла); в зонах II, III — окрашивание около 1/3 площади зоны (3 балла); в зонах IV, V единичное точечное окрашивание эпителия (1 балл). Суммарно: 12 баллов

Fig. 2. Example of calculating the assessment of the corneal epithelium state: patient R., 14 days after FemtoLASIK, neurotrophic epitheliopathy: zone I staining of more than 1/2 the of the cornea area (4 points); in zones II, III — staining of about 1/3 of the zone area (3 points); in zones IV, V, single point staining of the epithelium (1 point). Total: 12 points

РЕЗУЛЬТАТЫ И ОБСУЖДЕНИЕ

Ни в одном случае у пациентов основной группы инстилляция препарата броксинак не вызвала усугубления неприятных ощущений или появления дополнительных, однако у двух пациентов субъективные ощущения не изменились. Анальгезирующий эффект наступал в среднем через 4,4 ± 0,6 минуты.

1 пациент контрольной группы (подгруппа ФемтоЛАЗИК) отказался от участия в оценке степени выраженности субъективных ощущений по причине чрезвычайно выраженного болевого синдрома, ему было произведено внутримышечное введение обезболивающего препарата, и он был исключены из дальнейшего исследования. Результаты статистической обработки данных опроса остальных пациентов представлены в таблице 2.

Из анализа таблицы следует, что пациенты основной группы по всем анализируемым параметрам отмечали

Таблица 2. Результаты оценки субъективных ощущений после операций ФемтоЛАЗИК, ReLEx SMILE и ФРК

Table 2. Results of assessment of subjective sensations after FemtoLASIK, ReLEx SMILE and PRK

	Контрольная подгруппа / Control Subgroup ($M \pm \sigma$)	Основная подгруппа / Main Subgroup ($M \pm \sigma$)
Группа ФемтоЛАЗИК / FemtoLASIK group		
Боль в глазу / Eye pain	3,7 ± 0,4	2,2 ± 0,5*
Светобоязнь / Photophobia	3,3 ± 0,2	2,6 ± 0,2*
Слезотечение / Tearing	3,4 ± 0,5	2,3 ± 0,3*
Ощущение инородного тела / Foreign body Sensation	3,1 ± 0,7	2,9 ± 0,4
Группа ReLEx SMILE / ReLEx SMILE group		
Боль в глазу / Eye pain	2,1 ± 0,1	1,9 ± 0,2
Светобоязнь / Photophobia	2,6 ± 0,4	2,2 ± 0,3
Слезотечение / Tearing	1,9 ± 0,2	2,0 ± 0,1
Ощущение инородного тела / Foreign body Sensation	2,5 ± 0,1	2,1 ± 0,3*
Группа ФРК / PRK group		
Боль в глазу / Eye pain	4,6 ± 0,3	3,2 ± 0,5*
Светобоязнь / Photophobia	4,9 ± 0,1	3,9 ± 0,7
Слезотечение / Tearing	4,4 ± 0,5	2,9 ± 0,3 *
Ощущение инородного тела / Foreign body Sensation	4,3 ± 0,3	4,1 ± 0,7

Примечание: * $p < 0,05$ к контролю.
Note: * $p < 0.05$ to control.

Таблица 3. Оценка состояния эпителия роговицы у пациентов после операций ФемтоЛАЗИК, ReLEx SMILE и ФРК

Table 3. Assessment of the corneal epithelium in patients after FemtoLASIK, ReLEx SMILE, and PRK

	1 час после операции / 1 hour after surgery	1 сутки после операции / 1 day after surgery	3 суток после операции / 3 days after surgery
Группа ФемтоЛАЗИК / FemtoLASIK group Контрольная подгруппа / Control subgroup Основная подгруппа / Main subgroup	 8,7 ± 2,1 8,4 ± 2,7	 3,4 ± 1,7 3,5 ± 0,6	 2,5 ± 0,7 2,3 ± 1,2
Группа ReLEx SMILE / ReLEx SMILE group Контрольная подгруппа / Control subgroup Основная подгруппа / Main subgroup	 3,9 ± 0,7 4,1 ± 1,3	 1,6 ± 0,5 1,5 ± 0,2	 0,9 ± 0,4 1,1 ± 0,2
Группа ФРК / PRK group Контрольная подгруппа / Control subgroup Основная подгруппа / Main subgroup	 - -	 - -	 4,9 ± 0,5 3,6 ± 1,4

Таблица 4. Сравнительный анализ удовлетворенности пациентов основной и контрольной групп через 1 месяц после КРХ

Table 4. Comparative analysis of patient satisfaction in the main and control groups 1 month after corneal refractive surgery

	Контрольная группа / Control Group (*n* = 83)	Основная группа / Main Group (*n* = 84)
Общая удовлетворенность результатом операции по пятибалльной шкале / Overall satisfaction with the result of the surgery on a five-point scale	4,7 ± 0,2	4,8 ± 0,1
Будете ли Вы рекомендовать данную операцию своим родственникам и друзьям? / Will you recommend this surgery to your relatives and friends?	Да (Yes) — 91,6 % Нет (No) — 2,4 % Не знаю (Not sure) — 6,0 %	Да (Yes) — 96,4 % Нет (No) — 0 Не знаю (Not Sure) — 3,6 %

меньшую выраженность неприятных ощущений. Было показано, что при проведении операции ReLEx SMILE достоверной разницы между основной и контрольной группами выявлено не было, в отличие от подгрупп ФРК и ФемтоЛАЗИК, в которых большинство проанализированных параметров у пациентов после инстилляции препарата броксинак демонстрировали достоверно меньшие значения. Следует также отметить, что часть пациентов контрольной группы свидетельствовала о некотором стихании неприятных ощущений после инстилляции препарата. Анализ данного параметра не входил в спектр изучаемых явлений, но можно предположить существенную роль психологического фактора в формировании болевого синдрома после кераторефракционной операции. Большой разброс результатов анализа, касающегося степени выраженности ощущений у пациентов контрольной группы, также подтверждает роль психологического настроя, роли «болевого порога» и ряда других факторов, которые требуют дальнейшего углубленного изучения.

При анализе состояния эпителия роговицы, представленном в таблице 3, у пациентов основной и контрольной группы достоверного отличия ни на одном сроке наблюдения выявлено не было, что свидетельствует о том, что инстилляция препарата броксинак не оказывает эпителиотоксического или замедляющего реэпителизацию действия.

Анализ удовлетворенности результатом хирургической коррекции аметропии показал, несколько более высок результат в основной группе после всех видов КРХ, что отражено в таблице 4, несмотря на то что рефракционные показатели в обеих группах были сопоставимыми и очень высокими. Примечательно, что хотя в обеих группах субъективная удовлетворенность операцией была достаточно высокой, но своим родственникам и близким людям более охотно операцию стали бы рекомендовать пациенты основной группы.

ЗАКЛЮЧЕНИЕ

Проведенное исследование показало, что препарат броксинак оказывает быстрый, выраженный анальгезирующий эффект у пациентов в раннем послеоперационном периоде после КРХ, не замедляя при этом реэпителизацию роговицы, и может быть рекомендован для применения в клинической практике для обезболивания и купирования асептической воспалительной реакции в раннем послеоперационном периоде после операций ФемтоЛАЗИК и ФРК. Поскольку достоверной разницы в субъективной оценке послеоперационного периода после ReLEx SMILE у пациентов без и с обезболиванием выявлено не было, а сама операция сопровождается менее выраженным болевым синдромом, что еще раз подтвердило наше исследование, то инстилляции препарата броксинак у данной группы пациентов можно не проводить.

Обезболивание в раннем послеоперационном периоде повышает удовлетворенность пациентов результатом операции, популяризирует ее и способствует привлечению пациентов, ранее отказывавшихся от хирургической коррекции аметропии из-за боязни болезненных ощущений.

УЧАСТИЕ АВТОРОВ:

Майчук Н.В. — научная идея и дизайн работы, сбор данных, написание текста, подбор иллюстративного материала, редактирование статьи;
Мушкова И.А. — научное консультирование, редактирование статьи, окончательное одобрение варианта статьи для опубликования;
Образцова М.Р. — сбор данных, написание текста, подбор иллюстративного материала.

ЛИТЕРАТУРА/REFERENCES

1. Kymionis G.D., Kankariya V.P., Plaka A.D., Reinstein D.Z. Femtosecond laser technology in corneal refractive surgery: a review. *Journal of Refractive Surgery.* 2012;28(12):912–920. DOI: 10.3928/1081597X-20121116-01
2. Meidani A., Tzavara C., Dimitrakaki C., Pesudovs K., Tountas Y. Femtosecond laser-assisted LASIK improves quality of life. *J Refract Surg.* 2012;28(5):319–326. DOI: 10.3928/1081597X-20120403-01
3. Pesudovs K., Garamendi E., Elliott D.B. The Quality of Life Impact of Refractive Correction (QIRC) Questionnaire: development and validation. *Optometry and Vision Science.* 2004;81(10):769–777. DOI: 10.1097/00006324-200410000-00009
4. Kim S.J., Flach A.J., Jampol L.M. Nonsteroidal anti-inflammatory drugs in ophthalmology. *Survey of Ophthalmology.* 2010;55(2):108–133. DOI: 10.1016/j.survophthal.2009.07.005
5. Gaynes B.I., Fiscella R. Topical nonsteroidal anti-inflammatory drugs for ophthalmic use: a safety review. *Drug Safety.* 2002;25(4):233–250. DOI: 10.2165/00002018-200225040-00002
6. Schalnus R. Topical nonsteroidal anti-inflammatory therapy in ophthalmology. *Ophthalmologica.* 2003;217(2):89–98. DOI: 10.1159/000068563
7. Мушкова И.А., Майчук Н.В. Применение местной формы кеторолака после фоторефракционной кератэктомии. *Катарактальная и рефракционная хирургия.* 2015;15(1):54–59. [Mushkova I.A., Maychuk N.V. Application of the ketorolac local form after photorefractive keratectomy. Cataract and refractive surgery = *Kataraktal'naya i refraktsionnaya khirurgiya.* 2015;15(1):54–59 (In Russ.)].
8. Майчук Н.В., Мушкова И.А., Макаров Р.А. Замедленная реэпителизация после выполнения топо-ФРК по поводу постинфекционного помутнения роговицы (клинический случай). *Новое в офтальмологии.* 2019;1:62–66. [Maychuk N.V., Mushkova I.A., Makarov R.A. Delayed reepithelization after performing topo-PRK for post-infectious corneal opacity (clinical case). New in ophthalmology = *Novoe v oftal'mologii.* 2019;1:62–66 (In Russ.)].
9. Cable M. Comparison of bromfenac 0.09 % QD to nepafenac 0.1 % TID after cataract surgery: pilot evaluation of visual acuity, macular volume, and retinal thickness at a single site. *Clinical Ophthalmology.* 2012;6:997–1004. DOI: 10.2147/OPTH.S32179
10. Спиридонов Е.А. Бромфенак (Броксинак) — новое слово в нестероидной противовоспалительной терапии (обзор литературы). *Офтальмология.* 2015;12(4):18–26. [Spiridonov E.A. Bromfenac (Broxinac) — a new word in nonsteroidal anti-inflammatory therapy (literature review). Ophthalmology in Russia = *Oftal'mologiya.* 2015;12(4):18–26 (In Russ.)]. DOI: 10.18008/1816 5095 2015 4-18-26
11. Waterbury L.D., Galindo D., Villanueva L., Nguyen M., Attar M., Rhett M., Hollander D.A. Ocular Penetration and Anti-inflammatory Activity of Ketorolac 0.45 % and Bromfenac 0.09 % Against Lipopolysaccharide-Induced Inflammation. *J Ocul Pharmacol Ther.* 2011;27(2):173–178. DOI: 10.1089/jop.2010.0135
12. Fahmy A.M., Hardten D.R. Treating ocular surface disease: new agents in development. *Clin Ophthalmol.* 2011;5:465–472. DOI: 10.2147/OPTH.S12291
13. Wang X.J., Wong S.H., Givergis R., Chynn E.W. Evaluation of analgesic efficacy of bromfenac sodium ophthalmic solution 0.09 % versus ketorolac tromethamine ophthalmic solution 0.5 % following LASEK or Epi-LASIK. *Clinical Ophthalmology.* 2011;5:1451–1457. DOI: https://doi.org/10.2147/OPTH.S24656
14. Cho H., Wolf K.J., Wolf E.J. Management of ocular inflammation and pain following cataract surgery: focus on bromfenac ophthalmic solution. *Clin Ophthalmol.* 2009;3:199–210. DOI: 10.2147/opth.s4806
15. Lin J.C., Rapuano C.J., Laibson P.R. Corneal melting associated with use of topical nonsteroidal anti-inflammatory drugs after ocular surgery. *Arch Ophthalmol.* 2000;118:1129–1132.
16. Congdon N.G., Schein O.D., von Kulajta P. Corneal complications associated with topical ophthalmic use of nonsteroidal anti-inflammatory drugs. *J Cataract Refract Surg.* 2001;27: 622–631. DOI: 10.1016/s0886-3350(01)00801-x

СВЕДЕНИЯ ОБ АВТОРАХ

ФГАУ НМИЦ «МНТК "Микрохирургия глаза" им. академика С.Н. Федорова» Министерства здравоохранения Российской Федерации
Майчук Наталия Владимировна
кандидат медицинских наук, старший научный сотрудник отдела лазерной рефракционной хирургии
Бескудниковский бульвар, 59а, Москва, 127486, Российская Федерация
https://orcid.org/0000-0001-8740-3766

ФГАУ НМИЦ «МНТК "Микрохирургия глаза" им. академика С.Н. Федорова» Министерства здравоохранения Российской Федерации
Мушкова Ирина Альфредовна
доктор медицинских наук, заведующая отделом лазерной рефракционной хирургии
Бескудниковский бульвар, 59а, Москва, 127486, Российская Федерация
https://orcid.org/0000-0002-5601-8280

ФГАУ НМИЦ «МНТК "Микрохирургия глаза" им. академика С.Н. Федорова» Министерства здравоохранения Российской Федерации
Образцова Мария Романовна
ординатор
Бескудниковский бульвар, 59а, Москва, 127486, Российская Федерация
https://orcid.org/0000-0002-9933-9754

ABOUT THE AUTHORS

S.N. Fyodorov Eye Microsurgery Federal State Institution
Maychuk Natalia V.
PhD, senior researcher of the Department of laser refractive surgery
Beskudnikovsky blvd, 59a, Moscow, 127486, Russian Federation
https://orcid.org/0000-0001-8740-3766

S.N. Fyodorov Eye Microsurgery Federal State Institution
Mushkova Irina A.
MD, head of the Department of laser refractive surgery
Beskudnikovsky blvd, 59a, Moscow, 127486, Russian Federation,
https://orcid.org/0000-0002-5601-8280

S.N. Fyodorov Eye Microsurgery Federal State Institution
Obraztsova Maria R.
resident
Beskudnikovsky blvd, 59a, Moscow, 127486, Russian Federation
https://orcid.org/0000-0002-9933-9754