ISSN 1816-5095 (print); ISSN 2500-0845 (online)
https://doi.org/10.18008/1816-5095-2021-3-609-615

поступила 09.04.20
was received 09.04.20

Особенности течения токсокарозного хориоретинита

И.А. Гндоян А.В. Петраевский Э.Ю. Сахарова К.С. Тришкин

ФГБОУ ВО «Волгоградский государственный медицинский университет»
Министерства здравоохранения Российской Федерации
пл. Павших борцов, 1, Волгоград, 400161, Российская Федерация

РЕЗЮМЕ **Офтальмология. 2021;18(3):609–615**

Токсокароз — паразитарное заболевание из группы нематодозов, возбудителями которого являются токсокары собак и кошек (*Toxocara canis* и *Toxocara mystax*). Источником заражения человека чаще всего становятся собаки, являющиеся для паразита основным хозяином. Заражение происходит при проглатывании яиц гельминта с пищевыми продуктами, водой, случайной геофагии, а также при непосредственном контакте с собакой. В кишечнике человека личинка высвобождается из яйца и мигрирует, становясь причиной общей паразитарной инвазии, известной под термином «висцеральная мигрирующая личинка» (Visceral larval migrans). Токсокара оседает в разных органах (легкие, селезенка, печень, глаза, головной мозг), что приводит к развитию местных воспалительных и аллергических реакций. Заболеваемость токсокарозом является серьезной проблемой в последние годы, особенно в крупных городах. Ежегодно фиксируются относительно невысокие показатели заболеваемости токсокарозом и спорадичность глазной формы инвазии. Данное положение свидетельствует не о стабильности ситуации, а скорее может быть обусловлено недостаточной настороженностью врачей-офтальмологов в отношении токсокарозной этиологии воспалительного процесса в глазу, что влечет за собой неполное обследование пациентов и диагностические ошибки. Для глазной формы токсокароза характерны различные проявления в виде гранулематозных хориоидитов, хориоретинитов и парсплaнитов с образованием периферических гранулем и васкулитов. Осложнением указанных воспалительных заболеваний является тракционная отслойка сетчатки, а при длительном течении — хронический эндофтальмит с исходом в субатрофию и атрофию глазного яблока, приводящими к его гибели. Заболевание может возникать как у детей, так и у взрослых пациентов, поэтому среди офтальмологов должна присутствовать определенная настороженность по отношению к токсокарозной этиологии воспалительного процесса в хориоидее и сетчатке. Приведены особенности течения двух клинических случаев токсокарозного хориоретинита у взрослых пациентов (женщины 53 и 57 лет) с развитием задней отслойки стекловидного тела и гемофтальмом, скрывавшими истинную картину воспалительного заболевания. Описана динамика патологического процесса, диагностические подходы и тактика лечения.

Ключевые слова: токсокароз, хориоидит, хориоретинит, периферическая гранулема, парсплaнит, периферический васкулит, задняя отслойка стекловидного тела, гемофтальм

Для цитирования: Гндоян И.А., Петраевский А.В., Сахарова Э.Ю., Тришкин К.С. Особенности течения токсокарозного хориоретинита. *Офтальмология.* 2021;18(3):609–615. https://doi.org/10.18008/1816-5095-2021-3-609-615

Прозрачность финансовой деятельности: Никто из авторов не имеет финансовой заинтересованности в представленных материалах или методах

Конфликт интересов отсутствует

CC BY 4.0

Specific Features of the Course of Toxocariasis Chorioretinitis

I.A. Gndoyan, A.V. Petrayevsky, E.Yu. Sakharova, K.S. Trishkin
Volgograd State Medical University
Pavshih bortsov sq., 1, Volgograd, 400161, Russian Federation

ABSTRACT

Ophthalmology in Russia. 2021;18(3):609–615

Toxacariasis is a parasitic disease from the group of nematodoses, the causative agents of which are toxocaras of dogs and cats (*Toxocara canis* and *Toxocara mystax*). Most often, the source of human invasion is dog — the main host of the parasite. Invasion occurs when helminth's eggs are ingested by means contaminated food, water, accidental geophagy, and direct contact with a dog. In the human gut, the larva releases from the egg and migrates, causing a general parasitic infestation known as "visceral migrating larvae" (Visceral larval migrans). Toxocara settles in various organs (lungs, spleen, liver, eyes, brain), which causes the local inflammatory and allergic reactions. The incidence of toxocariasis is a serious problem in recent years, especially in large cities. Each year, relatively low rates of toxocariasis and sporadic ocular infestations are recorded. This situation does not indicate stability of the situation, but rather may be due to insufficient alertness of ophthalmologists in relation to the toxacarous etiology of the inflammatory process in the eye, which leads to incomplete examination of patients and diagnostic errors. An ocular form of toxocariasis may manifest as granulomatous choroiditis, chorioretinitis and parsplanitis with the formation of peripheral granulomas and vasculitis. Complications of these inflammatory diseases are traction retinal detachment, and with a long course, chronic endophthalmitis which develops with the outcome in subatrophy and atrophy of the eye-globe, leading to its death. The disease occurs in children and adult patients. The ophthalmologists should be on the alert to the toxacariasis etiology of the inflammatory process in the choroid and retina. The article cites two case reports of toxacarous chorioretinitis (females of 53 and 57 y.o.) with development of posterior vitreous detachment and hemophthalmos. The dynamics of the pathological process, diagnostic approaches and treatment tactics are described.

Keywords: toxocariasis, chorioretinitis, chorioiditis, peripheral granuloma, parsplanitis, peripheral vasculitis, posterior vitreous detachment, hemophthalmos

For citation: Gndoyan I.A., Petrayevsky A.V., Sakharova E.Yu., Trishkin K.S. Specific Features of the Course of Toxocariasis Chorioretinitis. *Ophthalmology in Russia*. 2021;18(3):609–615. https://doi.org/10.18008/1816-5095-2021-3-609-615

Financial Disclosure: No author has a financial or property interest in any material or method mentioned

There is no conflict of interests

Токсокароз — паразитарное заболевание из группы нематодозов, возбудителями которого являются токсокары собак и кошек (*Toxocara canis* и *Toxocara mystax*). Источником заражения человека чаще всего становятся собаки, являющиеся для паразита основным хозяином. Заражение происходит при проглатывании яиц гельминта с пищевыми продуктами, водой, случайной геофагии, а также при непосредственном контакте с собакой [1]. Высвободившаяся из яйца в кишечнике человека личинка мигрирует, становясь причиной общей паразитарной инвазии, известной под термином «висцеральная мигрирующая личинка» (Visceral larval migrans, VLM) [2]. Оседая в разных органах (легкие, селезенка, печень, глаза, головной мозг), токсокара вызывает местные воспалительные и аллергические реакции. Не меняясь морфологически (т.е. не созревая во взрослую форму), личинки могут в течение длительного времени оставаться жизнеспособными и периодически возобновлять миграцию. Наличие мигрирующих личинок в тканях способствует развитию патологии, тяжесть которой зависит от интенсивности инвазии и расположения личиночных форм [3].

Заболеваемость токсокарозом является серьезной проблемой в последние годы, особенно в крупных городах. В 2018 году в РФ зарегистрировано 1954 случая заболевания (1,33 на 100 тыс. населения)[1]. В Волгоградской области средний многолетний показатель заболеваемости токсокарозом составляет 0,5 на 100 тыс. населения. В нашем регионе в 2018 году зафиксировано 12 случаев инвазии токсокарой с преимущественно висцеральной формой клинического течения (91,7 %), тогда как глазная форма токсокароза была диагностирована в 8,3 % случаев[2]. Относительно невысокие показатели заболеваемости токсокарозом и отмеченная спорадичность глазной формы инвазии свидетельствуют не о стабильности ситуации, а скорее могут быть обусловлены недостаточной настороженностью врачей-офтальмологов в отношении данной этиологии воспалительного процесса в глазу, что влечет за собой неполное обследование пациентов и отсутствие выявления указанной патологии.

Впервые идентифицировать возбудителя глазной формы токсокароза удалось в 1956 году R.L. Nichols [4], который подверг пересмотру гистологические препараты 24 глаз, энуклеированных у детей по поводу ретинобластомы, ретинита Коатса и хронического эндофтальмита, впервые изученные H. Wilder в 1950 году [5], и определил, что остатки гиалиновых капсул нематод, описанные автором, принадлежат именно токсокарам.

Глазная форма токсокароза обычно представлена гранулематозным хориоидитом и хориоретинитом, осложняющимися тракционной отслойкой сетчатки, а при длительном хроническом течении («хронический эндофтальмит») приводящими к гибели глазного яблока

[1] О состоянии санитарно-эпидемиологического благополучия населения в Российской Федерации в 2018 году: Государственный доклад. М.: Федеральная служба по надзору в сфере защиты прав потребителей и благополучия человека, 2018. 254 с.

[2] О состоянии санитарно-эпидемиологического благополучия населения в Волгоградской области в 2018 году: Государственный доклад. Волгоград: Управление Федеральной службы по надзору в сфере защиты прав потребителей и благополучия человека по Волгоградской области, 2018. 292 с.

в результате субатрофии и атрофии из-за отслойки цилиарного тела вследствие контракции циклитической мембраны [6]. Полиморфизм клинической картины, формирование «масок» патологии, уводящих врача-офтальмолога далеко в сторону от истинной картины заболевания, а также то, что данное заболевание часто встречается у детей и сопряжено с высоким риском инвалидизации пациентов ввиду потери зрения, обусловливает необходимость знания особенностей течения глазного токсокароза. Мы полагаем, что изложение клинических случаев из нашей практики будет небезынтересно для коллег, работающих как со взрослыми пациентами, так и с детьми.

КЛИНИЧЕСКИЙ СЛУЧАЙ 1

Пациентка 57 лет обратилась в нашу клинику с жалобами на снижение зрения левого глаза, появление тумана перед ним, что беспокоило ее в течение 5 дней. Каких-либо провоцирующих моментов в развитии заболевания пациентка указать не могла. Из общих заболеваний отмечала наличие гипертонической болезни некризового течения. Имеет домашнюю собаку.

Офтальмостатус:

Правый глаз:

VOD = 0,6 sph.–0,75D = 1,0 ВГД OD = 18 мм рт. ст.

Передний отрезок глаза без патологии. Глубокие среды прозрачны. Глазное дно: ДЗН бледно-розовый, границы его четкие, артерии сужены, вены умеренно расширены, симптом Гвиста и Салюса I, в макуле — физиологические рефлексы сохранены. Периферия глазного дна без особенностей.

Левый глаз:

VOS = 0,1 не корригируется. ВГД OS = 18 мм рт. ст.

Передний отрезок глаза без патологии. Хрусталик прозрачный. В задних отделах стекловидного тела — густая взвесь крови. Глазное дно экранируется гемофтальмом, фрагментарно визуализируется ДЗН, макулярная область не видна.

По данным ультразвукового исследования левого глаза было выявлено прилегание оболочек, наличие частичного заднего гемофтальма и задней отслойки стекловидного тела (ЗОСТ).

На основании указанных жалоб, анамнеза и клинического обследования поставлен диагноз: частичный гемофтальм, ЗОСТ левого глаза. Миопия слабой степени обоих глаз.

Пациентке была проведена местная терапия, направленная на рассасывание гемофтальма: субконъюнктивальные инъекции фибринолитика гемаза 5000 ЕД и метилэтилпиролидона 0,5 мл № 5. Через 5 дней кровь в стекловидном теле частично рассосалась, была проведена биомикроофтальмоскопия с трехзеркальной линзой Гольдманна. Парамакулярно был обнаружен линейный мазок крови горизонтального направления за задней гиалоидной мембраной (рис. 1а). В проекции ДЗН — кольцо Вейсса, свидетельствующее об отрыве задней гиалоидной мембраны от своего перипапиллярного крепления (рис. 1б). В нижнем отделе в области основания стекловидного тела видны скопления белесоватых снегоподобных напластований, возможно, фибрина; едва визуализируется кольцевидная геморрагия (рис. 1в). В макуле очаговой патологии не выявлено.

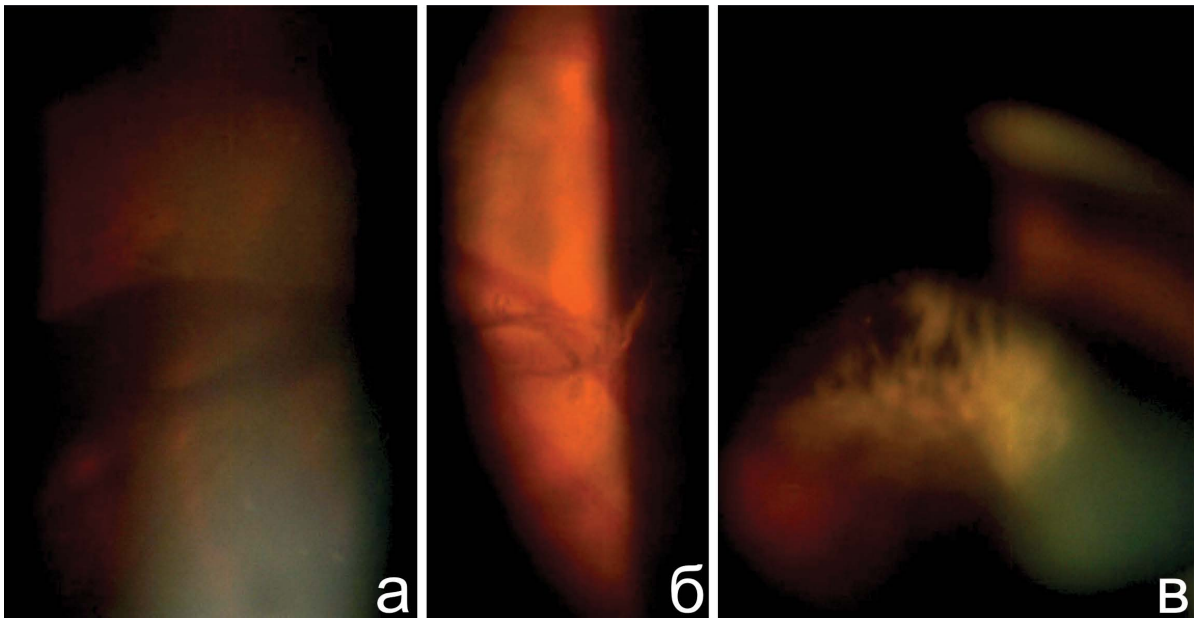

Рис. 1. Клинический случай 1. Левый глаз: а) кровоизлияние на глазном дне левого глаза; б) кольцо Вейсса с геморрагическим венчиком и частичный гемофтальм вследствие ЗОСТ; в) снегоподобные напластования в области основания стекловидного тела. Съемка при помощи фотощелевой лампы с линзой Гольдманна

Fig. 1. Clinical case 1. Left eye: a) hemorrhage at eye fundus; б) Wess' ring with hemorrhagic rim and partial hemophthalmos induced by posterior vitreous detachment; в) snowbanking at the vitreous base. Shooting with photo-slit-lamp and Goldmann' lens

Под действием терапии гемофтальм довольно быстро рассасывался, и через 7 дней состояние стекловидного тела позволило более детально оценить глазное дно пациентки. В нижнем отделе стали четко визуализироваться белесоватого цвета экссудативные напластования, на крайней периферии глазного дна выявились две периферические гранулемы размером до 1 и 3 DD (рис. 2). В этом же отделе определялись ретинальные сосуды с облитерированными просветами, по-видимому, как следствие перенесенного периферического васкулита сетчатки. Для подтверждения специфической воспалительной этиологии изменений, имеющихся у пациентки, были назначены дополнительные исследования.

После проведения лабораторных тестов получены результаты ИФА крови:

IgG *Ureaplasma urealiticum* — антитела не обнаружены.

IgM и IgG *Toxoplasma gondii* — не обнаружены.

IgM ВПГ 1, 2 — не обнаружены, IgG ВПГ 1, 2 — положит. 1:400.

IgM ЦМВ — положит., IgG ЦМВ — положит. 1:400.

IgG к антигенам *Toxocara canis* — положит. 1:800.

С учетом положительного теста к *Toxocara canis* был поставлен диагноз: глазной токсокароз, гранулематозный токсокарозный хориоретинит, парспланит, ЗОСТ, частичный гемофтальм левого глаза.

Пациентка была консультирована инфекционистом клиники. Диагноз: Токсокароз. Была назначена терапия: немозол 400 мг 2 раза в сутки в течение 14 дней, зиртек 1 табл. 1 раз в сутки 1 месяц, урисан 2 табл. 2 раза в сутки 1 месяц. Общесоматическое обследование (рентгенография органов грудной клетки, МРТ головного мозга, УЗИ органов брюшной полости) дополнительных фокусов поражения токсокарозом не выявили.

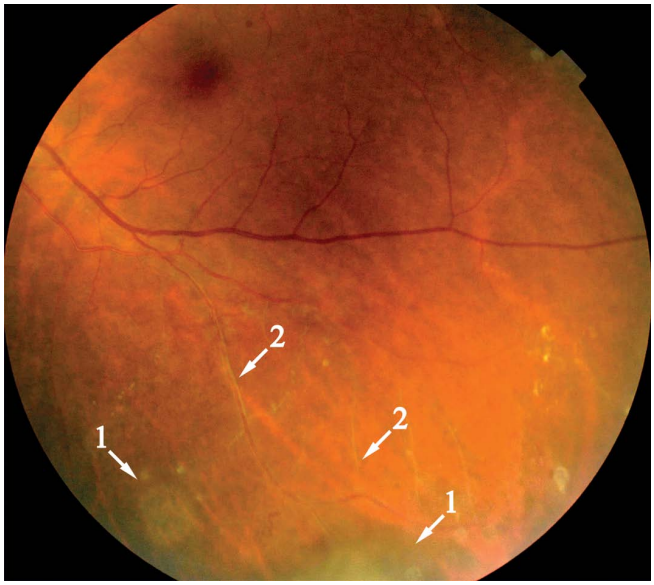

Рис. 2. Клинический случай 1. Левый глаз: периферические гранулемы (1) и облитерированные сосуды сетчатки (2) вследствие васкулита. Съемка при помощи фундус-камеры

Fig. 2. Clinical case 1. Left eye: peripheral granulomas (1) and retinal obliterated vessels (2) induced by vasculitis. Shooting with fundus camera

По окончании курса местного лечения зрение левого глаза улучшилось: VOS = 0,3 sph –1,0D = 0,7. В стекловидном теле сохранялись остаточные плавающие помутнения. На глазном дне — в проекции периферических гранулем формирующиеся фокусы диспигментации. Пациентка выписана на амбулаторное лечение с назначенным визитом через месяц и рекомендациями выполнить контроль антителообразования через 3, 6, 12 месяцев и наблюдаться у инфекциониста по месту жительства. Однако она длительное время не являлась на осмотр, который был проведен через 8 месяцев. Специфическая терапия по назначению инфекциониста была полностью выполнена. Зрение левого глаза при обследовании во время последнего визита: VOS = 0,5sph.–1.0D = 1,0. Биомикроскопически в стекловидном теле выявлена небольшая деструкция, полная высокая ЗОСТ. Офтальмоскопическое исследование показало полную резорбцию воспалительных изменений с наличием атрофических фокусов в нижнем отделе периферии глазного дна.

КЛИНИЧЕСКИЙ СЛУЧАЙ 2

Пациентка 53 лет была направлена в нашу клинику на консультацию после того, как в другом медицинском учреждении ей было предложено проведение субтотальной витрэктомии с введением ПФОС и эндолазеркоагуляцией по поводу фиброза стекловидного тела на фоне пролиферативной диабетической ретинопатии левого глаза. Из общесоматической патологии было отмечено наличие сахарного диабета II типа средней тяжести, субкомпенсация. Имеет трех домашних собак.

Офтальмостатус:

Правый глаз:

VOD = 0,05 с корр. sph. –6,0D = 0,2. Признаков ирритации переднего отрезка нет. Хрусталик — помутнения в ядре и под задней капсулой. В задних слоях стекловидного тела на фоне фиброзных изменений (уплотненная задняя гиалоидная мембрана) визуализируется фиброзированное кольцо Вейсса (рис. 3). Глазное дно: ДЗН бледно-розовый, с четкими границами. Имеется веерообразная натянутость сосудов, составляющих верхний и нижний сосудистый пучок, тракционного характера вследствие незавершившейся ЗОСТ (рис. 4а). По направлению внутрь от ДЗН и кнаружи от макулы преретинально имеются вертикально направленные фиброзные шварты (рис. 4а, б). Изменений, характерных для диабетической ретинопатии, не выявлено. Периферия глазного дна детально не видна из-за помутнения хрусталика, с трудом просматриваются участки белесоватых отложений в нижнем отделе преоральной зоны.

Левый глаз:

VOS = 0,3 с корр. sph. –2,0D = 0,4. Признаков ирритации переднего отрезка не было выявлено. Хрусталик — отмечается опалесценция ядра, клиновидные

помутнения в коре по экватору. Глазное дно: ДЗН бледно-розовый, с четкими границами. Изменения сосудов, пересекающих ДЗН, аналогичны таковым на правом глазу. Книзу и темпорально от нижнего сосудистого пучка имеется гранулематозный хориоретинальный очаг размером 1 DD с перифокальным отеком сетчатки (рис. 5). Изменений, характерных для диабетической ретинопатии, так же как и на глазном дне правого глаза, не выявлено. Периферия глазного дна детально не видна из-за помутнения экватора хрусталика, однако в тумане просматриваются участки отека в нижнем отделе преоральной зоны.

По данным ультразвукового исследования обоих глаз было выявлено прилегание оболочек и наличие неполной ЗОСТ с остаточной тракцией на макулярную область.

Данные лабораторных тестов:

IgG ВПГ 1,2 — положит. 1:1600.

IgG к антигенам *Toxocara canis* — положит. 1:800.

Диагностических титров антител к другим специфическим агентам не было обнаружено.

С учетом положительного теста к *Toxocara canis* был поставлен диагноз: глазной токсокароз, гранулематозный токсокарозный хориоретинит, парспланит, ЗОСТ, начальная катаракта обоих глаз. Миопия средней степени правого глаза. Миопия слабой степени левого глаза.

Инфекционистом клиники была назначена общая противопаразитарная терапия (немозол 400 мг 2 раза в день в течение 14 дней), десенсибилизация, контроль антителообразования через 3, 6 и 12 месяцев. Из местной терапии были выполнены инъекции дексаметазона субконъюнктивально № 10. Общесоматическое обследование, как и в первом случае, симптомов висцерального токсокароза не выявило.

Динамика в отношении остроты зрения после проведенного в течение двух недель общего и местного лечения не отмечалась, поскольку снижение остроты зрения у пациентки было обусловлено не столько изменениями глазного дна, имевшими нецентральную локализацию, сколько помутнением хрусталика и изменениями стекловидного тела. Осмотр через 3 месяца показал отсутствие рецидива хориоретинита, в зоне хориоретинального очага сформировался фокус диспигментации.

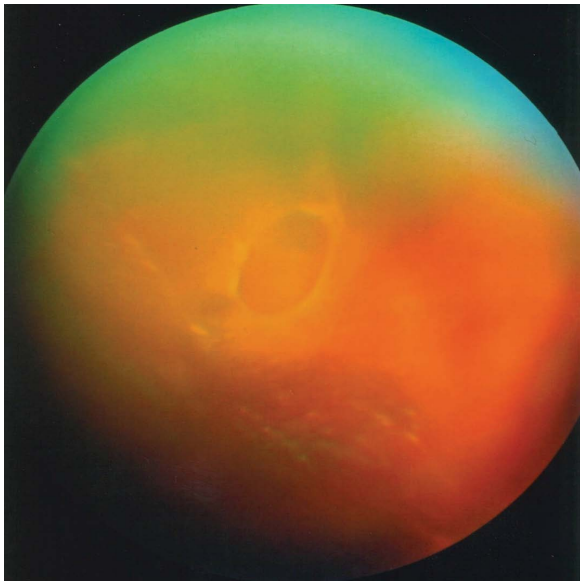

Рис. 3. Клинический случай 2. Правый глаз: фибротизированные кольцо Вейсса и задняя гиалоидная мембрана. Съемка при помощи фундус-камеры

Fig. 3. Clinical case 2. Right eye: fibrous changes in Wess' ring and posterior hyaloid membrane. Shooting with fundus camera

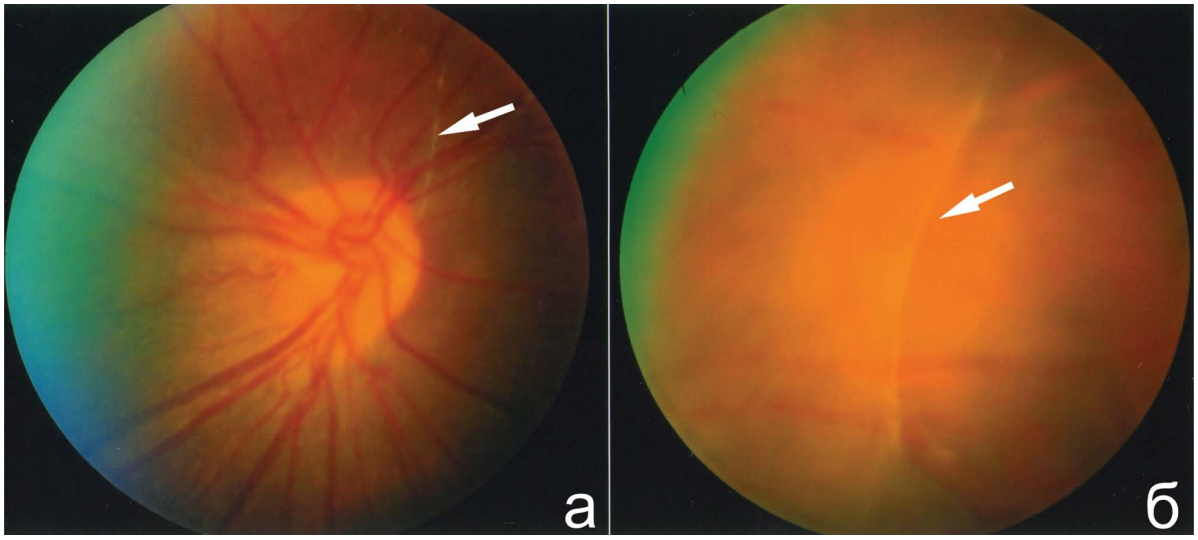

Рис. 4. Клинический случай 2. Правый глаз. Признаки незавершившейся ЗОСТ: а) веерообразная натянутость сосудов у диска зрительного нерва; б) остаточная тракция на сетчатку со стороны задней гиалоидной мембраны в виде фиброзных шварт (указана стрелками). Съемка при помощи фундус-камеры

Fig. 4. Clinical case 2. Right eye. Signs of incomplete posterior vitreous detachment: a) fun-like tightness of the vessels near the optic disk; б) fibrous strands as evidences of the residual vitreal traction of the retina (indicated with arrows). Shooting with fundus camera

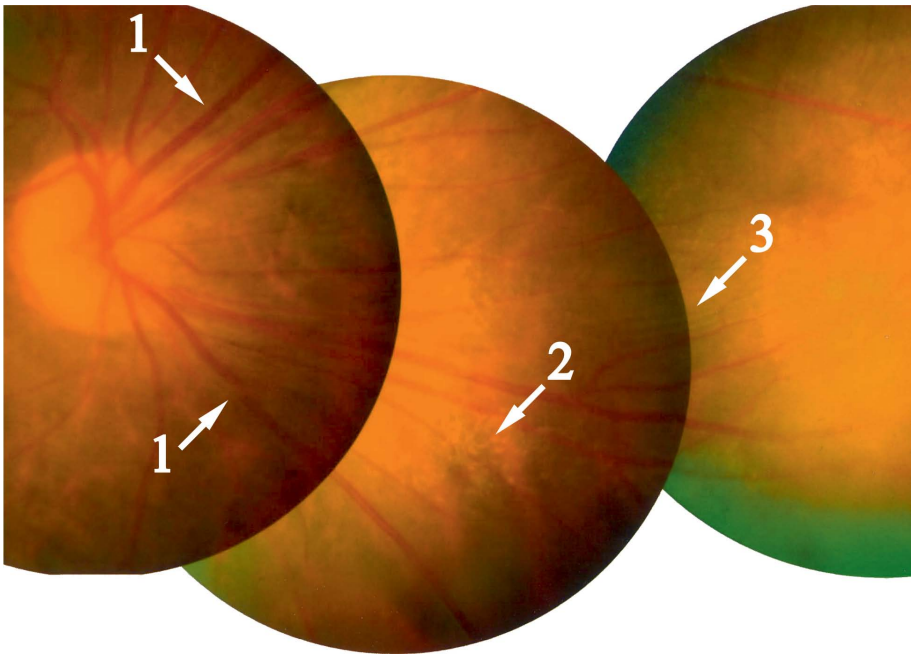

Рис. 5. Клинический случай 2. Панорама глазного дна левого глаза: 1) веерообразная натянутость сосудов у диска зрительного нерва ввиду незавершившейся ЗОСТ; 2) периферическая гранулема; 3) тракционные складки сетчатки. Съемка при помощи фундус-камеры

Fig. 5. Clinical case 2. Left eye fundus panorama: 1) fun-like tightness of the vessels near the optic disk due to incompleted posterior vitreous detachment; 2) peripheral granuloma; 3) traction retinal folds. Shooting with fundus camera

ОБСУЖДЕНИЕ

В обоих представленных случаях сходным является то, что первоначально симптомы хориоретинального воспаления были скрыты за патологически измененным стекловидным телом. Общесоматический анамнез (гипертоническая болезнь в одном случае и сахарный диабет в другом) вместе с признаками гемофтальма в одном случае и ЗОСТ в обоих случаях уводил в сторону от истинной этиологии заболевания. Так, например, у второй пациентки ошибочный первичный диагноз фиброза стекловидного тела как осложнения пролиферативной диабетической ретинопатии был выставлен именно из-за наличия фонового заболевания — сахарного диабета и, кроме того, вследствие выраженной фибротизации отслоившейся задней гиалоидной мембраны и кольца Вейсса (рис. 3). Однако тщательное клиническое обследование, а также возможность динамического наблюдения с ежедневным осмотром и визуализацией новых симптомов позволила своевременно изменить тактику ведения у наших больных.

Периферическое расположение и относительно небольшие размеры хориоретинальных гранулем у пациенток заставили нас изначально предположить токсокарозную этиологию заболевания, поэтому в число лабораторных диагностических тестов было включено исследование титра антител к антигенам *Toxocara canis*, несмотря на то что данный возбудитель не считается эндемичным для Волгоградской области. Дополнительным аргументом в пользу назначения такого теста явилось то, что обе пациентки имели собак, которые могли быть возможным источником заражения.

Следует отметить одинаковые тенденции в развитии заболевания у пациенток одной возрастной группы с одинаковой рефракцией — миопия слабой и средней степени — с возникновением ЗОСТ тракционного происхождения, причем тракции были, скорее всего, спровоцированы изменениями кровенаполнения в хориоидее и сетчатке при формировании гранулемы. В пользу не дистрофической, но тракционной природы ЗОСТ свидетельствует и то, что у первой пациентки на парном правом глазу отсутствовала клинически значимая деструкция стекловидного тела или ЗОСТ, а также однотипность витреальных изменений на обоих глазах у второй пациентки с двусторонним хориоретинитом. Мы сделали заключение о наличии двустороннего токсокарозного поражения во втором клиническом случае, выявив гранулему только в левом глазу, поскольку в обоих глазах присутствовали признаки парспланита, который является одной из форм токсокарозного увеита [6]. Необходимо подчеркнуть необычность этого билатерального воспалительного процесса, поскольку в литературе, как правило, глазной токсокароз считается односторонним поражением [6, 7]. К еще одной особенности течения заболевания в представленных случаях можно отнести наличие инфекционных ассоциаций, так как у обеих пациенток мы выявили, наряду с токсокарозом, серологические маркеры активации герпесвирусной и цитомегаловирусной инфекции, хотя имеются работы, свидетельствующие об отсутствии подобных ассоциаций при токсокарозных хориоретинитах у детей [8].

По данным различных литературных источников, токсокароз, как висцеральный, так и глазной, преимущественно встречается у детей и подростков ввиду преобладания в этой возрастной группе факторов случайной геофагии и близкого контакта с инвазированными животными. В статье обзорного характера В.М. Чередниченко [9], опубликованной в 1985 году, приведен анализ зарубежных и отечественных монографий и статей по данной теме за период с 1950 по 1984 год, свидетельствующий о том, что подавляющее большинство случаев было зафиксировано именно в этой возрастной группе. Публикации последнего времени указывают на то, что данная тенденция сохраняется в возрастной структуре заболеваемости

глазным токсокарозом и сегодня [8–16]. Однако приводимые нами случаи демонстрируют возможность заражения данной инвазией с развитием интраокулярного воспалительного процесса у взрослых пациентов, что должно привлечь внимание к этой проблеме не только детских офтальмологов.

При рассмотрении особенностей течения глазного токсокароза в приведенных случаях невольно возникают аналогии с явлением, которое в офтальмологии названо «маскарадным синдромом», хорошо знакомым офтальмоонкологам и заключающимся в маскировании течения внутриглазного неопластического процесса клинической картиной увеита [17, 18]. При токсокарозе в наших случаях, напротив, клиника увеита (хориоидита, парспланита) и ретинита была скрыта за другим заболеванием, имеющим абсолютно невоспалительный генез. Заглянуть за такой «маскарадный» костюм позволяет комплексное клинико-инструментальное обследование пациентов и наблюдение в динамике с применением классических методик офтальмодиагностики.

УЧАСТИЕ АВТОРОВ:

Гндоян И.А. — концепция и дизайн исследования, сбор и обработка материала, написание текста, редактирование текста, подготовка иллюстраций;
Петраевский А.В. — концепция и дизайн исследования, сбор и обработка материала, редактирование текста, подготовка иллюстраций;
Тришкин К.С. — сбор и обработка материала, подготовка иллюстраций;
Сахарова Э.Ю. — написание текста, редактирование текста.

ЛИТЕРАТУРА/REFERENCES

1. Ходжаян А.Б., Голубева М.В., Козлов С.С. *Медицинская паразитология и паразитарные болезни. Протозоозы и гельминтозы.* М.: ГЭОТАР-Медиа; 2016. 448 с. [Hodzhayan A.B., Golubeva M.V., Kozlov S.S. *Medical parasitology and parasitologic diseases. Protozoiasis and helmintiasis.* Moscow: GeOTAR-Media, 2016. 448 p. (In Russ.)].
2. Shields J.A. Ocular toxocariasis. *Rev. Surv. Ophthal.* 1984;28:361–381.
3. Paul M.M., Stefanic J., Twardosz-Pawlik H., Pecold C. The co-occurrence of Toxocara ocular and visceral larva migrans syndrome: a case series. *Cases J.* 2009;2:6881. DOI: 10.1186/1757-1626-2-6881
4. Nichols R.L. The etiology of visceral larva migrans. Diagnostic morphology of infective second-stage Toxocara larvae. *J. Parasitol.* 1956;42:349–362.
5. Wilder H.C. Nematode endophthalmitis. *Trans. Amer. Acad. Ophthal. Otolaryngol.* 1950;11:99–109.
6. Kanski J.J. *Clinical ophthalmology: a systematic approach.* 6th edition. Edinburgh: Elsevier Butterworth-Heinemann; 2007. 931 p.
7. Ahn S. J., Ryoo N-K., Woo S. J. Ocular toxocariasis: clinical features, diagnosis, treatment, and prevention. *Asia Pac Allergy.* 2014;4(3):134–141. DOI: 10.5415/apallergy.2014.4.3.134
8. Кричевская Г.И., Слепова О.С., Саакян С.В., Мякошина Е.Б., Денисова Е.В. К вопросу о роли инфекций в патогенезе ретинобластомы. *Российский офтальмологический журнал.* 2013;6(2):37–40. [Krichevskaya G.I., Slepova O.S., Saakyan S.V., Myakoshina E.B., Denisova E.V. The role of infections in retinoblastoma pathogenesis. Russian ophthalmological journal = *Rossiyskiy oftal'mologicheskiy zhurnal.* 2013;6(2):37–40 (In Russ.)].
9. Чередниченко В.М. Поражения глаз при токсокарозе. *Офтальмологический журнал.* 1985;5:236–239. [Cherednichenko V.M. Ocular lesions in toxocariasis. Ophthalmological journal = *Oftal'mologicheskiy zhurnal.* 1985;5:236–239 (In Russ.)].
10. Конаныхина С.Ю. Клинико-иммунологические аспекты диагностики токсакароза у детей. *Инфекционные болезни.* 2005;3:5–11. [Konanykhina S.Yu. Clinical immunological aspects of toxocariasis diagnostics in children. Infectious diseases = *Infekcionnye bolezni.* 2005;3:5–11 (In Russ.)].
11. Кричевская Г.И., Денисова Е.В., Гвоздюк Н.А. Сочетанный висцеральный и глазной токсакароз у 11-летней девочки. *Российская педиатрическая офтальмология.* 2010;2:51–53. [Krichevskaya G.I., Denisova E.V., Gvozdyuk N.A. Combined visceral and ocular toxacariasis in 11-year old girl. Russian pediatric ophthalmology = *Rossiyskyja pediatricheskaya oftal'mologiya.* 2010;2:51–53 (In Russ.)].
12. Кувайцева Н.Г., Михайлова М.Г. Токсакароз глаз у детей. *Российская педиатрическая офтальмология.* 2013;1:65–66. [Kuvaitseva N.G., Mikhailova M.G. Ocular toxocarosis in children Russian pediatric ophthalmology = *Rossiyskyja pediatricheskaya oftal'mologiya.* 2013;1:65–66 (In Russ.)].
13. Чернова Т.М. Проблема гельминтозов в педиатрии. Что делать? *Медицинский совет.* 2015;14:73–76. [Chernova T.M. The problem of helminthiasis in pediatrics. Toxocariasis. What should be done? Medical Council = *Meditsinskiy sovet.* 2015;14:73–76 (In Russ.)]. DOI: 10.21518/2079-701X-2015-14-73-76
14. Бодня Е.И., Бодня И.П., Ануар А.Х. Поражения глаз при токсокарозе. *Клиническая инфектология и паразитология.* 2016;5(2):227–233. [Bodnya E.I., Bodnya I.P., Anwar A. Kh. Eye lesions in toxocariasis. Clinical infectology and parasitology = *Klinicheskaya infektolodiya i parazitologia.* 2016;5(2):227–233 (In Russ.)].
15. Бекиш Л.Э. Клинико-эпдемиологические особенности висцерального и глазного токсакароза у детей и взрослых Витебска и Витебской области. *Клиническая инфектология и паразитология.* 2017;6(2):245–248. [Bekish L.E. Clinical and epidemiological peculiarities of the course of visceral and ocular toxocarosis in children and adults of Vitebsk and Vitebsk region. Clinical infectology and parasitology = *Klinicheskaya infektolodiya i parazitologia.* 2017;6(2):245–248 (In Russ.)].
16. Зырянова Е.В., Прилипко Н.Ю., Подлинов А.С., Олонцева А.А. Клинический случай глазной формы токсокароза у ребенка. *Современные технологии в офтальмологии.* 2018;2:257–258. [Zyryanova E.V., Prilipko N.Yu., Podlinov A.S., Olonceva A.A. Clinical case ocular form of toxocariasis in child. Current technologies in ophthalmology = *Sovremennye tehnologii v oftal'mologii.* 2018;2:257–258 (In Russ.)].
17. Corrivean C., Easterbroox M., Payne D. Lymphoma simulating uveitis (masquerade syndrome). *Can.J. Ophthalmol.* 1986; 21:144–149.
18. Гришина Е.Е., Рябцева А.А. Первичные ретинальные лимфомы (взгляд офтальмолога) *Восток Запад. Точка зрения.* 2014; 1 : 275–276. [Grishina E.E., Ryabceva A.A. Primary retinal lymphomas (ophthalmologist's view). East Vest. Point of view.= *Vostok Zapad. Tochka zrenija.* 2014; 1 : 275–276 (In Russ.)]

СВЕДЕНИЯ ОБ АВТОРАХ

ФГБОУ ВО «Волгоградский государственный медицинский университет» Министерства здравоохранения Российской Федерации
Гндоян Ирина Асатуровна
доктор медицинских наук, доцент, профессор кафедры офтальмологии
пл. Павших борцов, 1, Волгоград, 400161, Российская Федерация

ФГБОУ ВО «Волгоградский государственный медицинский университет» Министерства здравоохранения Российской Федерации
Петраевский Алексей Владимирович
доктор медицинских наук, профессор, заведующий кафедрой офтальмологии
пл. Павших борцов, 1, Волгоград, 400161, Российская Федерация

ФГБОУ ВО «Волгоградский государственный медицинский университет» Министерства здравоохранения Российской Федерации
Сахарова Элина Юрьевна
кандидат медицинских наук, доцент кафедры биологии
пл. Павших борцов, 1, Волгоград, 400161, Российская Федерация

ФГБОУ ВО «Волгоградский государственный медицинский университет» Министерства здравоохранения Российской Федерации
Тришкин Константин Сергеевич
кандидат медицинских наук, доцент кафедры офтальмологии
пл. Павших борцов, 1, Волгоград, 400161, Российская Федерация

ABOUT THE AUTHORS

Volgograd State Medical University
Gndoyan Irina A.
MD, Professor of Ophthalmology department
Pavshih bortsov sq., 1, Volgograd, 400161, Russian Federation

Volgograd State Medical University
Petrayevsky Alexey V.
MD, Professor, head of Ophthalmology department
Pavshih bortsov sq., 1, Volgograd, 400161, Russian Federation

Volgograd State Medical University
Sakharova Elina Yurjevna
PhD, Assistant Professor of Biology department
Pavshih bortsov sq., 1, Volgograd, 400161, Russian Federation

Volgograd State Medical University
Trishkin Konstantin S.
PhD, Assistant Professor of Ophthalmology department
Pavshih bortsov sq., 1, Volgograd, 400161, Russian Federation