ISSN 1816-5095 (print); ISSN 2500-0845 (online)
https://doi.org/10.18008/1816-5095-2021-3S-638-645

поступила 14.06.21
was received 14.06.21

Перспективы антиангиогенной терапии при заболеваниях сетчатки

М.В. Будзинская А.А. Плюхова

ФГБНУ «Научно-исследовательский институт глазных болезней»
ул. Россолимо, 11а, б, Москва, 119021, Российская Федерация

РЕЗЮМЕ **Офтальмология. 2021;18(3S):638–645**

Всемирная организация здравоохранения считает нарушение органа зрения серьезной проблемой современности [1]. По данным мировой статистики количество человек с нарушением зрительных функций составляет 1,3 миллиарда, большинство из этого числа — люди старше 50 лет [2]. За последние 20 лет разработки в области лечения возрастной макулярной дегенерации и заболеваний глазного дна продвинулись вперед и включают такие препараты, как ингибиторы фактора роста эндотелия сосудов. Молекулярная структура препаратов, предназначенных для интравитреального применения, варьирует от аптамеров РНК (пегаптаниб) до полноразмерных моноклональных антител (mAb: бевацизумаб) к Fab-фрагментам (ранибизумаб) и конъюгату антитела (афлиберцепт). Кроме того, одноцепочечный вариабельный фрагмент (scFv: бролуцизумаб), биспецифическое моноклональное антитело (фарицимаб) и DARPin (абигар пегол) показывают многообещающие результаты по результатам клинических исследований [6, 7]. Бролуцизумаб (RTH258) был разработан ESBATech (ES-BATech AG — Schlieren ZH, Швейцария), который первоначально имел название ESBA1008, ингибитор гуманизированного одноцепочечного фрагмента антитела (scFv) всех изоформ фактора роста эндотелия сосудов-А (VEGF-A). [6, 7, 11] Молекула фарицимаба характеризуется наличием биспецифического антитела, которое одновременно связывается как с VEGF-A, так и с Ang-2; лекарственное средство состоит из антигенсвязывающего фрагмента против Ang-2 (Fab), Fab против VEGF-A и кристаллизующегося модифицированного фрагмента (область Fc) с общим размером 150 кДа. Этот эффект «кроссовера» обеспечил высокую аффинность к обеим мишеням с сохранением хорошего профиля стабильности по сравнению с естественными антителами [8]. Абиципар пегол (Abicipar, Allergan. Dublin, Ирландия) представляет собой DARPin, действие которого направлено на связывание всех изоформ VEGF-A, подобно ранибизумабу. Он имеет более высокое сродство и более длительный период полувыведения из глаза, чем ранибизумаб (>13 дней по сравнению с 7,2 дня), что делает его препаратом с потенциально более длительным сроком действия и необходимостью менее частых инъекций. В данной статье мы попытались обобщить данные литературы о разрабатываемых и готовых к выходу новых анти-VEGF-препаратах. Надеемся, что появление данных препаратов на рынке позволит уменьшить инъекционную нагрузку на пациента и оптимизировать материальные затраты.

Ключевые слова: возрастная макулярная дегенерация, диабетическая ретинопатия, заболевания сетчатки, анти-VEGF-терапия, бролуцизумаб, абиципар пегол, фарицимаб

Для цитирования: Будзинская М.В., Плюхова А.А. Перспективы антиангиогенной терапии при заболеваниях сетчатки. *Офтальмология.* 2021;18(3S):638–645. https://doi.org/10.18008/1816-5095-2021-3S-638-645

Прозрачность финансовой деятельности: Никто из авторов не имеет финансовой заинтересованности в представленных материалах или методах

Конфликт интересов отсутствует

CC BY 4.0

Future Perspectives for Antiangiogenic Therapy in Retinal Diseases

M.V. Budzinskaya, A.A. Plyukhova

Scientific Research Institute of Eye Diseases
Rossolimo str., 11A, B, Moscow, 119021, Russian Federation

ABSTRACT

Ophthalmology in Russia. 2021;18(3S):638–645

The World Health Organization considers eye disorders as the serious problem of our time [1]. According to world statistics, the number of people with visual impairment is 1.3 billion, most of this number are people over 50 years old [2]. Over the past 20 years, developments in the treatment of AMD and fundus diseases have advanced and include drugs such as vascular endothelial growth factor inhibitors. The molecular structures of drugs intended for intravitreal use range from RNA aptamers (pegaptanib) to full-length monoclonal antibodies (mAb: bevacizumab) to Fab fragments (ranibizumab) and an antibody conjugate (aflibercept). In addition, single-chain variable fragment (scFv: brolucizumab), bispecific monoclonal antibody (faricimab) and DARPin (abigar pegol) show promising results in clinical trials.[6, 7] Brolucizumab (RTH258) was developed by ESBATech (ES-BATech AG — Schlieren ZH, Switzerland) originally under the name ESBA1008, an inhibitor of the humanized single chain antibody fragment (scFv) of all isoforms of vascular endothelial growth factor-A (VEGF-A). [6, 7, 11]. The Faricimab (ROCHE, Switzerland) molecule is characterized by the presence of a bispecific antibody that simultaneously binds to both VEGF-A and Ang-2; the drug consists of an anti-Ang-2 antigen-binding fragment (Fab), an anti-VEGF-A Fab and a crystallizing modified fragment (Fc region) with a total size of 150 kDa. This "crossover" effect provided high affinity for both targets while also maintaining a good stability profile compared to natural antibodies [8]. Abicipar Pegol (Abicipar, Allergan. Dublin, Ireland) is a DARPin aimed at binding all VEGF-A isoforms, like ranibizumab. It has a higher affinity and a longer half-life from the eye than ranibizumab (>13 days versus 7.2 days), making it a potential drug with a longer duration of action and the need for less frequent injections [15]. In this article, we tried to summarize the literature data on new anti-VEGF drugs being developed and ready for release. We hope that the appearance of these drugs on the market will make it possible to reduce the injection load on the patient and optimize their material costs.

Keywords: age-related macular degeneration, diabetic retinopathy, retinal diseases, anti-VEGF therapy, brolucizumab, abicipar pegol, faricimab

For citation: Budzinskaya M.V., Plyukhova A.A. Future Perspectives for Antiangiogenic Therapy in Retinal Diseases. *Ophthalmology in Russia.* 2021;18(3S):638–645. https://doi.org/10.18008/1816-5095-2021-3S-638-645

Financial Disclosure: No author has a financial or property interest in any material or method mentioned

There is no conflict of interests

Всемирная организация здравоохранения считает нарушения органа зрения серьезной проблемой современности [1]. По данным мировой статистики количество человек с нарушением зрительных функций составляет 1,3 миллиарда, большинство из этого числа — люди старше 50 лет [2]. Данный факт в сочетании с увеличением средней продолжительности жизни указывает на высокие риски появления проблем со зрением у лиц старшей возрастной группы. Возрастная макулярная дегенерация (ВМД), диабетическая ретинопатия (ДР) и окклюзия вен сетчатки — очень распространенные глазные заболевания [3, 4]. В настоящее время экссудативная форма ВМД представляет собой одну из основных причин необратимого снижения зрения у пациентов старше 65 лет в промышленно развитых странах, при этом прогнозируется, что глобальная распространенность вырастет с почти 196 миллионов человек в 2020 году до 288 миллионов к 2040 году. С клинической точки зрения ВМД делится на два разных подтипа: неэкссудативная, или сухая, форма и экссудативная, или влажная, форма (вВМД). Влажная форма хотя и менее распространена, чем сухая, чаще связана с острой и тяжелой потерей центрального зрения: ее патогенез обусловлен образованием патологической хориоидальной неоваскуляризации (ХНВ) в макулярной зоне, что вызывает суб- и интраретинальное накопление экссудата, а на поздних стадиях — развитие фиброзных рубцов. Кроме того, ДР и диабетический макулярный отек (ДМО) считаются одной из наиболее частых причин нарушения зрения в западных странах. Во всем мире рост заболеваемости диабетом привел к увеличению нарушений зрения, связанных с ДР, на 64 % и слепоты на 27 %. При ДР хроническая гипергликемия ответственна за изменения, происходящие в микрососудистой сети сетчатки, в частности, повреждение перицитов изменяет капиллярную перфузию, приводит к образованию микроаневризм и изменению регуляции кровотока сетчатки [4, 5].

За последние 20 лет исследования в области лечения ВМД и заболеваний глазного дна продвинулись вперед и связаны с разработкой таких препаратов, как ингибиторы фактора роста эндотелия сосудов. Середина 2000-х годов была временем, связанным с появлением на медицинском рынке различных лекарств, предназначенных для лечения ВМД и макулярного отека различного генеза. Управление по санитарному надзору за качеством пищевых продуктов и медикаментов в декабре 2004 года одобрило препарат Macugen (пегаптаниб, затем производства Eyetech, в настоящее время — Bausch + Lomb) для терапии экссудативной формы ВМД. Препарат показал некоторую способность поддерживать, хотя и не улучшать зрение. Но даже это было успехом в тот период, когда неуклонное, прогрессирующее снижение

зрительных функций было уделом большинства пациентов с ВМД. Годом позже была продемонстрирована эффективность Авастина (бевацизумаба, Genentech) в восстановлении утраченного зрения — недорогого, но не зарегистрированного в офтальмологии препарата, опережающего по выходу на рынок лекарственный препарат Lucentis (ранибизумаб, Genetech) той же компании, который появился на рынке в 2006 году. Третий вариант Eylea (афлиберцепт, Регенерон) был одобрен в 2011 году. Новаторские методы терапии произвели революцию в лечении сосудистых заболеваний сетчатки и установили новый стандарт лечения. В настоящее время эти препараты являются препаратами первой линии для лечения неоваскулярной формы ВМД, диабетического макулярного отека и кистозного макулярного отека, возникшего в результате окклюзии вен сетчатки [6, 7].

Хотя международные клинические исследования продемонстрировали способность пациентов сохранять зрение на фоне проводимой анти-VEGF-терапии в 90 % случаев, реальный процент на основании клинической практики приближается лишь к 50 %. Данный факт можно объяснить тем, что пациенты нарушают длительность межинъекционных интервалов. Проблема состоит в том, что большинству больных, чтобы сохранить и улучшить зрение, необходимо проводить интравитреальное введение анти-VEGF-препаратов каждые четыре-восемь недель. В то же время у большинства пациентов этому могут препятствовать обострения сопутствующих заболеваний, а также трудности в решении организационных вопросов, что ведет к нарушению графика проведения инъекций [8].

В настоящее время большинство исследований направлено на поиск лучших альтернатив частым инъекциям. Дело не только в удобстве, есть надежда, что наиболее организованное лечение также поможет пациентам сохранить зрение.

В этом обзоре мы собрали данные о новых молекулах для лечения ВМД, которые уже созданы и работа над которыми проводится.

Препараты имеют различную молекулярную структуру, нацеленную на молекулу VEGF, поскольку VEGF-рецептор (VEGFP) является одной из основных патологических мишеней, задействованных в большинстве сосудистых патологий сетчатки. VEGF-A играет ключевую роль в ангиогенезе — связывается с VEGFR1 и VEGFR2 и вызывает стимуляцию эндотелиальных клеток, миграцию макрофагов, повышенную проницаемость сосудов, приводя к нарушению гематоретинального барьера. VEGF-A кодируется одним геном. Путем вариабельного сплайсинга генов во время экспрессии образуется несколько изоформ VEGF-A, из которых VEGF-165 является наиболее распространенным и сильнодействующим. Другие пути включают ось ангиопоэтин-Tie рецептора, путь Ephrin-Eph, путь Delta-Notch, а также задействуются инсулиноподобный фактор роста-1 и интерлейкин-8.

Молекулярные структуры препаратов, предназначенных для интравитреального применения, варьируют от аптамеров РНК (пегаптаниб) до полноразмерных моноклональных антител (mAb: бевацизумаб) к Fab-фрагментам (ранибизумаб) и конъюгату антитела (афлиберцепт). Кроме того, одноцепочечный вариабельный фрагмент (scFv: бролуцизумаб), биспецифическое моноклональное антитело (фарицимаб) и DARPin (абигар пегол) показывают многообещающие результаты по результатам клинических исследований. Эти препараты предназначены для интравитреального введения при нВМД и ДМО и, таким образом, предоставляют уникальную возможность для непосредственного анализа лекарств с различными структурами и их эффективности. С появлением оптической когерентной томографии сетчатки можно изучать, регистрировать и сравнивать патологический статус заболевания *in vivo* и влияние препаратов на патологические процессы. Изменения в уровнях интраретинальной жидкости, субретинальной жидкости являются прямым индикатором способности этих молекул проникать в ткань.

Тем не менее формирование субретинального фиброза у ряда пациентов препятствует дальнейшему улучшению зрения, несмотря на проводимое лечение. Большое количество рандомизированных контролируемых исследований (РКИ) показало, что субретинальный фиброз развивается почти у 50 % пациентов в течение 2 лет, несмотря на получаемую терапию. Большой интерес представляет появление препаратов, влияющих на аберрантный ангиогенный процесс [8].

БРОЛУЦИЗУМАБ («НОВАРТИС ФАРМА», ШВЕЙЦАРИЯ)

Новый препарат бролуцизумаб («Новартис Фарма», Вискью) одобрен для использования в Соединенных Штатах в 2019 году, а также прошел регистрацию в Министерстве здравоохранения РФ в 2020 году.

Бролуцизумаб (RTH258) был разработан компанией ESBATech (ES-BATech AG — Schlieren ZH, Швейцария) первоначально под названием ESBA1008 — ингибитор гуманизированного одноцепочечного фрагмента антитела (scFv) всех изоформ фактора роста эндотелия сосудов-А (VEGF-A). По сравнению с полным антителом или Fab-фрагментом бролуцизумаб представляет собой одноцепочечный фрагмент антитела, наименьшую функциональную субъединицу антитела, которая все еще сохраняет полную связывающую способность с намеченной мишенью. Бролуцизумаб имеет молекулярную массу 26 кДа, что, в свою очередь, намного меньше, чем бевацизумаб (149 кДа), афлиберцепт (115 кДа) или ранибизумаб (48 кДа) [6, 10, 11].

Меньшая молекулярная масса позволила уместить более высокую молярную концентрацию лекарственного средства в 50 мкл интравитреальной инъекции с дозировкой препарата в 6 мг. Меньший размер молекулы бролуцизумаба обеспечивает возможность эффективного

Таблица 1. Сравнительная характеристика анти-VEGF-препаратов [9]

Table 1. Comparative characteristics of anti-VEGF drugs [9]

	Бролуцизумаб	Фарисумаб	Абициплар Пегол
Фирма-производитель / Company manufacturer	«Новартис Фарма», Швейцария	Roche, Швейцария	Allergan, Ирландия
Тип молекулы / Molecule type	scFV-фрагмент	Fab-фрагмент и модифицированный фрагмент, кристаллизующийся участок (область Fc)	DARPin
Вес молекулы / Molecule weight	26 kDa	150 kDa	34 kDa
Изображение / Image	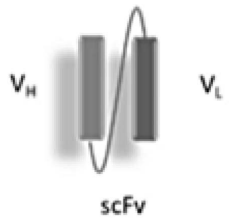	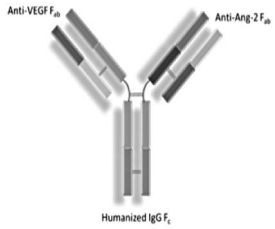	
Воздействие на рецепторы / Effects on receptors	VEGF-A	Ang-2+ VEGF-A	VEGF-A
Одобрение / Acceptance	FDA* в 2019 г. для пациентов с нВМД, Минздрав РФ в 2020 г. / FDA * in 2019 for patients with nVMD, Ministry of Health of the Russian Federation 2020	3-я стадия КИ / Stage 3 CI	FDA* — не одобрен / FDA * — not approved

Примечание: * FDA — Управление по санитарному надзору за качеством пищевых продуктов и медикаментов США.
Note: * FDA — United States Food and Drug Administration.

проникновения через слои сетчатки и сосудистой оболочки по сравнению с другими анти-VEGF-молекулами. В эксперименте на кроликах было показано более высокое воздействие бролуцизумаба на сетчатку глаза (в 2,2 раза), а на РПЭ и сосудистую оболочку — в 1,7 раза по сравнению с ранибизумабом.

Для бролуцизумаба характерна более высокая аффинность связывания с изоформами VEGF-A по сравнению с онкологическим препаратом бевацизумаб. В результате клинических исследований было показано, что бролуцизумаб имеет численно более высокое сродство со всеми изоформами VEGF-A при сравнении с афлиберцептом и ранибизумабом. Эффективность и безопасность различных доз бролуцизумаба по сравнению с афлиберцептом изучали в рандомизированных многоцентровых исследованиях с двойной маскировкой HAWK и HARRIER. В частности, в исследование HAWK вошли 1082 пациента с рандомизацией 1:1:1 — бролуцизумаб 3 мг, бролуцизумаб 6 мг и афлиберцепт 2 мг соответственно, в то время как в исследование HARRIER было набрано для непосредственного сравнения 1049 глаз, получавших бролуцизумаб 6 мг и афлиберцепт 2 мг. В обоих исследованиях после трех последовательных ежемесячных инъекций препарата бролуцизумаб пациентов переводили на режим введения один раз в 12 недель (с возможностью перехода на режим каждые 8 недель в зависимости от активности заболевания), в то время как афлиберцепт вводили каждые 8 недель в фиксированной дозе.

Оценку первичных результатов проводили на 48-й неделе. Острота зрения в обеих группах была сопоставима. В 50 % случаев при введении бролуцизумаба межинъекционный интервал составил 12 недель на протяжении 48 недель. В том случае когда после загрузочных инъекций (на 16-й неделе) не было необходимости проводить инъекции каждые 8 недель, вероятность сохранения интервала каждые 12 недель составляла 85,4 %. Более того, те же пациенты, достигшие 48-й недели при интервале каждые 12 недель, продолжали лечение с тем же межинъекционным промежутком до 96-й недели [4, 6].

Наличие различных типов ретинальной жидкости по данным ОКТ является качественным показателем активности заболевания. В исследовании OSPREY как бролуцизумаб, так и афлиберцепт вводили с одинаковой периодичностью (каждые 8 недель) до 40-й недели, что позволяет напрямую сравнить эффективность проводимой терапии. Анализ результатов исследования OSPREY показал, что в большей части глаз, получавших бролуцизумаб (61 % против 35 % получавших афлиберцепт), наблюдалась резорбция как ИРЖ, так и СРЖ на 40-й неделе. Кроме того, у большего процента пациентов в группе с препаратом бролуцизумаб при очередном плановом осмотре отсутствовали данные типы жидкости (75,00 % против 46,67 % пациентов с ≥2 визитами подряд и 68,18 % против 37,78 % с ≥3 визитами).

Как в HAWK, так и в HARRIER у меньшего количества пациентов, получавших бролуцизумаб 6 мг по сравнению с афлиберцептом, наблюдалась ИРЖ и/или СРЖ на 16-й неделе (35 % для HAWK и 36 % для HARRIER; $p < 0{,}001$ соответственно) и на 48 неделе (31 % для HAWK, 41 % в HARRIER; $p < 0{,}001$ соответственно). Такая же тенденция наблюдалась у пациентов с жидкостью под РПЭ на 16-й и 48-й неделе (у ≥30 % пациентов, получавших бролуцизумаб, по сравнению с афлиберцептом). Пропорции глаз с ИРЖ/СРЖ на 96-й неделе в HAWK

составляли 24 % для бролуцизумаба 6 мг и 37 % для афлиберцепта (p = 0,0002), тогда как в HARRIER они составляли 24 % для бролуцизумаба 6 мг и 39 % для афлиберцепта (p < 0,0001).

Результаты исследований фазы II и III показывают, что бролуцизумаб обеспечивает лучший контроль за наличием интра- и субретинальной жидкости, чем афлиберцепт, во всех отделах сетчатки как при сопоставимом межинъекционном интервале 1 раз в 8 недель, так и при частоте инъекций 1 раз в 12 недель / 1 раз в 8 недель [4, 6, 10, 12].

В настоящее время проходит двухлетнее рандомизированное многоцентровое исследование KITE и KESTREL III фазы в 2 группах с двойной маскировкой для оценки эффективности и безопасности бролуцизумаба по сравнению с афлиберцептом у взрослых пациентов с нарушениями зрения вследствие диабетического макулярного отека (регистрационные номера клинических испытаний ClinicalTrials.gov. NCT03481660 и NCT03481634). Пациенты были рандомизированы 1:1 в одну из двух групп. Первая группа (исследовательская) получала бролуцизумаб в дозе 6 мг, вводимый пять раз с 6-недельным интервалом, затем 12-недельный интервал при стабильных показателях ОЗ и ОКТ. При выявлении признаков активности заболевания пациента переводили на режим введения 1 раз в 8 недель с возможностью увеличения интервала. Вторая группа (контрольная) включала афлиберцепт в дозе 2 мг с загрузочными дозами 1 раз с 4-недельными интервалами, а затем один раз в 2 месяца в течение поддерживающей фазы до конца исследования. 6-недельный режим дозирования бролуцизумаба во время фазы загрузки был основан на результатах, полученных в I и II фазе клинических исследований, среднее время до потребности во второй инъекции составляло 75 дней [10]. Выводы будут опубликованы по окончании исследования.

Внутриглазное воспаление (ВГВ) наблюдалось у 5,3 и 2,7 % пациентов в исследованиях HAWK и HARRIER соответственно. В группе с препаратом афлиберцепт внутриглазное воспаление было <1 %. В общей сложности у 6 из 730 пациентов (0,82 %) наблюдалась окклюзия артерии сетчатки в группе с бролуцизумабом 6 мг. Постмаркетинговые сообщения зарегистрировали еще одиннадцать случаев окклюзионного васкулита сетчатки. К марту 2020 года Комитет по исследованиям и безопасности в терапии Американского общества специалистов сообщил о 27 случаях внутриглазного воспаления, вызванного препаратом бролуцизумаб. Американской академией офтальмологов высказаны опасения по поводу этих серьезных нежелательных явлений и необходимость раскрыть более подробную информацию. По данным постмаркетинговых публикаций по безопасности, частота ретинального васкулита составила 4,89 случая, окклюзия сосудов сетчатки 3,38 и ретинального васкулита с окклюзией сосудов сетчатки 7,05 на 10 000 инъекций. Наблюдения с целью выявления внутриглазного воспаления продолжаются и в настоящее время. Novartis регулярно предоставляет медицинскому сообществу обновленную информацию. Более подробные сведения представлены на веб-сайте www.brolucizumab.info. Рекомендуется тщательная оценка риска воспаления и постоянное наблюдение за пациентами, получающими препарат бролуцизумаб [6, 10, 11].

ФАРИЦИМАБ (ROCHE, ШВЕЙЦАРИЯ)

Это препарат, который воздействует на несколько факторов и нацелен как на VEGF, так и на белок ангиопоэтин-2. Молекула фарицимаба характеризуется наличием биспецифического антитела, которое одновременно связывается как с VEGF-A, так и с Ang-2 и состоит из антигенсвязывающего фрагмента против Ang-2 (Fab), Fab против VEGF-A и кристаллизующегося модифицированного фрагмента (область Fc) с общим размером 150 кДа. Этот эффект «кроссовера» обеспечил высокую аффинность к обеим мишеням, также сохранив хороший профиль стабильности по сравнению с естественными антителами [8].

В стекловидном теле пациентов с диабетом, перенесших витрэктомию, было обнаружено повышение уровня как VEGF-A, так и Ang-2, что также отражает прямую корреляцию с тяжестью заболевания.

В доклиническом исследовании было показано, что как VEGF-A, так и Ang-2 являются важными факторами разрушения эндотелиального барьера.

Аналогичным образом другое исследование *in vivo* на мышах с экспериментальной макулярной васкуляризацией показало, что двойное ингибирование VEGF-A/Ang-2 было более эффективным, чем монотерапия VEGF-A или Ang-2, при этом отмечено уменьшение отека, количества субретинальных воспалительных клеток, апоптоза клеток сетчатки.

Кроме того, на модели увеита на мышах, вызванного эндотоксином, выявлены некоторые противовоспалительные свойства фарицимаба. В частности, было доказано, что этот биспецифический агент эффективен в отношении снижения инвазии лейкоцитов сетчатки и в подавлении транслокации NF-κB у мышей с эндотоксин-индуцированным увеитом, что также предполагает его возможную роль в воспалительных заболеваниях глаз [6, 13].

Исследования AVENUE и STAIRWAY II фазы были разработаны для оценки клинической эффективности (дизайн исследования «доказательство не меньшей эффективности») интравитреального введения препарата фарицимаб по сравнению с препаратом ранибизумаб для лечения нВМД.

В многоцентровом рандомизированном двойном маскированном исследовании AVENUE II после 36-недельного периода наблюдения в группе фарицимаба 1,5 мг ежемесячно наблюдалось улучшение ОЗ на +9,1 буквы, в 4- и 8-недельной группе фарицимаба 6,0 мг улучшение ОЗ составило 6,0 буквы, а в группе с ежемесячным введением

фарицимаба 6,0 мг прирост составил 5,9 буквы, в группе с ежемесячным введением ранибизумаба — 7,2 буквы. Во всех группах отмечалось значимое снижение ТЦЗС. С клинической точки зрения, хотя ежемесячное введение фарицимаба не обладало преимуществами по сравнению ежемесячным введением ранибизумаба (как указано в первоначальном протоколе), общие обнадеживающие функциональные и анатомические результаты способствовали дальнейшим исследованиям III фазы.

В многоцентровом рандомизированном исследовании II фазы STAIRWAY через 24 недели у 65 % (n = 36/55) пациентов, получавших препарат фарицимаб, активности заболевания найдено не было. Через 40 недель среднее улучшение ОЗ по сравнению с исходным уровнем составило +11,4 (ДИ 80 %, 7,8–15,0), +9,3 (ДИ 80 %, 6,4–12,3) и +12,5 (ДИ 80 %, 9,9–15,1) соответственно для группы с ежемесячным введением ранибизумаба, 12-недельным введением фарицимаба и 16-недельным введением фарицимаба. После 52-недельного периода наблюдения среднее количество интравитреальных инъекций составило 12,9, 6,7 и 6,2 в ежемесячной группе ранибизумаба, 12-недельного фарицимаба и 16-недельного фарицимаба соответственно. Предварительно определенный режим дозирования для препарата фарицимаб — это каждые 16 недель после трех загрузочных доз [13, 14].

В многоцентровом рандомизированном двойном маскированном исследовании II фазы BOULEVARD у пациентов с ДМО через 24 недели в группе фарицимаба 6 мг было зарегистрировано значительное увеличение ОЗ по сравнению с группой 0,3 мг ранибизумаба (13,9 буквы против 10,3 буквы соответственно, p = 0,03). Через 24 недели процент пациентов, у которых было улучшение на 10 букв или более по сравнению с исходным уровнем, составил 59,2 % (80 % ДИ, 50,2–67,7 %) в группе ранибизумаба, 60,6 % (80 % ДИ 51,6–68,9 %) в группе фарицимаба. Более того, было доказано, что фарицимаб вызывает дозозависимое значительное снижение ТЦЗС, улучшение шкалы тяжести диабетической ретинопатии (DRSS) и увеличение времени для повторного лечения по сравнению с ранибизумабом в течение периода последующего наблюдения. В данном исследовании II фазы было доказано, что фарицимаб статистически и клинически более эффективен по сравнению с ранибизумабом на 24-й неделе у пациентов с ДМО.

В настоящее время в двух продолжающихся многоцентровых рандомизированных исследованиях III фазы LUCERNE (NCT03823300) и TENAYA (NCT03823287) сравнивается клиническая эффективность и безопасность фарицимаба и афлиберцепта у пациентов с нВМД.

Аналогичным образом в двух продолжающихся многоцентровых рандомизированных исследованиях YOSEMITE (NCT03622580) и RHINE (NCT03622593) изучается эффективность фарицимаба у пациентов с ДМО.

В многоцентровом исследовании AVENUE во II фазе у 81,7 % (n = 214/262) пациентов наблюдалось по крайней мере 1 нежелательное явление (НЯ) в течение всего периода наблюдения, при этом тяжелые глазные нежелательные явления имели место у 5 пациентов. Кроме того, у 12,6 % (n = 33/242) участников были выявлены системные НЯ, которые не были ассоциированы с интравитреальными инъекциями. Внутриглазное воспаление было зарегистрировано соответственно у 4,5, 6,5, 5,1, 0 и 3,1 % пациентов при ежемесячном приеме ранибизумаба 0,5 мг, фарицимаба 1,5 мг, фарицимаба 6 мг, двухмесячного приема фарицимаба 6 мг и ранибизумаба 0,5 мг и ежемесячного приема фарицимаба 6 мг [15].

В исследовании STAIRWAY у 76,1 % (n = 54/71) пациентов также наблюдалось по крайней мере одно НЯ (81,3 % [n = 13/16] в группе ежемесячного приема ранибизумаба, 75,0 % [n = 18/24] в группе фарицимаба 12 недель и 74,2 % [n = 23/31] в группе фарицимаба 16 недель. В целом глазные НЯ были описаны у 39,4 % (n = 28/71) пациентов. О случаях эндофтальмита и отслойки сетчатки не сообщалось. У 60,5 % пациентов (n = 43/71) было диагностировано по крайней мере одно неглазное НЯ, однако корреляции с интравитреальными инъекциями не было.

В исследовании II фазы BOULEVARD у 224 пациентов с ДМО через 36 недель наблюдения не было зарегистрировано тяжелых глазных НЯ, включая внутриглазное воспаление, эндофтальмит или отслоение сетчатки. У 1,8 % пациентов (n = 4/224; 3 в группе ранибизумаба и n = 1/224 в группе 6,0 мг фарицимаба) возникло кровоизлияние в стекловидное тело [7, 13, 14].

ABICIPAR PEGOL (ALLERGAN, ИРЛАНДИЯ)

Препарат представляет собой DARPin, действие которого направлено на связывание всех изоформ VEGF-A, подобно ранибизумабу. Он имеет более высокое сродство и более длительный период полувыведения из глаза, чем ранибизумаб (>13 дней по сравнению с 7,2 дня для ранибизумаба), что делает его потенциально препаратом с более длительным сроком действия и необходимостью менее частых инъекций.

Исследование REACH представляло собой многоцентровое рандомизированное контролируемое исследование II фазы, в котором сравнивали 1 мг, 2 мг абициапара и ранибизумаб у «нативных» пациентов с неоваскулярной формой ВМД. МКОЗ по сравнению с исходным уровнем терапии составила +6,2, +8,3 и +5,6 буквы на 16-й и +8,2, +10,0 и +5,3 буквы на 20-й неделе для 1 мг, 2 мг абициапара и ранибизумаба соответственно. Уменьшение средней центральной толщины сетчатки (ЦТЗ) по сравнению с исходным уровнем составило 134, 113 и 131 мкм на 16-й неделе для Abicipar 1 мг, Abicipar 2 мг и ранибизумаба и 116, 103 и 138 мкм на 20-й неделе соответственно [15].

Японская когорта пациентов в исследовании BAMBOO включала 14/25 (56 %) пациентов с полипоидальной хориоидальной васкулопатией (ПХВ). Среднее изменение МКОЗ по сравнению с исходным уровнем на 16-й неделе составило +6,0, +9,8 и +12,3 буквы

для пациентов с ПХВ и +9,6, +7,5 и +25,0 буквы для пациентов с остальными 3 типами неоваскуляризации в группе с 1 мг, 2 мг абициапара и ранибизумаба соответственно. Среднее изменение ТЦЗС от исходного уровня на 16-й неделе составило –268,6, –191,2 и –253,7 мкм для пациентов с ПХВ и –106,0, –204,5 и –195,5 мкм для пациентов без ПХВ в группах 1 мг, 2 мг абициапара и ранибизумаба соответственно. Результаты исследования BAMBOO также позволяют предположить, что абициапар эффективен в отношении ПХВ. Сильные стороны исследования, которые отличают BAMBOO от CYPRESS и REACH, — использование ICGA и анализа подгрупп, основанного на наличии или отсутствии ПХВ в популяции пациентов в Японии. Ограничения исследования включали небольшой размер выборки и продолжительность исследования 6 месяцев [16].

Эти обнадеживающие результаты проложили путь к исследованиям III фазы. Исследования SEQUOIA и CEDAR включали пациентов с неоваскулярной ВМД, разделенных на три группы: три ежемесячные инъекции по 2 мг с последующей инъекцией каждые 8 недель, две ежемесячные инъекции по 2 мг с последующей инъекцией через 8 недель и каждые 12 недель после этого, ежемесячные инъекции ранибизумаба. Результаты этих исследований показали высокий уровень (более 90 %) стабильного зрения во всех трех группах.

В исследовании SEQUOIA процент пациентов на 52-й неделе со стабильным зрением в группе абициапар пегола с ежемесячным введением препарата составил 94,8 и 91,3 % среди тех, кто получал абикар каждые 8 и 12 недель соответственно. Данные результаты сопоставимы с данными 96 % пациентов, у которых отмечалась стабилизация зрения в группе с ежемесячным введением препарата ранибизумаб. В исследовании CEDAR доля пациентов со стабилизацией зрения в группах абициапар пегол с режимом введения препарата 8 и 12 недель составила 91,7 и 91,2 % соответственно. Ежемесячный прием ранибизумаба продемонстрировал стабильность зрения у 95,5 % пациентов.

В обоих исследованиях на 52-й неделе острота зрения увеличилась на 8,9 буквы у пациентов в группе с 8-недельным интервалом и 7,4 буквы в группе, в которой межинъекционный интервал составлял 12 недель, по сравнению с группой с ранибизумабом, в которой улучшение ОЗ составило 9,4 буквы [16].

Однако при этом отмечалась относительно высокая частота внутриглазного воспаления (увеит или витрит) на фоне интравитреальных инъекций препарата абициапар пегол — 10,4 % в исследовании REACH, 15,3 % — в CEDAR и SEQUOIA и 7,5 % — в исследованиях BAMBOO и CYPRESS, что значительно выше, чем стремящиеся к нулю показатели у ранибизумаба и других анти-VEGF-препаратов. Следует отметить, что большинство случаев внутриглазного воспаления (ВГВ) были легкими, а тяжелые ВГВ (потеря трудоспособности в повседневной жизни и в работе) наблюдались у 3,5 % пациентов, получавших препарат абициапар, в исследовании CEDAR и SEQUOIA. Чтобы решить эту проблему с целью получения более очищенного препарата, был изменен производственный процесс. В исследование MAPLE с использованием модифицированной формулы включено и рандомизировано 123 пациента с нВМД и дозой препарата 2 мг или при имитации инъекции. Общие показатели ВГВ составили 8,9 %, и только в одном случае (1,6 %) тяжелое ВГВ[1] [17].

В статье мы попытались обобщить данные литературы о разрабатываемых и готовых к выходу новых анти-VEGF-препаратах. Надеемся, что появление этих препаратов на рынке позволит уменьшить инъекционную нагрузку на больного и оптимизировать материальные затраты. Имеющиеся разработки позволяют не сомневаться в скором появлении и нового поколения препаратов данного направления, как, например, проходящий в настоящее время 2В фазу клинических исследований препарат GB-102 фирмы Graybug, предназначенный для интравитреального введения дважды в год [4].

УЧАСТИЕ АВТОРОВ:

Будзинская М.В. — написание текста, научное редактирование;
Плюхова А.А. — написание текста; техническое редактирование, оформление библиографии; подготовка иллюстраций.

[1] https://www.molecularpartners.com/allergan-and-molecula r-partners-announce-topline-safety-results-from-maple- исследование-участника-пегол /

ЛИТЕРАТУРА/REFERENCES

1. Петрачкова М.С., Сайдашева Э.И., Петрачков Д.В., Буяновская С.В. Современные подходы к прогнозированию активной ретинопатии недоношенных (1-й тип) *Вестник офтальмологии.* 2019;135(4):50–59. [Petrachkova M.S., Saidasheva E.I., Petrachkov D.V., Buyanovskaya S.V. Modern approaches to predicting the development of active type 1 retinopathy of prematurity. Annals of Ophthalmology = *Vestnik oftal'mologii.* 2019;135(4):50–59 (In Russ.)]. DOI: 10.17116/oftalma201913504150
2. Гамидов А.А., Дуржинская М.Х., Макашова Н. В. Персистирующая артерия стекловидного тела у взрослого (клиническое наблюдение). *Вестник офтальмологии.* 2020;4(2):214–218. [Gamidov AA, Durzhinskaya MH, Makashova NV, Sakalova ED, Velieva IA. Persistent vitreous artery in an adult (clinical observation). Annals of Ophthalmology = *Vestnik oftal'mologii.* 2020;4(2):214–218 (In Russ.)]. DOI: 10.17116/oftalma2020136042214
3. Шеремет Н.Л., Микаелян А. А., Андреев А. Ю., Киселев С. Л. Возможности лечения заболеваний сетчатки, сопровождающихся повреждением ретинального пигментного эпителия. *Вестник офтальмологии* 2019;135(5-2):226–234. [Sheremet N.L., Mikaelyan A.A., Andreev A.Yu., Kiselev S.L. Possibilities of treating retinal diseases in patients with damaged retinal pigment epithelium. Annals of Ophthalmology = *Vestnik oftal'mologii.* 2019;135(5-2):226–234 (In Russ.)]. DOI: 10.17116/oftalma2019135052226
4. Samanta A., Aziz A.A., Jhingan M., Singh S.R., Khanani A.M., Chhablani J. Emerging Therapies in Neovascular Age-Related Macular Degeneration in 2020. *Asia Pac J Ophthalmol (Phila).* 2020 May-Jun;9(3):250–259. DOI: 10.1097/APO.0000000000000291
5. Бубнова И.А., Кургузова А.Г. Изменения уровня ВГД после интравитреальных инъекций. *Вестник офтальмологии.* 2018;134(4):47–51. [Bubnova I.A., Kurguzova A.G. Changes in intraocular pressure after intravitreal injections. Annals of Ophthalmology = *Vestnik oftal'mologii.* 2018;134(4):47–51 (In Russ.)]. DOI: 10.17116/oftalma201813404147
6. Kim H.M., Woo S.J. Ocular Drug Delivery to the Retina: Current Innovations and Future Perspectives. *Pharmaceutics.* 2021 Jan 15;13(1):108. DOI: 10.3390/pharmaceutics13010108
7. Khan M., Aziz A.A., Shafi N.A., Abbas T., Khanani A.M. Targeting Angiopoietin in Retinal Vascular Diseases: A Literature Review and Summary of Clinical Trials Involving Faricimab. *Cells.* 2020 Aug 10;9(8):1869. DOI: 10.3390/cells9081869

8. Al-Khersan H., Hussain R.M., Ciulla T.A., Dugel P.U. Innovative therapies for neovascular age-related macular degeneration. *Expert Opin Pharmacother*. 2019 Oct;20(15):1879–1891. DOI: 10.1080/14656566.2019.1636031
9. Campa C. New Anti-VEGF Drugs in Ophthalmology. *Curr Drug Targets*. 2020;21(12):1194–1200. DOI: 10.2174/1389450121666200428101738
10. Bulirsch L.M., Saßmannshausen M., Nadal J. Short-term real-world outcomes following intravitreal brolucizumab for neovascular AMD: SHIFT study. *British Journal of Ophthalmology* Published Online First: 12 April 2021. DOI: 10.1136/bjophthalmol-2020-318672
11. Garweg J.G. A Randomized, Double-Masked, Multicenter, Phase III Study Assessing the Efficacy and Safety of Brolucizumab versus Aflibercept in Patients with Visual Impairment due to Diabetic Macular Edema (KITE). *Klin Monbl Augenheilkd*. 2020 Apr;237(4):450–453. DOI: 10.1055/a-1101-9126
12. Holz F.G., Dugel P.U., Weissgerber G., Hamilton R., Silva R., Bandello F., Larsen M., Weichselberger A., Wenzel A., Schmidt A. Single-Chain Antibody Fragment VEGF Inhibitor RTH258 for Neovascular Age-Related Macular Degeneration: A Randomized Controlled Study. *Ophthalmology*. 2016;123:1080–1089. DOI: 10.1016/j.ophtha.2015.12.030
13. Nicolò M., Ferro Desideri L., Vagge A., Traverso C.E. Faricimab: an investigational agent targeting the Tie-2/angiopoietin pathway and VEGF-A for the treatment of retinal diseases. *Expert Opin Investig Drugs*. 2021 Mar;30(3):193–200. DOI: 10.1080/13543784.2021.1879791
14. Sharma A., Kumar N., Kuppermann B.D., Bandello F., Loewenstein A. Faricimab: expanding horizon beyond VEGF. *Eye (Lond)*. 2020 May;34(5):802–804. DOI: 10.1038/s41433-019-0670-1
15. Khanani A.M., Patel S.S., Ferrone P.J., Osborne A., Sahni J., Grzeschik S., Basu K., Ehrlich J.S., Haskova Z., Dugel P.U. Efficacy of Every Four Monthly and Quarterly Dosing of Faricimab vs Ranibizumab in Neovascular Age-Related Macular Degeneration: The STAIRWAY Phase 2 Randomized Clinical Trial. *JAMA Ophthalmol*. 2020 Sep 1;138(9):964–972. DOI: 10.1001/jamaophthalmol.2020.2699
16. Ferro Desideri L., Traverso C.E., Nicolò M. Abicipar pegol: an investigational anti-VEGF agent for the treatment of wet age-related macular degeneration. *Expert Opin Investig Drugs*. 2020 Jul;29(7):651–658. DOI: 10.1080/13543784.2020.1772754
17. Hussain R.M., Weng C.Y., Wykoff C.C., Gandhi R.A., Hariprasad S.M. Abicipar pegol for neovascular age-related macular degeneration. *Expert Opin Biol Ther*. 2020 Sep;20(9):999–1008. DOI: 10.1080/14712598.2020.1782379

СВЕДЕНИЯ ОБ АВТОРАХ

ФГБНУ «Научно-исследовательский институт глазных болезней»
Будзинская Мария Владимировна
доктор медицинских наук, заведующая отделом клинических исследований в офтальмологии, заместитель директора по научной работе
ул. Россолимо, 11а, б, Москва, 119021, Российская Федерация
https://orcid.org/0000-0002-5507-8775

ФГБНУ «Научно-исследовательский институт глазных болезней»
Плюхова Анна Александровна
кандидат медицинских наук, научный сотрудник
ул. Россолимо, 11а, б, Москва, 119021, Российская Федерация
https://orcid.org/0000-0002-7390-759X

ABOUT THE AUTHORS

Scientific Research Institute of Eye Diseases
Budzinskaya Maria V.
MD, head of the Department of clinical trials in ophthalmology, deputy director for research
Rossolimo str., 11A, B, Moscow, 119021, Russian Federation
https://orcid.org/0000-0002-5507-8775

Scientific Research Institute of Eye Diseases
Plyukhova Anna A.
PhD, research officer
Rossolimo str., 11A, B, Moscow, 119021, Russian Federation
https://orcid.org/0000-0002-7390-759X