ISSN 1816-5095 (print); ISSN 2500-0845 (online)
https://doi.org/10.18008/1816-5095-2021-4-897-907

поступила 04.06.20
was received 04.06.20

Клинико-генетические корреляции при наследственных заболеваниях сетчатки с мутациями в гене *ABCA4* у пациентов российской популяции

И.В. Зольникова[1] В.В. Кадышев[2] А.В. Марахонов[2]

А.Б. Черняк[3], С.В. Милаш[1], Ю.А. Бобровская[1], Н.А. Уракова[1], Н.Ш. Кокоева[1], С.И. Куцев[2], Р.А. Зинченко[2]

[1] ФГБУ «Национальный медицинский исследовательский центр глазных болезней им. Гельмгольца» Министерства здравоохранения Российской Федерации
ул. Садовая-Черногрязская, 14/19, Москва, 105062, Российская Федерация

[2] ФГБНУ «Медико-генетический научный центр им. академика Н.П. Бочкова»
ул. Москворечье, 1, Москва,115522, Российская Федерация

[3] ФГБОУ ВО «Российский национальный исследовательский медицинский университет им. Н.И. Пирогова» Министерства здравоохранения Российской Федерации
ул. Островитянова, 1, Москва, 117997, Российская Федерация

РЕЗЮМЕ

Офтальмология. 2021;18(4):897–907

Цель исследования: изучить клинико-генетические корреляции у пациентов с наследственными заболеваниями сетчатки с мутациями в гене *ABCA4* в Российской Федерации. **Пациенты и методы.** В исследование включен 21 пациент из российской популяции в возрасте от 7 лет до 51 года (средний возраст 20 ± 11 лет) с остротой зрения при максимально возможной коррекции от 0,02 до 0,6 (0,14 ± 0,11) с *ABCA4*-ассоциированной патологией сетчатки, верифицированной молекулярно-генетическими методами. Всем пациентам были выполнены стандартное офтальмологическое обследование и фотофиксация, спектральная оптическая когерентная томография и аутофлюоресценция глазного дна (СОКТ), зарегистрирована максимальная электроретинограмма (ЭРГ), высокочастотная ритмическая ЭРГ на 30 Гц и макулярная хроматическая ЭРГ на красный стимул. При молекулярно-генетическом исследовании использованы секвенирование последнего поколения (NGS) и прямое секвенирование по Сэнгеру. **Результаты.** При *ABCA4*-ассоциированной болезни Штаргардта генотип из «частых» мутаций [p.L541P, p.A1038V] установлен у 9 пациентов, из них в двух случаях он сочетался с еще одной «частой» мутацией p.G1961E. При генотипе [p.L541P, p.A1038V] у 4 пациентов был выявлен «тяжелый» фенотип болезни Штаргардта 1-го типа (STGD1). У одного из пациентов с этими мутациями в гомозиготном состоянии выявлена *ABCA4*-ассоциированная колбочко-палочковая дистрофия сетчатки (CORD3), клинически схожая с вторичной дистрофией сетчатки. Для пациентов при сочетании мутаций p.L541P, p.A1038V и p.G1961E установлена легкая степень заболевания. При мутации p.R653C в гомозиготном состоянии выявлен пигментный ретинит (RP19). Данные клинической картины и аутофлюоресценции были полиморфны у всех обследованных. **Выводы.** Исследование с использованием офтальмологических, молекулярно-генетических и инструментальных методов позволяет, во-первых, расширить спектр клинических признаков наследственной патологии органа зрения, обусловленной мутациями в гене *ABCA4*, во-вторых, расширить спектр мутаций данного гена для пациентов Российской Федерации, в-третьих, изучить клинико-генетические корреляции.

Ключевые слова: болезнь Штаргардта, пигментный ретинит, ABCA4, генетика, электроретинография, оптическая когерентная томография, аутофлюоресценция, ДНК-диагностика, мутации, клинический полиморфизм

Для цитирования: Зольникова И.В., Кадышев В.В., Марахонов А.В., Черняк А.Б., Милаш С.В., Бобровская Ю.А., Уракова Н.А., Кокоева Н.Ш., Куцев С.И., Зинченко Р.А. Клинико-генетические корреляции при наследственных заболеваниях сетчатки с мутациями в гене *ABCA4* у пациентов российской популяции. *Офтальмология.* 2021;18(4):897–907. https://doi.org/10.18008/1816-5095-2021-4-897-907

Прозрачность финансовой деятельности: Никто из авторов не имеет финансовой заинтересованности в представленных материалах или методах

Конфликт интересов отсутствует

Работа выполнена при финансовой поддержке РНФ, проект № 17-15-01051, и в рамках государственного задания Минобрнауки России для ФГБНУ «МГНЦ».

CC BY 4.0

Clinical and Genetic Correlations of Inherital Retinal Disease with Mutations in the *ABCA4* Gene by Patients of the Russian Population

I.V. Zolnikova[1], V.V. Kadyshev[2], A.V. Marakhonov[2], A.B. Chernyak[3], S.V. Milash[1], Yu.A. Bobrovskaya[1], N.A. Urakova[1], N.Sh. Kokoeva[1], S.I. Kutsev[2], R.A. Zinchenko[2]

[1] Helmholtz National Medical Research Center of Eye Diseases
Sadovaya-Chernogriazskaya str., 14/19, Moscow, 105062, Russian Federation

[2] Research Centre for Medical Genetics
Moskvorechie str., 1, Moscow, 115522, Russian Federation

[3] Pirogov Russian National Research Medical University
Ostrovitianov str., 1, Moscow, 117997, Russian Federation

ABSTRACT

Ophthalmology in Russia. 2021;18(4):897–907

Aim: to study genotype-phenotype correlations in patients with inherited retinal diseases with mutations in *ABCA4* gene in Russian Federation. **Patients and methods.** 21 patients from Russian population aged from 7 to 51 years old (mean age 20 ± 11 years with best-corrected visual acuity from 0,02 to 0,6 (0,14 ± 0,11) with *ABCA4*-associated retinopathy, verified by molecular genetics methods. All patients besides standard ophthalmic examination and photodocumentation were performed Spectral-Domain OCT and fundus autofluorescence on Spectralis ®HRA+OCT (Heidelberg Engineering, Germany). Full-field electroretinogram (ERG), 30-Hz flicker ERG and macular chromatic ERG (MERG) to red stimulus were recorded on electroretinographic system MBN (MBN, Russia). (Russia) Molecular genetic studies were performed using Next Generation Sequencing (NGS) and Sandger direct sequencing. Results: In *ABCA4*-associated Stargardt disease 1 type (STGD1) genotype [p.L541P, p.A1038V] of «frequent» mutations was revealed in 9 patients, in 2 cases in was associated another "frequent" mutation p.G1961E. In 4 patients with genotype [p.L541P, p.A1038V] "severe" phenotype of Stargardt disease was found: with large defect of the ellipsoid zone and large zone of central reduced autofluorescence, severely subnormal macular ERG (MERG) to red stimulus and subnormal 30 Hz flicker and full-field maximal ERG. In one patient with these mutations in homozygous state *ABCA4*-associated cone-rod dystrophy (CORD3, clinically looking alike secondary retinal dystrophy is diagnosed. In 2 patients with genotype [p.L541P, p.A1038V] and mutation p.G1961E was found mild phenotype. One patient with homozygous mutation p.R653C autosomal recessive *ABCA4*-associated retinitis pigmentosa (RP19) was diagnosed. Clinical picture and autofluorescence were polymorphic in all patients. **Conclusions.** Our study with ophthalmological, molecular genetics and instrumental methods widens the spectrum of clinical signs of inherited eye diseases associated with mutations in *ABCA4* gene, widens the spectrum mutations in Russian Federation and reveals clinico-genetic genotype-phenotype correlations.

Keywords: Stargardt's disease, retinitis pigmentosa, *ABCA4*, genetics, electroretinography, optical coherence tomography, autofluorescence, DNA diagnostics, mutations, clinical polymorphism

For citation: Zolnikova I.V., Kadyshev V.V., Marakhonov A.V., Chernyak A.B., Milash S.V., Bobrovskaya Y.A, Urakova N.A., Kokoeva N.Sh., Kutsev S.I., Zinchenko R.A. Clinical and Genetic Correlations of Inherital Retinal Disease with Mutations in the *ABCA4* Gene by Patients of the Russian Population. *Ophthalmology in Russia.* 2021;18(4):897–907. https://doi.org/10.18008/1816-5095-2021-4-897-907

Financial Disclosure: No author has a financial or property interest in any material or method mentioned

There is no conflict of interests

The research was supported by RSF (project No. 17-15-01051)

ВВЕДЕНИЕ

Наследственные заболевания сетчатки (НЗС) — генетически гетерогенная группа заболеваний заднего отрезка глаза, в большинстве случаев характеризующихся умеренным клиническим полиморфизмом. Согласно нашим данным, 85 % лиц с НЗС являются инвалидами по зрению, что определяет социальную значимость настоящего исследования.

Белок ABCA4, кодируемый одноименным геном (ОМИМ *601691), относится к большому семейству трансмембранных АТФ-связывающих кассетных переносчиков и представляет собой ретиноспецифический мембранный белок, который экспрессируется в дисках наружных сегментов палочковых и колбочковых фоторецепторов. Этот белок использует энергию АТФ для переноса N-ретинил-фосфатидилэтаноламина, участвующего в рециркуляции ретиналя, играющего важную роль в зрительном цикле [1–3].

В настоящее время описано более 900 различных мутаций, включающих миссенс, нонсенс, мутации сайта сплайсинга, глубокие интронные мутации, делеции со сдвигом рамки считывания, которые описаны в гене *ABCA4* и для которых показана связь с дегенерацией сетчатки. Из них 72 % приводят к возникновению болезни Штаргардта 1-го типа [4].

Болезнь Штаргардта (БШ) — основное заболевание, в большинстве случаев вызываемое мутациями в гене *ABCA4* (STGD1; ОМИМ #248200), — является мажорной причиной моногенной макулярной дистрофии, которая часто манифестирует в первые две декады жизни, однако дебют заболевания возможен и позже. Классическая клиническая картина характеризуется двусторонней

прогрессирующей потерей центрального зрения, дефектами цветового зрения [5–8]. Кроме того, снижается амплитуда макулярной ЭРГ на красный стимул и мультифокальной ЭРГ в центральных сегментах [7]. Изменения глазного дна характеризуются макулодистрофией, часто присутствуют желтые пятна [5–8].

Нами в предыдущих исследованиях частично описан спектр мутаций болезни Штаргардта [9, 10] в Российской Федерации.

Мутации в гене *ABCA4* вызывают не только аутосомно-рецессивную форму БШ [1–3], но и аутосомно-рецессивные колбочко-палочковую дистрофию (CORD3) и пигментный ретинит (RP 19) [11–14].

В зависимости от влияния на структуру и функцию белка мутации гена условно можно разделить на «мягкие», «умеренные» и «тяжелые», обусловливающие различный характер течения заболевания [11]. Степень патогенности мутаций в гене *ABCA4* определяется не только снижением базовой АТФ-связывающей функцией белка, но и ослаблением его ретиналь-стимулированной АТФ-азной активности [3].

Цель настоящего исследования: описать клинико-генетические корреляции в российской популяции при наследственных заболеваниях сетчатки с мутациями в гене *ABCA4*.

ПАЦИЕНТЫ И МЕТОДЫ

В исследование включен 21 пациент из российской популяции в возрасте от 7 лет до 51 года (средний возраст 20 ± 11 лет) с остротой зрения при максимальной коррекции от 0,02 до 0,6 (0,14 ± 0,11) с *ABCA4*-ассоциированной патологией сетчатки, верифицированной молекулярно-генетическими методами. Всем пациентам было выполнено стандартное офтальмологическое обследование и фотофиксация, проведены спектральная оптическая когерентная томография и аутофлюоресценция глазного дна (СОКТ) с помощью томографа Spectralis ®HRA+OCT (Heidelberg Engineering, Германия), регистрировались ганцфельд-электроретинограмма, высокочастотная ритмическая ЭРГ на 30 Гц и макулярная хроматическая ЭРГ на красный стимул с использованием электроретинографа МБН (Россия). При молекулярно-генетическом исследовании применены секвенирование нового поколения (NGS) и прямое секвенирование по Сэнгеру.

РЕЗУЛЬТАТЫ

Клиническая картина отличалась значительным полиморфизмом. Данные клинического обследования пациентов и спектр выявленных изменений в гене *ABCA4* представлены в таблице 1.

«Тяжелый» генотип из часто встречающихся мутаций p.L541Pro в сочетании с p.A1038Val наблюдался в обследованной когорте у 9 пациентов, из них в трех случаях он сочетался с другими мутациями гена *ABCA4*. У пациентов № 1–5 с БШ с генотипом [p.Leu541Pro; p.A1038V] размер дефекта эллипсоидной зоны составил от 2 мм до отсутствия линии эллипсоида на всем протяжении среза, а размер зоны снижения аутофлюоресцирующего сигнала составил от 1 до 3,5 мм, амплитуда МЭРГ была снижена на 20–50 % от нижней границы нормы (4 пациента) или не регистрировалась (1 пациент), амплитуда высокочастотной ритмической ЭРГ на 30 Гц была снижена у всех пациентов с этими мутациями, а амплитуда максимальной ЭРГ снижена у 2 пациентов (табл. 1).

Примером фенотипа с одинаковым генотипом [p.L541P; p.A1038V] могут служить данные двух пробандов (сестра (№ 1) и брат (№ 2)). У обоих картина глазного дна соответствовала макулодистрофии с расположенными по всему глазному дну желтыми пятнами (рис. 1а). На аутофлюоресцентных изображениях глазного дна визуализировались гипофлюоресцирующие пятна, «сливающиеся» в фовеа, представляющие собой фокальные дефекты РПЭ и гиперфлюоресцирующие пятна, в которых имело место накопление липофусциноподобного вещества (рис. 1б). ОКТ характеризовалась дефектом эллипсоидной зоны (рис. 1в). МЭРГ у обоих пациентов была субнормальной, однако амплитуда РЭРГ на 30 Гц и максимальной ЭРГ была снижена только у брата, длительность заболевания у которого была больше. Однако при данном генотипе фенотип мог быть и легче, что может быть продемонстрировано на примере пациентки № 5 с крапчатостью и очагами гипо- и гиперфлюоресценции, ограниченными зоной фовеа (табл. 1).

У пациентки № 7 были выявлены три мутации в гене *ABCA4* в гетерозиготном состоянии: p.L541P; p.A1038V и делеция c.372delT:pR124fs. Тяжесть фенотипа подтверждалась пятнами по всему глазному дну, большим дефектом эллипсоида до 5 мм, нерегистрируемой МЭРГ, а также снижением амплитуды РЭРГ на 30 Гц и максимальной ЭРГ. «Тяжелая» мажорная мутация L541P и вышеописанная мутация c.372delT:pR124fs выявлена еще у одной пациентки, № 8 (табл. 1). Необходимо отметить, что клинический портрет заболевания у пациента характеризуется аналогичной тяжестью течения, как и у пациентов, имеющих две описанные «тяжелые» мутации [p.L541P; p.A1038V]. Учитывая эти два клинических случая, можно предположить о потенцировании одного изменения нуклеотидной последовательности (c.372delT:pR124fs) тяжести проявления ранее описанной мутации (p.L541P). «Тяжелый» генотип был «облегчен» наличием другой частой «мягкой» мутации p.G1961G в гене *ABCA4* (пациенты № 9 и 10). Так, у пациента № 9 клиническая картина характеризовалась макулярной дегенерацией по типу «бычий глаз» (рис. 2а), а картина аутофлюоресценции — зоной гипофлюоресценции размером не более 1,8 мм, что свидетельствует о дисфункции РПЭ, окруженной узким кольцом гиперфлюоресценции (рис. 2б). Дефект эллипсоида по данным ОКТ составил 1,4 мм (рис. 2в). Легкая клиническая картина установлена у пациентки № 11 с сочетанием «мягкой» мутации p.G1961E и p.R653C, а также при наличии миссенс-мутаций p.C1488R и p.G1961E и c.2588-12C>G у пациентки № 12 (табл. 1).

Таблица 1. Клинико-генетическая характеристика пациентов с мутациями в гене *ABCA4*

Table 1. Clinical and genetics characteristics of patients with mutations in *ABCA4* gene

КП CP	Возраст, лет Age, years	МКОЗ OD/OS BCVA OD/OS	ДЭЗ, мм / DEZ, mm		ЦДГ, мм / CHD, mm		МЭРГ, b-волна, мкВ MERG b-wave, mkV	МАКСЭРГ, мкВ MAXERG, mkV	РЭРГ RERG	Заболевание Disease	Мутация Mutation		Вид мутации Mutation type
			OD	OS	OD	OS							
1	11	0,2/0,2	2,1/1,8	2,1/1,9	1,02/0,95	1,03/0,96	4/4	260/247	18/19	БШ	1) p.L541P;	2) p.A1038V	1-M/2-M
2	17	0,15/0,15	5,16/5,04	5,21/5,01	2,45/2,37	2,36/3,05	3/3	190/213	14/17	БШ	1) p.L541P	2) p.A1038V	1-M/2-M
3	12	0,15/0,15	2,34/2,11	2,41/2,01	1,51/1,21	1,67/1,19	2/2	260/275	15/16	БШ	1) p.L541P;	2) p.A1038V	1-M/2-M
4	23	0,06/0,06	Отс. на всем срезе		3,50/3,46	3,32/3,51	отс./отс.	88/90	7/6	БШ	1) p.L541P	2) p.A1038V	1-M/2-M
5	28	0,2/0,2	3,31/2,56	3,19/2,59	2,25/3,02	3,31/2,92	3/3	260/273	18/19	БШ	1) L541P	2) p.A1038V	1-M/2-M
6	12	0,07/0,07	5,2/4,7	5,3/4,8	3,11/2,82	3,16/2,97	отс./отс.	77/83	11/9	КПД	1) p.L541P (hom)	2) p.A1038V (hom)	1-M/2-M
7	11	0,1/0,1	5,31/5,21	5,10/5,22	2,45/2,38	2,36/3,05	отс./отс.	270/240	16/18	БШ	1) p.L541P	2) p.A1038V	1-M/2-M
											3) p.R124fs	-	3-Д
8	32	0,15/0,15	5,22/5,02	5,28/5,07	2,86/2,78	2,56/2,76	отс./отс.	120/117	13/14	БШ	1) p.L541P	2) p.R124fs	1-M/2-Д
9	23	0,2/0,2	1,38/1,18	1,41/1,07	0,98/0,72	0,91/0,74	7/7	325/308	20/19	БШ	1) p.L541P	2) p.A1038V	1-M/2-M
											3) p.G1961E		3-M
10	18	0,1/0,1	1,60/1,81	2,27/1,69	1,24/1,85	1,49/1,89	7/7	372/367	39/37	БШ	1) p.L541P	2) p.A1038V	1-M/2-M
											3) p.G1961E		3-M
11	25	0,1/0,1	2,02/2,10	2,12/2,21	1,79/1,91	1,81/1,89	6/6	353/335	27/29	БШ	1) p.G1961E	2) p.R653C	1-M/2-M
12	15	0,5/0,5	1,73/1,82	2,13/1,91	0,79/1,31	0,81/1,29	9/9	318/350	53/55	БШ	1) p.G1961E	2) p.C1488R	1-M/2-M
											3) c.2588-12C>G		3-M
13	18	0,1/0,1	2,25/1,72	2,72/1,96	1,03/1,37	1,13/1,17	8/8	400/380	33/31	БШ	1) p.A1038V	2) p.Q1412*	1-M/2-H
14	51	0,15/0,15	1,81/2,05	1,71/2,01	1,07/1,01	0,96/0,85	9/8	317/316	21/24	БШ	1) p.G1961E	2) c.1937+1G>A	1-M/2-CC
15	10	0,02/0,02	5,13/5,01	5,18/5,05	2,95/3,21	2,56/3,35	2/3	195/164	7/6	БШ	1) p.Q635X	2) p.E471K	1-M/2-M
											3) c.1937+1G>A		3-CC
16	31	0,4/0,4	2,13/1,43	2,15/1,44	878/621	1,92/1,72	5/5	263/303	27/28	БШ	1) p.R2106C	2) p.N1868I	1-M/2-M
17	42	0,09/0,09	2,07/1,96	2,01/1,92	1,80/1,91	1,81/1,89	2/2	313/325	19/20	БШ	1) p.R212C	2) p.L210Q	1-M/2-M
18	18	0,15/0,15	3,32/2,32	3,33/1,91	0,69/1,07	0,63/1,16	5/5	219/223	28/31	БШ	1) p.A549D	2) p.G863A	1-M/2-M
19	9	0,05/0,05	4,20/2,89	3,60/3,36	2,94/2,34	3,05/2,31	отс./отс.	78/82	2/2	БШ	1) p.His1838Arg	2) p.Arg653Cys	1-M/2-M
20	15	0,08/0,08	5,07/4,78	5,12/4,67	2,91/2,65	2,87/2,74	отс./отс.	112/100	9/7	БШ	1)p.Arg2201Alafs*	2) p.Tyr1947*	1-H/2-H
21	9	0,03/0,03	Отс. на всем срезе		3,40/3,20	3,78/3,65	отс./отс.	отс./отс.	отс./отс.	ПР	1) p.R653C (hom)		1-M

Сокращения: CP — code of patient; КП — код пациента; МКОЗ — максимально корригированная острота зрения; BCVA — best corrected visual acuity; МЭРГ — макулярная ЭРГ (норма b-волны 10–25 мкВ); MERG — macular ERG (norm b-wave 10–25 мкВ); МАКСЭРГ — максимальная электроретинограмма (норма b-волны 250–450 мкВ); MAXERG — maximal electroretinogram (norm b-wave 250–450 мкВ); РЭРГ — ритмическая ЭРГ на 30 Гц (норма 20–50 мкВ); RERG — 30-Hz-flicker electroretinogram (norm 20–50 mkV);. ДЭЗ — дефект эллипсоидной зоны; DEZ — defect of ellipsoid zone, mm (horizontal × vertical); ЦДФ — центральный дефект гипофлюоресценции, горизонтальный/вертикальный; БШ — болезнь Штаргардта 1-го типа; КПД — колбочко-палочковая дистрофия; ПР — пигментный ретинит; FERG — 30-Hz-flicker electroretinogram (norm 20–50 mkV); CHD — the size central hypofluorescent defect, mm (horizonal/vertical); M — миссенс (missense); H — нонсенс (nonsense); Д — делеция (deletion); CC — сайт сплайсинга (splicing site); отс. — отсутствующая (adbsent).

Фенотип при мутации p.A1038V в сочетании с p.Q1412* и p.N99S характеризовался средней степенью тяжести, при этом клинически установлен средний по размеру дефект эллипсоида (2,2 мм), гипофлюоресценция (1,3 мм) и сниженная МЭРГ (пациентка № 13).

Благоприятным может считаться также фенотип с «мягкой» мутацией p.G1961E и мутации в донорном сайте сплайсинга 1937+1G>A 13-го экзона (пациент № 14). Однако с идентичной патогенной однонуклеотидной заменой — c.1937+1G>A3 у пациентки № 15 в сочетании с мутацией p.Q635X и с описанной мутацией p.E471K клиническая картина характеризовалась «тяжелым» фенотипом (рис. 3а): дебют болезни в 7 лет, МКОЗ на момент осмотра в 10 лет — 0,02, патологическая аутофлюоресценция (рис. 3б), на ОКТ — обширная зона дефекта эллипсоида диаметром 5 мм (рис. 3в), ЭФИ — резкосубнормальная МЭРГ, значительно сниженная РЭРГ на 30 Гц и сниженная максимальная ЭРГ. Данная клинико-генетическая корреляция описана нами впервые.

В ходе настоящего исследования у некоторых пациентов отмечалась благоприятная клиническая картина при сочетании мутаций p.2106C с p.N1868I (пациентка № 16) и p.G1961E с c.1937+1G>A (пациент № 14). Несмотря на схожую офтальмоскопическую картину (рис. 4а), в первом случае зарегистрирована более высокая острота зрения, при этом парафовеальная крапчатость имела выраженную распространенность (рис. 4б).

Рис. 1а. Фотография глазного дна

Fig. 1a. Fundus photo

Рис. 1б. Аутофлюоресценция

Fig. 1b. Fundus autofluorescence

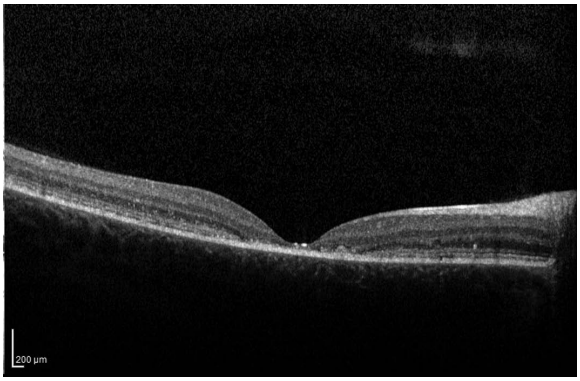

Рис. 1в. ОКТ правого глаза у пациентки (№1) 11 лет с МКОЗ OU 0,2 с генотипом [p.L541P; p.A1038V] в гене *ABCA4*

Fig. 1c. OCT of the right eye of the patient (№1) with Stargardt disease with BCVA OU 0,2 with genotype [p.L541P; p.A1038V] in *ABCA4* gene

Рис. 2а. Фотография глазного дна

Fig. 2a. Fundus photo

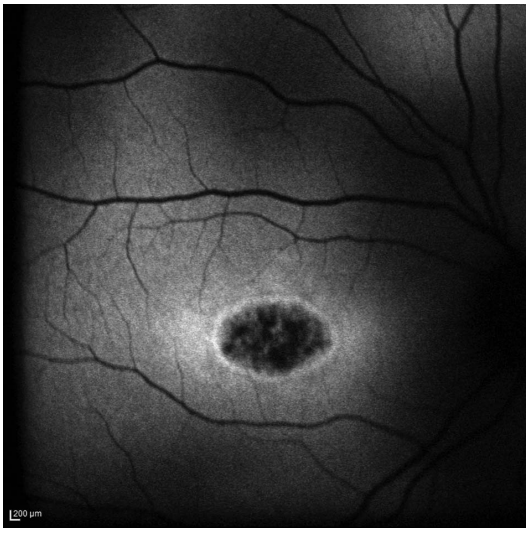

Рис. 2б. Аутофлюоресценция

Fig. 2b. Fundus autofluorescence

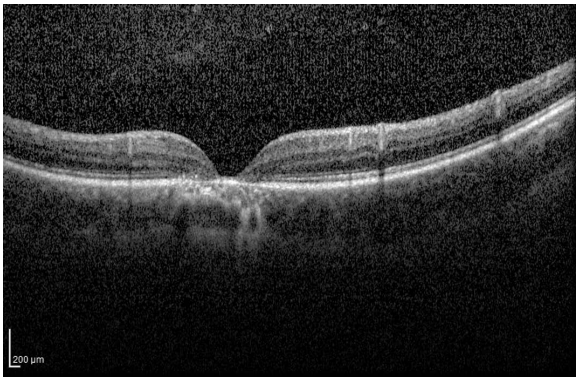

Рис. 2в. ОКТ правого глаза у пациента (№10) 18 лет с БШ с МКОЗ OU 0,1 с генотипом [p.L541P; p.A1038V] и мутацией p.G1961E в гене *ABCA4*

Fig. 2c. OCT of the right eye of the patient (№10) with Stargardt disease with BCVA OU 0,1 with mutations [p.L541P; p.A1038V], p.G1961E in *ABCA4* gene

Рис. 3а. Фотография глазного дна

Fig. 3a. Fundus photo

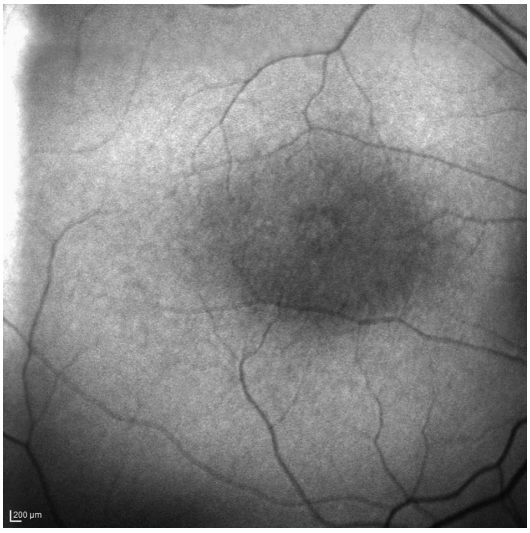

Рис. 3б. Аутофлюоресценция

Fig. 3b. Fundus autofluorescence

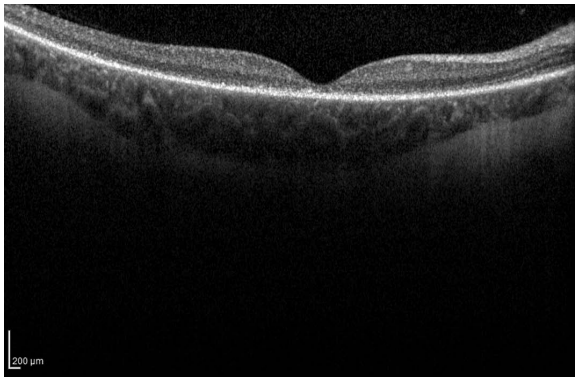

Рис. 3в. ОКТ правого глаза у пациентки (№15)с БШ 10 лет с МКОЗ OU 0,02 с впервые выявленными мутациями p.Q635X и c.1937+1G>A3 в гене *ABCA4*

Fig. 3c. OCT of the right eye of the patient with Stargardt disease (№15) with BCVA OU 0,02 with mutations p.Q635X and c.1937+1G>A3 in *ABCA4* gene

Рис. 4а. Фотография глазного дна

Fig. 4a. Fundus photo

Рис. 4б. Аутофлюоресценция

Fig. 4b. Fundus autofluorescence

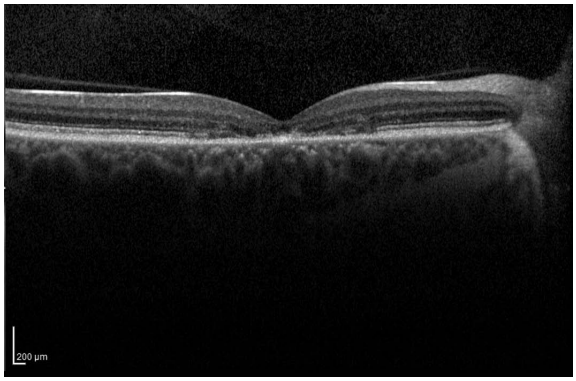

Рис. 4в. ОКТ правого глаза у пациентки 31 года (№16) с БШ МКОЗ OU 0,09 с мутациями p.Cys1490Tyr и c.5714+1G>T в гене *ABCA4*

Fig. 4c. OCT of the right eye of the patient (№14) with Stargardt disease with BCVA OU 0,09 with mutations p.Cys1490Tyr and c.5714+1G>T *in ABCA4* gene

Дефект эллипсоидной зоны составил 2,1 мм (рис. 4в). Данные случаи указывают на клинический полиморфизм рассматриваемой патологии сетчатки.

У пациента № 15 с центральным пигментным очажком на глазном дне правого глаза (рис. 5а) обращает на себя внимание аутофлюоресценция (рис. 5б) с округлым центральным фокусом, занимающим всю фовеа, с гиперфлюоресцирующим кольцом и точечными немногочисленными фокусами за его пределами, с центральным очагом гипофлюоресценции в фовеоле правого глаза (с МКОЗ OU 0,09) с известной мутацией p.R212C и впервые выявленной мутацией p.L210Q, которая по предикторам патогенности определяется как патогенная. Изменения ОКТ представлены на рисунке 5в. Данный случай также расширяет понимание клинических проявлений заболевания.

Патогенная мутация p.G863A, описанная в литературе [4], в сочетании с мутацией p.A549D обнаружена у пациента № 18 в возрасте 18 лет, дефект эллипсоидной зоны у которого составил 3,3×2,0 мм (табл. 1), а данные аутофлюоресценции сходны с данными пациентки № 16.

У пациентки № 19 выявлены две патогенные мутации в гетерозиготном состоянии (p.H1838R и p.R653C), при этом клинически установлен симптом «бычьего глаза». Заболевание характеризовалось тяжелым течением с ранним возникновением в возрасте 8 лет, низкой остротой зрения 0,05 OU на момент обследования, дефектом эллипсоида 4,2 мм, что соответствовало отсутствующей МЭРГ и аутофлюоресцентной картине «бычьего глаза» с центральным фокусом гиперфлюоресценции, с широкой зоной гипофлюоресценции вокруг, в свою очередь, окруженной узким кольцом гиперфлюоресценции. Несмотря на отсутствие видимых изменений сетчатки за пределами фовеа, регистрировалась резко сниженная РЭРГ на 30 Гц и сниженная максимальная ЭРГ (табл. 1).

У пациентки № 20 выявлены обширные дистрофические изменения на глазном дне в макулярной области по типу «кованой бронзы» (рис. 6а). Изменения аутофлюоресценции были достаточно атипичны: выявлялись очаг гипофлюоресценции с неровными контурами со сливными многочисленными фокусами гипофлюоресценции, выходящими за пределы фовеа, и мелкие гиперфлюоресцирующие друзоподобные очаги, располагающиеся по сосудистым аркадам, в сочетании с нерегулярными гипофлюоресцирующими фокусами в этих зонах (рис. 6б). Дефект эллипсоидной зоны был также достаточно обширен и составил практически весь срез (рис. 6в). При молекулярно-генетическом исследовании выявлены две патогенные мутации с образованием стоп-кодона в 48-м экзоне гена *ABCA4* (p.Arg2201Alafs*) и p.Tyr1947*. Данная гено-фенотипическая корреляция описана нами впервые.

Пациентов № 6 и 21 объединяет наличие пигментных отложений на сетчатке в виде «костных телец», что позволяет расценивать эти проявления не как БШ, а как *ABCA4*-аутосомно-рецессивную колбочко-палочковую дистрофию, при которой амплитуда колбочковых компонентов снижается в большей степени, чем палочковых (пациент № 6, рис. 7) и пигментный ретинит с не регистрируемыми всеми видами ЭРГ (пациент № 21, рис. 8). Классическая пигментация в виде «костных телец» обнаружена на периферии сетчатки у пациента № 21 9 лет с миссенс-мутацией p.R653C в гомозиготном состоянии при МКОЗ OU 0,03 (рис. 7а). При аутофлюоресценции выявлена картина с многочисленными фокусами гипофлюоресценции в центральной и периферической сетчатке, обращает на себя внимание зона перипапиллярной гиперфлюоресценции (рис. 7б). Данные ОКТ характеризовались отсутствием линии сочленения и трехслойной структуры наружной сетчатки, а также дезорганизацией сетчатки на протяжении всего среза (рис. 7в). Все виды ЭРГ были нерегистрируемыми.

У пациентки № 6 с гомозиготной мутацией выявлена клиническая картина по типу колбочко-палочковой дистрофии с признаками вторичной дегенерации сетчатки с пигментацией (рис. 8а), атипичными данными аутофлюоресценции с асимметричными гипофлюоресцирующими фокусами (рис. 8б), грубыми изменениями на ОКТ (рис. 8в) и сниженной ритмической ЭРГ на 30 Гц, свидетельствующей о поражении колбочковой и в меньшей степени максимальной ЭРГ, характеризующей снижение функции периферической сетчатки. Таким образом, наши данные показывают, что обе мутации в гомозиготном состоянии, обнаруженные у данной пациентки (p.L541P; p.A1038V), могут быть причиной тяжелой и атипичной клинической картины.

ОБСУЖДЕНИЕ

Корреляцию генотипа и клинических проявлений при мутациях в гене *ABCA4* пытались проводить с момента описания мутаций в этом гене [15]. Часто заболевание вызвано сочетанием миссенс-мутаций [p.L541P; p.A1038V], что встречалось в нашей когорте у 7 из 21 пациента, что, по нашим данным и по данным литературы, приводит, как правило, к тяжелым проявлениям [1, 3, 4, 9, 12, 16–20], в том числе в российской популяции [9]. Тем не менее в нашей выборке одна из пациентов с данным генотипом характеризовалась относительно благоприятным фенотипом (пациентка № 5). Пациентка с одной из мутаций p.A1038V (№ 13) характеризовалась фенотипом «средней тяжести». Это согласуется с данными N. Zhang и соавт. [21], которые не считают верной версию, что мутация L541P вызывает тяжелое проявление у человека, а мутация A1038V — легкое.

Многие авторы пришли к выводу, что у большинства пациентов с мутацией G1961E в гетерозиготном или гомозиготном состоянии фенотип соответствовал более легкой форме БШ вне зависимости от тяжести второй мутации [9, 16–19, 22–28]. В нашей когорте встретились 4 пациента с мутацией G1961E, во всех случаях клиническое течение заболевание являлось благоприятным.

Не у всех пациентов в обследованной нами когорте была диагностирована БШ. У пациентов

Рис. 5а. Фотография глазного дна

Fig. 5a. Fundus photo

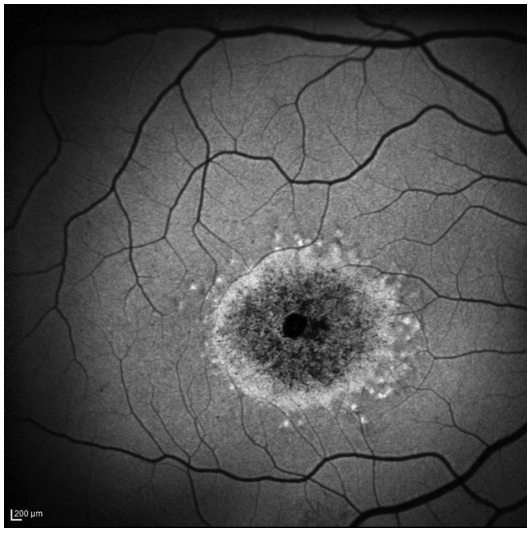

Рис. 5б. Аутофлюоресценция

Fig. 5b. Fundus autofluorescence

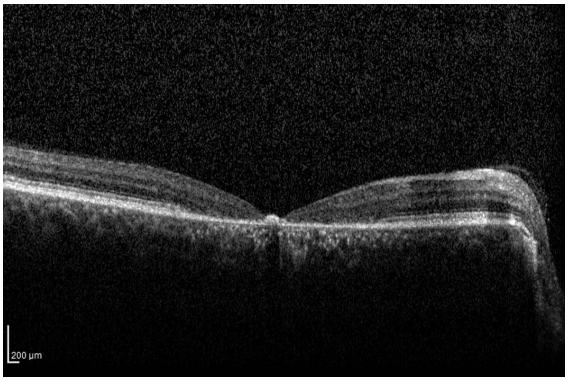

Рис. 5в. ОКТ правого глаза у пациента №17 с остротой зрения OU 0,09 с мутацией p.R212C и впервые описанной мутацией p.L210Q в гене *ABCA4*

Fig. 5c. OCT of the right eye of the patient with Stargardt disease (№17) with BCVA OU 0,09 with mutations p.R212C and p.L210Q in *ABCA4* gene

Рис. 6а. Фотография глазного дна

Fig. 6a. Fundus photo

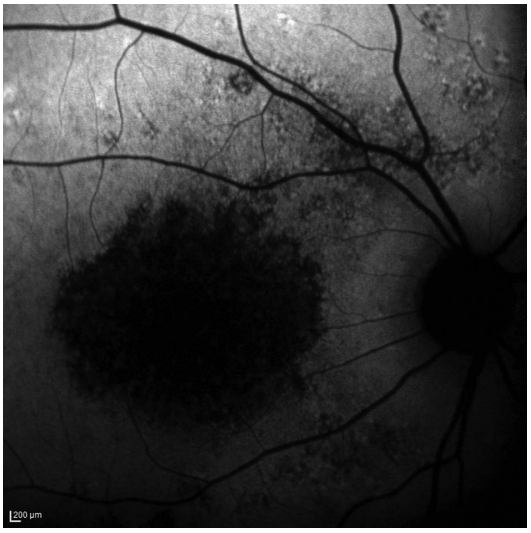

Рис. 6б. Аутофлюоресценция

Fig. 6b. Fundus autofluorescence

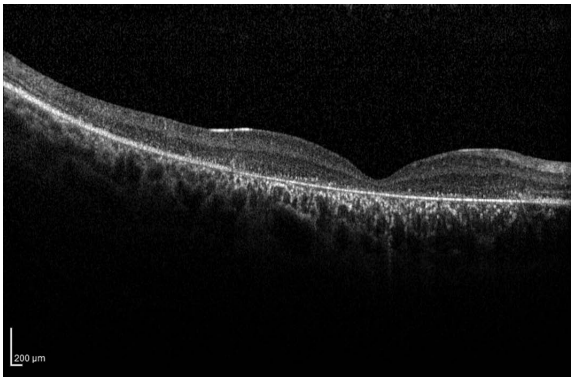

Рис. 6в. ОКТ правого глаза у пациентки (№17) с БШ 15 лет с остротой зрения с МКОЗ OU 0,08 с мутациями p.Arg2201Alafs* и в гене *ABCA4*

Fig. 6c. OCT of the right eye of the patient with Stargardt disease (№14) with BCVA OU 0,08 with mutations p.Cys1490Tyr and c.5714+1G>T in *ABCA4* gene

Рис. 7а. Фотография глазного дна

Fig. 7a. Fundus photo

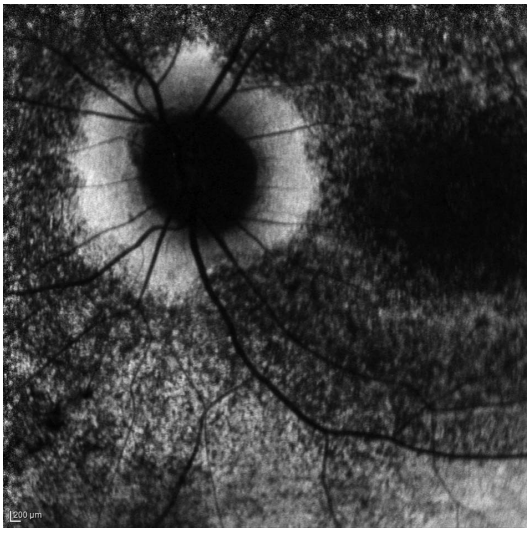

Рис. 7б. Аутофлюоресценция

Fig. 7b. Fundus autofluorescence

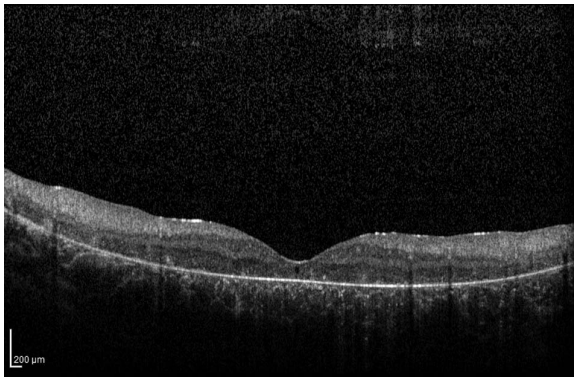

Рис. 7в. ОКТ левого глаза у пациента 9 лет с МКОЗ OU 0,03 с пигментным ретинитом RP 19 и гомозиготными мутациями p.R653C гене *ABCA4*

Fig. 7c. OCT of the right eye of the patient (№21) with Retinitis Pigmentosa 19 with BCVA OU 0,03 with homozygous mutations p.R653C p in *ABCA4* gene

Рис. 8а. Фотография глазного дна

Fig. 8a. Fundus photo

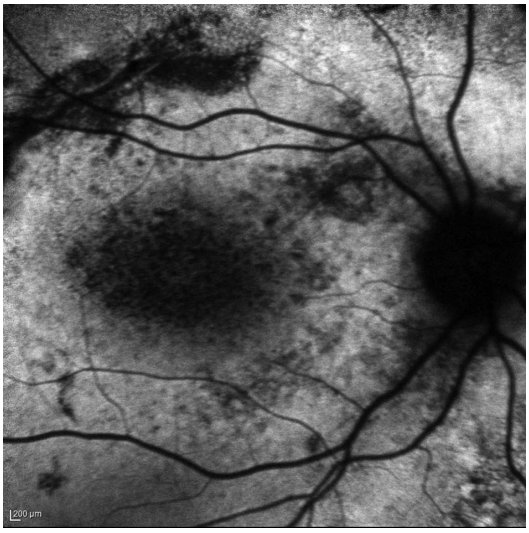

Рис. 8б. Аутофлюоресценция

Fig. 8b. Fundus autofluorescence

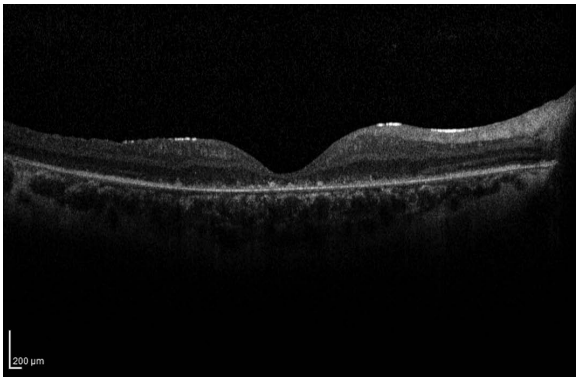

Рис. 8в. ОКТ левого глаза у пациентки №6 с колбочково-палочковой *дистрофией (CORD3)* с МКОЗ OU 0,07 и гомозиготными мутациями p.L541P и p.A1038V в гене *ABCA4*

Fig. 8c. OCT of the right eye of the patient (№6) Cone-rod dystrophy (CORD3) with BCVA OU 0,09 with homozygous mutations p.L541P и p.A1038V in *ABCA4 gene*

с двумя гомозиготными мутациями p.L541P и p.A1038V выявлена *ABCA4*-ассоциированная ретинопатия по типу аутосомно-рецессивной колбочко-палочковой дегенерации. При гомозиготной мутации p.R653C-*ABCA4*-ассоциированной ПР, не описанной в литературе, можно говорить о том, что мутации в гене *ABCA4* вызывают более широкий спектр заболеваний. Данные литературы свидетельствуют о том, что, в частности, гомозиготные мутации приводят к тяжелым формам *ABCA4*-ассоциированного ПР и КПД [13, 29, 30]. Учитывая впервые выявленные мутации и комбинации мутаций, многие клинико-генетические ассоциации аутосомно-рецессивных *ABCA4*-ассоциированных ретинопатий выявлены нами впервые.

Таким образом, в нашей когорте пациентов обнаружилась значительная вариабельность клинических проявлений при одинаковом генотипе пациентов. Клинические проявления разнообразны даже при БШ и при одних и тех же мутациях. Комбинация аллелей с различным функциональным эффектом в отношении активности белка может приводить к различным клиническим фенотипам. Мутации в гене *ABCA4*-характерны для тяжелых дистрофий сетчатки, включая АР ПР (RP19) и АР КПД (CORD3), могут иметь клиническую картину сходных с вторичными дистрофиями сетчатки. Корректная своевременная диагностика у пациентов, особенно детского возраста, является важной для ранней диагностики *ABCA4*-ассоциированных наследственных заболеваний сетчатки.

ЗАКЛЮЧЕНИЕ

Применение диагностического спектра с использованием клинических, молекулярно-генетических и инструментальных методов диагностики позволяет расширить спектр клинических признаков наследственной патологии органа зрения, обусловленной мутациями в гене *ABCA4*, расширить спектр мутаций данного гена для пациентов России и изучить клинико-генетические корреляции.

УЧАСТИЕ АВТОРОВ:

Зольникова И.В. — концепция и дизайн исследования, научное редактирование, написание текста, сбор и обработка материала;
Кадышев В.В — концепция и дизайн исследования, научное редактирование, написание текста, сбор и обработка материала;
Марахонов А.В. — сбор и обработка материала;
Черняк А.Б. — написание текста;
Милаш С.В. — написание текста, сбор и обработка материала;
Бобровская Ю.А. — сбор и обработка материала;
Уракова Н.А. — сбор и обработка материала;
Кокоева Н.Ш. — сбор и обработка материала;
Куцев С.И. — научное редактирование;
Зинченко Р.А. — концепция и дизайн исследования.

ЛИТЕРАТУРА/REFERENCES

1. Allikmets R., Singh N., Sun H. A photoreceptor cell-specific ATP-binding transporter gene (ABCR) is mutated in recessive Stargardt macular dystrophy. *Nat Genet*. 1997;15:236–246. DOI: 10.1038/ng0397-236
2. Gerber S., Rozet J.M., van de Pol T.J. Complete exon-intron structure of the retina-specific ATP binding transporter gene (ABCR) allows the identification of novel mutations underlying Stargardt disease. *Genomics*. 1998;15;48(1):139–142. DOI: 10.1006/geno.1997.5164
3. Sun H., Smallwood P.M. Nathans J. Biochemical defects in ABCR protein variants associated with human retinopathies. *Nat Genet*. 2000. Oct;26(2):242–246. DOI: 10.1038/79994
4. Schulz H.L., Grassmann F., Kellner U., Spital G., Rüther K., Jägle H., Hufendiek K., Rating Ph., Huchzermeyer C., Baier M.J., Weber B.H.F., Stöhr H. Mutation Spectrum of the *ABCA4* Gene in 335 Stargardt Disease Patients From a Multicenter German Cohort—Impact of Selected Deep Intronic Variants and Common SNPs. *Invest Ophthalmol Vis Sci*. 2017;58(1):394–403. DOI: 10.1167/iovs.16-19936
5. Stargardt K. Ueber familiare, progressive Degeneration in der Makulagegend des Auges. *Albrecht von Graefes Arch Klin Exp Ophthal*. 1909;71:534–549.
6. Зольникова И.В, Рогатина Е.В. Дистрофия Штаргардта: клиника, диагностика, лечение. *Клиницист*. 2010;1:29–33. [Zol'nikova I.V., Rogatina E.V. Stargardt's dystrophy: clinical signs, diagnostics,pathogenesis, treatment. Klinitsist = *Klinicist*. 2010;1:29–33 (In Russ.)].
7. Зольникова И.В., Карлова И.З., Рогатина Е.В. Макулярная и мультифокальная электроретинография в диагностике дистрофии Штаргардта. *Вестник офтальмологии*. 2009;125(1):41–46. [Zol'nikova I.V., Karlova I.Z., Rogatina E.V. Macular and multifocal ERG in the diagnosis of Stargardt dystrophy. Annals of Ophthalmology = *Vestnik oftal'mologii*. 2009;125(1):41–46 (In Russ.)].
8. van Driel M.A., Maugeri A, Klevering BJ, Hoyng CB, Cremers FP. ABCR unites what ophthalmologists divide(s). *Ophthalmic Genet*. 1998;19(3):117–122. DOI: 10.1076/opge.19.3.117.2187
9. Zolnikova I.V., Strelnikov V.V., Skvortsova N.A., Alexander S., Tanas A.S., Barh D., Rogatina E.V., Egorova I.V., Levina D.V., Demenkova O.N., Prikaziuk E.G., Ivanova M.E. Stargardt disease-associated mutation spectrum of a Russian Federation cohort. Eur J Med Genet. 2017;60(2):140–147. DOI: 10.1016/j.ejmg.2016.12.002
10. Зольникова И.В., Иванова М.Е., Стрельников В.В. Спектр мутаций при ABCA4-ассоциированной болезни Штаргардта в российской популяции. *Российская педиатрическая офтальмология*. 2016;1:14–22. [Zol'nikova I.V., Ivanova M.E., Strel'nikov V.V. Spectrum of ABCA4-associated Stargardt disease in Russian population. Russian Pediatric Ophthalmology = *Rossiiskaya pediatricheskaya oftal'mologiya*. 2016;1:14–22 (In Russ.)].
11. Cremers F.P., van de Pol D.J., van Driel M., den Hollander A.I., van Haren F.J., Knoers N.V., Tijmes N., Bergen A.A, Rohrschneider K, Blankenagel A, Pinckers AJ, Deutman AF, Hoyng CB. Autosomal recessive retinitis pigmentosa and cone-rod dystrophy caused by splice site mutations in the Stargardt's disease gene ABCR. *Hum. Mol.Genet*. 1998;7:355–362. DOI: 10.1093/hmg/7.3.355
12. Martínez-Mir A., Paloma E., Allikmets R.. Ayuso C., del Río T., Dean M., Vilageliu L., Gonzàlez-Duarte R., Balcells S. Retinitis pigmentosa caused by a homozygous mutation in the Stargardt disease gene ABCR. *Nat Genet*. 1998;18(1):11–12. DOI: 10.1038/ng0198-11
13. Rudolph G., Kalpadakis P., Haritoglou C., Rivera A., Weber B.H. Mutations in the ABCA4 gene in a family with Stargardt's disease and retinitis pigmentosa *Klin. Monbl. Augenheilkd*. 2002;219(8):590–596. DOI: 10.1055/s-2002-34425
14. Kitiratschky V.B.D., Grau T., Bernd A., Zrenner E., Jägle H., Renner A.B., Kellner U., Rudolph G., Jacobson S.G., Cideciyan A.V., Schaich S., Kohl S., Wissinger B. ABCA-4gene analysis in patients with autosomal recessive cone and cone rod dystrophies. *Eur J Hum Genet*. 2008;16(7):812–819. DOI: 10.1038/ejhg.2008.23
15. Lewis R.A., Shroyer N.F., Singh N., Allikmets R., Hutchinson A., Li Y., Lupski J.R., Leppert M., Dean M. Genotype/Phenotype analysis of a photoreceptor-specific ATP-binding cassette transporter gene, ABCR, in Stargardt disease. *Am J Hum Genet*. 1999;64(2):422–434. DOI: 10.1086/302251
16. Tanna P., Strauss R.W., Fujinami K. Stargardt disease: clinical features, molecular genetics, animal models and therapeutic options. *Br J Ophthalmol*. 2017;101:25–30. DOI: 10.1136/bjophthalmol-2016-308823
17. Rozet J.M., Gerber S., Souied E., Perrault I., Châtelin S., Ghazi I., Leowski C., Dufier J.L., Munnich A., Kaplan J. Spectrum of ABCR gene mutations in autosomal recessive macular dystrophies. *Eur J Hum Genet*. 1998 May-Jun;6(3):291–295. DOI: 10.1038/sj.ejhg.5200221
18. Jespersgaard C., Fang M., Bertelsen M., Dang X, Jensen H, Chen Y, Bech N, Dai L, Rosenberg T., Zhang J., Møller L.B., Tümer Z., Brøndum-Nielsen K., Grønskov K. Molecular genetic analysis using targeted NGS analysis of 677 individuals with retinal dystrophy. *Sci Rep*. 2019;9(1):1219. DOI: 10.1038/s41598-018-38007-2
19. Garces F., Jiang K., Molday L.L., Stöhr H., Weber B.H., Lyons C.J., Maberley D., Molday R.S. Correlating the Expression and Functional Activity of ABCA4 Disease Variants With the Phenotype of Patients With Stargardt Disease. *Invest Ophthalmol Vis Sci*. 2018:59(6):2305–2315. DOI: 10.1167/iovs.17-23364.
20. Ścieżyńska A., Oziębło D., Ambroziak A.M., Korwin M., Szulborski K., Krawczyński M., Stawiński P., Szaflik J., Szaflik J.P., Płoski R., Ołdak M. Next-generation sequencing of ABCA4: High frequency of complex alleles and novel mutations in patients with retinal dystrophies from Central Europe. *Exp Eye Res*. 2016;145:93–99. DOI: 10.1016/j.exer.2015.11.011
21. Zhang N., Tsybovsky Y., Kolesnikov A.V., Rozanowska M., Swider M., Schwartz S.B., Stone E.M., Palczewska G., Maeda A., Kefalov V.J., Jacobson S.G., Cideciyan A.V., Palczewski K. Protein misfolding and the pathogenesis of ABCA4-associated retinal degenerations. *Hum Mol Genet*. 2015;24(11):3220–3237. DOI: 10.1093/hmg/ddv073
22. Cella W., Greenstein V.C., Zernant-Rajang J., Smith T.R., Barile G., Allikmets R., Stephen Tsang S.T. G1961E mutant allele in the Stargardt disease gene ABCA4 causes bull's eye maculopathy. Exp Eye Res. 2009;89:16–24. DOI: 10.1016/j.exer.2009.02.001
23. Testa F., Rossi S., Sodi A., Passerini I., Di Iorio V., Della Corte M., Banfi S., Surace E.M., Menchini U., Auricchio A., Simonelli F. Correlation between photoreceptor layer integrity and visual function in patients with Stargardt disease: implications for gene therapy. *Invest Ophthalmol Vis Sci*. 2012;8:4409–4415. DOI: 10.1167/iovs.11-8201
24. Fakin A., Robson A.G., Fujinami K., Moore A.T., Michaelides M., Pei-Wen Chiang J., Holder G., Webster A.R. Phenotype and Progression of Retinal Degeneration Associated With Nullizigosity of ABCA4. *Invest Ophthalmol Vis Sci*. 2016;57(11):4668–4678. DOI: 10.1167/iovs.16-19829

25. Lee W., Schuerch K., Zernant J., Collison F.T., Bearelly S., Fishman G.A., Tsang S.H., Sparrow J.R. Genotypic spectrum and phenotype correlations of ABCA4-associated disease in patients of south Asian descent. *Eur J Hum Genet.* 2017;25(6):735–743. DOI: 10.1038/ejhg.2017.13
26. Zernant J., Schubert C., Im K.M., Burke T., Brown C.M., Fishman G.A., Tsang S.H., Gouras P., Dean M., Allikmets R. Analysis of the ABCA4 gene by next-generation sequencing. *Invest Ophthalmol Vis Sci*. 2011;52:8479–8487. DOI: 10.1167/iovs.11-8182
27. Zernant J., Lee W., Collison F.T. Fishman G.A., Sergeev Y.V., Schuerch K., Sparrow J.R., Tsang S.H., Allikmets R. Frequent hypomorphic alleles account for a significant fraction of ABCA4 disease and distinguish it from age-related macular degeneration. *J Med Genet*. 2017;54(6):404–412. DOI: 10.1136/jmedgenet-2017-104540
28. Riveiro-Alvarez R., Lopez-Martinez M.A., Zernant J., Aguirre-Lamban J., Cantalapiedra D., Avila-Fernandez A., Gimenez A., Lopez-Molina M.I., Garcia-Sandoval B., Blanco-Kelly F., Corton M., Tatu S., Fernandez-San Jose P., Trujillo-Tiebas M.J., Ramos C., Allikmets R., Ayuso C. Outcome of ABCA4 disease-associated alleles in autosomal recessive Retinal Dystrophies: Retrospective analysis in 420 Spanish families. *Ophthalmology*. 2013;120(11):2332–2337. DOI: 10.1016/j.ophtha.2013.04.002
29. Maugeri A., Klevering B.J., Rohrschneider K., Blankenagel A., Brunner H.G., Deutman A.F., Hoyng C.B., Cremers F.P. Mutations in the ABCA4 (ABCR) gene are the major cause of autosomal recessive cone-rod dystrophy. *Am J Hum Genet*. 2000 Oct;67(4):960–966. DOI: 10.1086/303079
30. Wiszniewski W., Zaremba C.M., Yatsenko A.N., Jamrich M., Wensel T.G., Lewis R.A., Lupski J.R. ABCA4 mutations causing mislocalization are found frequently in patients with severe retinal dystrophies. Hum Mol Genet. 2005;14:2769–2778. DOI: 10.1093/hmg/ddi310

СВЕДЕНИЯ ОБ АВТОРАХ

ФГБУ «Национальный медицинский исследовательский центр глазных болезней им. Гельмгольца» Министерства здравоохранения Российской Федерации
Зольникова Инна Владимировна
доктор медицинских наук, старший научный сотрудник отдела клинической физиологии зрения им. С.В. Кравкова
ул. Садовая-Черногрязская, 14/19, Москва, 105062, Российская Федерация
https://orcid.org/ 0000-0001-7264-396X

ФГБНУ «Медико-генетический научный центр имени академика Н.П. Бочкова»
Кадышев Виталий Викторович
кандидат медицинских наук, старший научный сотрудник лаборатории генетической эпидемиологии
ул. Москворечье, 1, Москва,115522, Российская Федерация
https://orcid.org/0000-0001-7765-3307

ФГБНУ «Медико-генетический научный центр имени академика Н.П. Бочкова»
Марахонов Андрей Владимирович,
кандидат биологических наук, старший научный сотрудник лаборатории генетической эпидемиологии
ул. Москворечье, 1, Москва,115522, Российская Федерация
https://orcid.org/0000-0002-0972-5118

ФГБОУ ВО «Российский национальный исследовательский медицинский университет им. Н.И. Пирогова» Министерства здравоохранения Российской Федерации
Черняк Александра Борисовна
студентка
ул. Островитянова, 1, Москва, 117997, Российская Федерация
https://orcid.org/0000-0003-4676-544X

ФГБУ «Национальный медицинский исследовательский центр глазных болезней им. Гельмгольца» Министерства здравоохранения Российской Федерации
Милаш Сергей Викторович
научный сотрудник отдела патологии рефракции, бинокулярного зрения и офтальмоэргономики
ул. Садовая-Черногрязская, 14/19, Москва, 105062, Российская Федерация
https://orcid.org/0000-0002-3553-9896

ФГБУ «Национальный медицинский исследовательский центр глазных болезней им. Гельмгольца» Министерства здравоохранения Российской Федерации
Бобровская Юлия Андреевна
врач-офтальмолог детского консультативно-поликлинического отделения
ул. Садовая-Черногрязская, 14/19, Москва, 105062, Российская Федерация

ФГБУ «Национальный медицинский исследовательский центр глазных болезней им. Гельмгольца» Министерства здравоохранения Российской Федерации
Уракова Наталья Александровна
кандидат медицинских наук, врач-офтальмолог взрослого консультативно-поликлинического отделения
ул. Садовая-Черногрязская, 14/19, Москва, 105062, Российская Федерация

ФГБУ «Национальный медицинский исследовательский центр глазных болезней им. Гельмгольца» Министерства здравоохранения Российской Федерации
Кокоева Нина Шотаевна
врач-офтальмолог детского консультативно-поликлинического отделения
ул. Садовая-Черногрязская, 14/19, Москва, 105062, Российская Федерация

ФГБНУ «Медико-генетический научный центр имени академика Н.П. Бочкова»
Куцев Сергей Иванович
доктор медицинских наук, профессор, член-корреспондент РАН, директор
ул. Москворечье, 1, Москва,115522, Российская Федерация
https://orcid.org/0000-0002-3133-8018

ФГБНУ «Медико-генетический научный центр имени академика Н.П. Бочкова»
Зинченко Рена Абульфазовна
доктор медицинских наук, профессор, заместитель директора по научно-клинической работе
ул. Москворечье, 1, Москва, 115522, Российская Федерация
https://orcid.org/0000-0003-3586-3458

ABOUT THE AUTHORS

Helmholtz National Medical Research Center of Eye Diseases
Zolnikova Inna V.
MD, senior research, S.V. Kravkov department of clinical physiology of vision
Sadovaya-Chernogriazskaya str., 14/19, Moscow, 105062, Russian Federation
https://orcid.org/0000-0001-7264-396X

Research Centre for Medical Genetics
Kadyshev Vitaly V.
PhD, senior researcher, laboratory genetic epidemiology
Moskvorechie str., 1, Moscow, 115552, Russian Federation
https://orcid.org/0000-0001-7765-3307

Research Centre for Medical Genetics
Marakhonov Andrey V.
PhD in Biology, senior researcher of laboratory genetic epidemiology
Moskvorechie str., 1, Moscow, 115652, Russian Federation
https://orcid.org/0000-0002-0972-5118

Pirogov Russian National Research Medical University
Chernyak Alexandra B.
student
Ostrovitianov str., 1, Moscow, 117997, Russian Federation
https://orcid.org/0000-0003-4676-544X

Helmholtz National Medical Research Center of eye diseases
Milash Sergey V.
researcher, department of refraction pathology, binocular vision and ophthalmoergonomics
Sadovaya-Chernogriazskaya str., 14/19, Moscow, 105062, Russian Federation

Helmholtz National Medical Research Center of eye diseases
Bobrovskaya Julia A.
children consultant of clinic department
Sadovaya-Chernogriazskaya str., 14/19, Moscow, 105062, Russian Federation

Helmholtz National Medical Research Center of eye diseases
Urakova Natalia A.
PhD, adult consultant of clinic department
Sadovaya-Chernogriazskaya str., 14/19, Moscow, 105062, Russian Federation

Helmholtz National Medical Research Center of eye diseases
Kokoeva Nina Sh.
children consultant and clinic department
Sadovaya-Chernogriazskaya str., 14/19, Moscow, 105062, Russian Federation

Research Centre for Medical Genetics
Kuzev Sergei I.
MD, Professor, Corresponding Member of the RAS, director
Moskvorechie str., 1, Moscow, 115522, Russian Federation
https://orcid.org/0000-0002-3133-8018

Research Centre for Medical Genetics
Zinchenko Rena A.
MD, Professor, deputy director for scientific and clinical work, the head of the laboratory of genetic epidemiology
Moskvorechie str., 1, Moscow, 115522, Russian Federation
https://orcid.org/0000-0003-3586-3458