ISSN 1816-5095 (print); ISSN 2500-0845 (online)
https://doi.org/10.18008/1816-5095-2021-4-972-980

поступила 07.12.21
was received 07.12.21

Опыт применения плазменной энергии для расширения капсулорексиса при контракционном капсулярном синдроме (клинические случаи)

В. Кумар[1,2]

[1] ФГАОУ ВО «Российский университет дружбы народов»
ул. Миклухо-Маклая, 6, Москва, 117198, Российская Федерация

[2] ООО Центр микрохирургии глаза «Про зрение»
ул. Горшина, 1, Химки, Московская область, 141400, Российская Федерация

РЕЗЮМЕ **Офтальмология. 2021;18(4):972–980**

Цель: оценить эффективность и безопасность применения плазменной энергии Фуго-лезвия в расширении капсулорексиса при контракционном капсулярном синдроме. **Пациенты и методы.** Ретроспективно проанализированы результаты расширения капсулорексиса с применением плазменной энергии Фуго-лезвия у 17 пациентов с контракционным капсулярным синдромом (10 мужчин и 7 женщин, 18 глаз; средний возраст 73,8 ± 9,6 года). Хирургическая техника: после расширения зрачка переднюю камеру заполняли вискоэластиком, через роговичный разрез 2,0–2,2 мм вводили наконечник Фуго-лезвия и, слегка прикасаясь к поверхности передней капсулы, активировали аппарат, далее плавно передвигали кончик наконечника по кругу, разрезая фиброзированную переднюю капсулу, формировали вторичный круговой капсулорексис нужного размера. Последним этапом операции являлась эвакуация вискоэластика из передней камеры и герметизация разреза. **Результаты.** Капсулорексис удалось расширить во всех случаях. В трех случаях потребовалась бимануальная техника. Использование когезивного вискоэластика позволило выполнить данную процедуру щадяще и под визуальным контролем. Серьезных осложнений в раннем послеоперационном периоде не наблюдали, и все пациенты выписались из стационара в течение 1–2 дней после операции. Нарушение прозрачности роговицы вследствие легкой складчатости десцеметовой мембраны, которую наблюдали у шести пациентов, купировалось через 3–4 дня. Острота зрения увеличилась во всех случаях, кроме 2 пациентов, у которых имела место полная глаукомная атрофия зрительного нерва. Повышение ВГД в раннем и позднем послеоперационном периоде и в отдаленные сроки не наблюдали. Данная процедура не оказывала отрицательного воздействия на гипотензивную функцию ранее проведенных антиглаукомных операций. **Заключение.** Плазма, генерируемая Фуго-лезвием, является эффективным и безопасным инструментом для расширения капсулорексиса при контракционном капсулярном синдроме, способ прост в применении, не требует освоения новых хирургических навыков, хирургическая травма минимальна, сокращается время проведения операции и сроки реабилитации пациентов.

Ключевые слова: контракционный капсулярный синдром, Фуго-лезвие, фимоз передней капсулы, плазменная энергия

Для цитирования: Кумар В. Опыт применения плазменной энергии для расширения капсулорексиса при контракционном капсулярном синдроме (клинические случаи). *Офтальмология.* 2021;18(4):972–980. https://doi.org/10.18008/1816-5095-2021-4-972-980

Прозрачность финансовой деятельности: Автор не имеет финансовой заинтересованности в представленных материалах или методах

Конфликт интересов отсутствует

Благодарности: Автор выражает благодарность заведующему кафедрой глазных болезней Медицинского института РУДН профессору Михаилу Александровичу Фролову за рекомендации по совершенствованию исследования и благодарит ассистентку кафедры Галину Николаевну Душину за ее неоценимую помощь при подготовке рукописи.

CC BY 4.0

Enlargement of Phimotic Capsulorhexis Using Plasma Energy: A Case Series

V. Kumar[1,2]

[1] RUDN University
Miklukho-Maklaya str., 6, Moscow, 117198, Russian Federation

[2] Centre for Eye Microsurgery "Pro zrenie"
Gorshin str., 1, Khimki, Moscow Region, 141400, Russian Federation

ABSTRACT

Ophthalmology in Russia. 2021;18(4):972–980

Purpose: to evaluate the effectiveness and safety of the plasma ablation technique of Fugo blade system to enlarge phimotic capsulotomies in the management of anterior capsule contraction syndrome. **Patients and methods.** Results of the enlargement of phimotic capsulotomies using the plasma ablation technique in 17 patients with anterior capsule contraction syndrome (10 men and 7 women, 18 eyes; average age — 73.8 ± 9.6 years) were retrospectively analyzed. Surgically, after pupil dilation, the anterior chamber was irrigated with a viscoelastic device (1.4 % solution of hyaluronic acid), and the tip of the Fugo blade was inserted through a 2.0–2.2 mm wide corneal incision. After slightly touching the anterior capsule, the apparatus was activated, and its tip was moved in a concentric manner, excising the required size of the fibrosed anterior capsule in a resistance-free fashion. Finally, the viscoelastic material was aspirated, and the incisions were hydrated. **Results.** Phimotic capsulotomies were enlarged in all cases. Except for three cases where the bimanual technique was required to ablate the anterior capsule, all other cases were managed single-handedly. The use of cohesive viscoelastic device (1.4 % solution of hyaluronic acid) made it possible to perform this procedure with minimum trauma and under visual control. No serious complications were encountered during surgery or in the early postoperative period. Patients were discharged 1–2 days after surgery. Corneal edema, which was observed in six eyes, resolved within 3–4 days. Visual acuity improved in all cases, except for 2 patients with complete glaucomatous optic atrophy. IOP remained under control in all cases. No negative effect on the hypotensive results of previous glaucoma surgeries was observed. **Conclusion.** The plasma-generating Fugo blade system is an effective and safe tool to enlarge phimotic capsulorhexis in a resistance-free fashion. It is easy to use, mastering of new surgical skills is not required, surgical trauma is minimal, the surgical time is reduced, and the patient's rehabilitation period is significantly shortened.

Keywords: anterior capsule contraction syndrome, Fugo blade, anterior capsule phimosis, plasma energy

For citation: Kumar V. Enlargement of Phimotic Capsulorhexis Using Plasma Energy: A Case Series. *Ophthalmology in Russia.* 2021;18(4):972–980. https://doi.org/10.18008/1816-5095-2021-4-972-980

Financial Disclosure: The author has no financial or property interest in any material or method mentioned

There is no conflict of interests

Acknowledgment: The author thanks the head of the Department of Eye Diseases of Medical Institute RUDN University Professor Mikhail Aleksandrovich Frolov for his recommendations for improving the research and assistant professor Galina Nikolaevna Dushina for her immense help in the manuscript preparation.

ВВЕДЕНИЕ

Факоэмульсификация с имплантацией мягкой интраокулярной линзы (ИОЛ) — метод выбора в современной хирургии катаракты. Формирование кругового капсулорексиса является одним из основных этапов успешного исхода факоэмульсификации. Оптимальный размер капсулорексиса обеспечивает успешное проведение всех этапов операции по удалению катаракты [1]. К сожалению, в отдаленном периоде иногда наблюдается фиброзное перерождение капсулы хрусталика [2–5]. Контракционный капсулярный синдром (ККС) выражается сокращением передней капсулы хрусталика (ПКХ), что может привести к концентрическому стенозу капсулорексиса, деформации и контрактуре капсульного мешка и опорных элементов ИОЛ, смещению ее оптической части, изменению рефракции глаза, повреждению цинновых связок, иногда смещению капсульного мешка вместе с ИОЛ в стекловидное тело [6–8].

Предложены различные способы устранения ККС: чаще всего применяют Nd:YAG-лазер для выполнения радиальных разрезов или круговой капсулотомии [9, 10]. Некоторые авторы предпочитают хирургические методы расширения с применением микрохирургических инструментов [11, 12] или используют наконечник витректора [13].

В арсенале офтальмохирургов имеется Фуго-лезвие (Fugo Blade system, названо в честь его создателя Richard J. Fugo, Medisurg Research & Management, Norristown, США), которое генерирует вокруг тонкого стального волокна плазму для рассечения тканей. Аппарат изначально предназначен для выполнения первичного непрерывного кругового капсулорексиса [14], предложено также применять данное оборудование для расширения капсулорексиса при ККС [15].

Целью настоявшего исследования явилась оценка эффективности и безопасности применения плазменной энергии Фуго-лезвия в расширении капсулорексиса при ККС.

ПАЦИЕНТЫ И МЕТОДЫ

В данном исследовании ретроспективно были проанализированы результаты расширения капсулорексиса с применением плазменной энергии Фуго-лезвия у 17 пациентов с ККС (10 мужчин и 7 женщин,

18 глаз), госпитализированных в период с октября 2009 по январь 2020 года, средний возраст — 73,8 ± 9,6 года. Перед началом исследования было получено одобрение комитета по этике Медицинского факультета Российского университета дружбы народов (протокол № 102 от 4 сентября 2009 г.). Данное исследование проводилось в соответствии с принципами Хельсинкской декларации Всемирной медицинской ассоциации. Информированное согласие было получено от всех пациентов после того, как был полностью объяснен экспериментальный характер процедуры.

В ходе исследования из истории болезни пациентов фиксировали следующие факты: демографические данные пациента, время проведения первой операции, интервал между первой операцией и ухудшением зрения вследствие ККС, наблюдения до, во время и после первой операции, включая определение остроты зрения и измерение ВГД, тип имплантированной ИОЛ, наличие внутрикапсульного кольца (КК), и уточняли предрасполагающие факторы.

Перед хирургическим лечением пациентам проводили стандартное офтальмологическое обследование: определяли остроту зрения по таблице Головина — Сивцева, тонометрию по Маклакову (10,0 г), выполняли биомикроскопию, офтальмоскопию, гониоскопию, ультразвуковую биомикроскопию (УБМ) и В-сканирование, уточняли степень выраженности ККС. Если имела место дислокация комплекса «интраокулярная линза — капсульный мешок» (ИОЛ-КМ), то отмечали ее степень; если ранее была попытка устранения ККС, то фиксировали ее результаты. Помутнения ПКХ и дислокацию комплекса ИОЛ-КМ классифицировали по L. Werner [16] и по R. Lorente и соавт. [17] соответственно.

Основными критериями оценки эффективности и безопасности проведенного хирургического вмешательства служили динамика остроты зрения и ВГД, частота интра- и послеоперационных осложнений, сроки послеоперационной реабилитации.

Фуго-лезвие состоит из плазмогенерирующего электронного аппарата, рукоятки, педали и наконечников (рис. 1а–в). Аппарат работает от электрической энергии, которую получает от перезаряжаемых аккумуляторов. Для выбора мощности производимой энергии на передней панели аппарата имеется регулятор, позволяющий выбрать один из трех режимов — низкой, средней и высокой мощности. Прибор также позволяет выбрать разные режущие режимы, которые градируются от 1 до 10 уровня. При активации аппарат производит электромагнитную энергию, которую одновременно обрабатывает, фокусирует и концентрирует вокруг тонкого стального волокна наконечника. Для передачи этой энергии к тканям аппарат также резонирует ее. В результате при контакте с тканью вся энергия полностью поглощается ее молекулярными связями. Поглощенная энергия приводит к разрушению макромолекул до более мелких структур (атомов), в результате происходит разрезание ткани. Плазменная энергия вокруг стального волокна имеет большую температуру (около 4500 °C), но площадь ее мала. Она составляет 25 кв. мкм при режиме наименьшей мощности, 50 кв. мкм при режиме средней мощности и 75 кв. мкм при высокой мощности. Благодаря полному поглощению плазмы молекулярными связями тканей на месте контакта с тканями теплообразующий эффект плазмы очень низок или вообще отсутствует [14]. Плазменное облачко окружено фотонами, температура которых соответствует температуре окружающей среды. Эти фотоны не обладают режущими свойствами (рис. 1г).

ХИРУРГИЧЕСКАЯ ТЕХНИКА

До операции зрачок расширяли закапыванием мидриатика короткого действия, выполняли роговичный разрез размером 2,0–2,2 мм, переднюю камеру заполняли когезивным вискоэластиком (1,4 % раствор гиалуроновой кислоты). Для расширения рексиса выбирали энергию средней мощности и 5-й режущий режим. Кончик наконечника Фуго-лезвия вводили в переднюю камеру и, слегка прикасаясь к поверхности передней капсулы, активировали аппарат. На месте прикосновения кончика происходило рассечение капсулы с выделением кавитационных пузырьков. Далее плавно передвигали кончик наконечника по кругу, разрезая фиброзированную переднюю капсулу, формировали вторичный круговой капсулорексис нужного размера. В конце операции

Рис. 1. Плазменное лезвие Фуго: а — плазма генерирующий электронный аппарат; б — рукоятка аппарата с одноразовым наконечником; в — одноразовые наконечники с кончиками разных диаметров; г — наконечник плазменного лезвия Фуго в работе: непосредственно вокруг стального волокна определяется «плазменное облачко», окруженное фотонами

Fig. 1. Fugo blade system: a — plasma generating battery-operated electronic console with an activation foot pedal and charging unit; б — an ergonomic electronic hand piece; в — disposable cutting tips; г — the activated tip of the Fugo blade; in close proximity to the thin stainless-steel filament is the “plasma cloud” surrounded by photons

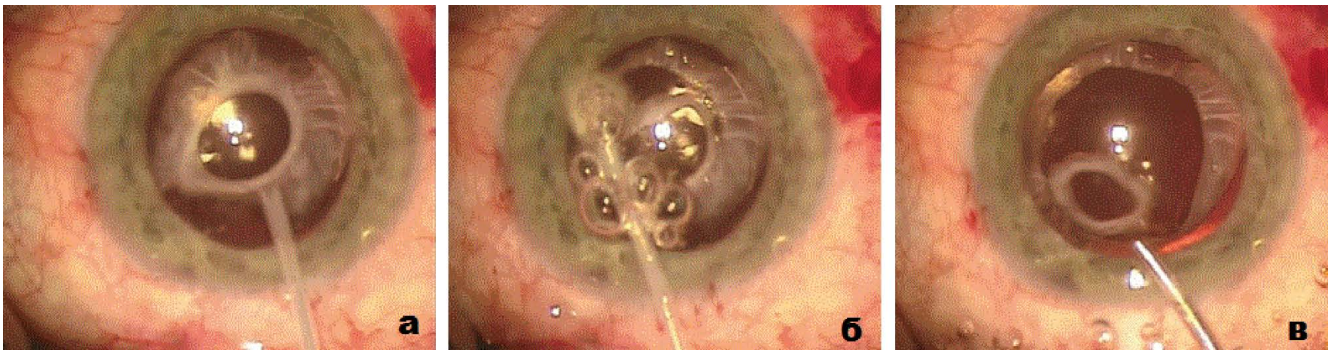

Рис. 2. Этапы расширения капсулорексиса: а — зрачок медикаментозно расширен, передняя камера заполнена когезивным вискоэластиком, на рисунке определяется контракционный капсулярный синдром, наконечник лезвия находится в передней камере; б — выполнена часть вторичного кругового капсулорексиса, в передней камере определяются кавитационные пузыри; в — вторичный круговой капсулорексис полностью выполнен, срезанное кольцо передней капсулы свободно лежит на поверхности искусственного хрусталика, которое удаляли пинцетом

Fig. 2. Surgical steps of capsulorhexis enlargement: a — the pupil is dilated with instillation of mydriatics, the anterior chamber is irrigated with the cohesive viscoelastic device, and the tip of the Fugo blade is inserted through 2.0–2.2 mm wide corneal incision; б — a portion of the phimosed capsulotomy is excised, and cavitation bubbles can be identified in proximity to the tip; в — the procedure of capsulorhexis enlargement is completed, the excised ring of the anterior capsule lies freely on the IOL surface, which is removed by forceps

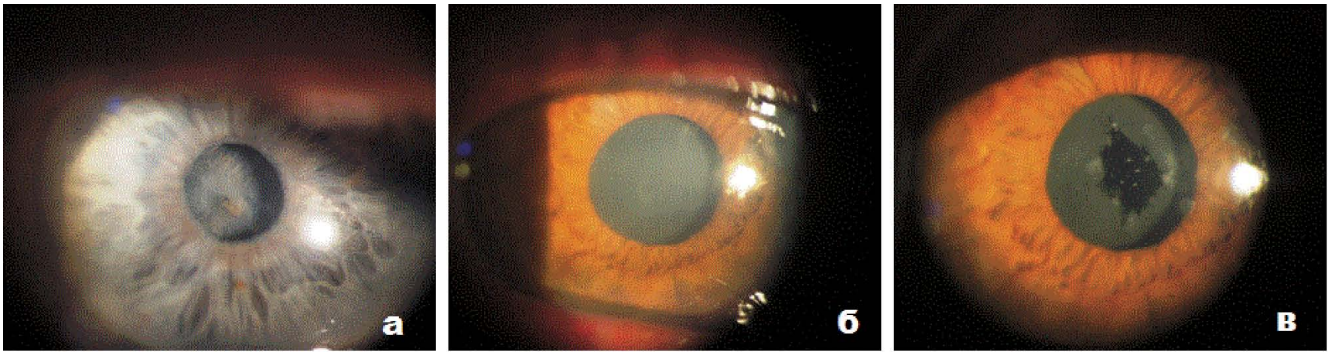

Рис. 3. Полное закрытие отверстия в передней капсуле при контракционном капсулярном синдроме: а — первый пациент с полным закрытием отверстия передней капсулы, передняя капсула сильно фиброзирована; б — второй пациент с полным закрытием отверстия передней капсулы; в — состояние глаза пациента «б» после попытки устранения фиброза с помощью Nd:YAG-лазера, на поверхности ИОЛ видны повреждения от лазерного воздействия

Fig. 3. Complete closure of the capsulorhexis opening in anterior capsule contraction syndrome; a — first patient, no capsulorhexis opening is visible, and the anterior capsule is highly fibrosed; б — second patient, also with complete closure of the capsulorhexis opening; в — the patient in b, after unsuccessful Nd:YAG laser radial capsulotomies, laser-induced damage can be identified on the surface of the IOL

вискоэластик удаляли из передней камеры и разрезы гидратировали (рис. 2а–в).

Послеоперационное наблюдение проводили в сроки: 1 день, 1 неделя, 1, 3, 6 месяцев и 1 год. Осмотр в послеоперационном периоде включал определение остроты зрения, измерение ВГД, биомикроскопию, офтальмоскопию и гониоскопию. По возможности данные осмотра фиксировали путем фотографирования и видео.

РЕЗУЛЬТАТЫ

Средняя острота зрения до операции составила 0,3 ± 0,1, среднее ВГД — 20,7 ± 2,8 мм рт. ст. У всех пациентов имел место ККС с 4-й степенью помутнения ПКХ по L. Werner [16].

У десяти пациентов ККС сопровождался дислокацией комплекса ИОЛ-КМ 1-й степени по R. Lorente [17]. У двух пациентов (три глаза) в результате ранее проведенного хирургического вмешательства по удалению катаракты, кроме выраженного ККС, определили почти полное закрытие зрачкового отверстия и сращение зрачка с передней капсулой. У троих пациентов ККС выражался в полном закрытии капсулорексиса (рис. 3а–в). Из них у одного пациента ранее была неудачная попытка создания передних послабляющих радиальных Nd:YAG-лазерных разрезов на капсуле. У данного пациента на поверхности ИОЛ определялись повреждения от лазерного воздействия (рис. 3в). У второго пациента была неудачная попытка создания Nd:YAG-лазерной круговой капсулотомии. Четырем пациентам ранее успешно были проведены антиглаукомные вмешательства (синустрабекулэктомия — 1 пациент, трансцилиарная фильтрация — 1, сегментарная дилатация Шлеммова канала

с имплантацией в его просвет стального спирального эспандера Шлеммова канала Кумара — 1 и имплантация металлического дренажа Кумара под склеральным лоскутом с входом в переднюю камеру — 1).

Исходное состояние глазного яблока, наблюдения во время первой операции, интервал времени между первой операцией и ухудшением зрения вследствие ККС и выполненное хирургическое вмешательство по устранению ККС с применением плазменной энергии представлены в таблице 1.

Из таблицы следует, что интервал между 1-й операцией и развитием ККС варьировал от 2 до 120 месяцев.

Таблица 1. Исходное состояние глазного яблока во время первой и второй операции

Table 1. Baseline characteristics of the eye at the time of the first and second surgeries

Пациент / Patient	Возраст / пол / Age / sex	Название 1-й операции / 1st surgery	Исходное состояние глазного яблока во время 1-й операции / Baseline characteristics of the eye at the time of the 1st surgery	Интервал времени между 1-й операцией и развитием ККС (в мес.) / Time interval between the 1st surgery and ACCS (in months)	Исходное состояние глазного яблока во время 2-й операции / Baseline characteristics of the eye at the time of the 2nd surgery
1	80/Ж 80/F	ФЭ + ИОЛ / Phaco + IOL	ПЭС, ФД / PEX, Phacodonesis	26	ККС, Дис. комплекса ИОЛ-КМ 1-й ст. / ACCS, 1st degree disloc. of the IOL-CB complex
2	75/М 75/M	ФЭ + ИОЛ + КК + ТЦФ / Phaco + IOL + CTR + TCF	Сублюксация хрусталика / Lens subluxation	36	ККС, Дис. комплекса ИОЛ-КМ 1-ой ст. / ACCS, 1st degree disloc. of the IOL-CB complex
3	76/М 76/M	ФЭ + ИОЛ + КК / Phaco + IOL+ CTR	ПЭС, ФД / PEX, Phacodonesis	108	ККС, Дис. комплекса ИОЛ-КМ 1-й ст. / ACCS, 1st degree disloc. of the IOL-CB complex
4	74/М 74/M	ФЭ + ИОЛ + КК / Phaco + IOL + CTR	ПЭС, ФД / PEX, Phacodonesis	5	ККС, Дис. комплекса ИОЛ-КМ 1-й ст. / ACCS, 1st degree disloc. of the IOL-CB complex
5	58/М 58/M	ФЭ + ИОЛ / Phaco + IOL	ПЭС / PEX	8	ККС (полная закупорка отверстия), состояние после попытки создания радиальной капсулотомии ИАГ лазером / ACCS (complete occlusion of the capsulorhexis), after Nd:YAG laser radial capsulotomies
6	63/Ж 63/F	ФЭ + ИОЛ + КК / Phaco + IOL + CTR	ПЭС, ФД / PEX, Phacodonesis	2,5	ККС, Дис. комплекса ИОЛ-КМ 1-й ст. / ACCS, 1st degree disloc. of the IOL-CB complex
7	54/Ж 54/F	ФЭ + ИОЛ / Phaco + IOL	ПЭС / PEX	2	ККС / ACCS
8	79/Ж 79/F	ФЭ + ИОЛ / Phaco + IOL	ПЭС, ФД, МВС, оперированная ОУГ с введением металлического дренажа в углу передней камеры / PEX, Phacodonesis, high myopia, operated OAG with metallic drainage device	5	ККС, Дис. комплекса ИОЛ-КМ 1-й ст. / ACCS, 1st degree disloc. of the IOL-CB complex
9	71/М 71/M	ФЭ + ИОЛ / Phaco + IOL	ПЭС, ФД / PEX, Phacodonesis	48	ККС (полная закупорка отверстия), состояние после попытки создания круговой капсулотомии ИАГ-лазером / ACCS (complete occlusion of the capsulorhexis), after Nd:YAG laser circular capsulotomy
10	64/М 64/M	ФЭ + ИОЛ + КК / Phaco + IOL + CTR	ПЭС, ФД / PEX, Phacodonesis	24	ККС, Дис. комплекса ИОЛ-КМ 1-й ст. / ACCS, 1st degree disloc. of the IOL-CB complex
11	75/М 75/M	ФЭ + ИОЛ / Phaco + IOL	ПЭС / PEX	1,5	ККС, Дис. комплекса ИОЛ-КМ 1-й ст. / ACCS, 1st degree disloc. of the IOL-CB complex
12	71/М 71/M	ФЭ + ИОЛ / Phaco + IOL	ПЭС, ФД, ригидный зрачок, применение ирис-ретракторов, травма зрачкового края / PEX, Phacodonesis, rigid pupil, use of iris retractors, trauma to pupil margin	60	ККС, задние синехии, деформация зрачка / ACCS, posterior synechiae, pupil deformation
13	82/М 82/M	ФЭ + ИОЛ OD / Phaco + IOL	ПЭС, ригидный зрачок, применение ирис-ретракторов, травма зрачкового края / PEX, rigid pupil, use of iris retractors, trauma to pupil margin	108	ККС, задние синехии, деформация зрачка / ACCS, posterior synechiae, pupil deformation
		ФЭ + ИОЛ OS / Phaco + IOL		120	
14	64/М 64/M	ФЭ + ИОЛ + КК / Phaco + IOL + CTR	ПЭС, ФД / PEX, Phacodonesis	24	ККС / ACCS
15	79/Ж 79/F	ФЭ + ИОЛ + СТЭК / Phaco + IOL + Trab.	ПЭС, ФД / PEX, Phacodonesis	7	ККС, дис. комплекса ИОЛ-КМ 1-й степени / ACCS, 1st degree disloc. of the IOL-CB complex
16	85/М 85/M	ФЭ + ИОЛ + СДШК / Phaco + IOL + SDSC	ПЭС, ФД / PEX, Phacodonesis	84	ККС, дис. комплекса ИОЛ-КМ 1-й степени / ACCS, 1st degree disloc. of the IOL-CB complex
17	91/Ж 91/F	ФЭ + ИОЛ / Phaco + IOL	ПЭС / PEX	6	ККС / ACCS

Примечание: Дис. — дислокация; Ж — женщина; ИОЛ-КМ — интраокулярная линза — капсульный мешок; КК — капсульное кольцо; ККС — контракционный капсулярный синдром; М — мужчина; МВС — миопия высокой степени; OD — правый глаз; OS — левый глаз; ПЭС — псевдоэксфолиативный синдром; СДШК — сегментарная дилатация Шлеммова канала; СТЭК — синусотрабекулэктомия; ТЦФ — трансцилиарная фильтрация; ФД — факодонез; ФЭ — факоэмульсификация.
Note: ACCS — anterior capsule contraction syndrome; CTR — capsular tension ring; PEX — pseudoexfoliation; disloc. — dislocation; SDSC — segmental dilation of Schlemm's canal; F — female; IOL-CB — intraocular lens — capsular bag; M — male; Nd:YAG — neodymium-doped yttrium aluminum garnet laser; OAG — open angle glaucoma; Phaco — phacoemulsification; TCF — transciliary filtration; Trab — trabeculectomy.

Во время первой операции у всех пациентов были признаки ПЭС. У десяти из них имел место факодонез, у шести для стабилизации капсульного мешка до имплантации ИОЛ понадобилась имплантация КК.

В зависимости от исходного состояния глазного яблока объем и вариант хирургического вмешательства определяли индивидуально для каждого пациента. Данные представлены в таблице 2.

НАБЛЮДЕНИЯ ВО ВРЕМЯ ОПЕРАЦИИ

Расширить капсулорексис удалось во всех случаях. У некоторых пациентов на первых этапах проведения вмешательства в качестве вискоэластика мы использовали 2 % раствор гидроксипропилметилцеллюлозы. Из-за низкой вязкости передняя камера часто опорожнялась и кавитационные пузыри быстро сливались друг с другом, препятствуя визуальному контролю за ходом операции. Потребовалось неоднократно заполнять переднюю камеру вискоэластиком, что не только удлиняло время проведения данной процедуры, но и требовало многократного введения и выведения Фуго-лезвия в переднюю камеру. Мы отказались от данного вискоэластика и в дальнейшем использовали когезивный вискоэластик — 1,4 % раствор гиалуроновой кислоты, что позволило выполнять данную процедуру более щадяще и под визуальным контролем. Значительно сократилось время проведения операции. В трех случаях было трудно рассечь переднюю капсулу полностью, особенно под основным разрезом, и для завершения операции понадобилось применение второго инструмента, который вводили через парацентез. Просачивание крови при рассечении радужки при формировании зрачкового отверстия наблюдали в двух случаях, что не требовало дополнительных мер.

НАБЛЮДЕНИЯ В ПОСЛЕОПЕРАЦИОННОМ ПЕРИОДЕ

Среднее пребывание пациентов в стационаре составило 2,6 ± 0,6 дня. Серьезных осложнений в раннем послеоперационном периоде не наблюдали. Нарушение прозрачности роговицы вследствие легкой складчатости десцеметовой мембраны, которую отмечали в шести глазах, купировалось через 3–4 дня. Острота зрения увеличилась во всех случаях, кроме 2 пациентов, у которых имела место полная глаукомная атрофия зрительного нерва. Повышение ВГД в раннем и позднем послеоперационном периоде и в отдаленные сроки не наблюдали. Данная процедура не оказывала отрицательного воздействия на эффективность ранее проведенных антиглаукомных операций.

Для наглядности приводим несколько примеров из клинической практики.

Клинический пример 1. Пациентка Б., 79 лет (в таблице пациент № 8), обратилась с жалобами на ухудшение зрения на единственном левом глазу. При сборе анамнеза выяснилось, что правый глаз пациентки ослеп от глаукомы несколько лет назад, левый глаз был оперирован дважды по поводу глаукомы. Первым этапом была выполнена операция синустрабекулэктомии, которая оказалась неэффективной, затем антиглаукомная операция с использованием металлического дренажа Кумара. ВГД нормализовалось. Пять месяцев назад пациентке была выполнена операция — ФЭК с имплантацией гидрофильной ИОЛ в капсульный мешок. Послеоперационный период протекал гладко, спустя 5 месяцев пациентка почувствовала ухудшение зрения. При осмотре выявили выраженный ККС в области зрачка, ПЭС, псевдофакодонез, ригидный зрачок и дислокацию ИОЛ-КМ 1-й степени. Зрительная ось сверху почти полностью была блокирована помутнением передней капсулы. На 11 часах в области базальной иридэктомии определялся металлический антиглаукомный дренаж (рис. 4, клинический пример 1а). Для устранения ККС капсулорексис расширили с применением плазменной энергии Фуго-лезвия. ККС был успешно устранен с восстановлением остроты зрения (рис. 4, клинический пример 1б–г). Послеоперационный период протекал гладко.

Клинический пример 2. Пациент Ф., 82 года (в таблице пациент № 13), обратился с жалобами на ухудшение зрения обоих глаз. Из анамнеза выявлено, что десять лет назад с интервалом в 1 год пациенту была выполнена операция по удалению катаракты с имплантацией мягкой ИОЛ в капсульный мешок сначала на правом, затем на левом глазу. Во время первой операции в обоих глазах имела место выраженная ригидность зрачка, хирург использовал

Таблица 2. Исходное состояние глазного яблока и выполненное хирургическое вмешательство с применением плазменной энергии Фуго-лезвия

Table 2. Baseline characteristics of the eyes and type of surgery performed by using the plasma ablation technique

Исходное состояние глазного яблока / Baseline characteristics of eyes	Выполненное хирургическое вмешательство для расширения рексиса / Operative procedure(s) performed to enlarge rhexis	Количество глаз / Number of eyes
ККС без дислокации комплекса ИОЛ-КМ / ACCS without IOL-CB complex dislocation	Расширение капсулорексиса до 5–5,5 мм / Enlargement of the capsulorhexis up to 5–5.5 mm	3
ККС с дислокацией комплекса ИОЛ-КМ / ACCS with IOL-CB complex dislocation		10
ККС с полной закупоркой отверстия передней капсулы / ACCS with complete occlusion of the capsulorhexis		2
ККС, задние синехии, зрительная ось блокирована помутнением ПКХ / ACCS, posterior synechiae, pupil margins completely fused with opacified anterior capsule, visual axis blocked by anterior capsule opacification	Формирование зрачкового отверстия, расширение капсулорексиса, базальная иридотомия / Pupil formation, enlargement of the capsulorhexis, PBI	3

Примечание: ККС — контракционный капсулярный синдром; ПКХ — передняя капсула хрусталика; ИОЛ-КМ — интраокулярная линза — капсульный мешок.
Note: ACCS — anterior capsule contraction syndrome; IOL-CB — intraocular lens-capsular bag; PBI — peripheral basal iridotomy.

ирис-ретракторы, в результате произошел разрыв зрачкового края. В послеоперационном периоде пациент получал длительно противовоспалительную терапию. Исходное состояние обоих глазных яблок при осмотре характеризировалось выраженным ККС, задними синехиями, блокированием зрительной оси помутнениями ПКХ. Пациенту первым этапом на правом, а через 6 месяцев на левом глазу формировали зрачок и ВКК с применением Фуго-лезвия. Во избежание окклюзии зрачка в послеоперационном периоде также выполняли иридотомию с использованием Фуго-лезвия. Во время операции наблюдали легкую геморрагию из вновь созданного зрачкового края, что не требовало дополнительных мер. Послеоперационный период протекал гладко. Из-за неравномерного повреждения зрачкового края в обоих глазах при первой операции (рис. 4, клинический пример 2 а, в) размеры вновь созданных зрачков отличались друг от друга.

Клинический пример 3. Пациент Ш., 64 года (в таблице пациент № 14), обратился с ухудшением остроты зрения в правом глазу. Два года назад пациенту была проведена операция по удалению катаракты с имплантацией гидрофильной ИОЛ в капсульный мешок. Перед операцией хирург фиксировал ПЭС и факодонез. Для стабилизации капсульного мешка до имплантации ИОЛ в него имплантировали КК. Операция прошла без осложнений. Послеоперационный период протекал гладко, но острота зрения повысилась только до 0,4. Низкая острота зрения объяснялась дегенеративными изменениями в макулярной области. За 6 месяцев до обращения пациент отметил постепенное ухудшение зрения. При осмотре фиксировали ККС с помутнением ПКХ 4-й степени и резко суженное отверстие капсулорексиса. Зрачок хорошо расширялся. Пациента госпитализировали для хирургического устранения ККС в стационарных условиях. С помощью Фуго-лезвия капсулорексис расширили до 5–5.5 мм (рис. 4, клинический пример 3 а–г). Передняя капсула была довольно плотная. Для рассечения понадобилась энергия средней мощности и 7-й режим мощности, бимануальная техника. Операция прошла без осложнений. Послеоперационный период протекал гладко. Острота зрения через 1 неделю улучшилась с движения руки у лица до 0,4.

ОБСУЖДЕНИЕ

ККС является серьезным послеоперационным осложнением кругового капсулорексиса при факоэмульсификации. К предрасполагающим факторам развития ККС относят пожилой возраст пациентов со слабостью или повреждением цинновых связок и отягощенный соматический статус (общие системные заболевания, миотоническая дистрофия, синдром Марфана), глаукому, псевдоэксфолиативный синдром, увеит, диабетическую ретинопатию, высокую миопию, пигментный ретинит и маленький размер капсулорексиса [18–22]. Усиление ККС может сопровождаться разрывами цилиарного тела, хориоидальным кровоизлиянием, гипотонией глаза и дислокацией или децентрацией ИОЛ [23–25].

Для устранения ККС наиболее часто используют Nd:YAG-лазер. Выполняют различные варианты капсулотомии: послабляющие радиальные разрезы [2, 26], круговую капсулотомию [10, 27, 28], параболическую капсулотомию [29] и комбинированный капсулорексис [30]. Некоторые авторы предлагают применять мультимодальный подход, при котором сначала используют Nd:YAG-лазер для проведения нескольких сквозных отверстий в передней капсуле. Второй этап выполняют непосредственно в операционной, заполняют пространство между передней поверхностью ИОЛ и передней капсулой вискоэластиком, используя для данной цели ранее созданные отверстия, и на последнем этапе проводят капсулорексис нужного размера, используя фемтосекундное сопровождение [31].

Хотя и доказана безопасность и эффективность лазерных методов в устранении фимоза капсулорексиса, известны случаи, когда данное вмешательство осложнялось формированием непрогнозируемых разрывов капсулы хрусталика и дислокацией ИОЛ в полость стекловидного тела [32, 33]. Известны также случаи рецидива сокращения капсульного мешка и децентрации ИОЛ [9, 34]. Описаны случаи, в которых остатки передней капсулы после круговой капсулотомии находились в тесном контакте с эндотелием роговицы, вызывая ее декомпенсацию или свободно перемешались во влаге передней камеры, ухудшая остроту зрения, особенно при чтении [35, 36].

Резюмируя вышесказанное, можно утверждать, что Nd:YAG лазерные методы устранения ККС небезопасны и могут быть непригодны для каждого пациента, особенно если передняя капсула сильно фиброзирована или одновременно требуется вмешательство и на радужной оболочке.

Суть хирургических методов устранения ККС заключается в иссечении фиброзированной передней капсулы микроинструментами. Чаще для этого используют бимануальную технику. Придерживая переднюю капсулу пинцетом, микроножницами разрезают сморщенную переднюю капсулу и увеличивают размер отверстия [12, 37]. Данные методы очень трудоемки, и не всегда удается полностью выполнять вторичный круговой капсулорексис. Эти же недостатки относятся к технике применения витректора для создания расширенного капсулорексиса.

У всех пациентов в нашем исследовании удалось расширить капсулорексис без дальнейшей дислокации комплекса ИОЛ-КМ. Повреждения поверхности ИОЛ вследствие применения плазменной энергии не отмечали ни в одном случае. Данная техника позволила рассечь довольно плотную фиброзированную переднюю капсулу без дополнительного механического воздействия. Было возможно одновременно выполнять манипуляции и на радужной оболочке. Фуго-лезвие было успешно применено для выполнения базальной иридотомии и рассечения радужки для формирования нового зрачкового отверстия. При этом благодаря свойству «аутостаза» серьезных геморрагических осложнений не наблюдали. Имело место

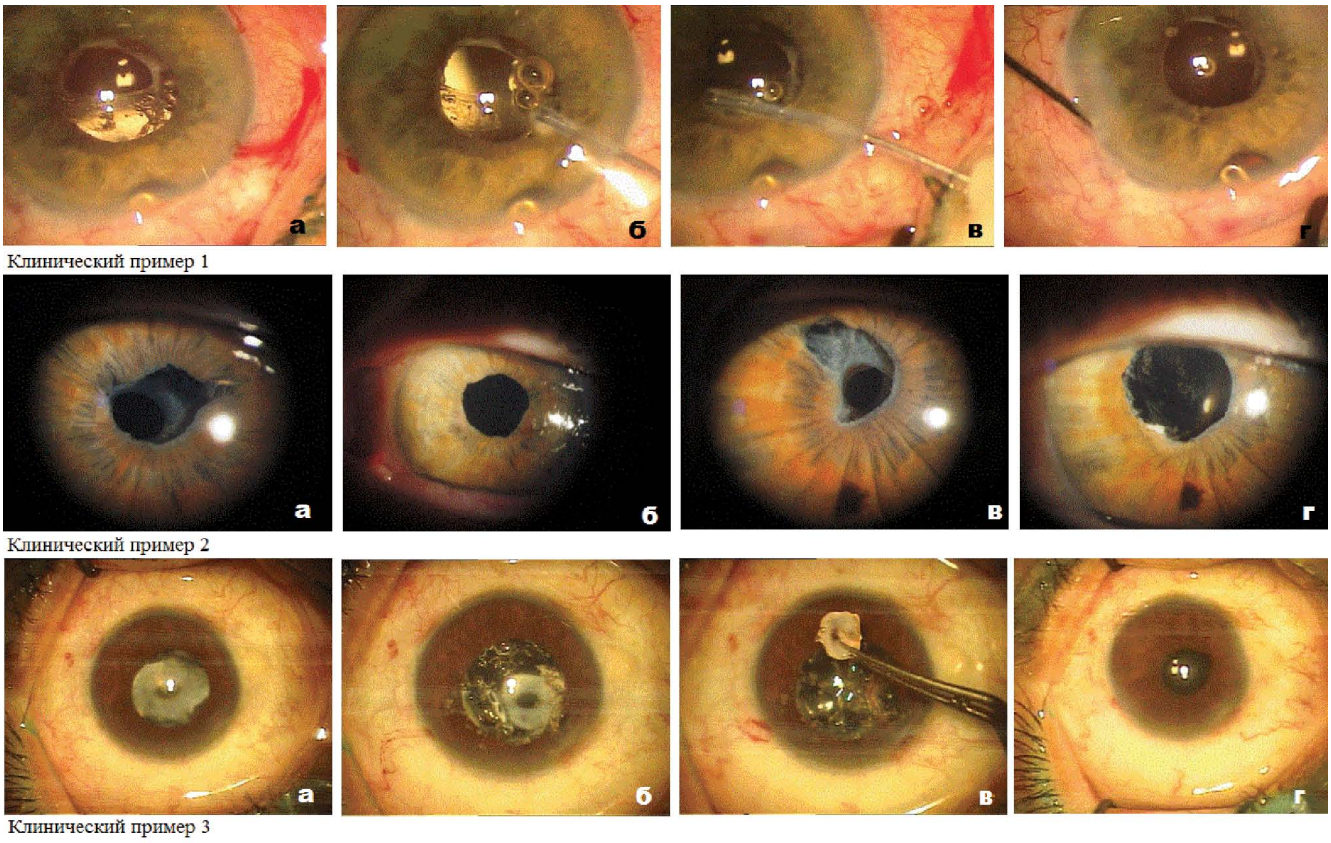

Рис. 4. *Клинический пример 1* (в таблице пациент № 8). А — исходное состояние глазного яблока, определяется ККС в области зрачка, зрачок плохо расширяется; б — начальный этап расширения капсулорексиса, дистальный конец Фуго-лезвия находится в передней камере, аппарат активирован, у кончика наконечника определяются кавитационные пузыри; в — капсулорексис расширен без применения бимануальной техники; г — конец операции, область зрачка и зрительная ось освобождены от фиброзированной передней капсулы. *Клинический пример 2* (в таблице пациент № 13): на рисунке представлены правый (а–б) и левый глаз (в–г) пациента, в связи с применением ирис-ретракторов во время первой операции на рисунке (а, в) определяются разрывы зрачкового края в обоих глазах и выраженный фимоз капсулорексиса; с помощью Фуго-лезвия устранен фимоз и формированы зрачки в обоих глазах, размеры вновь созданных зрачков в правом и левом глазу отличаются друг от друга. *Клинический пример 3 (в таблице пациент № 14):* а — исходное состояние глазного яблока, определяется резкое сужение капсулорексиса, зрачок хорошо расширяется; б — расширен капсулорексис с применением плазменной энергии Фуго-лезвия, в области зрачка определяются кавитационные пузыри; в — разрезанная часть фиброзированной передней капсулы удалена из передней камеры пинцетом; г — конец операции

Fig. 4. *Case 1* (patient № 8 in the table): a — preoperative condition of the eye: the opacified anterior capsule is blocking the visual axis, and the pupil is rigid and can't be dilated well; б — at the start of the capsulorhexis enlargement procedure, the Fugo blade's activated cutting tip is in the anterior chamber and cavitation bubbles are seen in close proximity; в — capsulorhexis is enlarged without using bimanual technique; г — at the end of the surgery, the pupil area and visual axis are free from the opacified anterior capsule. *Case 2* (patient № 13 in the table): in the figure, the right eye (a, б) and left eye (в, г) of the same patient are presented; trauma to the pupil margins because of the use of iris retractors in previous surgeries is identified in both eyesб there is severe capsulorhexis phimosis in both eyes; using the plasma ablation technique, the capsulorhexises are enlarged, and pupils are created; there is some difference in the pupil size in both eyes. *Case 3* (patient № 14 in the table): a — preoperative condition of the eye, there is severe constriction of capsulorhexis, but the pupil is well dilated; б — the capsulorhexis is enlarged using plasma ablation technique, and there are cavitation bubbles in the anterior chamber; в — the excised thick anterior capsule is extracted from the anterior chamber with the help of forceps; г — end of surgery

легкое просачивание крови на месте рассечения ткани радужки, которое самостоятельно остановилось.

Итак, наш опыт показывает, что Фуго-лезвие является безопасным и эффективным инструментом для рассечения тканей в ситуациях, где дополнительное механическое воздействие на ткани невозможно, такое как рассечение фиброзированной передней капсулы с несостоятельностью связочного аппарата, которое в большинстве случаев наблюдалось у наших пациентов. Фуго-лезвие испаряет ткань по линии разреза и обеспечивает гемостаз, что дает возможность применять данный аппарат для рассечения тканей сосудистого генеза. Аппарат минимизирует травму тканей, позволяет выполнять трудные этапы при операции, и в результате ускоряется реабилитация больных.

ЗАКЛЮЧЕНИЕ

Плазмогенерирующее Фуго-лезвие является эффективным и безопасным инструментом для выполнения ВКК при ККС, является простым в применении, не требует освоения новых хирургических навыков, при этом хирургическая травма минимальна, сокращается время проведения операции и значительно сокращаются сроки реабилитации пациентов.

ЛИТЕРАТУРА/REFERENCES

1. Егорова Э.В., Струсова Н.А., Ронкина Т.И. О роли биомикроскопии в определении показаний к возможности дозированного рассечения передней капсулы и ее использование для фиксации ИОЛ. *Вестник офтальмологии*. 1986;1:7–11. [Egorova E.V., Strusova N.A., Ronkina T.I. On the role of biomicroscopy in determining the indications to the possibility of dosed dissection of the anterior capsule and its use for fixing IOL. *The Russian Annals of Ophthalmology = Vestnik Oftalmologii*. 1986;1:7–11 (In Russ.)].
2. Городничий В.В., Куроедов А.В. Хирургическая тактика при фиброзе капсулярного мешка после факоэмульсификации (клинические случаи). *Клиническая офтальмология*. 2014;3:164. [Gorodnichij V.V., Kuroedov A.V. Surgical tactics in management of capsular sac fibrosis after phacoemulsification (clinical cases). *Russian journal of clinical ophthalmology = Klinicheskaya oftalmologia*. 2014;3:164 (In Russ)].
3. Суркова В.К., Бикбов М.М., Акмирзаев А.А. Возрастные изменения задней сумки хрусталика и сроки развития ее фиброзной гиперплазии после факоэмульсификации катаракты. *Практическая медицина*. 2012;1(59):303–306 [Surkova V.K., Bikbov M.M., Akmirzaev A.A. Age-related changes in the posterior capsule and the timing of the development of its fibrous hyperplasia after cataract phacoemulsification. *Practical medicine = Prakitcheckaya meditsina*. 2012;1(59):303–306 (In Russ)].
4. Тахчиди Х.П., Агафонова В.В., Верзин А.А., Сиденко Т.Н. Передний капсулорексис: история появления, способы выполнения и дозирования (обзор литературы). *Офтальмохирургия*. 2010;5. [Tahchidi H.P., Agafonova V.V., Verzin A.A., Sidenko T.N. Anterior capsulorhexis: the history, techniques and dosing (review of literature). *Fyodorov Journal of Ophthalmic Surgery = Oftalmokhirurgiya*. 2010;5: (In Russ.)]. https://eyepress.ru/article.aspx?8329
5. Фабрикантов О.Л., Михина И.В. Предотвращение фимоза кольца капсулорексиса после факоэмульсификации осложненной катаракты. *Вестник Оренбургского государственного университета* 2011;14:237–238. [Fabrikantov O.L., Mihina I.V. Prevention of phimosis of the capsulorhexis ring after phacoemulsification of complicated cataracts. Annals of Orenburg State University = *Vestnik Orenburgskogo gosudarstvennogo universiteta* 2011;14:237–238 (In Russ.)].
6. Hansen S., Crandall A., Olson R. Progressive constriction of the anterior capsular opening following intact capsulorhexis. *J Cataract Refract Surg.* 1993;19(1):77–82. DOI: 10.1016/s0886-3350(13)80287-8
7. Hayashi K., Hayashi H., Nakao F. Hayashi F. Reduction in the area of the anterior capsule opening after PMMA, silicone, and soft intraocular lens implantation. *Am J Ophthalmol*. 1997;123(4):441–447. DOI: 10.1016/s0002-9394(14)70169-2
8. Kato S., Suzuki T., Hayashi Y., Numaga J., Hattori T., Yuguchi T., Kaiya T., Oshika T. Risk factors for contraction of the anterior capsule opening after cataract surgery. *J Cataract Refract Surg*. 2002;28(1):109–112. DOI: 10.1016/s0886-3350(01)00901-4
9. Deokule S.P., Mukherjee S.S., Chew C.K. Neodymium:YAG laser anterior capsulotomy for capsular contraction syndrome. *Ophthalmic Surg Lasers Imaging*. 2006;37(2):99–105.
10. Elmohamady M.N., Elhabbak A., Abdelazim G.A. Circular YAG laser anterior capsulotomy for anterior capsule contraction syndrome. *Int Ophthalmol.* 2019;39(11):2497–2503. DOI: 10.1007/s10792-019-01094-9. Epub 2019 Mar 11.
11. Reyntjens B., Tassignon M., Van Marck E. Capsular peeling in anterior capsule contraction syndrome: surgical approach and histopathological aspects. *J Cataract Refract Surg*. 2004;30(4):908–912. DOI: 10.1016/j.jcrs.2003.08.034
12. Zinkernagel M., Papazoglou A., Patel C.K. Bimanual anterior segment revision surgery for anterior capsule contraction syndrome associated with anterior flexion of intraocular lens haptics. *Eye* (Lond). 2013;27(12):1388–1390. DOI: 10.1038/eye.2013.206. Epub 2013 Sep 13.
13. Yeh P.C., Goins K.M., Lai W.W. Managing anterior capsule contraction by mechanical widening with vitrector-cut capsulotomy. *J Cataract Refract Surg*. 2002;28(2):217–20. DOI: 10.1016/s0886-3350(01)01031-8
14. Fugo R.J., Singh D. The biophysics and mode of operation of plasma surgery. In: Ocular applications of the Fugo Blade. Eds by Hampton R., Singh S., Richard J. Fugo: Philadelphia, Pa: Lippincott, Williams & Wilkins, 2010. P. 5–14.
15. Fugo R.J. Fugo blade to enlarge phimotic capsulorhexis. *J Cataract Refract Surg.*2006;32 (11):1900. DOI: 10.1026/j.jcrs.2006.06.034
16. Werner L., Pandey S.K., Apple D.J., Escobar-Gomez M., McLendon L., Macky T.A. Anterior capsule opacification: correlation of pathologic findings with clinical sequelae. *Ophthalmology*. 2001;108(9):1675–1681. DOI: 10.1016/S0161-6420(01)00674-1
17. Lorente R., Rojas V., Parga P.V., Moreno C., Landaluce L., Domı´nguez R., Lorente B. Management of late spontaneous in-the-bag intraocular lens dislocation: Retrospective analysis of 45 cases. *J Cataract Refract Surg*. 2010;36(8):127–1282. DOI: 10.1016/j.jcrs.2010.01.035
18. Davison J.A. Capsule contraction syndrome. *J Cataract Refract Surg*. 1993;19(5):582–589. DOI: 10.1016/S0886-3350(13)80004-1
19. Hayashi H., Hayashi K., Nakao F., Hayashi F. Anterior capsule contraction and intraocular lens dislocation in eyes with pseudoexfoliation syndrome. *Br J Ophthalmol*. 1998;82(12):1429–1432. DOI: 10.1136/bjo.82.12.1429
20. Hayashi H., Hayashi K., Nakao F., Hayashi F. Area reduction in the anterior capsule opening in eyes of diabetes mellitus patients. *J Cataract Refract Surg*. 1998;24(8):1105–1110. DOI: 10.1016/S0886-3350(98)80105-3
21. Hayashi K., Hayashi H., Matsuo K., Nakao F., Hayashi F. Anterior capsule contraction and intraocular lens dislocation after implant surgery in eyes with retinitis pigmentosa. *Ophthalmology.* 1998;105(7):1239–1243. DOI: 10.1016/S0161-6420(98)97028-2
22. Zhang Z.D., Song Z., Chen D., Huang F. Bilateral capsule contraction syn-drome following pathological myopic cataract surgeries. *Int J Ophthalmol*. 2012;5(3):406–408. DOI: 10.3980/j.issn.2222-3959.2012.03.31
23. Lanzl I.M., Kopp C. Ciliary body detachment caused by capsule contraction. *J Cataract Refract Surg*. 1999;25(10):1412–1414. DOI: 10.1016/S0886-3350(99)00213-8
24. Salzmann J., Khaw P.T., Laidlaw A. Choroidal effusions and hypotony caused by severe anterior lens capsule contraction after cataract surgery. *Am J Ophthalmol*. 2000;129(2):253–254. DOI: 10.1016/S0002-9394(99)00319-0
25. Srinivasan S., van der Hoek J., Green F., Atta H.R. Tractional ciliary body detachment, choroidal effusion, and hypotony caused by severe anterior lens capsule contraction following cataract surgery. *Br J Ophthalmol.* 2001 Oct;85(10):1261–1262. DOI: 10.1136/bjo.85.10.1260a
26. Venktesh R., Tan C.S., Veena K., Ravindran R.D. Severe anterior capsular phimosis following acrylic intraocular lens implantation in a patient with pseudoexfoliation. *Ophthalmic Surg Lasers Imaging*. 2008;39(3):228–229. DOI: 10.3928/15428877-20080501-21
27. Moreno-Montane J., Sanchez-Tocino H., Rodiriguez-conde R. Complete anterior capsule contraction after phacoemulsification with acrylic intraocular lens and endocapsular ring implantation. *J Cataract Refract Surg*. 2002;28(4):717–719. DOI: 10.1016/s0886-3350(01)01231-7
28. Kim H.D., Kim J.M., Jung J.J. Complete occlusion of anterior capsulorhexis after uneventful cataract surgery, treated with YAG laser capsulotomy. *BMC Ophthalmol*. 2017;17(1):233. DOI: 10.1186/s12886-017-0630-0
29. Chawla J.S., Shaikh M.H. Neodymium: YAG laser parabolic anterior capsulotomy in extreme capsule contraction syndrome. *J Cataract Refract Surg.* 1999;25(10):1415–1417. DOI: 10.1016/s0886-3350(99)00154-6
30. Гамидов А.А., Аверкина Е.А., Большунов А.В., Федоров А.А. Технология комбинированной лазерной капсулотомии при переднекапсулярном контракционном синдроме в артифакичных глазах. *Вестник офтальмологии*. 2017;6:45–49. [Gamidov A.A., Averkina E.A., Bol'shunov A.V., Fedorov A.A. The technology of combined laser capsulotomy in the anterior capsular contraction syndrome in pseudophakic eyes. *The Russian Annals of Ophthalmology = Vestnik Oftalmologii*. 2017;6:45–49 (In Russ)]. DOI: 10.17116/oftalma2017133645-49
31. Toto L., Viggiano P., Vecchiarino L., Evangelista F., Borrelli E., Mastropasqua L. Anterior capsule contraction syndrome: a successful multimodal therapeutic approach. *Int J Ophthalmol*. 2019;12(8):1356–1358. DOI: 10.18240/ijo.2019.08.20
32. Framme C., Hoerauf H., Roider J., Laqua H. Delayed intraocular lens dislocation after neodymium:YAG capsulotomy. *J Cataract Refract Surg*. 1998;24(11):1541–1543. DOI: 10.1016/S0886-3350(98)80182-X
33. Tuft S.J., Talks S.J. Delayed dislocation of foldable plate-haptic silicone lenses after Nd:YAG laser anterior capsulotomy. *Am J Ophthalmol*. 1998;126(4):586–588. DOI: 10.1016/S0002-9394(98)00124-X
34. Koh J., Song Y., Wee W., Han Y. Recurrent late-onset fibrotic capsular block syndrome after neodymium-yttrium-aluminum-garnet laser anterior capsulotomy: a case report. *BMC Ophthalmology*. 2016;16(1): DOI: 10.1186/s12886-016-0261-x
35. Wilson R.P., Gupta R. Focal corneal decompensation caused by an anterior capsulotomy remnant. *J Cataract Refract Surg*. 1997;23(8):1273–1274. DOI: 10.1016/s0886-3350(97)80328-8
36. Wilde C., Ross A., Awad M., Chen H.C., Dua H.S. Management of anterior capsular contraction syndrome: pitfall of circular capsulotomy technique with the neodymium YAG laser. *Eye.* 2018;32(5):1546–1548. DOI: 10.1038/s41433-018-0125-0
37. Panagopoulos A., Chalioulias K., Kirkby G.R. A new approach in the surgical management of anterior capsular phimosis syndrome. *Ophthalmic Res*. 2009;42(4):221–223. DOI: 10.1159/000232947

СВЕДЕНИЯ ОБ АВТОРЕ

ФГАОУ ВО «Российский университет дружбы народов»
ООО Центр микрохирургии глаза «Про зрение»
Кумар Винод
доктор медицинских наук, профессор кафедры глазных болезней, генеральный директор
ул. Миклухо-Маклая, 6, Москва, 117198, Российская Федерация
ул. Горшина, 1, Химки, Московская область, 141400, Российская Федерация
https://orcid.org/0000–0002–5489–4607

ABOUT THE AUTHORS

Peoples' Friendship University of Russia, Medical Institute, Department of Eye Diseases
Centre for Eye Microsurgery "Pro zrenie"
Kumar Vinod
MD, Professor, general director
Miklukho-Maklaya str., 6, Moscow, 117198, Russian Federation
Gorshin str., 1, Khimki, Moscow Region, 141400, Russian Federation
https://orcid.org/0000–0002–5489–4607