


Трансклеральная лазерная циклотермотерапия в лечении первичной открытоугольной глаукомы: предикторы эффективности



В.Ю. Скворцов



А.Н. Куликов



Д.В. Тулин

ФГБВОУ ВО «Военно-медицинская академия им. С.М. Кирова»
Министерства обороны Российской Федерации
ул. Академика Лебедева, бж, Санкт-Петербург, 194044, Российская Федерация

РЕЗЮМЕ

Офтальмология. 2026;23(1):40–44

Цель: определить прогностическое значение ранних послеоперационных признаков воспалительной реакции — видимой опалесценции водянистой влаги и увеличения толщины ресничного тела — для эффективности трансклеральной лазерной циклотермотерапии (ТЛЦТ) у пациентов с первичной открытоугольной глаукомой. **Пациенты и методы.** Проведен ретроспективный анализ результатов лечения 33 пациентов (22 мужчины, 11 женщин, средний возраст 72,4 года) с неконтролируемой первичной открытоугольной глаукомой на фоне максимально переносимой гипотензивной терапии. ТЛЦТ выполняли под местной анестезией до 16 аппликаций в режиме 0,5 Вт в течение 20 с. Толщина ресничного тела оценивалась с использованием оптической когерентной томографии (CASIА2, Tomey, Япония) до операции и на 1-е сутки после нее. В этот же срок фиксировалось наличие опалесценции водянистой влаги. Внутриглазное давление (ВГД) измерялось тонометрией по Маклакову, фиксировался режим инстилляций до операции и через 1, 3, 6 и 12 месяцев. Успех лечения определялся как снижение ВГД на 20 % и более начиная с 1 месяца. **Результаты.** Среднее снижение ВГД через 12 месяцев составило $8,8 \pm 3,9$ мм рт. ст., что соответствовало 23,8 % ($p < 0,001$). Успех лечения достигнут у 24 пациентов (72,7 %). Видимая опалесценция водянистой влаги на 1-е сутки выявлена у 24 пациентов (72,7 %) и положительно коррелировала с более выраженным снижением ВГД ($p = 0,008$, $r = 0,72$). Толщина ресничного тела значительно увеличивалась на 1-е сутки послеоперационного периода ($p < 0,0001$), причем динамика этого показателя отражала наличие сильной положительной корреляции со снижением ВГД ($r = 0,86$, $p < 0,05$). **Заключение.** Ранние послеоперационные признаки внутриглазного воспаления и отека ресничного тела могут служить надежными предикторами эффективности ТЛЦТ. Наличие опалесценции водянистой влаги и увеличение толщины ресничного тела на 1-е сутки ассоциируются с более высокой вероятностью достижения стойкого гипотензивного эффекта в течение первого месяца. Указанные параметры могут быть рекомендованы для раннего прогноза исходов лечения пациентов с первичной открытоугольной глаукомой.

Ключевые слова: трансклеральная лазерная циклотермотерапия, первичная открытоугольная глаукома, толщина ресничного тела, предикторы эффективности, гипотензивный эффект

Для цитирования: Скворцов В.Ю., Куликов А.Н., Тулин Д.В. Трансклеральная лазерная циклотермотерапия в лечении первичной открытоугольной глаукомы, предикторы эффективности. *Офтальмология*. 2026;23(1):40–44. <https://doi.org/10.18008/1816-5095-2026-1-40-44>

Прозрачность финансовой деятельности: никто из авторов не имеет финансовой заинтересованности в представленных материалах или методах.

Конфликт интересов отсутствует.



Transscleral Laser Cyclothermotherapy in the Treatment of Primary Open-angle Glaucoma: Predictors of Effectiveness

V.Yu. Skvortsov, A.N. Kulikov, D.V. Tulin

S.M. Kirov Military Medical Academy
Akademician Lebedev str., 6zh, Saint Petersburg, 194044, Russian Federation

ABSTRACT

Ophthalmology in Russia. 2026;23(1):40–44

Objectives: to evaluate the prognostic significance of early postoperative inflammatory response parameters, namely visible aqueous humor opalescence and ciliary body thickness increase, for the effectiveness of transscleral laser cyclothermotherapy (TLCTT) in patients with primary open-angle glaucoma. **Patients and methods.** A retrospective analysis included 33 patients (22 men, 11 women; mean age 72.4 years) with uncontrolled primary open-angle glaucoma despite maximally tolerated hypotensive therapy. TLCTT was performed under local anesthesia with up to 16 applications delivered in the mode of 0.5 W for 20 s. Optical coherence tomography (CASIA2, Tomey, Japan) was used to assess ciliary body thickness before surgery and on postoperative day 1. Presence of aqueous humor opalescence was also recorded on day 1. Intraocular pressure (IOP) was measured by Maklakov tonometry, and topical regimen was documented preoperatively and at 1, 3, 6, and 12 months. Treatment success was defined as IOP reduction $\geq 20\%$ starting from 1 month. Results. Mean IOP reduction at 12 months was 8.8 ± 3.9 mmHg, corresponding to 23.8 % ($p < 0.001$). Treatment success was achieved in 24 patients (72.7 %). Visible aqueous humor opalescence on day 1 was observed in 24 patients (72.7 %) and correlated positively with greater IOP reduction ($p = 0.008$, $r = 0.72$). Ciliary body thickness increased significantly on day 1 postoperatively ($p < 0.0001$). The dynamics of thickness increase showed a strong positive correlation with IOP reduction ($r = 0.86$, $p < 0.05$). **Conclusion.** Early postoperative signs of intraocular inflammation and ciliary body edema can serve as reliable predictors of TLCTT effectiveness. Visible aqueous humor opalescence and increased ciliary body thickness on day 1 are associated with higher likelihood of achieving a sustained hypotensive effect within 1 month. These parameters may be recommended for early prediction of treatment outcomes in patients undergoing TLCTT for primary open-angle glaucoma.

Keywords: transscleral laser cyclothermotherapy, primary open-angle glaucoma, ciliary body thickness, predictors of effectiveness, hypotensive effect

For citation: Skvortsov V.Yu., Kulikov A.N., Tulin D.V. Transscleral Laser Cyclothermotherapy in the Treatment of Primary Open-angle Glaucoma: Predictors of Effectiveness. *Ophthalmology in Russia*. 2026;23(1):40–44. <https://doi.org/10.18008/1816-5095-2026-1-40-44>

Financial Disclosure: no author has a financial or property interest in any material or method mentioned.

There is no conflict of interests.

ВВЕДЕНИЕ

Снижение внутриглазного давления (ВГД), как известно, является единственным достоверным способом замедления прогрессирования глаукомной оптической нейропатии [1, 2].

Гипотензивные топические препараты — наиболее распространенный метод лечения глаукомы, их используют 86 % пациентов [3].

Однако многочисленные исследования показали, что существует довольно обширный пласт пациентов, отсутствие достижения давления цели у которых связано не со снижением эффективности применяемых препаратов [4–6], а с нарушением приверженности к лечению, что, по нашему мнению, следует предполагать практически во всех случаях несоответствия уровня ВГД проведенной терапии. Таким образом, разработка эффективных алгоритмов ведения таких пациентов, в том числе и с применением различных хирургических пособий с высоким профилем безопасности, на всех стадиях заболевания остается актуальной задачей многих исследователей.

Циклодеструктивное хирургическое воздействие как метод лечения глаукомы применяется в офтальмологии более 90 лет, однако и в настоящее время не снижает

ся интерес исследователей к возможностям различных воздействий на ресничное тело в расчете на подавление продукции водянистой влаги (ВВ) и связанные с этим анальгетический и гипотензивный эффекты¹ [7–9].

В настоящее время наиболее распространенной циклодеструктивной методикой стала транссклеральная лазерная циклодеструкция (ТЛЦД), которая позволяет выполнить термическое повреждение части цилиарного тела (ЦТ) с целью подавления продукции ВВ и снижения ВГД.

Гипотензивный эффект ТЛЦД изучен не до конца. Считается, что снижение ВГД происходит за счет разрушения ресничных отростков, что приводит к частичному угнетению продукции ВВ, однако не совсем ясно, происходит ли это преимущественно из-за разрушения эпителия ресничных отростков или из-за снижения сосудистой перфузии. Многочисленные гистологические исследования свидетельствуют в пользу теории повреждения эпителия отростков при описании селективной

¹ Волков В.В. Транссклеральное воздействие на цилиарное тело с помощью отечественного полупроводникового микролазера. Новое в лазерной медицине: тезисы докладов. М., 1991. С. 86.

Качанов А.Б. Диод-лазерная транссклеральная контактная циклокоагуляция в лечении различных форм глаукомы и офтальмогипертензии: автореф. дис. ... канд. мед. наук. СПб., 1998. 30 с.

деструкции с минимальными изменениями в цилиарной мышце и склере.

Кроме того, имеется точка зрения, согласно которой одним из механизмов снижения ВГД может быть увеличение оттока ВВ за счет увеосклерального пути [10].

Разработанная в нашей клинике модифицированная методика ТЛЦД в виде транссклеральной лазерной циклотермотерапии (ТЛЦТТ) более 10 лет успешно применяется в лечении различных форм глаукомы. Предложенные энергетические характеристики вмешательства, основанные на реализации эффекта термотерапии, обеспечивают значительное уменьшение частоты интра- и послеоперационных осложнений в сравнении с известными методами. Это позволило в ряде случаев использовать ТЛЦТТ и на функционально перспективных глазах.

По данным разных авторов, гипотензивная эффективность ТЛЦД составляет 55–89 %, а анальгетическая — в случаях болящей формы глаукомы — стремится к 100 % [11, 12]. Эффективность ТЛЦТТ, по данным первичного исследования, составила 81,6 %, при этом в первые сутки после операции достаточный гипотензивный эффект отмечен лишь в 56 % [13]. Дальнейшее наблюдение группы пациентов, включенных в исследование, и последующий клинический опыт показали, что окончательную оценку гипотензивного эффекта следует проводить не ранее 30 суток после операции. Это положение также подтвердили и результаты исследования на экспериментальных животных. Данные показали, что воспалительная реакция тканей после транссклерального лазерного воздействия в большинстве случаев купируется к 14 суткам наблюдения, а окончательное формирование очагов атрофии ЦТ завершается к 30 суткам¹.

Такое состояние вопроса если и не имеет большого практического значения в случаях терминальной глаукомы, совершенно не приемлемо на функционально перспективных глазах, когда прогноз развития достаточно гипотензивного эффекта особенно важен.

Вариабельность эффективности ТЛЦД при фиксированных энергетических характеристиках, по нашему мнению, может объясняться степенью поглощения лазерной энергии целевыми структурами и, как следствие, объемом их повреждения, что может быть связано с некоторыми индивидуальными параметрами, такими как толщина и степень пигментации склеры, а также степень пигментации и расположение отростков ЦТ [13].

Тепловое повреждение ЦТ, по определению, вызывает его воспаление, что в первые сутки после операции, как правило, проявляется воспалительной реакцией во влаге передней камеры в виде опалесценции различной интенсивности, что, в свою очередь, может быть признаком адекватного циклодеструктивного воздействия.

Современные способы визуализации, такие как ультразвуковая биомикроскопия и оптическая когерентная томография, позволяют оценить морфологические признаки воспалительной реакции ЦТ после операции в виде увеличения его толщины вследствие отека и также могут служить способом оценки степени повреждения целевых структур [14, 15].

Цель исследования: определить влияние на эффективность ТЛЦТТ видимой опалесценции влаги передней камеры и достоверное увеличение толщины ЦТ в первые сутки после операции.

ПАЦИЕНТЫ И МЕТОДЫ

В рамках данного исследования в нашей клинике ретроспективно проанализированы результаты лечения 33 (22 мужчины, 11 женщин) пациентов, перенесших ТЛЦТТ. Средний возраст составил 72,4 года.

Основным критерием включения явилось наличие первичной открытоугольной глаукомы некомпенсированной, в том числе оперированной, с назначением максимально переносимой схемы гипотензивной терапии.

ТЛЦТТ выполняли под местной анестезией (3-кратная инстилляцией раствора оксибупрокаина 0,4 % и перибульбарное введение 2–3 мл раствора лидокаина 4 %). Рукуютку наконечника удерживали в правой руке, располагая ее перпендикулярно к плоскости, касательной к главному яблоку. Аппликаты наносили концентрично на расстоянии 1,5–2,0 мм от лимба в проекции ресничной части цилиарного тела, обходя меридианы 3 и 9 часов. За один сеанс выполняли не более 16 аппликаций. При выполнении процедуры осуществляли некоторую компрессию торцевой частью наконечника световода до появления легкого побледнения конъюнктивы и эписклеральных участков. Аппликации также не выполняли на пигментированных участках при меланозе склеры и в местах выполненных фильтрующих операций. ТЛЦТТ во всех случаях была выполнена в режиме $P = 0,5 \text{ Вт}$, $t = 20,0 \text{ с}$.

Для исследования динамики толщины ЦТ всем пациентам, включенным в исследование, перед операцией и в первые сутки после нее выполняли оптическую когерентную томографию переднего сегмента глаза на приборе Tomey CASIA2 Anterior Segment OCT (Tomey, Япония) в режиме Bleb. Толщину ресничной части ЦТ оценивали по среднему значению результатов 10 сканов в верхних и нижних квадрантах. В первые сутки также регистрировали наличие или отсутствие видимой опалесценции влаги передней камеры.

Для оценки эффективности проводили стандартное обследование перед операцией, а также спустя 1, 3, 6, и 12 месяцев, которое включало в себя тонометрию по Маклакову и учет капельного режима.

Основным критерием успеха вмешательства в данном исследовании стало снижение ВГД на 20 % и более начиная с 1 месяца наблюдения.

¹ Скворцов В.Ю. Диод-лазерная транссклеральная циклодеструкция в режиме термотерапии как метод лечения рефрактерной глаукомы (экспериментально-клиническое исследование): автореф. дис. ... канд. мед. наук. СПб., 2013. 17 с.

РЕЗУЛЬТАТЫ

В масштабах всей исследуемой группы отметили статистически значимое устойчивое снижение ВГД начиная с наблюдения в 1 месяц (рис. 1).

Снижение ВГД к концу наблюдения в абсолютных числах составило $8,8 \pm 3,9$ мм рт. ст., а в процентах — 23,82 % ($p < 0,001$).

Успех к исходу срока наблюдения был достигнут у 24 (72,7 %) пациентов.

Видимую опалесценцию влаги передней камеры зарегистрировали также у 24 (72,7 %) пациентов.

Динамика снижения ВГД (рис. 2) в сравнении с исходными значениями оказалась достоверно ($p = 0,008$) выше в группе пациентов, у которых в первые сутки после операции регистрировали видимую опалесценцию влаги передней камеры.

Выявлена также высокая ($r = 0,72$), статистически значимая ($p < 0,05$) положительная корреляционная связь между параметром видимой опалесценции влаги передней камеры и динамикой снижения ВГД как в абсолютных цифрах, так и в %.

Доля достижения успеха в зависимости от реализации видимой реакции в передней камере представлена в таблице 1.

Толщина ресничной части ЦТ пациентов исследуемой группы достоверно ($p < 0,0001$) увеличилась в первые сутки после операции (табл. 2).

Выявлена высокая ($r = 0,86$), статистически значимая ($p < 0,05$) положительная корреляционная связь между параметром динамики размеров ЦТ и динамикой снижения ВГД как в абсолютных цифрах, так и в %.

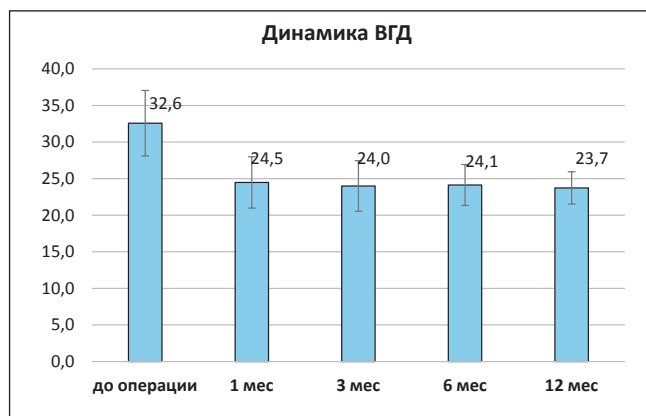


Рис. 1. Динамика ВГД во всей исследуемой группе

Fig. 1. Dynamics of intraocular pressure in the entire study group

Таблица 1. Доля достижения успеха в зависимости от реализации видимой реакции в передней камере

Table 1. Rate of treatment success depending on the presence of visible aqueous humor reaction in the anterior chamber

№ п/п	Реакция влаги передней камеры Anterior chamber aqueous humor reaction	Успех гипотензивного эффекта (%) Success of hypotensive effect (%)
1	Тиндаль / Tyndall «+»	100
2	Тиндаль / Tyndall «-»	30

Таблица 2. Толщина ресничной части ЦТ пациентов исследуемой группы

Table 2. Ciliary body thickness in patients of the study group

Толщина ЦТ до операции (мм) Ciliary body thickness before surgery (mm)	Толщина ЦТ в 1-е сутки после операции (мм) Ciliary body thickness on postoperative day 1 (mm)	Динамика изменения размеров ЦТ (мм) Change in ciliary body thickness (mm)
$0,69 \pm 0,09$	$0,86 \pm 0,08$	$0,17 \pm 0,1$

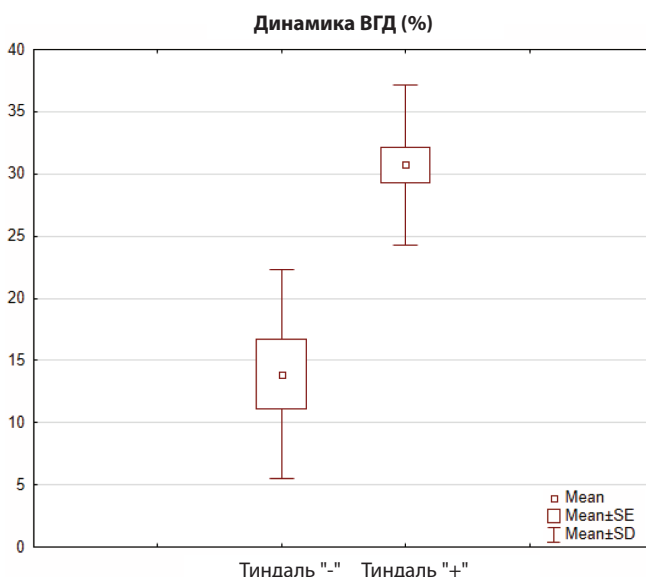
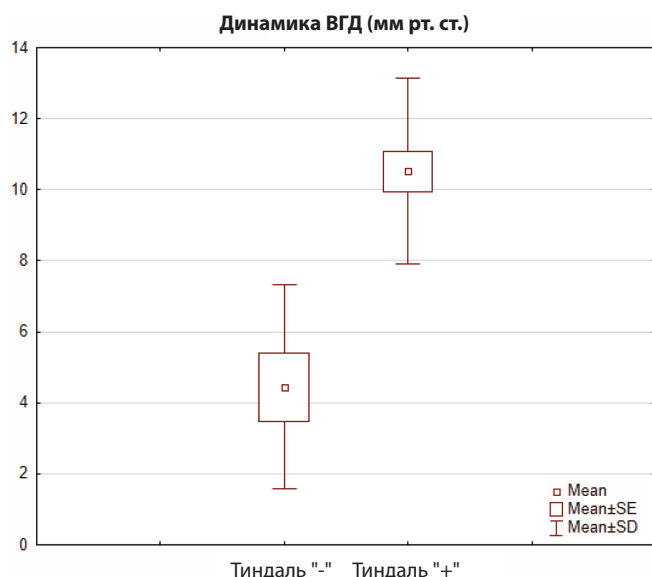


Рис. 2. Динамика ВГД в зависимости от наличия видимой опалесценции влаги передней камеры в абсолютных цифрах (А) и в % (В)

Fig. 2. Dynamics of intraocular pressure depending on the presence of visible aqueous humor opalescence: in absolute values (A) and in percentages (B)

ОБСУЖДЕНИЕ

Результаты, полученные в рамках данного исследования, позволили оценить степень влияния предполагаемых предикторов на достижение эффективности ТЛЦТТ:

– видимая опалесценция влаги передней камеры в 1-е сутки после ТЛЦТТ свидетельствует о значимой послеоперационной воспалительной реакции и, соответственно, о достаточном объеме повреждения целых структур;

– статистически значимая корреляционная связь между параметром динамики толщины ЦТ и динамикой показателей эффективности позволяет использовать его в качестве предиктора эффективности ТЛЦТТ.

ВЫВОДЫ

Таким образом, результаты данного исследования позволяют сформулировать рекомендации по прогнозированию эффективности ТЛЦТТ в раннем послеоперационном периоде:

– регистрация видимой опалесценции влаги передней камеры в 1-е сутки после операции является хорошим прогностическим признаком развития гипотензивного эффекта в течение 1 месяца после операции;

– регистрация значений показателя динамики толщины ЦТ от средних значений и выше предполагает развитие достаточного гипотензивного эффекта.

УЧАСТИЕ АВТОРОВ:

Скворцов В.Ю. — концепция и дизайн исследования, статистическая обработка, написание текста, подготовка иллюстраций, анализ данных;
Куликов А.Н. — редактирование текста, окончательное утверждение рукописи;
Тулин Д.В. — сбор и обработка материала, написание текста, получение и анализ данных.

ЛИТЕРАТУРА / REFERENCES

- Heijl A, Leske MC, Bengtsson B, Hyman L, Bengtsson B, Hussein M. Early Manifest Glaucoma Trial Group. Reduction of intraocular pressure and glaucoma progression: results from the Early Manifest Glaucoma Trial. *Arch Ophthalmol*. 2002 Oct;120(10):1268–1279. doi: 10.1001/archophth.120.10.1268.
- Boland MV, Ervin AM, Friedman DS, Jampel HD, Hawkins BS, Vollenweider D, Chelladurai Y, Ward D, Suarez-Cuervo C, Robinson KA. Comparative effectiveness of treatments for open-angle glaucoma: a systematic review for the U.S. Preventive Services Task Force. *Ann Intern Med*. 2013 Feb 19;158(4):271–279. doi: 10.7326/0003-4819-158-4-201302190-00008.
- Gaasterland DE, Pollack IP. Initial experience with a new method of laser transscleral cyclophotocoagulation for ciliary ablation in severe glaucoma. *Trans Am Ophthalmol Soc*. 1992;90:225–243; discussion 243–246. <https://pubmed.ncbi.nlm.nih.gov/articles/PMC1298436/>
- Gelb L, Friedman DS, Quigley HA, Lyon DW, Tan J, Kim EE, Zimmerman TJ, Hahn SR. Physician beliefs and behaviors related to glaucoma treatment adherence: the Glaucoma Adherence and Persistence Study. *J Glaucoma*. 2008 Dec;17(8):690–698. doi: 10.1097/IJG.0b013e31816b3001.
- Loon SC, Jin J, Jin Goh M. The relationship between quality of life and adherence to medication in glaucoma patients in Singapore. *J Glaucoma*. 2015 Jun-Jul;24(5):e36–42. doi: 10.1097/IJG.000000000000007.
- Schneider KJ, Hollenhorst CN, Valicevic AN, Niziol LM, Heisler M, Musch DC, Cain SM, Newman-Casey PA. Impact of the Support, Educate, Empower Personalized Glaucoma Coaching Program Pilot Study on Eye Drop Instillation Technique and Self-Efficacy. *Ophthalmol Glaucoma*. 2021 Jan-Feb;4(1):42–50. doi: 10.1016/j.ogla.2020.08.003.
- Gaasterland DE, Pollack IP. Initial experience with a new method of laser transscleral cyclophotocoagulation for ciliary ablation in severe glaucoma. *Trans Am Ophthalmol Soc*. 1992;90:225–243; discussion 243–246. <https://pubmed.ncbi.nlm.nih.gov/articles/PMC1298436/>
- Iliev ME, Gerber S. Long-term outcome of trans-scleral diode laser cyclophotocoagulation in refractory glaucoma. *Br J Ophthalmol*. 2007 Dec;91(12):1631–1635. doi: 10.1136/bjo.2007.116533.
- Seixas RCS, Russ HNA, Maestrini HA, Balbino M, Fernandes TAP, Lima NVDA, Lopes NLV, Neto TDSR. Slow coagulation versus micropulse transscleral cyclophotocoagulation for refractory childhood glaucoma. *Eur J Ophthalmol*. 2024 Nov;34(6):1932–1940. doi: 10.1177/11206721241236920.
- Ando F, Kawai T. Transscleral contact cyclophotocoagulation for refractory glaucoma: comparison of the results of pars plicata and pars plana irradiation. *Lasers Light Ophthalmol*. 1993;5:143.
- Bloom PA, Tsai JC, Sharma K, Miller MH, Rice NS, Hitchings RA, Khaw PT. “Cyclodiode”. Trans-scleral diode laser cyclophotocoagulation in the treatment of advanced refractory glaucoma. *Ophthalmology*. 1997 Sep;104(9):1508–1519; discussion 1519–1520. doi: 10.1016/s0161-6420(97)30109-2.
- Ndulue JK, Rahmatnejad K, Sanvicente C, Wizov SS, Moster MR. Evolution of Cyclophotocoagulation. *J Ophthalmic Vis Res*. 2018 Jan-Mar;13(1):55–61. doi: 10.4103/jovr.jovr_190_17.
- Бойко ЭВ, Куликов АН, Скворцов В.Ю. Оценка эффективности и безопасности применения диод-лазерной трансклеральной термотерапии цилиарного тела как способа лечения рефрактерной глаукомы. *Вестник офтальмологии*. 2014;130(5):64–66.
- Boiko ÉV, Kulikov AN, Skvortsov VYu. Evaluating the effectiveness and safety of diode laser trans-scleral thermotherapy of the ciliary body as a treatment for refractory glaucoma. *Russian Annals of Ophthalmology*. 2014;130(5):64–66 (In Russ.).
- Егорова ЭВ, Соколовская ТВ, Узунян ДГ, Дробница АА. Оценка результатов контактной трансклеральной диод-лазерной циклокоагуляции с учетом изменений цилиарного тела при исследовании методом ультразвуковой биомикроскопии у больных с терминальной глаукомой. *Офтальмохирургия*. 2013;3:72–77.
- Egorova EV, Sokolovskaya TV, Uzunyan DG, Drobniitsa AA. Optimization of contact transscleral diode laser cyclophotocoagulation technique in patients with terminal glaucoma on the basis of ultrasound biomicroscopy. *Fyodorov Journal of Ophthalmic Surgery*. 2013;3:72–77 (In Russ.).
- Minhaz AT, Sevgi DD, Kwak S, Kim A, Wu H, Helms RW, Bayat M, Wilson DL, Orge FH. Deep Learning Segmentation, Visualization, and Automated 3D Assessment of Ciliary Body in 3D Ultrasound Biomicroscopy Images. *Transl Vis Sci Technol*. 2022 Oct 3;11(10):3. doi: 10.1167/tvst.11.10.3.

СВЕДЕНИЯ ОБ АВТОРАХ

Скворцов Вячеслав Юрьевич
кандидат медицинских наук, преподаватель кафедры офтальмологии
<https://orcid.org/0000-0002-1345-9537>

Куликов Алексей Николаевич
доктор медицинских наук, профессор, начальник кафедры
и клиники офтальмологии
<https://orcid.org/0000-0002-5274-6993>

Тулин Дмитрий Валерьевич
врач-офтальмолог клиники офтальмологии
<https://orcid.org/0000-0003-3485-8227>

ABOUT THE AUTHORS

Skvortsov Vyacheslav Yu.
PhD, lecturer, Department of Ophthalmology
<https://orcid.org/0000-0002-1345-9537>

Kulikov Alexey N.
MD, Professor, head of the Department and Clinic of Ophthalmology
<https://orcid.org/0000-0002-5274-6993>

Tulin Dmitry V.
ophthalmologist, Clinic of Ophthalmology
<https://orcid.org/0000-0003-3485-8227>