

Безопасность и эффективность склерокорнеальной фиксации торической интраокулярной линзы при отсутствии капсульной поддержки и авитрии

Е.В. Архипов¹С.В. Кузьмин¹О.И. Розанова^{1,2}

¹ Иркутский филиал ФГАУ НМИЦ «МНТК “Микрохирургия глаза” им. академика С.Н. Федорова» Министерства здравоохранения Российской Федерации
ул. Лермонтова, 337, Иркутск, 664017, Российская Федерация

² Иркутская государственная медицинская академия последипломного образования — филиал ФГБОУ ДПО «Российская медицинская академия непрерывного профессионального образования» Министерства здравоохранения Российской Федерации
м-н Юбилейный, 100, Иркутск, 664049, Российская Федерация

РЕЗЮМЕ

Офтальмология. 2026;23(1):45-52

В настоящее время имплантация торических ИОЛ является основным методом коррекции регулярного роговичного астигматизма у пациентов с катарактой. Вместе с тем слабость связочного аппарата хрусталика, отсутствие капсульной поддержки являются негативными факторами для применения торических ИОЛ. Вопрос возможности имплантации торических ИОЛ в данных клинических ситуациях, особенно при авитрии, остается открытым. **Цель:** оценить безопасность и эффективность склерокорнеальной фиксации торической ИОЛ при отсутствии капсульной поддержки и авитрии. **Материалы и методы.** Проведено проспективное исследование результатов склерокорнеальной фиксации торической ИОЛ ($n = 12$). Всем пациентам проведено комбинированное вмешательство, включая субтотальную витрэктомию и склерокорнеальную фиксацию торической ИОЛ. Помимо стандартного офтальмологического обследования выполнено ультразвуковое В-сканирование (VuMax HD Sonomed Inc. США), кератотопография (Pentacam HR, Oculus, Германия), оптическая когерентная томография (RTVue XR Avanti Optovue, США), проанализированы особенности хирургического течения, длительность оперативного вмешательства, наличие интра- и послеоперационных осложнений. Длительность наблюдения составила 12 месяцев после операции. **Результаты.** Продолжительность операции составила в среднем 57 минут [44, 76]. В ходе операции значимых осложнений не отмечено. По данным ультразвуковой биомикроскопии через 12 месяцев после хирургического вмешательства, в пяти случаях выявлен клинически незначимый наклон ИОЛ (от 5 до 7°). При проведении оптической когерентной томографии признаков манулярного отека не выявлено ни в одном случае. Фантов прорезания и экстернализации фланцев, проявлений инфекционных осложнений не было ни в одном случае. Значения некорригированной остроты зрения вдаль до операции составили 0,05 [0,01; 0,12], после операции — 0,32 [0,20; 0,60], максимально корригированная острота зрения до операции в среднем была 0,12 [0,05; 0,40], после операции — 0,40 [0,35; 0,50]. **Заключение.** Комбинированное хирургическое вмешательство, включающее витрэктомию и склерокорнеальную фиксацию торической ИОЛ, является эффективным и безопасным способом коррекции афакции и роговичного астигматизма в случаях отсутствия капсульной поддержки.

Ключевые слова: торическая ИОЛ, склерокорнеальная фиксация, шовная фиксация ИОЛ, витрэктомия, роговичный астигматизм, авитрия

Для цитирования: Архипов Е.В., Кузьмин С.В., Розанова О.И. Безопасность и эффективность склерокорнеальной фиксации торической интраокулярной линзы при отсутствии капсульной поддержки и авитрии. *Офтальмология*. 2026;23(1):45-52. <https://doi.org/10.18008/1816-5095-2026-1-45-52>

Прозрачность финансовой деятельности: никто из авторов не имеет финансовой заинтересованности в представленных материалах или методах.

Конфликт интересов отсутствует.



Safety and Efficacy of Toric Intraocular Lens Sclerocorneal Fixation in the Absence of Capsular Support and Avitria

E.V. Arkhipov¹, S.V. Kuzmin¹, O.I. Rozanova^{1,2}

¹ Irkutsk Branch of S. Fyodorov Eye Microsurgery Federal State Institution
Lermontov str., 337, Irkutsk, 664017, Russian Federation

² Irkutsk State Medical Academy of postgraduate education — Branch of the Additional Professional Education
“Russian Medical Academy of Continuing Professional Education”
Yubileiniy dstr., 100, Irkutsk, 664049, Russian Federation

ABSTRACT

Ophthalmology in Russia. 2026;23(1):45–52

Currently, implantation of toric IOLs is the main correction method of regular corneal astigmatism in patients with cataracts. However, weakness of the lens zonules and lack of capsular support are negative factors for the use of toric IOLs. The question of the possibility of toric IOL implantation in these clinical situations remains open, especially in the state of avitria. **Purpose:** to evaluate the safety and efficacy of toric IOL sclerocorneal fixation in the absence of capsular support and avitria status. **Materials and methods:** a prospective study of the results of a toric IOL sclerocorneal fixation ($n = 12$) was conducted. All patients underwent a combined surgery, including subtotal vitrectomy and a toric IOL sclerocorneal fixation of. In addition to the standard ophthalmologic examination, ultrasound B-scanning (VuMax HD Sonomed Inc. USA), keratotopography (Pentacam HR, Oculus, Germany), optical coherence tomography (RTVue XR Avanti Optovue, USA) were performed; the features of the surgical course, duration of surgery, and the presence of intra- and postoperative complications were analyzed. The follow-up period was 12 months after surgery. **Results.** Average surgical time was 57 minutes [44, 76]. No significant complications were observed during surgery. According to ultrasound biomicroscopy data 12 months after surgery, a clinically insignificant tilt of the IOL (from 5 to 7 degrees) was detected in five cases. Optical coherence tomography did not reveal any signs of macular edema in any case. There were no cases of flange cutting and externalization, or manifestations of infectious complications. The values of uncorrected distance visual acuity before surgery were 0.05 [0.01; 0.12], after surgery — 0.32 [0.20; 0.60], the best corrected visual acuity before surgery was on average 0.12 [0.05; 0.40], after surgery — 0.40 [0.35; 0.50]. **Conclusion.** Combined surgery, including vitrectomy and sclerocorneal fixation of a toric IOL, is an effective and safe method for correcting aphakia and corneal astigmatism in cases where capsular support is absent.

Keywords: toric IOL, sclerocorneal fixation, suture IOL fixation, vitrectomy, corneal astigmatism, avitria

For citation: Arkhipov E.V., Kuzmin S.V., Rozanova O.I. Safety and Efficacy of Toric Intraocular Lens Sclerocorneal Fixation in the Absence of Capsular Support and Avitria. *Ophthalmology in Russia*. 2026;23(1):45–52. <https://doi.org/10.18008/1816-5095-2026-1-45-52>

Financial Disclosure: no author has a financial or property interest in any material or method mentioned.

There is no conflict of interests.

АКТУАЛЬНОСТЬ

В настоящее время «золотым стандартом» хирургии катаракты является микроинвазивная факоэмульсификация с имплантацией заднекамерных интраокулярных линз (ИОЛ) в капсульный мешок. Данный метод позволяет одновременно восстанавливать прозрачность оптических сред глаза и корректировать нарушения рефракции, включая астигматизм.

Согласно литературным данным, от 15 до 56 % пациентов имеют исходный астигматизм, негативно влияющий на качество зрения, что приводит к снижению остроты зрения, бликам, монокулярной диплопии и зрительным искажениям [1–3]. Начиная с первого упоминания К. Shimizu (1994) о возможности имплантации торической ИОЛ [4] и в последующем, было доказано, что применение данного вида линз в хирургии катаракты является высокоэффективным, безопасным способом коррекции исходного роговичного астигматизма [5]. Многочисленными авторами показана предсказуемость данного хирургического подхода к коррекции астигматизма при соблюдении точности измерения

преломляющих свойств роговицы и правил позиционирования ИОЛ [6–10]. В настоящее время имплантация торических ИОЛ является основным методом коррекции регулярного роговичного астигматизма у пациентов с катарактой.

Вместе с тем слабость связочного аппарата хрусталика, отсутствие капсульной поддержки являются негативными факторами для применения торических ИОЛ, и вопрос возможности имплантации таких ИОЛ в данных клинических ситуациях остается открытым.

В последние годы разработаны различные методы хирургического лечения афакии при отсутствии связочного аппарата и капсульной поддержки хрусталика. У этой группы пациентов достаточно часто проводится субтотальная витрэктомия из-за люксации в витреальную полость как нативного, так и искусственного хрусталика. Склеральная фиксация ИОЛ с использованием нитей из полипропилена или политетрафторэтилена в данной ситуации является методом выбора и характеризуется большим разнообразием технических приемов исполнения [11, 12]. В литературе представлены

публикации, подтверждающие высокую клиническую эффективность склеральной фиксации ИОЛ у пациентов с нарушением капсульной поддержки хрусталика и авитрией [12, 13]. Однако возможности имплантации торических ИОЛ при отсутствии капсульной поддержки и авитрии до конца не исследованы. Необходимость выполнения шовной фиксации ИОЛ в условиях авитрии повышает риски неправильного позиционирования ИОЛ и формирования послеоперационной рефракционной ошибки. Клиническая эффективность применения торической ИОЛ в условиях авитрии и отсутствия адекватной капсулярной поддержки не изучена.

Цель: проанализировать безопасность и эффективность склерокорнеальной фиксации торической ИОЛ при отсутствии капсульной поддержки и авитрии.

МАТЕРИАЛЫ И МЕТОДЫ

Проведено проспективное исследование результатов склеральной фиксации торической ИОЛ у 12 пациентов, прооперированных на базе Иркутского филиала ФГАУ НМИЦ «МНТК “Микрохирургия глаза” им. академика С.Н. Федорова» Минздрава России. Исследование проведено в соответствии с Хельсинкской декларацией (принятой в июне 1964 г. (Хельсинки, Финляндия)) и пересмотренной в октябре 2000 г. (Эдинбург, Шотландия)), одобрено локальным Этическим комитетом. От каждого пациента получено добровольное информированное согласие.

Критерии включения:

1. Регулярный роговичный астигматизм более 1,5 дптр.
2. Послеоперационная посттравматическая афакия, люксия ИОЛ или нативного хрусталика в витреальную полость, посттравматическая пленчатая катаракта.
3. Проведение задней закрытой витрэктомии с имплантацией и подшиванием торической ИОЛ.

Критерии невключения:

1. Нерегулярный роговичный астигматизм.
2. Необходимость проведения различных вариантов кератопластики.
3. Грубые изменения в макулярной области и ожидаемый низкий функциональный результат.

Все пациенты прошли стандартное офтальмологическое обследование, а также ультразвуковое В-сканирование (VuMax HD Sonomed Inc. США), оптическую биометрию (IOL Master 700, Carl Zeiss Meditec, Германия), кератотопографию (Pentacam HR, Oculus, Германия), оптическую когерентную томографию (RTVue XR Avanti Optovue, США). Были проанализированы особенности хирургического течения, длительность оперативного вмешательства, наличие интра- и послеоперационных осложнений, а также данные полученной манифестной рефракции.

Длительность наблюдения составила 12 месяцев после операции.

Хирургическая техника

Перед оперативным лечением под контролем щелевой лампы проведена разметка роговицы по горизонтальному меридиану. После обработки операционного поля с помощью предварительно окрашенного торического метчика выполнена отметка расчетной оси астигматизма. Этап витрэктомии начинался с установки трех портов 25G по стандартной технологии. Дополнительно проведены манипуляции, соответствующие исходному состоянию глаза.

Техника имплантации ИОЛ осуществлялась следующим образом. Торическую ИОЛ прошивали полипропиленовой нитью 8.0 по меткам оси цилиндра линзы в области двух точек метки ИОЛ от оптики с двух сторон. Далее на свободном краю нити термокаутером были сформированы утолщения (фланцы), и путем подтягивания нити фланец упирался в тело линзы. С помощью канюли проводника 20G иглы нити поэтапно проведены через картридж ИОЛ. ИОЛ заправлены в картридж согласно рекомендациям производителя таким образом, чтобы нити находились над линзой. С помощью инжектора ИОЛ имплантирована в переднюю камеру, нити с иглами оставались вне глаза. С помощью циркуля отмечали точку в 2,7 мм от лимба. Иглой 29G производили прокол глаза в отмеченной точке, при этом кончик иглы должен был проходить под радужкой. Иглу нити вводили в переднюю камеру через основной доступ, а край иглы — в просвет иглы 29G и совместно выводили на поверхность склеры. Аналогичные манипуляции проведены с противоположной стороны. Иглу нити проводили склерокорнеально через предварительно сформированный парацентез. Иглу нити обрезали, нити с помощью крючка выводили через парацентез. ИОЛ центрировали с помощью нитей. Далее на концах нитей, фиксирующих ИОЛ, формировали фланцы и погружали их в парацентез. Проводили аспирацию вискоэластика и гидратацию корнеоцентезов, убрали порты.

Расчет оптической силы ИОЛ

Для расчета оптической силы ИОЛ использованы значения симулированной кератометрии Sim K дисплея Cataract pre-op (Pentacam HR, Oculus, Германия) и данные оптической биометрии (IOL Master 700, Carl Zeiss Meditec), онлайн-калькулятор Kane. В качестве целевой рефракции был установлен сферический эквивалент в $-0,50$ дптр, для хирургически индуцированного астигматизма принято значение $0,25$ дптр. Исключение составил один случай с люксацией торической ИОЛ в витреальную полость, где ранее имплантированная ИОЛ была исходно рассчитана на миопическую рефракцию $-2,0$ дптр.

Статистический анализ проведен с применением компьютерной программы Statistica 10.0. Описательная статистика представлена в виде медианы [25-го; 75-го перцентилей]. При сравнении параметров зависимой выборки использовали критерий Вилкоксона. Статистически значимыми считали различия при $p < 0,05$.

РЕЗУЛЬТАТЫ

В представленной серии клинических случаев показания к хирургическому лечению были различными (табл. 1) и включали люк்சацию нативного хрусталика в витреальную полость ($n = 3$), постоперационную и посттравматическую афакию ($n = 3$), помутнение ИОЛ ($n = 2$), люк்சацию торической ИОЛ в витреальную полость ($n = 1$), обширный интраоперационный разрыв задней капсулы ($n = 1$), травматическую пленчатую катаракту ($n = 1$), синдром «увеит — глаукома — гифема» ($n = 1$). Аксиальная длина глаза составила 24,39 [23,21; 24,50] мм. Кератометрические показатели имели значительный разброс значений и составили в среднем: K1 42,50 [41,25; 43,75] дптр, K2 45,87 [44,12; 47,37] дптр. Величина роговичного астигматизма, по данным авто-рефрактокератометра, составила 2,12 [2,00; 4,00] дптр. При этом у шести пациентов имелся посттравматический рубец роговицы различной степени выраженности.

Длительность операции зависела от объема хирургического вмешательства (табл. 2) и составила в среднем 57 [44; 76] минут. В ходе операции у всех пациентов значимых осложнений при выполнении манипуляций по имплантации, прошиванию и центрации ИОЛ не отмечено. В двух случаях (у пациентов, принимавших антикоагулянтную терапию по соматическим показаниям) зафиксировано локальное кровотечение из зоны прокола иглой-проводником, которое было купировано транзиторным повышением ирригационного давления и внутривенным введением гемостатических препаратов, кровь была эвакуирована витреотомом.

Таблица 2. Особенности течения хирургического вмешательства и послеоперационного периода

Table 2. Features of the surgical intervention course and postoperative period

№	Длительность операции (мин.) Length of surgery	Течение операции Intervention course	Модель ИОЛ IOL model	Послеоперационный период Postoperative period
1	60	Без особенностей No complications	Tecnis Toric ZCT	Без особенностей No complications
2	40	Без особенностей No complications	Tecnis Toric ZCT	Без особенностей No complications
3	90	Без особенностей No complications	Tecnis Toric ZCT	Воспалительная реакция I–II степени Grade I–II inflammatory reaction
4	40	Без особенностей No complications	HumanOptics Torica-aAY	Без особенностей No complications
5	45	Без особенностей No complications	Tecnis Toric ZCT	Повышение ВГД IOP elevation
6	50	Локальное кровотечение из зоны прокола иглы-проводника Local bleeding from the puncture area of the guide needle	Tecnis Toric ZCT	Гипотония Hypotony
7	60	Локальное кровотечение из зоны прокола иглы-проводника Local bleeding from the puncture area of the guide needle	Tecnis Toric ZCT	Без особенностей No complications
8	65	Без особенностей No complications	Rayner T-Flex	Без особенностей No complications
9	60	Без особенностей No complications	Tecnis Toric ZCT	Без особенностей No complications
10	50	Без особенностей No complications	Tecnis Toric ZCT	Гипотония Hypotony
11	60	Без особенностей No complications	Tecnis Toric ZCT	Без особенностей No complications
12	50	Без особенностей No complications	Clareon Toric	Без особенностей No complications

Таблица 1. Объем хирургического вмешательства у обследованных пациентов

Table 1. The volume of surgical intervention in the examined patients

№	Пол, возраст Gender, age	Показания к имплантации ИОЛ Indications for IOL implantation	Показания к витректомии Indications for vitreoectomy	Сопутствующая патология Concomitant pathology
1	м, 54 m, 54	Замена монофокальной децентрированной ИОЛ Replacement of monofocal decentered IOL	Выраженное помутнение стекловидного тела Pronounced clouding of the vitreous body	Рубец роговицы Corneal scar
2	ж, 77 f, 77	Люк்சация нативного хрусталика в витреальную полость Native lens luxation into the vitreal cavity	Этап удаления люксованного хрусталика The stage of removal of the luxated lens	
3	м, 44 f, 44	Посттравматическая афакия Post-traumatic aphakia	Помутнение стекловидного тела Clouding of the vitreous body	Рубец роговицы Corneal scar
4	м, 57 m, 57	Посттравматическая афакия Post-traumatic aphakia	Помутнение стекловидного тела Clouding of the vitreous body	Рубец роговицы Corneal scar
5	ж, 78 f, 78	Послеоперационная афакия Post-traumatic aphakia	Помутнение стекловидного тела Clouding of the vitreous body	Рубец роговицы Corneal scar
6	ж, 78 f, 78	Обширный дефект задней капсулы хрусталика Extensive defect of the posterior lens capsule	Люк்சация хрусталиковых масс в витреальную полость Luxation of lens masses into the vitreal cavity	
7	м, 88 m, 88	Замена помутневшей торической ИОЛ Replacing the cloudy toric IOL	Помутнение стекловидного тела Clouding of the vitreous body	
8	ж, 83 f, 83	Торическая ИОЛ, люксованная в витреальную полость Toric IOL luxated into the vitreal cavity	Этап репозиции ИОЛ The IOL reposition stage	
9	ж, 50 f, 50	Люк்சация нативного хрусталика в витреальную полость Native lens luxation into the vitreal cavity	Этап удаления люксованного хрусталика The stage of removal of the luxated lens	
10	м, 60 m, 60	Замена фиксированной к радужке торической ИОЛ Replacement of the toric IOL fixed to the iris	Гемофтальм Hemophthalmos	Синдром «увеит — глаукома — гифема» Uveitis-glaucoma-hyphema syndrome
11	м, 77 m, 77	Травматическая пленчатая катаракта Traumatic film cataract	Помутнение стекловидного тела Clouding of the vitreous body	Рубец роговицы Corneal scar
12	м, 44 m, 44	Люк்சация нативного хрусталика в витреальную полость Native lens luxation into the vitreal cavity	Этап удаления люксованного хрусталика The stage of removal of the luxated lens	Рубец роговицы Corneal scar

В первые несколько суток после операции у двух пациентов наблюдалась транзиторная гипотония, которая была купирована медикаментозно. В одном случае (у пациента с сопутствующей вторичной глаукомой) было отмечено повышение внутриглазного давления, что потребовало коррекции гипотензивной терапии. В другом случае (у пациента с иммунологически скомпрометированным статусом) наблюдалась воспалительная реакция I–II степени, которая также была купирована медикаментозно. В отдаленном периоде значения ВГД (P_0) составили 12,6 [11,0; 14,0] мм рт. ст.

При проведении биомикроскопии в послеоперационном периоде установлено, что у всех пациентов ИОЛ занимала правильное положение в проекции зрачка, была центрирована, случаев ротации ИОЛ по оси не выявлено. По данным ультразвуковой биомикроскопии (УБМ), ни в одном случае не было контакта ИОЛ с радужкой (рис. 1). Наклон линзы наблюдался в пяти случаях и составлял от 5 до 7°, при этом пациенты не предъявляли жалоб и имели достаточно высокие зрительные функции.

Со стороны роговицы и заднего отрезка не отмечено отрицательных явлений. При проведении оптической когерентной томографии (ОКТ) признаков макулярного отека не выявлено ни в одном случае. Фактов прорезания и экстернализации фланцев, проявлений инфекционных осложнений не было ни в одном случае. При анализе ОКТ-сканов переднего отрезка глаза наличие патологической рефлексивности ткани роговицы в области залегания фланцев не отмечено (рис. 2).

В результате хирургического лечения у всех пациентов отмечено существенное повышение остроты зрения. Значения некорригированной остроты зрения вдали до операции составили 0,05 [0,01; 0,12], после операции — 0,32 [0,20; 0,60], максимально корригированная острота зрения до операции в среднем была 0,12 [0,05; 0,40], после операции — 0,40 [0,35; 0,50]. Объективная

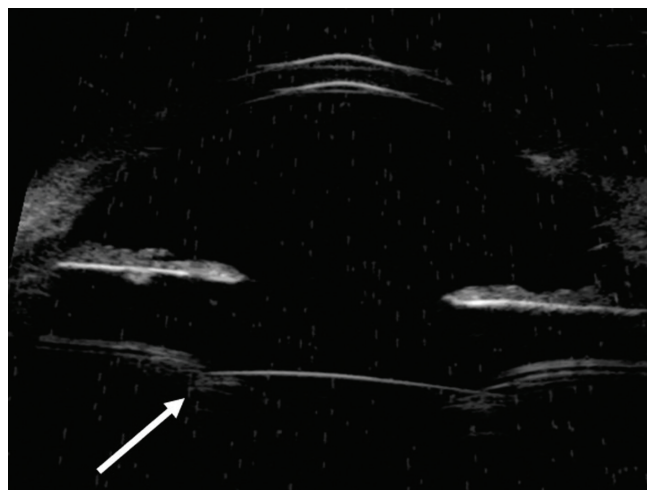


Рис. 1. УБМ-скан переднего отрезка глаза в отдаленном периоде после склерокорнеальной фиксации торической ИОЛ. Стрелкой указано положение ИОЛ

Fig. 1. UBM scan of the anterior segment of the eye in the long-term period after sclerocorneal fixation of the toric IOL. The arrow indicates the position of the IOL

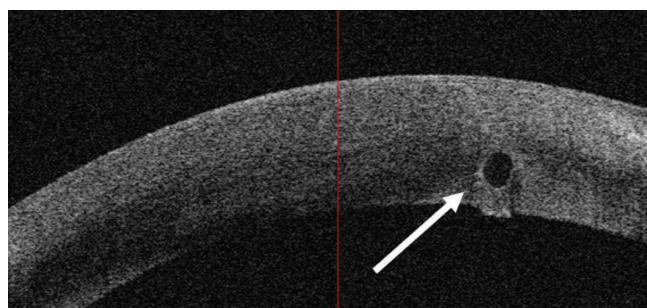


Рис. 2. ОКТ-скан роговицы в зоне расположения конечного фланца (указан стрелкой)

Fig. 2. OCT scan of the cornea in the area of the end flange (indicated by the arrow)

Таблица 3. Данные дооперационных значений кератометрии, прогнозируемого и полученного рефракционного результата

Table 3. Data on preoperative keratometry values, predicted and obtained refractive results

№	Кератометрические данные Keratometric data			Астигматизм роговицы, дптр Corneal astigmatism, dpt	Прогнозируемая рефракция Predicted refraction			Полученная рефракция The resulting refraction		
	K1, дптр / dpt	K2, дптр / dpt	Ах K2, град / degree		Sph, дптр / dpt	Cyl, дптр / dpt	Ах, град / degree	Sph, дптр / dpt	Cyl, дптр / dpt	Ах, град / degree
1	42,75	49,00	67	6,25	0,19	1,16	66	0,00	-1,00	168
2	44,50	46,25	152	2,00	-1,04	0,25	170	-0,25	-1,00	24
3	41,75	48,75	79	7,00	-0,43	1,04	64	-1,25	-2,50	15
4	41,25	43,50	132	2,25	0,25	0,03	127	0,50	-2,00	59
5	41,25	44,25	175	2,00	-0,49	0,54	7	-1,00	-0,50	65
6	44,00	46,00	11	2,00	-0,19	0,21	98	-0,25	-0,75	48
7	45,00	47,50	19	1,50	-0,28	0,48	21	0,00	-1,25	163
8	42,25	44,00	86	1,75	-2,00	0,15	176	-3,25	0,00	0
9	43,25	45,75	82	2,50	-0,50	-0,25	170	-0,25	-1,50	60
10	43,50	47,25	103	4,00	-0,27	0,75	100	0,00	-1,00	171
11	38,25	40,25	52	2,00	-0,30	0,64	43	-0,75	-0,25	13
12	40,25	44,25	111	4,00	-0,75	0,27	108	-0,75	-1,75	29

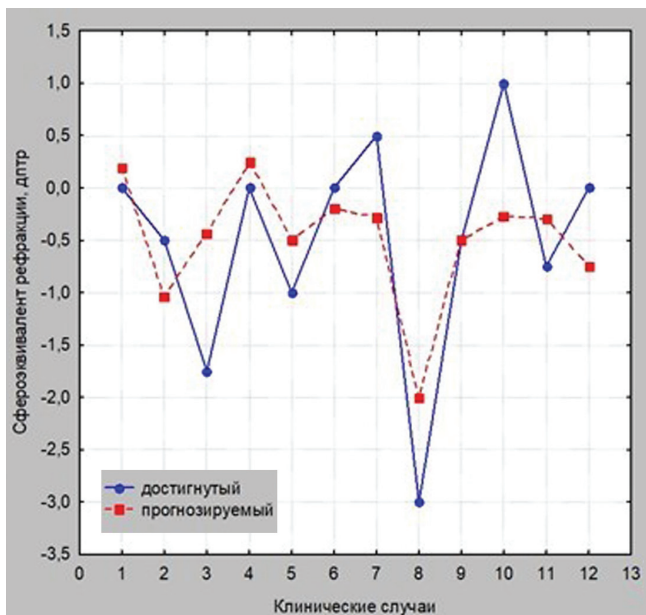


Рис. 3. Сопоставление прогнозируемого и достигнутого рефракционного результата

Fig. 3. Comparison of the predicted and achieved refractive result

оценка рефракционного результата хирургического лечения показала, что сферический компонент рефракции составил $-0,25$ $[-0,87; 0,00]$ дптр, цилиндрический — $-1,00$ $[-2,00; 0,00]$ дптр.

В таблице 3 представлены данные дооперационных значений кератометрии, прогнозируемого и полученного рефракционного результата для каждого пациента. При сравнении полученной рефракции с прогнозируемыми значениями видно, что отклонение по сферозиваленту в 10 из 12 случаев не превышает 1,0 дптр (рис. 3). У 4 пациентов, имеющих посттравматические рубцовые изменения роговицы, послеоперационный цилиндрический компонент рефракции имел расхождения с прогнозируемым более 2,0 дптр. Несмотря на это, пациенты были удовлетворены полученным зрением.

ОБСУЖДЕНИЕ

Трансклеральная фиксация моноблочных ИОЛ продолжает оставаться спорной технологией, особенно в отсутствие капсульной поддержки. Несмотря на то что существуют потенциальные осложнения, связанные с травматизацией из-за движения ИОЛ, включая дисперсию пигмента, повышенное внутриглазное давление, внутриглазное кровоизлияние и кистозный макулярный отек [14], правильное позиционирование ИОЛ на достаточном расстоянии позади от радужки является неоспоримым достоинством данного подхода. Метод трансклеральной фиксации ИОЛ сочетает в себе не только возможность применения при витреоретинальном вмешательстве с обеспечением необходимого барьера между передней и задней камерами глаза, но и возможность выбора различного типа ИОЛ [12].

В 2009 г. А.Ф. Borkenstein и соавт. представили случай трансклеральной фиксации моноблочной торической ИОЛ (Rayner 570T) в афакичном глазу и показали, что такой подход к фиксации торической ИОЛ возможен и может привести к хорошей зрительной реабилитации [15]. Позднее М.Е. Emanuel и соавт. описали репозицию и возможность шовной фиксации моноблочной торической ИОЛ (AcrySof IQ Toric SN6AT, Alcon) [16]. Ситуации с подшиванием моноблочных торических ИОЛ были представлены для линз из различного материала (гидрофильного и гидрофобного акрила, силикона), включая добавочные типы [2, 17–20], при этом чаще всего использованы полипропиленовые нити 9.0–10.0 с погружением фиксирующих элементов в склеральные карманы.

В данном исследовании проанализированы клинические результаты выполнения склерокорнеальной фиксации торической ИОЛ в условиях отсутствия капсульной поддержки и при наличии авитрии, когда для фиксации ИОЛ был использован метод А.А. Кожухова и соавт., имеющий высокую клиническую эффективность и безопасность [21–23]. Основаниями для использования этой методики послужили несколько факторов. Во-первых, применение нитей малого диаметра (10.0–8.0) сопровождается минимальной травматизацией линзы и внутриглазных структур; во-вторых, возможность использовать инъекторную систему имплантации ИОЛ позволяет выполнять манипуляции с малым корнеальным доступом; в-третьих, центрирование ИОЛ перед формированием фланцев и погружением их в парацентез обеспечивает правильное расположение ИОЛ позади плоскости радужки. Нами была выбрана полипропиленовая нить 8.0, которая является оптимальной для подшивания ИОЛ, сочетая высокую эластичность, прочность, и минимальные риски биодеградации [14]. Простота выполнения манипуляций позволила нам ввести новые моменты, необходимые для имплантации и фиксации торической ИОЛ: прошивание линзы проводилось по определенному стандарту в области расположения торических меток, фиксация к склере выполнялась в зоне расчетного меридиана в зависимости от оси астигматизма.

Представленная серия клинических случаев показывает, что метод склерокорнеальной фиксации торической ИОЛ обеспечивает стабильное положение ИОЛ с достижением высоких зрительных функций при отсутствии значимых интра- и послеоперационных осложнений. Через один год после хирургического вмешательства ИОЛ занимает правильное центральное положение в задней камере и вне контакта с радужкой.

Вместе с тем результаты исследования показали определенное расхождение между прогнозируемым рефракционным результатом и достигнутой рефракцией вследствие хирургического лечения. Причиной расхождений могут быть некорректная биометрия при непрозрачных

оптических средах, некорректные данные о глубине передней камеры в ситуациях афакии и положение подшитой ИОЛ в глазу, отличное от расчетного эффективного положения линзы, изменение биомеханики переднего отрезка и т. д. Выявленный при УБМ наклон ИОЛ был минимальным и клинически незначимым, однако данный факт также может быть причиной отклонения рефракционных показателей.

Авторы понимают, что данное исследование имеет определенные ограничения за счет небольшого количества пациентов и малого времени наблюдения. Оценка стабильности положения торических ИОЛ, фиксированных с помощью представленного метода, рефракционного и функционального эффекта в более отдаленном периоде требует накопления клинического материала и дальнейшего анализа.

ЛИТЕРАТУРА / REFERENCES

1. Кобаев СЮ, Ильинская ИА, Бессарабов АН. Роговичный астигматизм при различной офтальмопатологии. Вестник офтальмологии. 2021;137(2):59–65. Kobaev SYU, Ilinskaya IA, Bessarabov AN. Corneal astigmatism in patients with various ophthalmic pathologies. Russian Annals of Ophthalmology. 2021;137(2):59–65 (In Russ.). doi: 10.17116/oftalma202113702159.
2. Ward MS, Hou AC, Murphy DA, Schmutz MA, Riaz KM. Scleral Fixation of a Toric Lens to Treat Corneal Astigmatism in Eyes without Capsular Support. Clin Ophthalmol. 2021 Jun 3;15:2317–2325. doi: 10.2147/OPHT.S311706.
3. Ward MS, Hou AC, Murphy DA, Schmutz MA, Riaz KM. Scleral Fixation of a Toric Lens to Treat Corneal Astigmatism in Eyes without Capsular Support. Clin Ophthalmol. 2021 Jun 3;15:2317–2325. doi: 10.2147/OPHT.S311706.
4. Shimizu K, Misawa A, Suzuki Y. Toric intraocular lenses: correcting astigmatism while controlling axis shift. J Cataract Refract. Surg. 1994;20(5):523–526.
5. Малиugin БЭ. Хирургия катаракты и интраокулярная коррекция на современном этапе развития офтальмохирургии. Вестник офтальмологии. 2014;130(6):80–88. Maliugin BE. State-of-the-art cataract surgery and intraocular optical correction. Russian Annals of Ophthalmology. 2014;130(6):80–88 (In Russ.).
6. Бикбов ММ, Оренбуркина ОИ, Бабушкин АЭ, Тулякова АМ. Современные подходы к коррекции остаточного астигматизма после операции факоэмульсификации катаракты. Клиническая офтальмология. 2022;22(1):51–57. Bikbov MM, Orenburkina OI, Babushkin AE, Tulyakova AM. Modern approaches to correction of residual astigmatism after cataract phacoemulsification surgery. Clinical ophthalmology. 2022;22(1):51–57 (In Russ.). doi: 10.32364/2311-7729-2022-22-1-51-57.
7. Измайлова СБ, Малиugin БЭ, Муравьев СВ, Семькин АЮ. Первый опыт использования системы CALLISTO EYE в хирургии катаракты с имплантацией торической ИОЛ. Современные технологии в офтальмологии. 2014;3:37–38. Izmailova SB, Malyugin BE, Muraviev SV, Semykin AYU. The first experience of using the CALLISTO EYE system in cataract surgery with implantation of a toric IOL. Modern technologies in ophthalmology. 2014;3:37–38 (In Russ.).
8. Филатов АВ, Субботина ИН. Клинические результаты факоэмульсификации катаракты с имплантацией торической интраокулярной линзы у пациентов с астигматизмом. Вестник Оренбургского государственного университета. 2010;112(12):232–233. Filatov AV, Subbotina IN. Clinical results of cataract phacoemulsification with implantation of a toric intraocular lens in patients with astigmatism. Bulletin of Orenburg State University. 2010;112(12):232–233 (In Russ.).
9. Chang DF. Mastering refractive IOLs; the art and science. Thorofare: SLACK incorporated, 2008. 895 p.
10. Сенченко НЯ, Розанова ОИ, Шантурова МА, Мищенко ОП, Юрьева ТН. Оптимизация расчета оптической силы торической ИОЛ у пациентов с катарактой и измененной топографией роговицы. Офтальмохирургия. 2016;1:6–13. Senchenko NYa, Rozanova OI, Shanturova MA, Mishchenko OP, Yuryeva TN. Optimization of calculation of optical strength of toric IOL in patients with cataracts and altered corneal topography. Ophthalmosurgery. 2016;1:6–13 (In Russ.).
11. Кожухов АА, Унгурьянов ОВ, Румянцев АД. Систематизация и анализ методов склеральной фиксации ИОЛ. Современные технологии в офтальмологии. 2019;5:49–54. Kozhukhov AA, Unguryanov OV, Romyantsev AD. Systematization and analysis of methods of scleral fixation of IOL. Modern technologies in ophthalmology. 2019;5:49–54 (In Russ.).
12. Файзрахманов РР, Шишкин ММ, Коновалова КИ, Карпов ГО. Трансклеральная фиксация ИОЛ. От сложного к простому. Уфа: Башк. энцикл., 2020:104. Fayzrahmanov RR, Shishkin MM, Konovalova KI, Karpov GO. Transcleral fixation of IOL. From complex to simple. Ufa: Bashkir. The encyclopedia, 2020:104 (In Russ.).
13. Сажин ТГ, Соколова МО. Склерокорнеальная фиксация заднекамерных интраокулярных линз в осложненных случаях хирургии катаракты с использованием политетрафторэтиленовых нитей. Офтальмохирургия. 2024;1:13–20. Sazhin TG, Sokolova MO. Sclerocorneal fixation of posterior chamber intraocular lenses in complicated cases of cataract surgery using polytetrafluoroethylene filaments. Ophthalmosurgery. 2024;1:13–20 (In Russ.). doi: 10.25276/0235-4160-2024-1-13-20.
14. Chang DF, Masket S, Miller KM. ASCRS Cataract Clinical Committee. Complications of sulcus placement of single-piece acrylic intraocular lenses: recommendations for backup IOL implantation following posterior capsule rupture. J Cataract Refract Surg. 2009;35(8):1445–1458. doi: 10.1016/j.jcrs.2009.04.027.
15. Borkenstein AF, Reuland A, Limberger JJ, Rabsilber TM, Auffarth GU. Transscleral fixation of a toric intraocular lens to correct aphakic keratoplasty with high astigmatism. J Cataract Refract Surg. 2009 May;35(5):934–938. doi: 10.1016/j.jcrs.2008.10.062.
16. Emanuel ME, Randleman JB, Masket S. Scleral fixation of a one-piece toric intraocular lens. J Refract Surg. 2013;29(2):140–142. doi: 10.3928/1081597X-20130117-10.
17. McGrath LA, Lee G.A. Transscleral fixation of a supplementary toric intraocular lens to prevent rotation in a pseudophakic patient. J Cataract Refract Surg. 2013;39(1):134–138. doi: 10.1016/j.jcrs.2012.07.042.
18. Arjmand P, Chan TY, Ahmed II. Transscleral suture fixation following recurrent toric intraocular lens rotation. J Cataract Refract Surg. 2015;41(5):912–917. doi: 10.1016/j.jcrs.2015.04.008.
19. Krix-Jachym K, Blagun N, Rekas M. Scleral Fixation of Toric Intraocular Lens in the Absence of Capsular Support. Case Rep Ophthalmol Med. 2024;2024:7157592. doi: 10.1155/2024/7157592.
20. Кузьмин СВ, Архипов ЕВ, Шуко АГ, Юрьева ТН, Розанова ОИ. Способ склеральной фиксации торической заднекамерной ИОЛ при несостоятельности связочного аппарата хрусталика или отсутствии капсульного мешка. Патент на изобретение RU 2785485, 08.12.2022. Kuzmin SV, Arkhipov EV, Shchuko AG, Yurieva TN, Rozanova OI. Method of scleral fixation of the toric posterior chamber IOL in case of failure of the ligamentous apparatus of the lens or absence of a capsule sac. Patent for invention RU 2785485, 12.08.2022 (In Russ.).
21. Коновалов МЕ, Кожухов АА, Зенина МЛ, Горенский АА, Горбункова МВ. Новый способ склерокорнеальной фиксации заднекамерных интраокулярных линз. Современные технологии катарактальной и рефракционной хирургии. 2011;56–61. Konovalov ME, Kozhukhov AA, Zenina ML, Gorensky AA, Gorbunkova MV. A new method of sclerocorneal fixation of posterior chamber intraocular lenses. Modern technologies of cataract and refractive surgery. 2011;56–61 (in Russ.).
22. Кожухов АА, Горбункова МВ. Способ фиксации интраокулярной линзы. Патент РФ на изобретение 2446777 10.04.2012. Kozhukhov AA, Gorbunkova MV. Method of intraocular lens fixation. RF Patent for invention No. 2446777, 10.04.2012 (In Russ.).
23. Кожухов АА, Унгурьянов ОВ, Семкина АС. Исследование способов репозиции ИОЛ с применением различных модификаций техники склерокорнеальной фиксации. Современные технологии в офтальмологии. 2020;4(35):380–381. Kozhukhov AA, Unguryanov OV, Semakina AS. Investigation of IOL reposition methods using various modifications of the sclerocorneal fixation technique. Modern technologies in ophthalmology. 2020;4(35):380–381 (In Russ.).

ЗАКЛЮЧЕНИЕ

Комбинированная хирургическая техника, включающая витрэктомию и склерокорнеальную фиксацию торической ИОЛ, является эффективным и безопасным способом коррекции афакии и роговичного астигматизма при отсутствии капсульной поддержки. Техника достаточно проста и воспроизводима, может быть рекомендована для данной категории пациентов.

УЧАСТИЕ АВТОРОВ:

Архипов Е.В. — концепция и дизайн исследования, написание чернового варианта статьи;

Кузьмин С.В. — сбор и обработка материалов, составление библиографического списка;

Розанова О.И. — редактирование текста, финальное рецензирование.

СВЕДЕНИЯ ОБ АВТОРАХ

Архипов Егор Владимирович
врач-офтальмолог
<https://orcid.org/0000-0001-8645-7930>

Кузьмин Сергей Владимирович
заведующий операционным блоком, врач-офтальмолог
<https://orcid.org/0000-0002-1590-7743>

Розанова Ольга Ивановна
доктор медицинских наук, профессор, ведущий научный сотрудник
научно-образовательного отдела
<https://orcid.org/0000-0003-3139-2409>

ABOUT THE AUTHORS

Arkhipov Egor V.
ophthalmologist
<https://orcid.org/0000-0001-8645-7930>

Kuzmin Sergey V.
head of the Operating Unit, ophthalmologist
<https://orcid.org/0000-0002-1590-7743>

Rozanova Olga I.
MD, Professor, leading researcher at the Scientific
and Educational Department
<https://orcid.org/0000-0003-3139-2409>