

Пупиллометрия при заболеваниях сетчатки и зрительного нерва

М.А. Фролов^{1,2}И.В. Воробьева^{1,2}А.М. Фролов^{1,2}Н.А. Супонева³, Д.А. Семина^{1,2}, Л.В. Янубовский¹, Э. Сабих¹, Н.Х.К. Маала¹, Г.Л. Григорян⁴, С.А. Бокарев⁵

¹ ФГАОУ ВО «Российский университет дружбы народов имени Патриса Лумумбы»
ул. Минлухо-Маклая, 6, Москва, 117198, Российская Федерация

² Клинико-диагностический центр ФГАОУ ВО «Российский университет дружбы народов имени Патриса Лумумбы»
ул. Минлухо-Маклая, 10, Москва, 117198, Российская Федерация

³ ФГБНУ «Российский центр неврологии и нейронаук»
Волоколамское шоссе, 80, Москва, 125367, Российская Федерация

⁴ ФГБОУ ВО «Московский государственный университет имени М.В. Ломоносова»
Ленинские горы, 1, Москва, 119234, Российская Федерация

⁵ Клиника «Мать и дитя»
Зеленый проспект, 66/2, Москва, 111396, Российская Федерация

РЕЗЮМЕ

Офтальмология. 2026;23(1):129-139

Изменение параметров зрачкового рефлекса зависит от состояния зрительного анализатора и нервной системы. Пупиллометрия является точным и простым в применении методом диагностики зрачкового рефлекса, с помощью которого можно выявить патологию на доклиническом уровне. Анализ литературных источников показал, что ученые по всему миру интересуются изменениями зрачковых параметров у пациентов с различной офтальмологической патологией: пигментным ретинитом, диабетической ретинопатией, возрастной макулярной дегенерацией, глаукомой, окклюзией центральной вены сетчатки, невритом зрительного нерва, ишемической оптической нейропатией. Установлено, что при поражении ганглиозного комплекса, нервных волокон сетчатки, а также головки зрительного нерва при различных офтальмологических заболеваниях происходит дисфункция зрачковой реакции. Степень выраженности изменений параметров пупиллометрии сопоставима с тяжестью поражения сетчатки и зрительного нерва, что подтверждается протоколами оптической когерентной томографии. Исследователи учитывали также и то, что палочки, колбочки и ганглиозные клетки имеют разные пороги активации и различаются по свойствам реакции, поэтому для оценки их функции предложили использовать стимулы разного цвета и разной интенсивности, что способствовало появлению такого способа диагностики, как хроматическая пупиллометрия. Цветовые стимулы также использовались для изучения реакции зрачков при заболеваниях зрительного нерва. Была отмечена разница в параметрах зрачкового рефлекса при воздействии стимулов красного и синего цвета. Изучение возможности применения пупиллометрии как эффективного скринингового метода в диагностике офтальмологических заболеваний относится к перспективному научному направлению.

Ключевые слова: пупиллометрия, глаукомная оптическая нейропатия, диабетическая ретинопатия, неврит зрительного нерва, ишемическая оптическая нейропатия

Для цитирования: Фролов М.А., Воробьева И.В., Фролов А.М., Супонева Н.А., Семина Д.А., Янубовский Л.В., Сабих Э., Маала Н.Х.К., Григорян Г.Л., Бокарев С.А. Пупиллометрия при заболеваниях сетчатки и зрительного нерва. *Офтальмология*. 2026;23(1):129-139. <https://doi.org/10.18008/1816-5095-2026-1-129-139>

Прозрачность финансовой деятельности: никто из авторов не имеет финансовой заинтересованности в представленных материалах или методах.

Конфликт интересов отсутствует.



Pupillometry in Diseases of the Retina and Optic Nerve

M.A. Frolov^{1,2}, I.V. Vorobyova^{1,2}, A.M. Frolov^{1,2}, N.A. Suponeva³, D.A. Semina^{1,2}, L.V. Yakubovskiy¹, E. Sabih¹, H.H.H. Maala¹, G.L. Grigoryan⁴, S.A. Bokarev⁵

¹RUDN University

Miklukho-Maklaya str., 6, Moscow, 117198, Russian Federation

²Clinical and diagnostic center of the RUDN University

Miklukho-Maklaya str., 10, Moscow, 117198, Russian Federation

³Russian Center of Neurology and Neurosciences

Volokolamsk highway, 80, Moscow, 125367, Russian Federation

⁴Lomonosov Moscow State University

Leninskie Gory, 1, Moscow, 119234, Russian Federation

⁵Mother and Child Clinic

Green ave., 66/2, Moscow, 111396, Russian Federation

ABSTRACT

Ophthalmology in Russia. 2026;23(1):129–139

Changes in pupillary reflex parameters depend on the state of the visual analyzer and nervous system. Pupillometry is an accurate and easy-to-use method for diagnosing pupillary reflex, which can detect pathology at the preclinical level. An analysis of literary sources showed that scientists around the world are interested in changes in pupil parameters in patients with various ophthalmological pathologies: pigment retinitis, diabetic retinopathy, age-related macular degeneration, glaucoma, central retinal vein occlusion, optic neuritis, and ischemic optic neuropathy. Determined that when the ganglion complex and nerve fibers of the retina and the optic nerve head are affected, pupillary reaction dysfunction occurs in various ophthalmological diseases. The severity of changes in pupillometry parameters is comparable to the severity of damage to the retina and optic nerve, which is confirmed by optical coherence tomography protocols. Scientists also took into account the fact that rods, cones, and ganglion cells have different activation thresholds and differ in reaction properties, so to assess their function, they proposed using stimuli of different colors and different intensities, which contributed to the emergence of such a diagnostic method as chromatic pupillometry. Color stimuli were also used to study pupillary response in optic nerve diseases; scientists noted differences in pupillary reflex parameters when exposed to red or blue stimuli. Studying the possibility of using pupillometry as an effective screening method in diagnosing ophthalmological diseases is a promising scientific direction.

Keywords: pupillometry, glaucoma optic neuropathy, diabetic retinopathy, neuritis optic nervus, ischemic optic neuropathy

For citation: Frolov M.A., Vorobyova I.V., Frolov A.M., Suponeva N.A., Semina D.A., Yakubovskiy L.V., Sabih E., Maala H.H.H., Grigoryan G.L., Bokarev S.A. Pupillometry in diseases of the retina and optic nerve. *Ophthalmology in Russia*. 2026;23(1):129–139. <https://doi.org/10.18008/1816-5095-2026-1-129-139>

Financial Disclosure: no author has a financial or property interest in any material or method mentioned.

There is no conflict of interests.

Пупиллометрия представляет собой диагностическую процедуру, предназначенную для анализа изменений в реакции зрачков в ответ на световые стимулы. Этот метод широко используется в офтальмологической и неврологической практике, демонстрируя значительный потенциал. Возможности пупиллометрии еще не до конца исследованы, что стимулирует большой интерес у практикующих врачей и делает ее многообещающим диагностическим инструментом [1]. Реакция зрачка на световое воздействие регулируется мышцами: сфинктером и дилатором радужной оболочки. Первая получает парасимпатическую иннервацию, а вторая — симпатическую. Баланс между активностью сфинктера и дилатора, контролируемый автономной нервной системой, позволяет глазу эффективно функционировать как при ярком свете, так и в темноте [2].

Изменения параметров реакций зрачков на свет зависят от состояния сетчатки, зрительного нерва, проводящих путей зрительного анализатора, прозрачности

оптических сред, а также от используемого светового стимула — его продолжительности, яркости и длины волны [3].

Хроматическая пупиллометрия представляет собой метод исследования, применяемый для оценки изменения зрачкового рефлекса в ответ на световые волны различной длины. В ходе процедуры происходит последовательное предъявление световых стимулов с отличающимися спектральными характеристиками. Этот тип пупиллометрии находит применение в изучении функционирования различных типов фоторецепторов, ганглиозных клеток сетчатки, а также состояния зрительного нерва при конкретном заболевании [4].

Ранее для оценки реакции зрачка на свет использовали обычный фонарик. Однако с развитием современных технологий, таких как автоматизированная пупиллометрия, появилась возможность исследовать широкий спектр параметров зрачкового рефлекса и проводить более детальный и точный анализ. Автоматизированная

пупиллометрия, в отличие от традиционных методов, позволяет получать объективные и количественные данные о размере зрачка, скорости его сужения и расширения, латентности рефлекса и других важных параметрах. Эти данные не зависят от субъективной оценки исследователя и могут быть легко воспроизведены, что повышает надежность результатов [5].

ПУПИЛЛОМЕТРИЯ ПРИ ПИГМЕНТНОМ РЕТИНИТЕ

По мнению ученых, реакция зрачка на свет служит показателем состояния сетчатки и зрительного нерва [6, 7]. Согласно данным, представленным в 2009 г. учеными из США R. Kardon и соавт., кратковременная реакция зрачка на стимуляцию с низкой интенсивностью коротковолнового (синего) спектра является индикатором работы палочек. В то же время кратковременный зрачковый ответ на длинноволновую (красную) стимуляцию в большей степени определяется колбочками. Более того, устойчивый зрачковый ответ, вызванный непрерывным воздействием высокоинтенсивного коротковолнового света, преимущественно обусловлен прямой активацией меланопсин-содержащих ганглиозных клеток сетчатки [8].

Пупиллометрия для диагностики поражения сетчатки наиболее широко применялась у пациентов с пигментным ретинитом. В 2013 г. в Израиле А. Skaat и соавт. представили серию клинических наблюдений за пациентами, страдающими пигментным ретинитом. В ходе этих исследований проводили хроматическую периметрию в сочетании с одновременной пупиллометрией. Результаты показали, что при стимуляции коротковолновым (синим) светом зрачковая реакция ослабевала по всей площади обследуемого поля зрения. Однако при использовании длинноволнового (красного) стимула уменьшение реакции зрачка отмечалось преимущественно в периферических областях [9].

На рисунке 1 указано, что у пациентов с пигментным ретинитом, в отличие от здоровых людей, показатели пупиллометрии были снижены на синий стимул более чем в 3 раза в каждой периметрической зоне.

В США R. Kardon и соавт. в 2011 г. проявили интерес к изучению постиллюминационного сужения зрачка у пациентов с пигментным ретинитом, поскольку данный процесс отражает активность меланопсинсодержащих ганглиозных клеток сетчатки. Наблюдения выявили явную тенденцию: у лиц, страдающих пигментным ретинитом, сокращение зрачков происходило с заметно меньшей амплитудой в сопоставлении со здоровыми испытуемыми, особенно в случаях стимуляции синим светом. Важно отметить, что установлено наличие взаимосвязи между изменениями показателей пупиллометрии и степенью прогрессирования болезни, так как у пациентов с более развитой формой пигментного ретинита отмечались более значительные отклонения в зрачковой реакции [10].

Таким образом, исследователи пришли к заключению, что для анализа работы сетчатки посредством пупиллометрии предпочтительнее применять хроматическую пупиллометрию. При воздействии световыми стимулами с разной длиной волны можно оценить степень нарушения работы каждого вида фоторецепторов. У пациентов с пигментным ретинитом диагностически значимо применение стимулов синего цвета, так как при воздействии на любую периметрическую зону происходит выраженное уменьшение параметров зрачковой реакции.

ПУПИЛЛОМЕТРИЯ ПРИ НЕВРИТЕ ЗРИТЕЛЬНОГО НЕРВА

Воспаление зрительного нерва, или неврит, часто возникает при воспалительных процессах в центральной нервной системе (ЦНС). Это состояние проявляется существенным ухудшением остроты зрения, дефектами

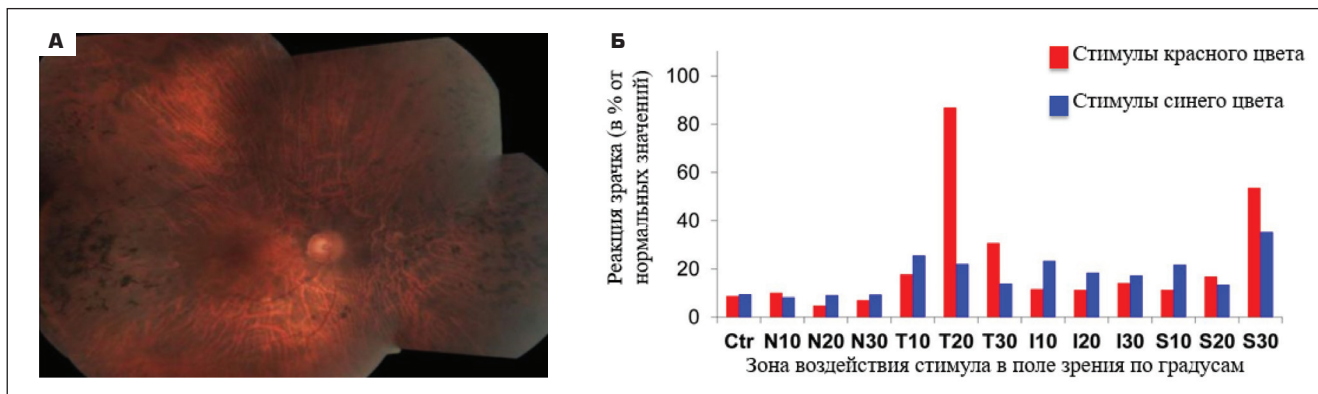


Рис. 1. Пигментный ретинит: А — фотография глазного дна пациента с пигментным ретинитом; Б — оценка реакции зрачка правого глаза больного на коротковолновые (синие) и длинноволновые (красные) стимулы, выраженная в процентах относительно среднестатистических показателей здоровых людей [9]

Fig. 1. Retinitis pigmentosa: А — photograph of the patient fundus with retinitis pigmentosa; Б — assessment of the reaction of the pupil of the patient's right eye to short-wave (blue) and long-wave (red) stimuli, expressed as a percentage relative to the average statistical indicators of healthy people [9]

в полях зрения и искажением восприятия цветов. При одностороннем неврите зрительного нерва наблюдается специфический клинический признак — афферентный зрачковый дефект, который выражается в неодинаковой реакции зрачков на одинаковые световые раздражители. Это указывает на нарушение передачи зрительного сигнала. Такое асимметричное сужение зрачков является важным диагностическим критерием [11, 12].

В 2025 г. в Германии F. Siebald и соавт. опубликовали работу, посвященную применению ультразвуковой пупиллометрии для идентификации относительного афферентного зрачкового дефекта у лиц с невритом зрительного нерва, развившимся на фоне системного заболевания центральной нервной системы. Исследователи подчеркнули, что тяжесть клинических проявлений неврита коррелировала с более медленными и асимметричными зрачковыми реакциями, зафиксированными при пупиллометрии. Степень повреждения диска зрительного нерва (ДЗН) была подтверждена с помощью оптической когерентной томографии (ОКТ) [11].

Группа исследователей во главе с G. Bitirgen в 2021 г. установила, что доступный метод пупиллометрии способен обнаруживать повреждения нервных волокон сетчатки и зрительного нерва у пациентов, страдающих рассеянным склерозом. Исследование показало, что у таких пациентов наблюдается уменьшение исходного размера зрачка и амплитуды его сужения, измеренное с помощью пупиллометрии. Тяжесть поражения перипапиллярных нервных волокон и диска зрительного нерва оценивалась с использованием ОКТ. Важно отметить, что из исследования были исключены пациенты, имевшие в прошлом эпизоды неврита зрительного нерва [13]. В 2023 г. испанские исследователи A. Gil-Casas и соавт. провели анализ изменений в зрачковых реакциях у больных рассеянным склерозом (РС). Пациенты были разделены на группы в зависимости от наличия или отсутствия в прошлом оптического неврита. Результаты показали, что у пациентов с воспалением зрительного нерва в анамнезе, в отличие от здоровых пациентов и пациентов без оптического неврита, наблюдалось уменьшение базового диаметра зрачка и амплитуды сокращения зрачка, а время сокращения зрачка было увеличено [14]. Изменения зрачковой реакции у пациентов с невритом зрительного нерва при РС подтверждены и в другой стране. Так, в Турции E. Karahan и соавт. установили, что у пациентов с рассеянным склерозом, имевших в анамнезе неврит зрительного нерва, наблюдается стойкое уменьшение реакции зрачков на свет. При этом разница в зрачковых реакциях между глазами, вызванная односторонним поражением зрительного нерва, оставалась заметной даже после того, как зрение восстановилось и воспалительный процесс был купирован [15].

Все исследователи пришли к единому мнению, что при неврите зрительного нерва во всех рассмотренных случаях наблюдалось общее ослабление зрачковой

реакции. Особенно выражены изменения в процессах сокращения, что проявляется в увеличении времени сокращения, а также уменьшении амплитуды сокращения и уменьшении базового диаметра зрачка. Кроме того, анализ результатов пациентов выявил асимметрию зрачков у больных с односторонним поражением, которая сохранялась даже в периоды ремиссии.

ПУПИЛЛОМЕТРИЯ ПРИ ДИАБЕТИЧЕСКОЙ РЕТИНОПАТИИ

Особый интерес к изменениям зрачковых реакций при сахарном диабете (СД) демонстрируется в исследованиях, проведенных австралийскими специалистами. Две группы ученых использовали мультифокальную пупиллографическую объективную периметрию (mfPDR) с целью изучения характеристик полей зрения и зрачковых ответов у лиц с СД. В частности, A. Bell и соавт. проводили обследование пациентов, страдающих сахарным диабетом 2-го типа (СД2) [16], в то время как F. Sabeti и соавт. занимались оценкой зрительных функций у пациентов с сахарным диабетом 1-го типа (СД1) [17]. Оба исследования показали наличие местных функциональных отклонений в полях зрения и аномалии в характеристиках зрачкового рефлекса, а именно задержку ответа на световой стимул. Важно отметить, что у обследованных пациентов не наблюдалось явных признаков диабетической ретинопатии (ДР) или они были незначительными. Снижение чувствительности зрачковой реакции значительно коррелировало с метаболическим статусом пациентов, а именно с индексом массы тела и уровнем гликированного гемоглобина (HbA1c).

В другом исследовании, проведенном S. Bista Karki и соавт. в Непале и опубликованном в 2020 г., ставилась задача продемонстрировать с помощью пупиллометрии, что нарушения в автономной регуляции зрачка могут возникать раньше, чем микрососудистые изменения, типичные для ДР. В исследовании приняли участие 211 пациентов с СД2 в возрасте от 45 до 80 лет. Участники были разделены на три группы: без ДР, с легкой или умеренной ДР и с тяжелой ДР. Были включены также 70 участников соответствующего возраста, у которых по результатам скрининга диабет не был обнаружен. У пациентов с диабетом, в отличие от здоровых лиц контрольной группы, отмечалось снижение парасимпатической активности зрачка. При этом значимых различий в симпатической функции зрачка между всеми исследуемыми группами не зафиксировано. Однако у пациентов с диабетом наблюдалось существенное замедление средней скорости дилатации зрачка [18]. Аналогичные результаты получили S. Erdem и соавт. при обследовании 120 пациентов, которых разделили на 3 группы: с СД и ДР (1-я группа), СД без ДР (2-я группа) и контрольная группа из здоровых субъектов (3-я группа) [19].

По мнению S. Smith и R. Dewhirst, в состоянии покоя размер зрачка регулируется симпатической нервной

системой, и сужение зрачка свидетельствует об уменьшении активности этой системы. В фазе сужения параметры зрачковой реакции, такие как диаметр и скорость сокращения, отражают активность парасимпатической системы, в то время как в фазе восстановления обе системы взаимодействуют [20].

В 2010 г. бразильские исследователи G.L. Ferrari и соавт. использовали пупиллометрию для анализа изменений зрачковых реакций у лиц с вегетативными нарушениями, возникшими как осложнение СД. Пациенты с СД были разделены на две группы: первая включала больных СД без кардиальной автономной нейропатии (КАН), а вторая — пациентов с СД и КАН. Полученные данные зрачкового рефлекса сравнивались с аналогичными показателями здоровых людей. На основании проведенного анализа результатов исследователи пришли к выводу, что у лиц, страдающих сахарным диабетом, отмечалось сужение зрачка в состоянии покоя и ослабление выраженности зрачковой реакции. У пациентов, не имеющих КАН, зафиксирован более узкий зрачок в покое по сравнению с контрольной группой, что может указывать на начальную стадию автономной дисфункции. У лиц, страдающих СД и КАН, латентный период между световым раздражителем и сокращением зрачка оказался увеличенным по сравнению с пациентами с СД без КАН. Скорость сужения зрачка у больных диабетом демонстрировала существенное снижение в отличие от показателей здоровых людей [21].

На рисунке 2 показано, что у здоровых пациентов, у пациентов с СД и КАН и у пациентов с СД без КАН есть существенная разница в базовом диаметре зрачка.

Аналогичные данные получили ученые из Перу A.G. Lerner и соавт. при обследовании пациентов с СД и КАН. Согласно их исследованиям, у пациентов с СД и КАН было зафиксировано снижение исходного диаметра зрачка и ослабление амплитуды его реакции [22].

Изучая влияние ДР, группы турецких исследователей V. Sankurtaran и соавт. в 2021 г. [23] и H. Kiziloprak и соавт. в 2019 г. [24] независимо друг от друга провели пупиллометрические исследования. Анализируя параметры зрачка, они обнаружили взаимосвязь между степенью тяжести ДР и характеристиками зрачка. Оба иссле-

дования показали, что более тяжелые формы ДР, а также большая длительность заболевания связаны с уменьшением диаметра зрачка и существенным замедлением скорости его расширения. Сингапурскими исследователями Т.Е. Тап и соавт. в 2022 г. была проведена работа, направленная на оценку способности хроматической пупиллометрии обнаруживать и локализовать нарушения в работе нейронов сетчатки у пациентов с ДР и без нее. В исследовании участвовали 82 пациента с СД и 93 здоровых человека. Для оценки использовались пупиллометрические параметры, такие как амплитуда фазового сужения, максимальная амплитуда сужения и реакция зрачков после освещения. Наблюдалось снижение всех параметров на красный и синий цвета в сравнении с параметрами здоровой группы пациентов [25].

В 2021 г. в Бразилии было проведено исследование, посвященное особенностям протекания сахарного диабета 2-го типа (СД2) в сочетании с артропатией Шарко. М. Trindade и соавт. обследовали 60 человек, которых разделили на три группы: 16 пациентов с СД2 и артропатией Шарко, 21 пациент с СД2 без артропатии и 23 здоровых добровольца, которые составили контрольную группу. В ходе работы применялись такие методы исследования, как пупиллометрия, мейбография, менискометрия и неинвазивное измерение времени разрыва слезной пленки. Для проведения измерений использовался прибор Oculus Keratograph 5M (OCULUS Optikgerate GmbH, Германия). Сравнение результатов, полученных для контрольной группы, пациентов с СД2 и СД2 с артропатией Шарко, выявило существенные различия в показателях пупиллометрии. В частности, у пациентов с СД, особенно у тех, кто страдал артропатией Шарко, наблюдался меньший средний диаметр зрачка. На рисунке 3 показано, что у лиц, страдающих артропатией Шарко, отмечалось ухудшение стабильности слезной пленки и уменьшение выработки секрета мейбомиевых желез [26].

В 2025 г. исследователи из Индии М. Thakar и соавт. представили научную статью, посвященную анализу зрачковой функции у больных сахарным диабетом с использованием автоматической пупиллометрии. В рамках исследования также была изучена взаимосвязь

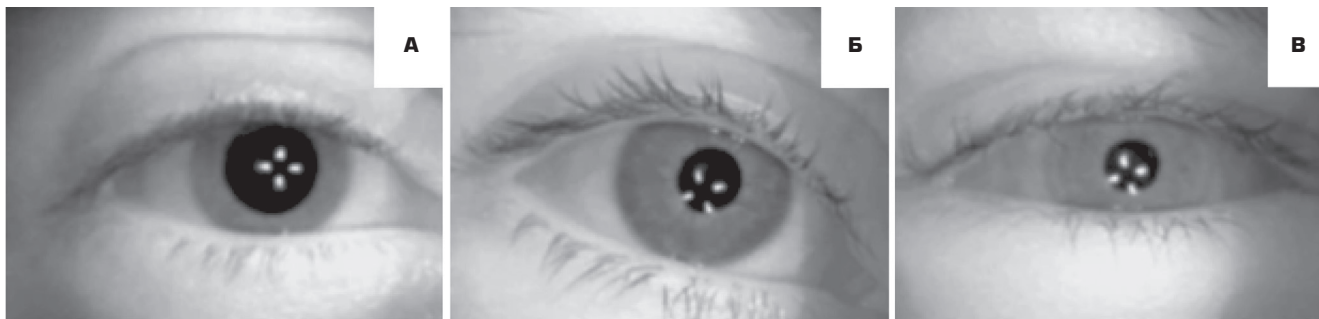

Рис. 2. Фотография глаза в темноте: А — здорового пациента, Б — пациента с СД без КАН, В — пациента с СД и КАН [21]

Fig. 2. Photograph of the eye in the dark: А — healthy patient, Б — patient with diabetes without CAN, В — patient with diabetes and CAN [21]

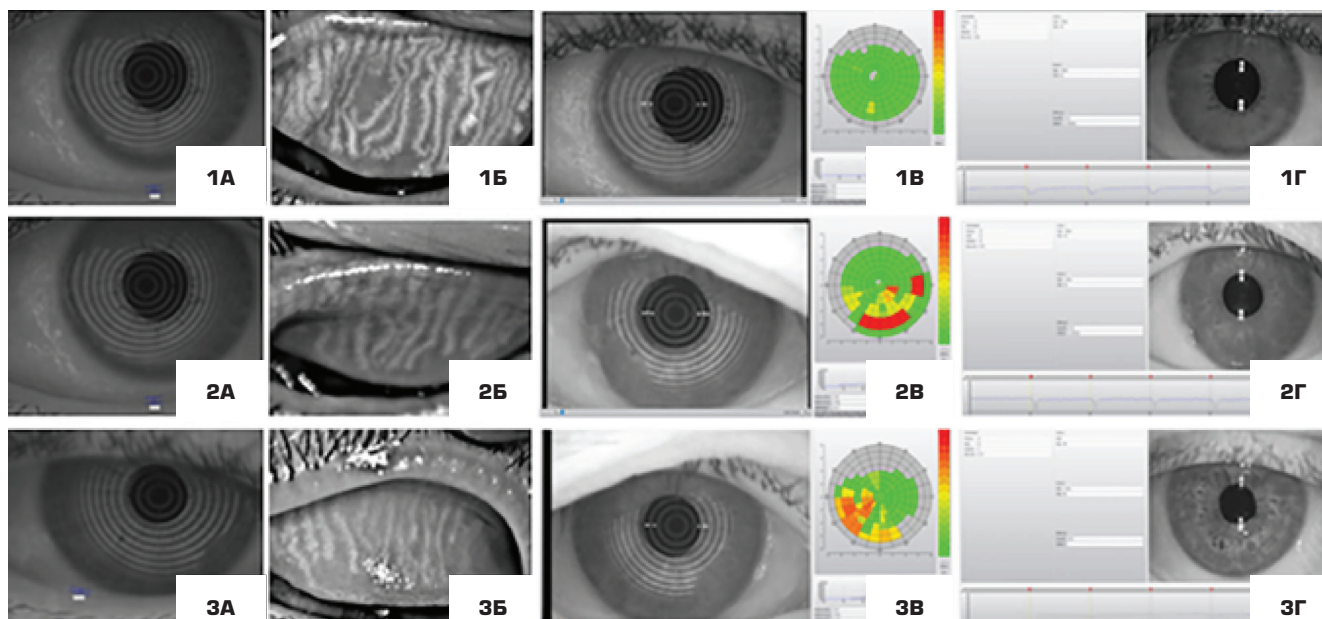


Рис. 3. Результаты обследования на аппарате Oculus Keratograph 5M (OCULUS Optikgerate GmbH, Германия) пациентов контрольной группы (1), пациентов с СД2 (2) и пациентов с СД2 и с артропатией Шарко (3): А — высота слезного мениска, Б — мейбография, В — веинвазивное время разрыва слезной пленки, Г — пупиллометрия [26]

Fig. 3. Results of patient examination using the Oculus Keratograph 5M device (OCULUS Optikgerate GmbH, Germany) in the control group (1), patients with type 2 diabetes (2), and diabetics with Charcot arthropathy (3): А — tear meniscus height, Б — meibography, В — noninvasive tear time, Г — pupillometry [26]

между толщиной слоя нервных волокон сетчатки (RNFL) и характеристиками зрачка у пациентов, страдающих СД. В качестве стимула применялся белый свет с длиной волны 880 нм. Пациенты были разделены на 3 группы: пациенты с СД и ДР (38 человек), пациенты с СД без ДР (27 человек), 25 здоровых людей составили контрольную группу. Статическая пупиллометрия показала значительные различия в параметрах зрачковой реакции между тремя группами. Пациенты с диабетом, как с ДР, так и без нее, имели значительно меньший диаметр зрачка по сравнению с контрольной группой. Амплитуда сокращения и скорость сокращения были значительно ниже у пациентов с диабетом по сравнению с контрольной группой. Была выявлена значительная разница в толщине верхней половины слоя RNFL между пациентами с СД без ДР и пациентами с СД и ДР. При этом было показано, что толщина RNFL в верхнем квадранте демонстрировала более тесную взаимосвязь с изменениями параметров зрачковой реакции, зафиксированными при пупиллометрии, по сравнению с другими квадрантами [27].

Таким образом, авторами отмечено, что при СД отмечается ослабление зрачкового ответа, причем изменения характеристик зрачка наблюдаются раньше, чем проявляются заметные признаки ДР. У лиц с КАН зафиксировано уменьшение исходного размера зрачка и сокращение амплитуды его движений по сравнению с теми, у кого КАН отсутствует. У людей с артропатией Шарко определено уменьшение среднего диаметра зрачка, что также

взаимосвязано с ухудшением устойчивости слезной пленки и сокращением секреции мейбомиевых желез.

Таким образом, в проанализированных работах особенно подчеркивается дисфункция работы вегетативной нервной системы у пациентов с СД. Во всех исследованиях авторы отмечают, что у пациентов с СД наблюдается сужение базового размера зрачка, уменьшение амплитуды движения, снижение скорости сужения или расширения зрачка, задержка реакции зрачка на свет. К тому же у пациентов с клинически подтвержденным наличием КАН изменения в зрачковых параметрах более выражены, чем у пациентов с СД без КАН. У пациентов с артропатией Шарко наблюдается взаимосвязь между уменьшением показателей зрачкового рефлекса, дисфункцией работы мейбомиевых желез и нарушением стабильности слезной пленки.

ПУПИЛЛОМЕТРИЯ В ДИАГНОСТИКЕ ГЛАУКОМНОЙ ОПТИЧЕСКОЙ НЕЙРОПАТИИ

Глаукома — это заболевание, которое характеризуется постепенной гибелью ганглиозных клеток сетчатки, а также нервных волокон, что может влиять на изменение зрачкового рефлекса [28, 29].

Рефлекс изменения диаметра зрачка запускается ганглиозными клетками, которые получают информацию через биполярные клетки от фоторецепторов. Доказано, что в связи с потерей ганглиозных клеток при глаукоме изменяется реакция зрачка на свет, поэтому ученые по всему миру считают, что пупиллометрия может стать

хорошим диагностическим инструментом в ранней диагностике глаукомы [30–33].

В Польше в 2025 г. D. Jaworski и соавт. представили работу, в которой изучали взаимосвязь между параметрами зрачкового рефлекса, измеренными при помощи пупиллометра, и ОКТ-маркерами, связанными с глаукомой. Обследовано 387 участников (103 пациента с глаукомой, 284 контрольных субъекта). Для оценки толщины рRNFL, ганглиозного комплекса сетчатки (GCC) и состояния зрительного нерва пациенты подвергались ОКТ-визуализации на аппарате Avanti RTVue XR (Optovue, США). У пациентов с глаукомой наблюдалось более сильное сужение начального размера зрачка и уменьшение амплитуды сужения зрачка [34]. Аналогичные результаты получены S. Bayraktar и соавт. в 2023 г., которые продемонстрировали корреляции между такими параметрами пупиллометрии, как начальный размер зрачка, амплитуда движения, скорость сужения и расширения зрачка, и типичными маркерами глаукомы — поражением рRNFL и GCC [35].

Хроматическая пупиллометрия становится перспективным диагностическим инструментом для оценки как структурных, так и функциональных нарушений, связанных с такими заболеваниями, как глаукома [36].

В 2023 г. группа ученых во главе с Y. Quan провела обследование пациентов с диагнозом глаукомы, используя хроматическую пупиллометрию. Данное исследование проводилось, чтобы установить, существует ли связь между характеристиками зрачкового рефлекса и изменениями структуры макулярной области, полученными с помощью ОКТ. В исследовании участвовали

23 здоровых добровольца и 46 пациентов, страдающих глаукомой. Результаты показали, что величина сужения зрачка, скорость сокращения и время его расширения после светового стимула коррелирует с толщиной перифовеальной зоны сетчатки. На рисунке 4 отражено, что у пациентов с глаукомой, в отличие от здоровых пациентов, наблюдается уменьшение диаметра зрачка, при этом протокол ОКТ у пациентов с глаукомой показывает уменьшение толщины сетчатки [37].

В 2021 г. группа исследователей из Сингапура во главе с R.P. Najjar представила результаты научной работы, посвященной изучению потенциала хроматической пупиллометрии для диагностики глаукомы. В статье рассматривается вопрос, может ли хроматическая пупиллометрия служить инструментом для ранней диагностики глаукомы. В исследовании приняли участие 149 человек с установленным диагнозом глаукомы и 173 здоровых добровольца. Авторы оценивали изменения в реакции зрачка на свет при воздействии световых стимулов синего (469 нм) и красного (640 нм) спектров. Результаты показали, что параметры сужения и расширения зрачков у лиц с глаукомой отличались от таковых у здоровых участников. Исходный размер зрачка у пациентов с глаукомой был меньше, чем у пациентов из контрольной группы, также у пациентов с глаукомой замедлялись скорость сужения и редиятация зрачка. Интересно, что максимальный уровень сужения зрачка в ответ на синий свет оказался наиболее статистически значимым показателем глаукомы [38].

Аналогичные данные в 2015 г. получили A.V. Rukmini и соавт., которые в работе отметили, что у лиц

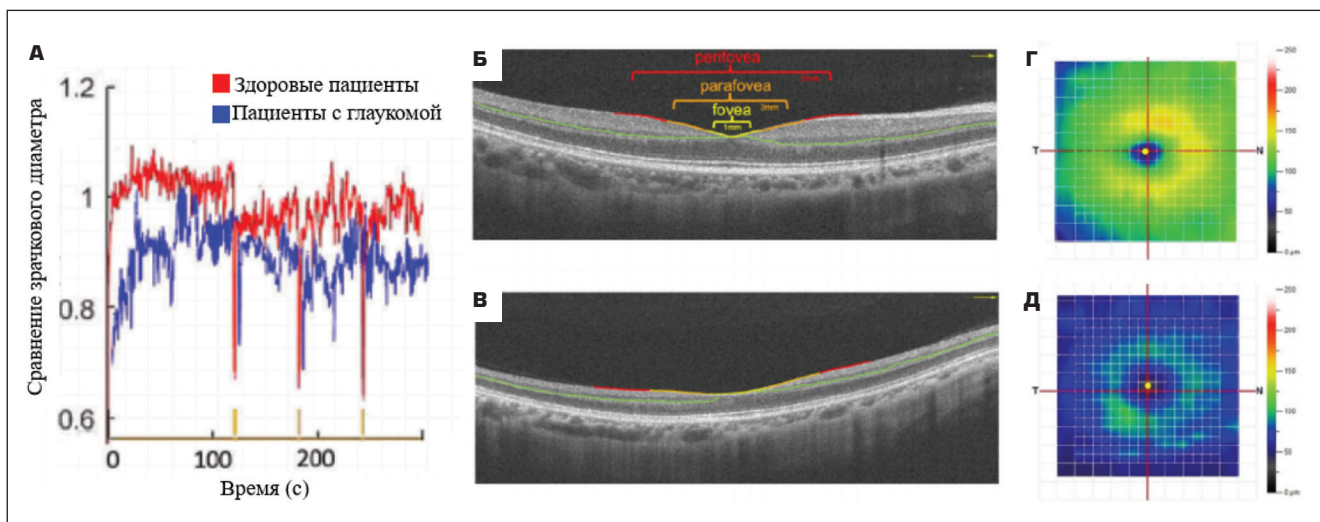


Рис. 4. ОКТ макулярной области и карта толщины сетчатки: А — графики зрачковых реакций здоровых пациентов и графики зрачковых реакций пациентов с глаукомой, Б — протокол сканирования зон макулярной области по ОКТ у здорового пациента, В — протокол сканирования зон макулярной области по ОКТ у пациента с глаукомой, Г — карта толщины сетчатки на здоровом глазу, Д — карта толщины сетчатки на глаукомном глазу [37]

Fig.4. OCT of the macular region and retinal thickness map 2: A — pupillary response graphs of healthy patients and pupillary response graphs of patients with glaucoma, Б — protocol of scanning of macular areas using OCT in a healthy patient, В — protocol of scanning of macular areas using OCT in a patient with glaucoma, Г — retinal thickness map in a healthy eye, Д — retinal thickness map in a glaucoma eye [37]

страдающих глаукомой, реакция зрачков на синий свет снижается сильнее, чем на красный. Это явление было ассоциировано с увеличением потери периферического зрения и более выраженной экскавацией диска зрительного нерва. [39].

Таким образом, результаты научных работ свидетельствуют о том, что у пациентов с глаукомой отмечаются аномалии в параметрах зрачковой реакции. При этом степень выраженности данных изменений коррелирует с уровнем повреждения ганглиозных клеток, установленным в ходе ОКТ-диагностики: чем большему разрушению подверглись эти клетки при глаукоме, тем существенно падает скорость сужения и расширения зрачка в ответ на световой раздражитель. Авторы также отмечают уменьшение амплитуды движения зрачка у пациентов с глаукомой. Важно отметить, что пупиллометрические показатели зрачков у глаукомных больных проявляют большую чувствительность к синему цвету, чем к красному.

ПУПИЛЛОМЕТРИЯ ПРИ ВОЗРАСТНОЙ МАКУЛЯРНОЙ ДЕГЕНЕРАЦИИ

Возрастная макулярная дегенерация (ВМД) характеризуется повреждением слоев сетчатки. Исходя из этого исследователи выдвинули гипотезу о том, что у людей, страдающих этим заболеванием, будут наблюдаться изменения в характеристиках зрачка. [40, 41].

M.L. Maynard и соавт. изучали вопрос, касающийся того, изменяется ли реакция зрачков на свет при ранней стадии ВМД. Авторы обследовали 40 человек, у 20 из них диагностирована ранняя форма ВМД, а другие 20 были здоровыми пациентами. Авторами установлено, что даже при ранней стадии ВМД при предъявлении стимула синего цвета происходит уменьшение амплитуды движения зрачка, уменьшение максимального диаметра сужения зрачка, увеличение времени задержки сужения зрачка после вспышки [40].

В 2023 г. ученые из Бразилии D. Decleva и соавт. опубликовали работу, в которой описали изменение параметров зрачкового рефлекса, оцененного при помощи хроматического пупиллометра, у пациентов с диагнозом ВМД. Участников исследования разделили на 3 группы: с диагнозами «сухая форма ВМД», «неоваскулярная ВМД» и контрольная здоровая группа. Оценку функций колбочкового аппарата проводили с помощью вспышек красного цвета (длина волны 631 нм) с синим фоном, а для оценки палочкового аппарата — вспышки синего цвета (длина волны 470 нм). В исследовании авторы сравнили нарушения, происходящие в фоторецепторах при сухой форме ВМД и при неоваскулярной форме. Удалось выяснить, что палочки страдают больше при неоваскулярной форме, а существенной разницы в поражении колбочкового аппарата между сухой и неоваскулярной формами заболевания обнаружено не было [42].

Таким образом, было установлено, что при ВМД в патологический процесс вовлекаются фоторецепторы сет-

чатки. Применение синего светового стимула при проведении пупиллометрии у пациентов на ранней стадии ВМД предпочтительнее, поскольку помогает зафиксировать незначительные изменения в амплитуде и скорости сокращения зрачка. Кроме того, было обнаружено, что при неоваскулярной ВМД палочковый аппарат страдает в большей степени, чем при сухой форме заболевания.

ПУПИЛЛОМЕТРИЯ ПРИ ИШЕМИЧЕСКОЙ ОПТИЧЕСКОЙ НЕЙРОПАТИИ

Ишемическая оптическая нейропатия влияет на светочувствительные ганглиозные клетки сетчатки, что можно выявить с помощью обследования реакции зрачка на свет [43, 44].

В 2013 г. K. Herbst и соавт. использовали хроматическую пупиллометрию для обследования пациентов с односторонней ишемической нейропатией зрительного нерва. В рамках исследования были изучены пациенты с подтвержденным диагнозом ишемической оптической нейропатии на одном глазу. Кроме того, у тех же пациентов анализировались здоровые глаза, не подвергшиеся патологическому воздействию. Независимую контрольную группу составили здоровые добровольцы, не имеющие каких-либо заболеваний глаз. В пораженных глазах реакции зрачков были снижены и в фазе стимуляции, и в течение восстановительной фазы. Даже при наличии атрофии зрительного нерва в пострадавших глазах реакция зрачков на синий свет оставалась в норме. Более того, у этих пациентов наблюдалась повышенная чувствительность зрачка к синему цвету на здоровом глазу, превосходящая показатели здоровых людей. Авторы предположили наличие на непораженном глазу компенсаторной, адаптивной меланопсиновой реакции, возникшей в ответ на одностороннюю ишемическую нейропатию на парном глазу [45].

В своей работе в 2015 г. ученые из Дании С. Tsika и соавт. описали результаты исследования, в котором участвовали пациенты с односторонней ишемической оптической нейропатией (10 человек), двусторонней ишемической оптической нейропатией (8 человек) и группа здоровых пациентов (29 человек). При помощи пупиллометра измерялись зрачковые параметры при предъявлении красных и синих вспышек сначала монокулярно для всех глаз, а затем всем пациентам было проведено бинокулярное предъявление стимулов. На все монокулярно предъявляемые стимулы в глазах с ишемической оптической нейропатией наблюдали снижение скорости реакции зрачка и постимпульсного размера зрачка, что позволило сделать вывод о дисфункции светочувствительных ганглиозных клеток при ишемической нейропатии. А при бинокулярном исследовании у пациентов с односторонним патологическим процессом параметры зрачковой реакции на пораженном глазу совпадали с параметрами пациентов контрольной группы [46].

Таким образом, в исследованиях подчеркивается, что хроматическая пупиллометрия позволила обнаружить компенсаторный механизм в интактных глазах. Этот механизм проявляется при стимуляции синим цветом и обусловлен функционированием светочувствительных ганглиозных клеток здорового глаза. В результате ответная зрачковая реакция в здоровом глазу усиливается. Более того, у лиц с односторонним поражением при выполнении бинокулярной пупиллографии показатели зрачкового ответа соответствовали значениям, наблюдаемым у здоровых людей. Это дает основания полагать о существовании компенсаторного механизма в глазу с ишемической оптической нейропатией.

ПУПИЛЛОМЕТРИЯ У ПАЦИЕНТОВ С ОККЛЮЗИЕЙ ВЕН СЕТЧАТКИ

Окклюзия вен сетчатки — заболевание, сопровождающееся прекращением кровотока сетчатки и, следовательно, развитием ишемии. Н.В. Turk и соавт. в 2021 г. опубликовали результаты перекрестного сравнительного исследования, в котором у пациентов с окклюзией вен сетчатки и проведенной фотокоагуляцией оценка зрачкового рефлекса проводилась при помощи динамической пупиллометрии. В исследование были включены 34 пациента с окклюзией вен сетчатки, всем проведена фотокоагуляция, и 14 пациентов с окклюзией вен сетчатки без проведения лазерного лечения. В результате авторы отметили, что глаза, в которых была проведена лазерная фотокоагуляция, имели более низкую амплитуду сокращения зрачка, более длительную задержку сокращения, более медленную скорость сокращения и расширения зрачка по сравнению со здоровыми глазами [47].

Авторы отметили, что фотокоагуляция хоть и является эффективным методом лечения при окклюзии вен сетчатки, направленным на предотвращение неоваску-

ляризации и снижение риска развития вторичной глаукомы, может оказывать негативное воздействие на зрачковый рефлекс.

ЗАКЛЮЧЕНИЕ

Таким образом, анализ литературных источников показал, что патологические изменения в сетчатке или зрительном нерве могут приводить к нарушению нормальной реакции зрачка на свет, что может быть выявлено с помощью пупиллометрии. Зрачковый рефлекс является сложным нейронным механизмом, в котором участвуют различные структуры, включая сетчатку, зрительный нерв, ствол мозга и автономную нервную систему. Преимуществами пупиллометрии являются неинвазивность и объективность метода. Исследование проводится быстро и не требует специальной подготовки пациента. Результаты пупиллометрии могут быть количественно оценены, что позволяет отслеживать динамику заболевания и эффективность лечения. Особенно перспективным направлением является изучение возможности применения пупиллометрии для раннего выявления патологии сетчатки и зрительного нерва. В свою очередь, раннее выявление заболеваний позволит своевременно начать лечение и сохранить зрение.

УЧАСТИЕ АВТОРОВ:

Фролов М.А. — концепция и дизайн исследования, окончательное утверждение рукописи;
 Воробьева И.В. — концепция и дизайн исследования, статистическая обработка данных, редактирование текста, написание текста;
 Фролов А.М. — сбор и обработка материала, редактирование текста, статистическая обработка данных;
 Супонева Н.А. — концепция и дизайн исследования, статистическая обработка материала, редактирование текста;
 Семина Д.А. — сбор и обработка материала, написание текста;
 Якубовский Л.В. — сбор и обработка материала, написание текста;
 Сабих Э. — сбор и обработка материала, подготовка иллюстраций;
 Маала К.Х.К. — сбор и обработка материала, подготовка иллюстраций;
 Григорян Г.Л. — сбор и обработка материала, редактирование текста;
 Бокарев С.А. — сбор и обработка материала, написание текста.

ЛИТЕРАТУРА / REFERENCES

- Gibertoni G, Hromov A, Piffaretti F, Geiser MH. Development of an Innovative Pupillometer Able to Selectively Stimulate the Eye's Fundus Photoreceptor Cells. *Diagnostics (Basel)*. 2024 Sep 2;14(17):1940. doi: 10.3390/diagnostics14171940.
- Hall CA, Chilcott RP. Eyeing up the Future of the Pupillary Light Reflex in Neurodiagnostics. *Diagnostics (Basel)*. 2018 Mar 13;8(1):19. doi: 10.3390/diagnostics8010019.
- Kelbsch C, Strasser T, Chen Y, Feigl B, Gamlin PD, Kardon R, Peters T, Roeklein KA, Steinhauer SR, Szabadi E, Zele AJ, Wilhelm H, Wilhelm BJ. Standards in Pupillometry. *Front Neurol*. 2019 Feb 22;10:129. doi: 10.3389/fneur.2019.00129.
- Rukmini AV, Milea D, Gooley JJ. Chromatic Pupillometry Methods for Assessing Photoreceptor Health in Retinal and Optic Nerve Diseases. *Front Neurol*. 2019 Feb 12;10:76. doi: 10.3389/fneur.2019.00076.
- Pinheiro HM, da Costa RM. Pupillary light reflex as a diagnostic aid from computational viewpoint: A systematic literature review. *J Biomed Inform*. 2021 May; 117:103757. doi: 10.1016/j.jbi.2021.103757.
- Shenoy P, Sen A. Commentary: The utility of automated pupillometry in retinal disorders. *Indian J Ophthalmol*. 2021 Oct;69(10):2751. doi: 10.4103/ijoo.IJO_1181_21.
- Rosli Y, Carle CF, Ho Y, James AC, Kolic M, Rohan EMF, Maddess T. Retinotopic effects of visual attention revealed by dichoptic multifocal pupillography. *Sci Rep*. 2018 Feb 14;8(1):2991. doi: 10.1038/s41598-018-21196-1.
- Kardon R, Anderson SC, Damarjian TG, Grace EM, Stone E, Kawasaki A. Chromatic pupil responses: preferential activation of the melanopsin-mediated versus outer photoreceptor-mediated pupil light reflex. *Ophthalmology*. 2009 Aug;116(8):1564-1573. doi: 10.1016/j.ophtha.2009.02.007.
- Skaat A, Sher I, Kolker A, Elyasiv S, Rosenfeld E, Mhajna M, Melamed S, Belkin M, Rotenstreich Y. Pupillometer-based objective chromatic perimetry in normal eyes and patients with retinal photoreceptor dystrophies. *Invest Ophthalmol Vis Sci*. 2013 Apr 17;54(4):2761-2770. doi: 10.1167/iovs.12-11127.
- Kardon R, Anderson SC, Damarjian TG, Grace EM, Stone E, Kawasaki A. Chromatic pupillometry in patients with retinitis pigmentosa. *Ophthalmology*. 2011 Feb; 118(2):376-381. doi: 10.1016/j.ophtha.2010.06.033.
- Siebold F, Grittner U, Otto C, Bereuter C, Zimmermann HG, Harms L, Klöner J, Schreiber SJ, Paul F, Rupprecht K, Schmidt FA. Ultrasound pupillometry for the detection of a relative afferent pupillary defect (RAPD): Systematic evaluation in patients with optic neuritis and comparison with infrared video pupillometry. *PLoS One*. 2025 Jan 10;20(1):e0315712. doi: 10.1371/journal.pone.0315712.
- Zheng D, Huang Z, Chen W, Zhang Q, Shi Y, Chen J, Cen L, Li T. Repeatability and clinical use of pupillary light reflex measurement using RAPDx[®] pupillometer. *Int Ophthalmol*. 2022 Jul;42(7):2227-2234. doi: 10.1007/s10792-022-02222-8.
- Bitirgen G, Akpınar Z, Turk HB, Malik RA. Abnormal Dynamic Pupillometry Relates to Neurologic Disability and Retinal Axonal Loss in Patients With Multiple Sclerosis. *Transl Vis Sci Technol*. 2021 Apr 1;10(4):30. doi: 10.1167/tvst.10.4.30.
- Gil-Casas A, Piñero DP, Molina-Martín A. Dynamic Pupillary Response in Multiple Sclerosis Patients with and without Optic Neuritis. *Biomedicines*. 2023 Dec 17;11(12):3332. doi: 10.3390/biomedicines11123332.
- Karahan E, Karti O, Koskdereliolu A, Karti DT, Uyar M, Kale MY, Gedizlioglu M. Pupil cycle time: as indicator of visual pathway dysfunction in multiple sclerosis. *Acta Neurol Belg*. 2017 Mar;117(1):75-81. doi: 10.1007/s13760-016-0740-0.
- Bell A, James AC, Kolic M, Essex RW, Maddess T. Dichoptic multifocal pupillography reveals afferent visual field defects in early type 2 diabetes. *Invest Ophthalmol Vis Sci*. 2010 Jan;51(1):602-608. doi: 10.1167/iovs.09-3659.
- Sabeti F, Carle CF, Nolan CJ, Jenkins AJ, James AC, Baker L, Coombes CE, Cheung V, Chiou M, Maddess T. Multifocal pupillographic objective perimetry for assessment of early diabetic retinopathy and generalised diabetes-related tissue injury in persons with type 1 diabetes. *BMC Ophthalmol*. 2022;22(1):166. doi: 10.1186/s12886-022-02382-2.

18. Bista Karki S, Coppell KJ, Mitchell LV, Ogbuehi KC. Dynamic Pupillometry in Type 2 Diabetes: Pupillary Autonomic Dysfunction and the Severity of Diabetic Retinopathy. *Clin Ophthalmol*. 2020 Nov 17;14:3923–3930. doi: 10.2147/OPTH.S279872.
19. Erdem S, Karahan M, Ava S, Pekkolay Z, Demirtas AA, Keklikci U. The effectiveness of automatic pupillometry as a screening method to detect diabetic autonomic neuropathy. *Int Ophthalmol*. 2020 Nov;40(11):3127–3134. doi: 10.1007/s10792-020-01499-x.
20. Smith SA, Dewhirst RR. A simple diagnostic test for pupillary abnormality in diabetic autonomic neuropathy. *Diabet Med*. 1986 Jan;3(1):38–41. doi: 10.1111/j.1464-5491.
21. Ferrari GL, Marques JL, Gandhi RA, Heller SR, Schneider FK, Tesfaye S, Gamba HR. Using dynamic pupillometry as a simple screening tool to detect autonomic neuropathy in patients with diabetes: a pilot study. *Biomed Eng Online*. 2010 Jun 17;9:26. doi: 10.1186/1475-925X-9-26.
22. Lerner AG, Bernabé-Ortiz A, Tisce R, Hernandez A, Huaylinos Y, Pinto ME, Málaga G, Checkley W, Gilman RH, Miranda JJ; CRONICAS Cohort Study Group. Type 2 diabetes and cardiac autonomic neuropathy screening using dynamic pupillometry. *Diabet Med*. 2015 Nov;32(11):1470–1478. doi: 10.1111/dme.12752.
23. Cankurtaran V, Ilhan C, Tekin K, Citirik M, Dirican E, Gurkan E. Use of automated quantitative pupillometric evaluation for monitoring the severity of diabetic retinopathy. *Arq Bras Oftalmol*. 2021 Jan-Feb;84(1):37–44. doi: 10.5935/0004-2749.20210007.
24. Kızıltoprak H, Tekin K, Sekeroglu MA, Yetkin E, Doguizi S, Yilmazbas P. Static and Dynamic Pupillary Responses in Patients with Different Stages of Diabetic Retinopathy. *Neuroophthalmology*. 2019 Nov 25;44(4):226–235. doi: 10.1080/01658107.2019.1671465.
25. Tan TE, Finkelstein MT, Tan GSW, Tan ACS, Chan CM, Mathur R, Wong EYM, Cheung CMG, Wong TY, Milea D, Najjar RP. Retinal neural dysfunction in diabetes revealed with handheld chromatic pupillometry. *Clin Exp Ophthalmol*. 2022 Sep;50(7):745–756. doi: 10.1111/ceo.14116.
26. Trindade M, Castro de Vasconcelos J, Ayub G, Grubenmacher AT, Gomes Huarachi DR, Vitorino M, Correa-Giannella ML, Atala YB, Zantut-Wittmann DE, Parisi MC, Alves M. Ocular Manifestations and Neuropathy in Type 2 Diabetes Patients With Charcot Arthropathy. *Front Endocrinol (Lausanne)*. 2021 Apr 21;12:585823. doi: 10.3389/fendo.2021.585823.
27. Thakar M, Tripathy SP, Dutta P, Bhattacharya S, Dhaka U. Quantitative automated pupillometry in diabetic patients and correlation with retinal nerve fibre layer thickness. *Eye (Lond)*. 2025 Jul;39(10):1983–1989. doi: 10.1038/s41433-025-03793-3.
28. Aranda ML, Schmidt TM. Diversity of intrinsically photosensitive retinal ganglion cells: circuits and functions. *Cell Mol Life Sci*. 2021 Feb;78(3):889–907. doi: 10.1007/s00018-020-03641-5.
29. Rukmini AV, Milea D, Gooley JJ. Chromatic Pupillometry Methods for Assessing Photoreceptor Health in Retinal and Optic Nerve Diseases. *Front Neurol*. 2019 Feb 12;10:76. doi: 10.3389/fneur.2019.00076.
30. Chang DS, Arora K, Boland MV, Friedman DS. The Relationship Between Quantitative Pupillometry and Estimated Ganglion Cell Counts in Patients With Glaucoma. *J Glaucoma*. 2019 Mar;28(3):238–242. doi: 10.1097/IJG.0000000000001183.
31. Barrionuevo P, Luis I, Tripolone C. Photoreceptor Contributions to the Human Pupil Light Reflex. *J of Photochem and Photobiol*. 2023;15:100178. doi: 10.1016/j.jpp.2023.100178.
32. Quan Y, Duan H, Zhan Z, Shen Y, Lin R, Liu T, Zhang T, Wu J, Huang J, Zhai G, Song X, Zhou Y, Sun X. Binocular head-mounted chromatic pupillometry can detect structural and functional loss in glaucoma. *Front Neurosci*. 2023 Jun 29;17:1187619. doi: 10.3389/fnins.2023.1187619.
33. Arévalo-López C, Gleitze S, Madariaga S, Plaza-Rosales I. Pupillary response to chromatic light stimuli as a possible biomarker at the early stage of glaucoma: a review. *Int Ophthalmol*. 2023 Jan;43(1):343–356. doi: 10.1007/s10792-022-02381-8.
34. Jaworski D, Suwała K, Kaluzny BJ, Kaluzny JJ. Comparison of an AI-based mobile pupillometry system and NPi-200 for pupillary light reflex and correlation with glaucoma-related markers. *Front Neurol*. 2025 Jan 9;15:1426205. doi: 10.3389/fneur.2024.1426205.
35. Bayraktar S, Hondur G, Şekeroglu MA, Şen E. Evaluation of Static and Dynamic Pupillary Functions in Early-Stage Primary Open Angle Glaucoma. *J Glaucoma*. 2023 Jul 1;32(7):e90–e94. doi: 10.1097/IJG.0000000000002212.
36. Pillai MR, Sinha S, Aggarwal P, Ravindran RD, Privitera CM. Quantification of RAPD by an automated pupillometer in asymmetric glaucoma and its correlation with manual pupillary assessment. *Indian J Ophthalmol*. 2019 Feb;67(2):227–232. doi: 10.4103/ijo.IJO_648_18.
37. Quan Y, Duan H, Zhan Z, Shen Y, Lin R, Liu T, Zhang T, Wu J, Huang J, Zhai G, Song X, Zhou Y, Sun X. Evaluation of the Glaucomatous Macular Damage by Chromatic Pupillometry. *Ophthalmol Ther*. 2023 Aug;12(4):2133–2156. doi: 10.1007/s40123-023-00738-5.
38. Najjar RP, Rukmini AV, Finkelstein MT, Nusinovici S, Mani B, Nongpiur ME, Perera S, Husain R, Aung T, Milea D. Handheld chromatic pupillometry can accurately and rapidly reveal functional loss in glaucoma. *Br J Ophthalmol*. 2023 May;107(5):663–670. doi: 10.1136/bjophthalmol-2021-319938.
39. Rukmini AV, Milea D, Baskaran M, How AC, Perera SA, Aung T, Gooley JJ. Pupillary Responses to High-Irradiance Blue Light Correlate with Glaucoma Severity. *Ophthalmology*. 2015 Sep;122(9):1777–1785. doi: 10.1016/j.optha.2015.06.002.
40. Maynard ML, Zele AJ, Feigl B. Melanopsin-Mediated Post-Illumination Pupil Response in Early Age-Related Macular Degeneration. *Invest Ophthalmol Vis Sci*. 2015 Oct;56(11):6906–6913. doi: 10.1167/iov.15-17357.
41. Brandl C, Zimmermann ME, Herold JM, Helbig H, Stark KJ, Heid IM. Photostress Recovery Time as a Potential Predictive Biomarker for Age-Related Macular Degeneration. *Transl Vis Sci Technol*. 2023 Feb 1;12(2):15. doi: 10.1167/tvst.12.2.15.
42. Decleva D, Vidal KS, Kreuz AC, de Menezes PAHL, Ventura DF. Alterations of color vision and pupillary light responses in age-related macular degeneration. *Front Aging Neurosci*. 2023 Jan 5;14:933453. doi: 10.3389/fnagi.2022.933453.
43. Zivcevska M, Blakeman A, Lei S, Goltz HC, Wong AMF. Binocular Summation in Postillumination Pupil Response Driven by Melanopsin-Containing Retinal Ganglion Cells. *Invest Ophthalmol Vis Sci*. 2018 Oct 1;59(12):4968–4977. doi: 10.1167/iov.18-24639.
44. Negi R, Kalivemula M, Bisht K, Bhate M, Sachdeva V, Bharadwaj SR. Diagnostic accuracy of a modularized, virtual-reality-based automated pupillometer for detection of relative afferent pupillary defect in unilateral optic neuropathies. *Front Ophthalmol (Lausanne)*. 2024 Sep 3;4:1396511. doi: 10.3389/fopht.2024.1396511.
45. Herbst K, Sander B, Lund-Andersen H, Wegener M, Hannibal J, Milea D. Unilateral anterior ischemic optic neuropathy: chromatic pupillometry in affected, fellow non-affected and healthy control eyes. *Front Neurol*. 2013 May 10;4:52. doi: 10.3389/fneur.2013.00052.
46. Tsika C, Crippa SV, Kawasaki A. Differential monocular vs. binocular pupil responses from melanopsin-based photoreception in patients with anterior ischemic optic neuropathy. *Sci Rep*. 2015 Jun 15;5:10780. doi: 10.1038/srep10780.
47. Turk HB, Bitirgen G, Satirtav G, Kerimoglu H. Assessment of pupillary light reflex using dynamic pupillometry in laser-treated eyes with retinal vein occlusion. *Eur J Ophthalmol*. 2021 Sep;31(5):2505–2510. doi: 10.1177/1120672120969038.

СВЕДЕНИЯ ОБ АВТОРАХ

Фролов Михаил Александрович
доктор медицинских наук, профессор, заведующий кафедрой глазных болезней,
директор Офтальмологического центра Клинико-диагностического центра
<https://orcid.org/0000-0002-9833-623>

Воробьева Ирина Витальевна
доктор медицинских наук, профессор кафедры глазных болезней,
врач-офтальмолог Офтальмологического центра
Клинико-диагностического центра
<https://orcid.org/0000-0003-2707-8417>

Фролов Александр Михайлович
кандидат медицинских наук, доцент кафедры глазных болезней,
врач-офтальмолог Офтальмологического центра
Клинико-диагностического центра
<https://orcid.org/0000-0003-0988-1361>

Супонева Наталья Александровна
доктор медицинских наук, профессор, член-корреспондент РАН, директор
<https://orcid.org/0000-0003-3956-6362>

Семина Дарья Андреевна
ассистент кафедры глазных болезней, врач-офтальмолог
Офтальмологического центра Клинико-диагностического центра
<https://orcid.org/0009-0003-6567-8779>

ABOUT THE AUTHORS

Frolov Michael A.
MD, Professor, head of the Eye Diseases Department,
director of the Ophthalmology Center
<https://orcid.org/0000-0002-9833-623>

Vorobyeva Irina V.
MD, Professor, Professor of the Eye Diseases Department,
ophthalmologist of the Ophthalmology Center
<https://orcid.org/0000-0003-2707-8417>

Frolov Alexandr M.
PhD, Associate Professor of the Eye Diseases Department,
ophthalmologist of the Ophthalmology Center
<https://orcid.org/0000-0003-0988-1361>

Suponeva Natalia A.
MD, Professor, Corresponding Member of RAS, head of Institute
<https://orcid.org/0000-0003-3956-6362>

Semina Daria A.
assistant of the Eye Diseases Department,
ophthalmologist of the Ophthalmology Center
<https://orcid.org/0009-0003-6567-8779>

М.А. Фролов, И.В. Воробьева, А.М. Фролов, Н.А. Супонева, Д.А. Семина, Л.В. Якубовский...

Якубовский Леонид Владимирович
ординатор 2-го года кафедры глазных болезней
<https://orcid.org/0009-0008-0574-9068>

Yakubovskiy Leonid V.
second-year medical resident of the Eye Diseases Department
<https://orcid.org/0009-0008-0574-9068>

Сабих Эван
ординатор 2-го года кафедры глазных болезней
<https://orcid.org/0009-0009-4659-8988>

Sabih Evan
second-year medical resident of the Eye Diseases Department
<https://orcid.org/0009-0009-4659-8988>

Маала Каррар Хайдер Карим
ординатор 1-го года кафедры глазных болезней
<https://orcid.org/0009-0001-7543-1185>

Maala Karrar H.K.
first-year medical resident of the Eye Diseases Department
<https://orcid.org/0009-0001-7543-1185>

Григорян Григорий Леонович
научный сотрудник
<https://orcid.org/0009-0002-3678-2588>

Grigoryan Grigorii L.
research fellow
<https://orcid.org/0009-0002-3678-2588>

Бокарев Сергей Александрович
офтальмолог
<https://orcid.org/0009-0006-6162-2665>

Bokarev Sergey A.
ophthalmologist
<https://orcid.org/0009-0006-6162-2665>