


Оптимизация метода транссклеральной лазерной циклотермотерапии (экспериментальное исследование)



В.Ю. Скворцов



А.Н. Куликов



Д.В. Тулин

ФГБВОУ ВО «Военно-медицинская академия им. С.М. Кирова» Министерства обороны Российской Федерации
ул. Академика Лебедева, 6ж, Санкт-Петербург, 194044, Российская Федерация

РЕЗЮМЕ

Офтальмология. 2026;23(1):195–198

Цель: определить возможность сокращения времени экспозиции при транссклеральной лазерной циклотермотерапии (ТЛЦТТ) за счет применения импульсно-периодического режима работы лазера в экспериментальных условиях. **Методы.** Исследование выполнено на кроликах породы шиншилла обоего пола массой 1,5–2,0 кг. Животные были разделены на две группы. В контрольной группе (20 кроликов, 40 глаз) ТЛЦТТ выполняли в непрерывном режиме (0,3 Вт, 16 с). В экспериментальной группе (10 кроликов, 20 глаз) использовали импульсно-периодический режим (коэффициент заполнения 50 %, длительность импульса 1 с) при мощности 0,6 Вт и экспозиции 8 с. Для оценки воспалительной реакции проводили биомикроскопию на первые сутки после вмешательства, а макроскопическое исследование препаратов ресничного тела выполняли для характеристики очагов деструкции. **Результаты.** Биомикроскопия выявила смешанную инъекцию конъюнктивы у всех животных, умеренный хемоз отмечен у 45 % глаз контрольной и у 50 % глаз экспериментальной группы. Опалесценция влаги передней камеры средней выраженности зарегистрирована у 75 и 80 % глаз соответственно. Преципитатов, задних синехий и фибринозных наложений не обнаружено. Макроскопически очаги деструкции имели вид бледных участков ресничных отростков с сопоставимыми диаметрами ($1,35 \pm 0,07$ мм в контрольной и $1,34 \pm 0,08$ мм в экспериментальной группе, $p = 0,3$). Механических эффектов, связанных с разрывом тканей, не выявлено в обеих группах. **Заключение.** Импульсно-периодический режим лазера формировал очаги деструкции, сопоставимые по размерам с традиционной ТЛЦТТ без дополнительного механического повреждения и избыточного воспаления. Сокращение времени экспозиции снижает риск смещения световода в ходе вмешательства и может способствовать повышению безопасности и эффективности метода.

Ключевые слова: глаукома, транссклеральная лазерная циклотермотерапия, циклодеструкция, ресничное тело, внутриглазное давление

Для цитирования: Скворцов В.Ю., Куликов А.Н., Тулин Д.В. Оптимизация метода транссклеральной лазерной циклотермотерапии (экспериментальное исследование). *Офтальмология*. 2026;23(1):195–198. <https://doi.org/10.18008/1816-5095-2026-1-195-198>

Прозрачность финансовой деятельности: никто из авторов не имеет финансовой заинтересованности в представленных материалах или методах.

Конфликт интересов отсутствует.



Optimization of Transscleral Laser Cyclothermotherapy Method (experimental study)

V.Yu. Skvortsov, A.N. Kulikov, D.V. Tulin

S.M. Hiron Military Medical Academy
Akademician Lebedev str., 6zh, Saint Petersburg, 194044, Russian Federation

ABSTRACT

Ophthalmology in Russia. 2026;23(1):195–198

Objectives: to evaluate the feasibility of reducing exposure time during transscleral laser cyclothermotherapy (TLCTT) by applying a pulsed-periodic laser mode in an experimental setting. **Methods.** The study was conducted on Chinchilla rabbits of both sexes, weighing 1.5–2.0 kg. Animals were divided into two groups. The control group (20 rabbits, 40 eyes) underwent TLCTT using a continuous laser mode (0.3 W, 16 s). The experimental group (10 rabbits, 20 eyes) received TLCTT with a pulsed-periodic laser mode (duty cycle 50 %, pulse period 1 s), at 0.6 W for 8 s. Biomicroscopy was performed one day after the procedure to evaluate inflammatory response, and macroscopic examination of ciliary body specimens was carried out to assess the characteristics of destruction foci. **Results.** Biomicroscopy revealed mixed conjunctival injection in all animals, with moderate chemosis in 45 % of eyes in the control group and 50 % in the experimental group. Aqueous humor opalescence of moderate intensity was noted in 75 % and 80 % of eyes, respectively. No precipitates, posterior synechiae, or fibrinous deposits were observed. Macroscopically, destruction foci appeared as pale areas of ciliary processes with comparable diameters (1.35 ± 0.07 mm in the control group and 1.34 ± 0.08 mm in the experimental group, $p = 0.3$). No rupture-associated mechanical effects were detected in either group. **Conclusion.** The pulsed-periodic laser mode achieved destruction foci of comparable size to conventional TLCTT, without inducing additional mechanical damage or excessive postoperative inflammation. The shortened exposure time reduces the risk of light guide displacement during the procedure, potentially improving both safety and effectiveness.

Keywords: glaucoma, transscleral laser cyclothermotherapy, cyclodestruction, ciliary body, intraocular pressure

For citation: Skvortsov V.Yu., Kulikov A.N., Tulin D.V. Optimization of Transscleral Laser Cyclothermotherapy Method (experimental study). *Ophthalmology in Russia*. 2026;23(1):195–198. <https://doi.org/10.18008/1816-5095-2026-1-195-198>

Financial Disclosure: no author has a financial or property interest in any material or method mentioned.

There is no conflict of interests.

АКТУАЛЬНОСТЬ

Единственным достоверным способом замедления прогрессирования глаукомной оптической нейропатии, как известно, является снижение внутриглазного давления (ВГД) [1, 2].

Циклодеструктивное хирургическое воздействие применяется в офтальмологии более 90 лет, однако и в настоящее время методика во многих случаях остается актуальной из-за довольно выраженного анальгетического и гипотензивного эффекта [3–6].

Предложенные в нашей клинике энергетические характеристики вмешательства, основанные на реализации эффекта термотерапии, более 10 лет успешно применяются в лечении различных форм глаукомы. Транссклеральная лазерная циклотермотерапия (ТЛЦТТ) за счет практически полного исключения случаев реализации механических биологических эффектов, а следовательно, и избыточного повреждения цилиарного тела (ЦТ) обеспечила значительное уменьшение частоты интра- и послеоперационных осложнений в сравнении с известными методиками, что позволило в ряде случаев использовать ее и в функционально перспективных случаях.

По данным разных авторов, гипотензивная эффективность ТЛЦД составляет 55–89 %, а анальгетическая в случаях болящей формы глаукомы стремится к 100 % [4, 7, 8]. Эффективность ТЛЦТТ, по данным В.Ю. Скворцова, составляет 81,6 %¹ [9, 10].

¹ Скворцов В.Ю. Диод-лазерная транссклеральная циклодеструкция в режиме термотерапии как метод лечения рефрактерной глаукомы (экспериментально-клиническое исследование): автореф. дис. ... канд. мед. наук. СПб., 2013. 17 с.

Вариабельность эффективности ТЛЦД при фиксированных энергетических характеристиках, по нашему мнению, может объясняться множеством факторов, таких как толщина и степень пигментации склеры и ЦТ. На эффективности вмешательства может также сказаться и увеличенное время каждой аппликации (20 секунд) при ТЛЦТТ в условиях местной анестезии (в результате движений пациента или недостаточной фиксации рук хирурга, особенно на этапе освоения методики), что повышает возможность смещения наконечника световода или изменения направления излучения.

Кроме увеличения длительности воздействия, одной из возможностей добиться превышения времени термической релаксации ткани является использование импульсно-периодического режима работы лазерной установки.

Цель: определить в эксперименте возможность уменьшения времени аппликации при ТЛЦТТ за счет применения импульсно-периодического лазерного воздействия.

МАТЕРИАЛ И МЕТОДЫ

Эксперимент проведен на кроликах породы шиншилла обоих полов массой 1,5–2,0 кг с карими радужками. Содержание животных и эксперименты осуществляли согласно «Правилам проведения работ с использованием лабораторных животных» (приказ № 742 от 13.11.1984 Министерства высшего и среднего специального образования СССР), и они были одобрены локальным этическим комитетом.

Режим лазерного воздействия (0,3 Вт с экспозицией 16 с), обеспечивающий биологический эффект термотерапии на экспериментальных животных, был разработан нами ранее, и параметры реализующегося при его применении очага циклодеструкции в рамках данного исследования приняли в качестве контрольной группы (20 кроликов, 40 глаз).

Животным исследуемой группы (10 кроликов, 20 глаз) выполняли ТЛЦД с применением импульсно-периодического режима работы лазерной установки со скважностью 2 ($D = 50\%$) и периодом импульсов 1 с. При этом с целью сохранения энергетических характеристик мощность излучения была повышена до 0,6 Вт, а время воздействия сокращено до 8 с.

РЕЗУЛЬТАТЫ И ОБСУЖДЕНИЕ

По результатам биомикроскопии у всех животных как в контрольной, так и в экспериментальной группе спустя 1 сутки выявили смешанную конъюнктивальную инъекцию, а в 45 и 50 % случаев соответственно отметили умеренно выраженный хемоз. Кроме того, также в обеих группах, в 75 и 80 % наблюдений выявили опалесценцию влаги передней камеры примерно одинаковой (умеренной) интенсивности. Преципитатов, задних синехий, фибринозных отложений не отметили ни в одном случае.

Таким образом, по данным биомикроскопии, значимых различий в группах экспериментальных животных, которым выполняли циклодеструктивные воздействия с использованием сравниваемых режимов, не было выявлено.

При макроскопическом исследовании препаратов глаз кроликов контрольной и экспериментальной групп очаги деструкции в 1-е сутки после операции выглядели как участки побледнения отростков цилиарного тела диаметром $1,35 \pm 0,07$ и $1,34 \pm 0,08$ мм соответственно. (рис. 1).

Несмотря на то что очаги деструкции ЦТ у животных экспериментальной группы выглядели несколько более интенсивными, участков разрывов, сопровождающих,

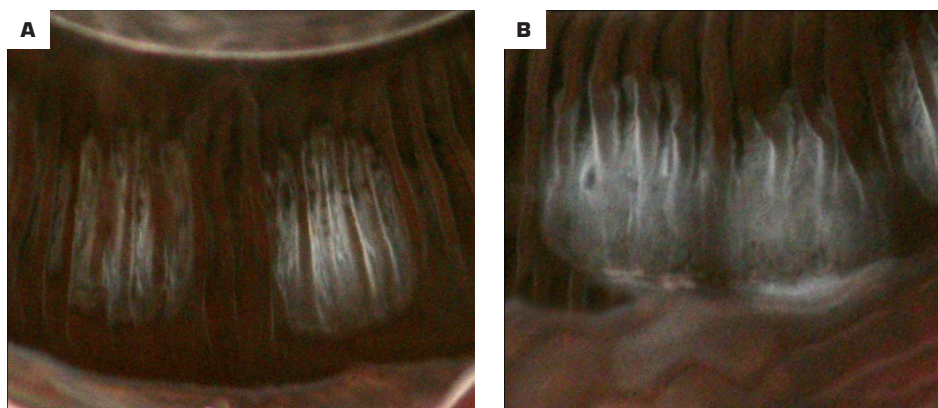


Рис 1. Общий вид участков деструкции ЦТ в контрольной (А) и экспериментальной (В) группах

Fig 1. General view of ciliary body destruction areas in the control group (A) and in the experimental group (B)

как правило, механические биологические эффекты лазерного воздействия, выявлено не было, при этом отсутствовало и статистически значимое различие ($p = 0,3$) в их размерах.

Таким образом, по данным макроскопического исследования очагов деструкции ЦТ, достоверных различий в группах экспериментальных животных, которым выполняли циклодеструктивные воздействия с использованием сравниваемых режимов, также не выявлено.

ВЫВОДЫ

Результаты выполненного экспериментального исследования указывают, что при диод-лазерной циклодеструкции с использованием импульсно-периодического режима работы лазерной установки удастся получить сопоставимые по размерам, в сравнении с методом ТЛЦТТ, очаги циклодеструкции, при этом также удастся избежать механических разрывных эффектов и случаев выраженного послеоперационного воспаления.

Применение указанных параметров лазерного излучения позволяет существенно сократить время операции, а это, в свою очередь, может снизить возможность смещения наконечника световода и тем самым повысить эффективность вмешательства, не снижая его безопасность.

УЧАСТИЕ АВТОРОВ:

Скворцов В.Ю. — концепция и дизайн исследования, статистическая обработка, написание текста, подготовка иллюстраций, анализ данных; Куликов А.Н. — редактирование текста, окончательное утверждение рукописи; Тулин Д.В. — сбор и обработка материала, написание текста, получение и анализ данных.

ЛИТЕРАТУРА / REFERENCES

- Heijl A, Leske MC, Bengtsson B, Hyman L, Bengtsson B, Hussein M; Early Manifest Glaucoma Trial Group. Reduction of intraocular pressure and glaucoma progression: results from the Early Manifest Glaucoma Trial. *Arch Ophthalmol.* 2002 Oct;120(10):1268–1279. doi: 10.1001/archoph.120.10.1268.
- Boland MV, Ervin AM, Friedman DS, Jampel HD, Hawkins BS, Vollenweider D, Chelladurai Y, Ward D, Suarez-Cuervo C, Robinson KA. Comparative effectiveness of treatments for open-angle glaucoma: a systematic review for the U.S. Preventive Services Task Force. *Ann Intern Med.* 2013 Feb 19;158(4):271–279. doi: 10.7326/0003-4819-158-4-201302190-00008.
- Gaasterland DE, Pollack IP. Initial experience with a new method of laser transscleral cyclophotocoagulation for ciliary ablation in severe glaucoma. *Trans Am Ophthalmol Soc.* 1992;90:225–243; discussion 243–246. <https://pubmed.ncbi.nlm.nih.gov/articles/PMC1298436/>.
- Iliev ME, Gerber S. Long-term outcome of trans-scleral diode laser cyclophotocoagulation in refractory glaucoma. *Br J Ophthalmol.* 2007 Dec;91(12):1631–1635. doi: 10.1136/bjo.2007.116533.
- Seixas RCS, Russ HHA, Maestrini HA, Balbino M, Fernandes TAP, Lima NVDA, Lopes NLV, Neto TDSR. Slow coagulation versus micropulse transscleral cyclophotocoagulation for refractory childhood glaucoma. *Eur J Ophthalmol.* 2024 Nov;34(6):1932–1940. doi: 10.1177/11206721241236920.
- Agrawal P, Dulku S, Nolan W, Sung V. The UK National Cyclodiode Laser Survey. *Eye (Lond).* 2011 Feb;25(2):168–173. doi: 10.1038/eye.2010.174.

7. Bloom PA, Tsai JC, Sharma K, Miller MH, Rice NS, Hitchings RA, Khaw PT. “Cyclodiode”. Trans-scleral diode laser cyclophotocoagulation in the treatment of advanced refractory glaucoma. *Ophthalmology*. 1997 Sep;104(9):1508–1519; discussion 1519–1520. doi: 10.1016/s0161-6420(97)30109-2.
8. Ndulue JK, Rahmatnejad K, Sanvicente C, Wizov SS, Moster MR. Evolution of Cyclophotocoagulation. *J Ophthalmic Vis Res*. 2018 Jan-Mar;13(1):55–61. doi: 10.4103/jovt.jovt_190_17.
9. Бойко ЭВ, Куликов АН, Скворцов ВЮ. Оценка эффективности и безопасности применения диод-лазерной транссклеральной термотерапии цилиарного тела как способа лечения рефрактерной глаукомы. *Вестник офтальмологии*. 2014;130(5):64–66.
Boiko ÉV, Kulikov AN, Skvortsov VYu. Evaluating the effectiveness and safety of diode laser trans-scleral thermotherapy of the ciliary body as a treatment for refractory glaucoma. *Russian Annals of Ophthalmology*. 2014;130(5):64–66 (In Russ.). <https://www.mediasphera.ru/issues/vestnik-ofthalmologii/2014/5/030042-465X2014511> (accessed 15.09.2025).
10. Бойко ЭВ, Куликов АН, Скворцов ВЮ. Сравнительная оценка диод-лазерной термотерапии и лазеркоагуляции как методов циклодеструкции (экспериментальное исследование). *Практическая медицина. Офтальмология*. 2012;1:175–179.
Boiko ÉV, Kulikov AN, Skvortsov VYu. Comparative evaluation of diode laser thermotherapy and laser coagulation as methods of cyclodestruction (experimental study). *Practical medicine*. 2012;4:175–179 (In Russ.). <https://pmarchive.ru/sravnitel'naya-ocenka-diod-lazernoj-termoterapii-i-lazerokoaguliacii-kak-metodov-ciklodestrukcii-eksperimentalnoe-issledovanie/> (accessed 15.09.2025).

СВЕДЕНИЯ ОБ АВТОРАХ

Скворцов Вячеслав Юрьевич
кандидат медицинских наук, преподаватель кафедры офтальмологии
<https://orcid.org/0000-0002-1345-9537>

Куликов Алексей Николаевич
доктор медицинских наук, профессор, начальник кафедры
и клиники офтальмологии
<https://orcid.org/0000-0002-5274-6993>

Тулин Дмитрий Валерьевич
врач-офтальмолог клиники офтальмологии
<https://orcid.org/0000-0003-3485-8227>

ABOUT THE AUTHORS

Skvortsov Vyacheslav Yu.
PhD, lecturer, Department of Ophthalmology
<https://orcid.org/0000-0002-1345-9537>

Kulikov Alexey N.
MD, Professor, head of the Department and Clinic of Ophthalmology
<https://orcid.org/0000-0002-5274-6993>

Tulin Dmitry V.
ophthalmologist, Clinic of Ophthalmology
<https://orcid.org/0000-0003-3485-8227>