

# Что должен знать офтальмолог про побочные эффекты «Оземпика» и его аналогов

В.Н. Трубилин<sup>1</sup>Е.Г. Полунина<sup>1</sup>А.В. Трубилин<sup>1</sup>А.А. Андрианова<sup>1</sup>Д.В. Анджелова<sup>2</sup>, М.Е. Коновалов<sup>1</sup>, Т.А. Привезенцева<sup>3</sup>, Ю.Б. Федосеев<sup>1</sup>

<sup>1</sup> Академия постдипломного образования ФГБУ «Федеральный научно-клинический центр»  
Федерального медико-биологического агентства России  
Волоколамское шоссе, 91, Москва, 125371, Российская Федерация

<sup>2</sup> ФГБНУ «Научно-исследовательский институт глазных болезней имени М.М. Краснова»  
ул. Россолимо, 11а, б, Москва, 119021, Российская Федерация

<sup>3</sup> Клиника семейной офтальмологии профессора Трубилина  
ул. Маршала Рыбалко, 2, корп. 6, Москва, 123060, Российская Федерация

## РЕЗЮМЕ

Офтальмология. 2026;23(2):234–241

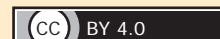
Современные представления о красоте, доминирующие в средствах массовой информации и социальных сетях, настойчиво предлагают идею «вечной молодости», в том числе и необходимость стройной фигуры. В связи с этим нередко лекарственные средства, которые изначально были разработаны для лечения различных системных заболеваний, применяют без медицинских показаний и без контроля врача с целью снижения веса и/или омоложения. Ярким примером является массовое использование препаратов — аналогов человеческого глюкагоноподобного пептида-1 («Оземпик», «Мунджаро» и др.), которые были разработаны для лечения сахарного диабета 2-го типа и ожирения, что послужило поводом для применения препаратов этой группы не только для лечения вышеуказанных патологий, но и для похудения у соматически здоровых лиц. Анализ данных научной литературы и наши клинические наблюдения свидетельствуют о высоком риске возникновения широкого спектра побочных эффектов при использовании препаратов данной группы. К наиболее частым относят жалобы на тошноту, диарею, рвоту, запор, встречающиеся у 39–42 % пациентов. Кроме того, описаны случаи возникновения панкреатита, а также повышение риска образования камней в желчном пузыре, почечной недостаточности, риски, связанные с анестезией, такие как аспирация содержимого желудка в дыхательные пути, с раком щитовидной железы. Значительное число исследований свидетельствует о формировании офтальмопатологии на фоне приема «Оземпика» и его аналогов в виде неартериальной передней ишемической оптической нейропатии — остро развивающегося заболевания, характеризующегося внезапной безболезненной и безвозвратной потерей зрения. Данные других научных исследований фиксируют случаи формирования отека макулы и прогрессирование диабетической ретинопатии. В литературе упоминается эффект Ozempic face — изменение внешнего вида лица (морщины, эффект осунувшегося лица) из-за быстрой потери подкожной жировой ткани, что провоцирует пациентов обращаться к косметологам для введения дермальных филлеров, а это, соответственно, повышает риски возникновения офтальмологических осложнений — в частности, окклюзии центральной артерии сетчатки. Следует отметить, что снижение аппетита при использовании препаратов данной группы во многом обусловлено механизмом их действия в отношении центральной нервной системы и сопровождается изменением вкусовых пристрастий (снижение ярких вкусовых ощущений), а также усилением депрессии, тревожности и в отдельных случаях формированием суицидальных мыслей. Несмотря на то что эффективность терапии аналогами человеческого глюкагоноподобного пептида-1 доказана, необходимы дальнейшие исследования, направленные на оценку рисков возникновения тяжелых побочных эффектов на фоне их применения, а также информирование врачей и пациентов о том, с какими осложнениями они могут столкнуться, для возможности оказания своевременной медицинской помощи, в том числе в офтальмологической практике.

**Ключевые слова:** неартериальная передняя ишемическая оптическая нейропатия, диабетическая ретинопатия, Семаглутид, «Оземпическое лицо», глюкагоноподобный пептид, снижение веса, факторы риска

**Для цитирования:** Трубилин В.Н., Полунина Е.Г., Трубилин А.В., Андрианова А.А., Анджелова Д.В., Коновалов М.Е., Привезенцева Т.А., Федосеев Ю.Б. Что должен знать офтальмолог про побочные эффекты «Оземпика» и его аналогов. *Офтальмология*. 2026;23(2):234–241. <https://doi.org/10.18008/1816-5095-2026-2-234-241>

**Прозрачность финансовой деятельности:** никто из авторов не имеет финансовой заинтересованности в представленных материалах или методах.

**Конфликт интересов отсутствует.**



# What an Ophthalmologist Should Know about the Side Effects of “Ozempic” and its Analogues

V.N. Trubilin<sup>1</sup>, E.G. Polunina<sup>1</sup>, A.V. Trubilin<sup>1</sup>, A.A. Andrianova<sup>1</sup>, D.V. Andzhelova<sup>2</sup>,  
M.E. Konovalov<sup>1</sup>, T.A. Privezentseva<sup>3</sup>, Yu.B. Fedoseev<sup>1</sup>

<sup>1</sup>Academy of Postgraduate Education of FMBA of Russia  
Volokolamskoye highway, 91, Moscow, 125371, Russian Federation

<sup>2</sup>Krasnov Research Institute of Eye Diseases  
Rossolimo str., 11a, b, Moscow, 119021, Russian Federation,

<sup>3</sup>Professor Trubilin's Family Ophthalmology Clinic  
Marshal Rybalko str., 2, bld. 6, Moscow, 123060, Russian Federation

## ABSTRACT

**Ophthalmology in Russia. 2026;23(2):234-241**

Modern notions of beauty, dominant in the media and online, persistently promote the idea of “eternal youth”, including the need for a slim figure. Consequently, medications originally developed for the treatment of various systemic diseases are often used without medical indications and without physician supervision for the purpose of weight loss and/or rejuvenation. A striking example is the widespread use of human glucagon-like peptide-1 (HGLP-1) analogs (“Ozempic”, “Munjaro”, etc.), which were developed for the treatment of type 2 diabetes and associated obesity. This has led to the use of these drugs not only for the treatment of the aforementioned condition but also for weight loss in otherwise healthy individuals. An analysis of scientific literature and our clinical observations indicate a high risk of a wide range of side effects with this group of medications. The most common complaints include nausea, diarrhea, vomiting, and constipation, occurring in 39–42 % of patients. Additionally, cases of pancreatitis have been described, as well as an increased risk of gallstones, renal failure, anesthesia-related risks such as aspiration of gastric contents into the respiratory tract, and carcinogenic effects such as thyroid and pancreatic cancer. A significant number of studies have documented the development of ophthalmic pathology associated with the use of “Ozempic” and its analogs, including non-arteritic anterior ischemic optic neuropathy — an acute condition characterized by sudden, painless, and irreversible vision loss. Other studies have documented cases of macular edema and progression of diabetic retinopathy. The “Ozempic face” effect — a change in facial appearance (wrinkles, a sunken appearance) due to the rapid loss of subcutaneous fat — is mentioned in the literature. It prompts patients to seek dermal filler injections from cosmetologists, which, consequently, increases the risk of ophthalmological complications, particularly central retinal artery occlusion. It should be noted that decreased appetite associated with this class of drugs is largely due to their mechanism of action on the central nervous system and is accompanied by changes in taste preferences (a decrease in intense taste sensations), as well as increased depression, anxiety, and, in some cases, suicidal ideation. Although the effectiveness of therapy with human glucagon-like peptide-1 analogues has been proven, further research is needed to assess the risk of severe side effects associated with their use, as well as to inform physicians and patients about potential complications to ensure timely medical care, including in ophthalmology.

**Keywords:** non-arteritic anterior ischemic optic neuropathy, diabetic retinopathy, semaglutide, ozempic face, glucagon-like peptide, weight loss, risk factors

**For citation:** Trubilin V.N., Polunina E.G., Trubilin A.V., Andrianova A.A., Andzhelova D.V., Konovalov M.E., Privezentseva T.A., Fedoseev Yu.B. What an Ophthalmologist Should Know about the Side Effects of “Ozempic” and its Analogues. *Ophthalmology in Russia*. 2026;23(2):234-241. <https://doi.org/10.18008/1816-5095-2026-2-234-241>

**Financial Disclosure:** no author has a financial or property interest in any material or method mentioned.

**There is no conflict of interests.**

Современные представления о красоте, которые пропагандируют средства массовой информации и социальные сети, предполагают «вечную молодость» и стройность фигуры. В связи с этим нередко лекарственные средства, которые изначально были разработаны для лечения различных системных заболеваний, применяют без медицинских показаний и без контроля врача с целью снижения веса и/или омоложения. Ярким примером является массовое использование препаратов — аналогов человеческого глюкагоноподобного пептида-1 («Оземпик», «Мунджаро» и др.), которые были разработаны для лечения сахарного диабета 2-го типа и ожирения. Одним из эффектов данной группы препаратов является снижение веса, что послужило поводом для их применения не только для ле-

чения вышеуказанной патологии, но и для похудения у соматически здоровых лиц [1].

К ключевым регуляторам содержания глюкозы в крови, аппетита и массы тела относят инкретиновые гормоны: глюкагоноподобный пептид-1 (ГПП-1) и глюкозозависимый инсулинотропный полипептид (ГИП). За счет существования инкретинового эффекта, который определяется как быстрое и резкое усиление секреции инсулина в ответ на пероральную нагрузку глюкозой, стимулирующую синтез ГИП и ГПП-1 К- и L-клетками кишечника, обеспечивается своевременное и быстрое достижение нормогликемии после приема пищи. Нарушение эффектов инкретиновых гормонов — ведущая причина развития сахарного диабета 2-го типа и ожирения.

Важно отметить, что ГПП-1 имеет широкий спектр действия, который не ограничивается усилением секреции инсулина. ГПП-1 замедляет скорость опорожнения желудка, угнетает моторику желудочно-кишечного тракта, усиливает чувство насыщения и снижает аппетит, что, возможно, связано с вовлечением в процесс нейрогуморальных механизмов местного и центрального действия. Кроме того, ГПП-1 влияет на сердечно-сосудистую систему путем повышения частоты сердечных сокращений, обладает кардиопротективным эффектом, воздействует на дыхательную систему через усиление релаксации дыхательных мышц, на мочевыделительную систему — путем повышения диуреза, а также на иммунную систему [2, 3].

В настоящее время появилась новая группа препаратов, имитирующих инкретиновые гормоны, — агонисты рецепторов глюкагоноподобного пептида-1, в частности семаглутид («Оземпик»), а также двойной агонист рецепторов глюкозозависимого инсулиотропного полипептида и глюкагоноподобного пептида-1 — тирзепатид («Мунджаро»). Данная группа препаратов одобрена Управлением по санитарному надзору за качеством пищевых продуктов и медикаментов (FDA) в 2017 и 2022 гг. соответственно для лечения сахарного диабета 2-го типа и ожирения.

В этой статье будут рассмотрены механизм действия и осложнения, связанные с применением препарата «Оземпик» как наиболее распространенного в группе аналогов рецепторов ППП-1, что во многом связано с его популяризацией на уровне средств массовой информации и социальных сетей как средства для снижения веса.

Механизм действия семаглутида («Оземпик») основан на его способности имитировать естественный гормон — глюкагоноподобный пептид-1 [4].

Семаглутид стимулирует глюкозозависимую секрецию инсулина  $\beta$ -клетками и одновременно подавляет высвобождение глюкагона  $\alpha$ -клетками. По данным исследований, это приводит к эффективному снижению сахара в крови, при этом риск гипогликемии остается минимальным, так как действие препарата прекращается при нормализации уровня глюкозы. Препарат также воздействует на рецепторы в гипоталамусе и стволе головного мозга, усиливая сигналы насыщения и снижая чувство голода, активирует нейроны, подавляющие аппетит, и ингибирует нейроны, стимулирующие его, что ведет к значительному снижению потребления калорий. Семаглутид замедляет опорожнение желудка. Это способствует более плавному поступлению глюкозы в кровоток после приема пищи и усиливает ощущение сытости [5, 6].

Рецепторы ГПП-1 также функционально активны в отношении жировой ткани, которая является мишенью агонистов рецепторов ГПП-1. Препарат способен превращать белую жировую ткань в бурую, что приводит к повышению расхода энергии, ускорению метаболизма и улучшению гликемического контроля. Семаглутид

улучшает липидный обмен, подавляя патологический липолиз (выброс свободных жирных кислот), и снижает накопление жира в печени и мышцах.

Описано противовоспалительное действие данного лекарственного средства, обусловленное его иммуномодулирующим эффектом, за счет уменьшения инфильтрации макрофагов в тканях [7]. Это снижает уровень системного воспаления, что критически важно для защиты сердечно-сосудистой системы и почек [5].

Как сказано выше, в 2017 г. FDA одобрило инъекционное применение семаглутида (Ozempic) для лечения сахарного диабета 2-го типа, в 2019 г. появилась первая в мире пероральная форма пептидного препарата — Rybelsus, а в 2021 г. семаглутид в повышенной дозировке — 2,4 мг (Wegovy) был официально одобрен для терапии ожирения [8].

Таким образом, существуют различные лекарственные формы семаглутида — пероральная и инъекционная, а также различные дозировки. Это важно учитывать при сборе анамнеза у пациентов, принимающих данный препарат, так как путь введения препарата в значительной степени может влиять на осложнения, особенно у пациентов, не страдающих сахарным диабетом 2-го типа и ожирением и принимающих препараты данной группы без медицинских показаний для снижения веса.

## ОСЛОЖНЕНИЯ

Анализ данных литературы, направленный на изучение побочных эффектов, связанных с применением аналогов рецепторов ГПП-1, показал, что чаще всего они связаны с желудочно-кишечным трактом (ЖКТ) и проявляются в виде жалоб на тошноту, диарею, рвоту, запор, которые могут определяться у 15–42 % пациентов. Авторы исследований сообщают, что данные жалобы могут носить временный характер и чаще проявляются на этапе повышения дозы. При этом частота возникновения жалоб напрямую зависит не только от дозировки, но и скорости ее повышения [9–11].

Описаны случаи возникновения острого панкреатита, возникшего на фоне приема препаратов вышеуказанной группы. Часто наблюдается бессимптомное повышение уровня липазы и амилазы (в среднем на 6,5 %), что не всегда коррелирует с клиническим панкреатитом [12, 13]. Наблюдается повышенный риск образования камней в желчном пузыре, что может быть связано как с действием препарата на моторику пузыря, так и с быстрой потерей веса [14]. Острые повреждения почек встречаются крайне редко и обычно вторичны по отношению к обезвоживанию из-за рвоты и диареи [5, 15].

Определено, что семаглутид имеет низкий собственный риск гипогликемии, так как он стимулирует секрецию инсулина только при повышенном уровне глюкозы. Риск гипогликемии существенно возрастает при одновременном приеме с инсулином или препаратами сульфонилмочевины. В соответствии с этим при назначении препаратов данной группы важно учитывать, какие еще

лекарственные средства принимает пациент, во избежание кумулятивного эффекта [16, 17].

Сообщается о долгосрочных побочных эффектах. Так, повышенный риск кишечной непроходимости у пациентов с диабетом в 4,5 раза выше, чем у пациентов, принимающих другие препараты для контроля уровня глюкозы. По данным исследования, в котором приняло участие 25 617 человек, увеличение частоты кишечной непроходимости, связанное с лечением агонистами рецепторов ГПП-1, определено в 3,5 раза чаще по сравнению с пациентами, которые данную группу препаратов не использовали [18].

Алопеция описана как новый побочный эффект, связанный с применением агонистов рецепторов глюкагоноподобного пептида-1. Предполагается, что препараты этой группы могут изменять биологический цикл волосяных фолликулов [19, 20].

Ряд исследований направлен на изучение канцерогенного эффекта агонистов рецепторов ГПП-1. Крупные обзоры рандомизированных контролируемых исследований показали, что заболеваемость раком щитовидной железы у людей, принимающих семаглутид, составляет в среднем 1 %, что не указывает на значимый риск. В 2023 г. Комитет по оценке рисков (Pharmacovigilance Risk Assessment Committee), отвечающий за безопасность лекарств, пришел к выводу, что доказательства наличия причинно-следственной связи между приемом аналогов рецепторов ГПП-1 и раком щитовидной железы отсутствуют. Тем не менее в США препарат имеет «предупреждение в рамке» (boxed warning) — самый серьезный тип предупреждения от FDA, информирующий лиц, назначающих лекарственные средства, о повышенном риске смерти или серьезных повреждений [14].

Следует отметить, что противопоказанием к применению семаглутида является медуллярный рак щитовидной железы в анамнезе или синдром МЭН 2 — наследственное заболевание, приводящее к развитию опухолевого процесса, нередко злокачественного, в нескольких эндокринных железах; беременность (препарат следует отменить как минимум за 2 месяца до зачатия из-за риска для плода); сахарный диабет 1-го типа и диабетический кетоацидоз; анестезия (из-за замедленного опорожнения желудка существует риск аспирации содержимого ЖКТ во время операции под общей анестезией) [21, 22].

Значительное число публикаций посвящено офтальмологическим осложнениям приема «Оземпика» и его аналогов. Основное внимание уделяется двум аспектам: риску развития редкого, но тяжелого заболевания — неартериальной передней ишемической оптической нейропатии (НАПИОН) и временному утяжелению течения диабетической ретинопатии [23–25].

Неартериальная передняя ишемическая оптическая нейропатия — острое заболевание, характеризующееся внезапной безболезненной потерей зрения, как правило, в одном глазу из-за нарушения кровоснабжения в зоне

диска зрительного нерва [26, 27]. Ряд исследований показал значительное увеличение относительного риска этого заболевания у пациентов, принимающих семаглутид, а именно, в 2–4 раза выше у диабетиков и в 7 раз выше у пациентов с ожирением по сравнению с другими препаратами [28]. Однако абсолютный риск остается низким (порядка нескольких случаев на 1000 человеко-лет) [29].

Неартериальная передняя ишемическая оптическая нейропатия обычно приводит к стойким дефектам поля зрения (чаще всего выпадают нижние или верхние половины). В тяжелых случаях возможна полная, необратимая слепота. У пациентов, перенесших НАПИОН на одном глазу, существует 15–30 % риск поражения второго глаза в течение последующих 5 лет [30, 31]. Факторами риска развития неартериальной передней ишемической оптической нейропатии являются анатомические особенности: наличие диска зрительного нерва маленького диаметра с отсутствующей или минимальной физиологической экскавацией. Влияние оказывает также наличие сопутствующих заболеваний — сахарного диабета (особенно длительно текущего и плохо контролируемого), гипертензии, ожирения и синдрома обструктивного апноэ сна [32].

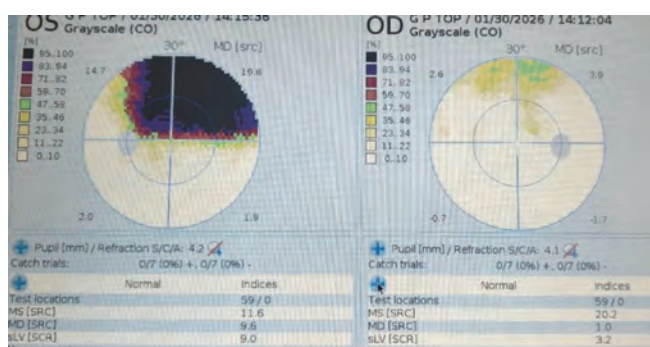
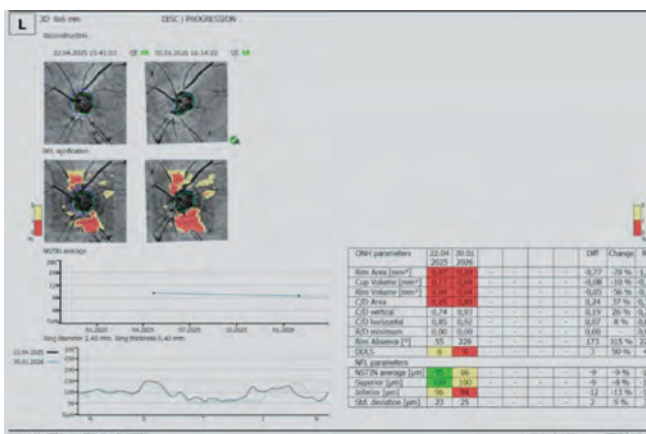
Данные литературы свидетельствуют о том, что при применении семаглутида происходит утяжеление течения диабетической ретинопатии (ДР). В ходе исследования SUSTAIN-6 было замечено, что семаглутид может вызывать временное прогрессирование ДР, особенно у пациентов с уже имеющимся заболеванием и при быстром снижении уровня гликированного гемоглобина (отношение рисков HR 1,76; 95 % ДИ 1,11–2,76). Основные клинические наблюдения включают увеличение частоты прогрессирования ретинопатии до пролиферативной стадии, риск развития отека макулы. Наибольшая частота осложнений наблюдалась у пациентов, которые уже имели диабетическую ретинопатию на момент начала терапии [25, 28].

Стоит также подчеркнуть, что ухудшение течения диабетической ретинопатии не является прямым токсическим эффектом препарата, а представляет собой известный в медицине феномен «раннего ухудшения», связанного с быстрым изменением гликемического контроля. Риск напрямую связан с высоким исходным уровнем гликированного гемоглобина (HbA1c), а также с амплитудой и скоростью его снижения. Резкое падение уровня сахара в крови после длительного периода гипергликемии вызывает метаболический стресс в тканях глаза. Аналогичное временное ухудшение диабетической ретинопатии ранее наблюдалось в других крупных исследованиях при интенсивной инсулинотерапии или после операций по шунтированию желудка [33, 34].

Следует отметить, что рецепторы ГПП-1 обнаружены в зрительном нерве, следовательно, препараты данной группы могут влиять на симпатическую нервную систему и вызывать падение системного артериального давления, что нарушает перфузию диска зрительного нерва [35].

Кроме того, снижение уровня глюкозы может приводить к расширению вен сетчатки. У пациентов с маленьким размером экскавации по отношению к площади диска зрительного нерва это может спровоцировать венозный застой и развитие «синдрома сдавливания» (compartment syndrome), приводящего к ишемии зрительного нерва [36, 37].

Учитывая широкий спектр системного воздействия на организм агонистов рецепторов ГПП-1, перед началом курса терапии препаратами данной группы в обязательном порядке необходимо изучить всю личную и семейную историю заболеваний, включая наличие нарушений функций щитовидной железы, рака щитовидной железы, панкреатита, ретинопатии, других офтальмологических заболеваний. При офтальмологическом обследовании следует провести осмотр глазного дна и оптическую когерентную томографию для оценки особенностей морфологии диска зрительного нерва. При этом в реальной практике, как показали исследования, такие обследования были проведены только у 1,8 % пациентов, которым был назначен «Оземпик», у 98,6 % из них имелось хотя бы одно из заболеваний, которые относят к группе риска и противопоказаний для назначения этого препарата [38].



**Рис. 1.** ОКТ и компьютерная периметрия у пациентки 71 года с жалобами на ухудшение зрения на левом глазу, возникшими на фоне инъекций препарата «Оземпик»

**Fig. 1.** OCT and computer perimetry in a 71-year-old patient with complaints of worsened vision in the left eye that arose during injections of the drug «Ozempic»

Данные вышеуказанного исследования, свидетельствующие о том, что отсутствие полноценного сбора анамнеза и предварительного, в частности, офтальмологического обследования, является распространенным явлением, которое имеет тяжелые последствия для пациента, что можно проиллюстрировать клиническим примером из нашей клинической практики.

### КЛИНИЧЕСКИЙ ПРИМЕР

На прием обратилась пациентка в возрасте 71 года с жалобами на снижение зрения на левом глазу. Данные жалобы возникли через 1 месяц после начала курса лечения в виде инъекционного введения препарата «Оземпик» с целью лечения ожирения. У пациентки в анамнезе папиллярный рак щитовидной железы (оперированный). Со слов больной, до начала курса «Оземпика» офтальмологическое обследование не проводили. Полученные в ходе обследования данные (рис. 1.) свидетельствовали о выпадении полей зрения на правом глазу по данным компьютерной периметрии, наличии ОКТ-признаков атрофии зрительного нерва. При офтальмоскопии — диск зрительного нерва деколорирован, экскавация глубокая, расширена. Пациентке поставлен диагноз: OS — Неартериальная передняя ишемическая оптическая нейропатия.

Необходимо информировать врачей и пациентов о необходимости незамедлительного обращения к офтальмологу при любом внезапном изменении зрения [39].

Из-за текущего дефицита и высокой стоимости «Оземпика» и его аналогов многие пациенты пытаются получить их у нелегализованных поставщиков, что может быть связано с повышенным риском серьезных осложнений. Кроме того, как было сказано выше, очень часто препарат «Оземпик» и его аналоги пациенты начинают применять не по назначению врача, а руководствуясь идеалами красоты, пропагандируемыми социальными сетями, которые стигматизируют повышенный вес и возрастные изменения, что особенно губительно может отражаться на подростках и молодых людях [40].

Обращают на себя внимание исследования, свидетельствующие о психиатрических побочных эффектах приема аналогов рецепторов ГПП-1, к которым относят депрессивные и тревожные расстройства, суицидальные мысли. Причем весомое число исследований направлено на изучение корреляции применения препаратов этой группы именно с суицидальными мыслями, которые возникают у пациентов при проведении курса терапии [41–44]. Можно предположить, что побочные явления психологического характера формируются на фоне приема агонистов рецепторов ГПП-1 из-за их воздействия на центральную нервную систему. При этом усугублять ситуацию может изменение вкусовых пристрастий у пациентов, применяющих вышеуказанные препараты, что приводит к снижению уровня удовольствия при принятии пищи и, соответственно, качества жизни.

В литературе упоминается термин «Ozempic face» — изменение внешнего вида лица: появление морщин, эффект осунувшегося лица, которое формируется из-за быстрой потери подкожно-жировой ткани. Описаны механизмы возможного старения кожи при применении агонистов рецепторов ГПП-1. В частности, препараты этой группы могут воздействовать на стволовые клетки жировой ткани (ADSC) и фибробласты, которые имеют на своей поверхности рецепторы ГПП-1, стимуляция которых снижает способность ADSC продуцировать защитные цитокины [45].

Данные других исследований свидетельствуют о том, что в значительной степени увеличилось число запросов на онлайн-поиски по тематике «Ozempic face», чаще всего они связаны с ростом числа запросов по тематике «филлеры для лица» и «пластическая хирургия» [46, 47]. Следовательно, применение препарата «Оземпик» и его аналогов, особенно с целью снижения веса, но без медикаментозного показания, может не только стать причиной серьезных осложнений со стороны различных органов и систем, но и запускать целый каскад психологических проблем, связанных с изменением внешности. Учитывая тот факт, что медицина имеет накопительный опыт, важно отметить, что в настоящее время еще нет достаточного опыта клинических наблюдений за пациентами, длительно принимающими аналоги рецепторов ГПП-1, поэтому требуются дальнейшие фундаментальные научные исследования в области изучения эффектов препаратов данной группы.

## ЗАКЛЮЧЕНИЕ

Анализ данных научной литературы и наши клинические наблюдения свидетельствуют о высоком риске возникновения широкого спектра побочных эффектов при использовании данной группы препаратов. К наиболее частым относят жалобы на тошноту, диарею, рвоту, запор, встречающиеся у 39–42 % пациентов. Кроме того, описаны случаи возникновения панкреатита, а также повышение риска образования камней в желчном пузыре, почечной недостаточности, риски, связанные с анесте-

зией, такие как аспирация содержимого желудка в дыхательные пути, раком щитовидной железы. Значительное число исследований свидетельствует о формировании офтальмопатологии на фоне приема «Оземпика» и его аналогов в виде неартериальной передней ишемической оптической нейропатии — остро протекающего заболевания, характеризующегося внезапной безболезненной и безвозвратной потерей зрения. Данные других научных исследований фиксируют случаи формирования отека макулы и прогрессирования диабетической ретинопатии. В литературе упоминается эффект «Ozempic face» — изменение внешнего вида лица (морщины, эффект осунувшегося лица) из-за быстрой потери подкожно-жировой ткани, что провоцирует пациентов обращаться к косметологам для введения дермальных филлеров, что, в свою очередь, повышает риски возникновения офтальмологических осложнений, в частности окклюзии центральной артерии сетчатки. Следует отметить, что снижение аппетита при применении данной группы препаратов во многом обусловлено механизмом их действия в отношении центральной нервной системы и сопровождается изменением вкусовых пристрастий (снижение ярких вкусовых ощущений), а также усилением депрессии, тревожности и, в отдельных случаях, формированием суицидальных мыслей. Несмотря на то что эффективность терапии аналогами человеческого глюкагоноподобного пептида-1 доказана, необходимы дальнейшие исследования, направленные на оценку рисков возникновения тяжелых побочных эффектов на фоне их применения, а также информирование врачей и пациентов о том, с какими осложнениями они могут столкнуться, для возможности оказания своевременной медицинской помощи, в том числе в офтальмологической практике.

## УЧАСТИЕ АВТОРОВ:

Трубилин В.Н. — научное редактирование;  
 Полунина Е.Г. — сбор и обработка материала, написание текста;  
 Трубилин А.В. — сбор и обработка материала;  
 Андрианова А.А. — сбор и обработка материала, написание текста;  
 Анджелова Д.В. — сбор и обработка материала;  
 Коновалов М.Е. — сбор и обработка материала, написание текста;  
 Привезенцева Т.А. — сбор и обработка материала;  
 Федосеев Ю.Б. — сбор материала.

## ЛИТЕРАТУРА / REFERENCES

1. Колмакова ЕВ, Воробьева ОА, Исачкина АН, Ленкина ВВ. Семаглутид снижает массу тела, но... *Нефрология*. 2026;30(1):103–111. Kolmakova EV, Vorobieva OA, Isachkina AN, Lenkina VV. Semaglutide reduces body weight, but... *Nephrology (Saint-Petersburg)*. 2026;30(1):103–111 (In Russ.). doi: 10.36485/1561-6274-2026-30-1-103-111. EDN: EPOLYU
2. Левицкая АН, Демидова ТЮ, Лобанова КГ. Эффекты препаратов инкретинового ряда в отношении контроля гликемии и массы тела. *FOCUS. Эндокринология*. 2025;6(3):67–76. Levitskaya AN, Demidova TYu, Lobanova KG. Effects of incretin drugs on glycemic control and body weight. *FOCUS. Endocrinology*. 2025;6(3):67–76 (In Russ.). doi: 10.62751/2713-0177-2025-6-3-07.
3. Галстян ГР, Каратаева ЕА, Юдович ЕА. Эволюция агонистов рецепторов глюкагоноподобного пептида-1 в терапии сахарного диабета 2 типа. *Сахарный диабет*. 2017;20(4):286–298. Galstyan GR, Karataeva EA, Yudovich EA. Evolution of glucagon-like peptide-1 receptor agonists for the treatment of type 2 diabetes. *Diabetes mellitus*. 2017;20(4):286–298 (In Russ.). doi: 10.14341/DM8804.
4. Nair P. QnAs with Svetlana Mojsov, Joel Habener, and Lotte Bjerre Knudsen: Winners of the 2024 Lasker-DeBakey Clinical Medical Research Award. *Proc Natl Acad Sci U S A*. 2024 Sep 24;121(39):e2416868121. doi: 10.1073/pnas.2416868121.
5. Pillarisetti L, Agrawal DK. Semaglutide: Double-edged Sword with Risks and Benefits. *Arch Intern Med Res*. 2025;8(1):1–13. doi: 10.26502/aimr.0189.
6. Weiskirchen R, Lonardo A. Semaglutide from Bench to Bedside: The Experimental Journey Towards a Transformative Therapy for Diabetes, Obesity and Metabolic Liver Disorders. *Med Sci (Basel)*. 2025 Nov 12;13(4):265. doi: 10.3390/medsci13040265.
7. Ábel T, Csobod Csajbókné É. Semaglutide-Mediated Remodeling of Adipose Tissue in Type 2 Diabetes: Molecular Mechanisms Beyond Glycemic Control. *Int J Mol Sci*. 2026 Jan 24;27(3):1186. doi: 10.3390/ijms27031186.
8. Won H, Cho JY, Lee S. Clinical development of oral semaglutide for the treatment of type 2 diabetes mellitus: focusing on early phase clinical trials. *Transl Clin Pharmacol*. 2025 Mar;33(1):1–9. doi: 10.12793/tcp.2025.33.e3.
9. Gundapaneni SRC, Burri RG, Kaku R, Mamytova A, Kondadasula P, Tagaev T. Semaglutide in Obesity and Type 2 Diabetes Management: A Systematic Review of Clinical Outcomes. *Cureus*. 2025 Feb 5;17(2):e78555. doi: 10.7759/cureus.78555.
10. Yang L, Duan X, Hua P, Wu S, Liu X. Effectiveness and safety of semaglutide in overweight/obese adults with or without type 2 diabetes: A systematic review and meta-analysis. *J Res Med Sci*. 2024 Sep 30;29:60. doi: 10.4103/jrms.jrms\_693\_23.
11. Smits MM, Van Raalte DH. Safety of Semaglutide. *Front Endocrinol (Lausanne)*. 2021 Jul 7;12:645563. doi: 10.3389/fendo.2021.645563. Erratum in: *Front Endocrinol (Lausanne)*. 2021 Nov 10;12:786732. doi: 10.3389/fendo.2021.786732.

12. Dagher C, Jailani M, Akiki M, Siddique T, Saleh Z, Nadler E. Semaglutide-Induced Acute Pancreatitis Leading to Death After Four Years of Use. *Cureus*. 2024 Sep 19;16(9):e69704. doi: 10.7759/cureus.69704.
13. Patel F, Gan A, Chang K, Vega KJ. Acute Pancreatitis in a Patient Taking Semaglutide. *Cureus*. 2023 Aug 19;15(8):e43773. doi: 10.7759/cureus.43773.
14. Feier CVI, Vonica RC, Faur AM, Streinu DR, Muntean C. Assessment of Thyroid Carcinogenic Risk and Safety Profile of GLP1-RA Semaglutide (Ozempic) Therapy for Diabetes Mellitus and Obesity: A Systematic Literature Review. *Int J Mol Sci*. 2024 Apr 15;25(8):4346. doi: 10.3390/ijms25084346.
15. Morales J, Shubrook JH, Skolnik N. Practical guidance for use of oral semaglutide in primary care: a narrative review. *Postgrad Med*. 2020 Nov;132(8):687–696. doi: 10.1080/00325481.2020.1788340.
16. Long B, Pelletier J, Koyfman A, Bridwell RE. GLP-1 agonists: A review for emergency clinicians. *Am J Emerg Med*. 2024 Apr;78:89–94. doi: 10.1016/j.ajem.2024.01.010.
17. Liu L, Chen J, Wang L, Chen C, Chen L. Association between different GLP-1 receptor agonists and gastrointestinal adverse reactions: A real-world disproportionality study based on FDA adverse event reporting system database. *Front Endocrinol (Lausanne)*. 2022 Dec 7;13:1043789. doi: 10.3389/fendo.2022.1043789.
18. Lu J, Liu H, Zhou Q, Wang MW, Li Z. A potentially serious adverse effect of GLP-1 receptor agonists. *Acta Pharm Sin B*. 2023 May;13(5):2291–2293. doi: 10.1016/j.apsb.2023.02.020. Epub 2023 Mar 2.
19. Rojas Lopez RF, Lynett Barrera D, Amaya Muñoz MC, Saavedra Diaz MP. Alopecia as an Emerging Adverse Effect Associated With Glucagon-Like Peptide-1 (GLP-1) Receptor Agonists for Weight Loss: A Scoping Review. *Cureus*. 2025 Aug 13;17(8):e90021. doi: 10.7759/cureus.90021.
20. Fezza R, Rains B, Fezza T, Fezza JP. Emerging Anesthesia Risks with Semaglutide. *Plast Reconstr Surg Glob Open*. 2023 Nov 21;11(11):e5427. doi: 10.1097/GOX.00000000000005427.
21. Espinosa De Ycaza AE, Brito JP, McCoy RG, Shao H, Singh Ospina N. Glucagon-Like Peptide-1 Receptor Agonists and Thyroid Cancer: A Narrative Review. *Thyroid*. 2024 Apr;34(4):403–418. doi: 10.1089/thy.2023.0530.
22. Wasilewska B, Petruczynik A. Semaglutide — properties, action and chromatographic analysis. *J Diabetes Metab Disord*. 2025 Sep 8;24(2):197. doi: 10.1007/s40200-025-01711-8.
23. Chou CC, Pan SY, Sheen YJ, Lin JF, Lin CH, Lin HJ, Wang IJ, Weng CH. Association between Semaglutide and Nonarteritic Anterior Ischemic Optic Neuropathy: A Multinational Population-Based Study. *Ophthalmology*. 2025 Apr;132(4):381–388. doi: 10.1016/j.ophtha.2024.10.030.
24. Chen KY, Chan HC, Chan CM. Does semaglutide increase the risk of non-arteritic anterior ischemic optic neuropathy? A systematic review and meta-analysis of emerging evidence. *Asia Pac J Ophthalmol (Phila)*. 2026 Jan-Feb;15(1):100245. doi: 10.1016/j.apjo.2025.100245.
25. Grauslund J, Taha AA, Mølander LD, Kawasaki R, Möller S, Højlund K, Stokholm L. Once-weekly semaglutide doubles the five-year risk of nonarteritic anterior ischemic optic neuropathy in a Danish cohort of 424,152 persons with type 2 diabetes. *Int J Retina Vitreous*. 2024 Dec 18;10(1):97. doi: 10.1186/s40942-024-00620-x.
26. Salvétat ML, Pellegrini F, Spadea L, Salati C, Zeppleri M. Non-Arteritic Anterior Ischemic Optic Neuropathy (NA-AION): A Comprehensive Overview. *Vision*. 2023;7:72. doi: 10.3390/vision7040072.
27. Simonsen E, Lund LC, Ernst MT, Hjellvik V, Hegedüs L, Hamann S, Jørstad ØK, Gulseth HL, Karlstad Ø, Pottgård A. Use of semaglutide and risk of non-arteritic anterior ischemic optic neuropathy: A Danish-Norwegian cohort study. *Diabetes Obes Metab*. 2025 Jun;27(6):3094–3103. doi: 10.1111/dom.16316.
28. Hathaway JT, Shah MP, Hathaway DB, Zekavat SM, Krasniqi D, Gittinger JW Jr, Cestari D, Mallery R, Abbasi B, Bouffard M, Chwalisz BK, Estrela T, Rizzo JF 3rd. Risk of Nonarteritic Anterior Ischemic Optic Neuropathy in Patients Prescribed Semaglutide. *JAMA Ophthalmol*. 2024 Aug 1;142(8):732–739. doi: 10.1001/jamaophthalmol.2024.2296.
29. Tesfaye H, Paik JM, Wexler DJ, Hathaway JT, Yu EW, Freedman A, Rizzo JF III, Partorno E. GLP-1RA and the risk of non-arteritic anterior ischaemic optic neuropathy in patients with type 2 diabetes: A population-based study. *Diabetes Obes Metab*. 2026 Feb;28(2):1517–1528. doi: 10.1111/dom.70200.
30. Abbass NJ, Nahlawi R, Shaia JK, Allan KC, Kaelber DC, Talcott KE, Singh RP. The Effect of Semaglutide and GLP-1 RAs on Risk of Nonarteritic Anterior Ischemic Optic Neuropathy. *Am J Ophthalmol*. 2025 Jun;274:24–31. doi: 10.1016/j.ajo.2025.02.025. Epub 2025 Feb 25. PMID: 40015592.
31. Singh AK, Kesavadev J, Tiwaskar M. Nonarteritic Anterior Ischemic Optic Neuropathy and Semaglutide: What is This All About? *J Assoc Physicians India* 2024;72(8):11–12.
32. Varghese D, Abdelsalam D, Ibrahim S, Lee AG, Bhatti MT. Too much of a good thing. *Surv Ophthalmol*. 2026 Jan 9;S0039-6257(26)00001-9. doi: 10.1016/j.survophthal.2026.01.001.
33. Amimi A, Hamann S, Larsen M. Semaglutide and non-arteritic anterior ischaemic optic neuropathy: Review and interpretation of reported association. *Acta Ophthalmol*. 2025 Sep;103(6):615–621. doi: 10.1111/aos.17473.
34. Katz BJ, Lee MS, Lincoff NS, Abel AS, Chowdhary S, Ellis BD, Najafi A, Nguyen J, Seay MD, Warner JEA. Ophthalmic Complications Associated With the Anti-diabetic Drugs Semaglutide and Tirzepatide. *JAMA Ophthalmol*. 2025 Mar 1;143(3):215–220. doi: 10.1001/jamaophthalmol.2024.6058.
35. Cai CX, Hribar M, Baxter S, et al. Semaglutide and Nonarteritic Anterior Ischemic Optic Neuropathy. *JAMA Ophthalmol*. 2025;143(4):304–314. doi: 10.1001/jamaophthalmol.2024.6555.
36. Heberer K, Bress AP, Cogill S, Maldonado AI, Kim SH, Nallamshetty S, Chen YQ, Shih MC, Lynch JA, Lee JS. New-Onset Nonarteritic Anterior Ischemic Optic Neuropathy and Initiators of Semaglutide in US Veterans With Type 2 Diabetes. *JAMA Ophthalmol*. 2026 Mar 1;144(3):259–264. doi: 10.1001/jamaophthalmol.2025.6262. Erratum in: *JAMA Ophthalmol*. 2026 Apr 9. doi: 10.1001/jamaophthalmol.2026.1060.
37. Hsu AY, Kuo HT, Wang YH, Lin CJ, Shao YC, Chiang CC, Hsia NY, Lai CT, Tseng H, Wu BQ, Chen HS, Tsai YY, Hsu MY, Wei JC. Semaglutide and Nonarteritic Anterior Ischemic Optic Neuropathy Risk Among Patients With Diabetes. *JAMA Ophthalmol*. 2025 May 1;143(5):400–407. doi: 10.1001/jamaophthalmol.2025.0349.
38. Bin Dayer FF, Alanazi RJ, Alenazi MA, Alkhalifah S, Alfaihi M, Alghadeer S, Alwhaibi A. Evaluation of Pre-Treatment Assessment of Semaglutide Users: Balancing the Benefits of Weight Loss vs. Potential Health Consequences. *Healthcare (Basel)*. 2025 Jul 26;13(15):1827. doi: 10.3390/healthcare13151827.
39. Feldman-Billard S. What the diabetologist needs to know about the risk of non-arteritic anterior ischaemic optic neuropathy and GLP-1 receptor agonist use in patients with type 2 diabetes. *Diabetes Metab*. 2025 Jul;51(4):101664. doi: 10.1016/j.diabet.2025.101664.
40. Mazzeo SE, Weinstock M, Vashro TN, Henning T, Derrigo K. Mitigating Harms of Social Media for Adolescent Body Image and Eating Disorders: A Review. *Psychol Res Behav Manag*. 2024 Jul 4;17:2587–2601. doi: 10.2147/PRBM.S410600.
41. Wang M, Chen X, Liu Z, Li Z, Zhu Z, Liu S, Xiao S. Exploring potential associations between GLP-1RAs and depressive disorders: a pharmacovigilance study based on FAERS and Vigibase data. *Eclinicalmedicine*. 2025 Jul 29;86:103385. doi: 10.1016/j.eclinm.2025.103385.
42. Tobaiqy M, Elkout H. Psychiatric adverse events associated with semaglutide, liraglutide and tirzepatide: a pharmacovigilance analysis of individual case safety reports submitted to the EudraVigilance database. *Int J Clin Pharm*. 2024 Apr;46(2):488–495. doi: 10.1007/s11096-023-01694-7. Epub 2024 Jan 24.
43. Ruggiero R, Mascolo A, Spezzaferri A, Carpentieri C, Torella D, Sportiello L, Rossi F, Paolisso G, Capuano A. Glucagon-like Peptide-1 Receptor Agonists and Suicidal Ideation: Analysis of Real-World Data Collected in the European Pharmacovigilance Database. *Pharmaceuticals (Basel)*. 2024 Jan 23;17(2):147. doi: 10.3390/ph17020147.
44. Schoretsanitis G, Weiler S, Barbui C, Raschi E, Gastaldon C. Disproportionality Analysis From World Health Organization Data on Semaglutide, Liraglutide, and Suicidality. *JAMA Netw Open*. 2024 Aug 1;7(8):e2423385. doi: 10.1001/jamanetworkopen.2024.23385.
45. Paschou IA, Sali E, Paschou SA, Tsamis KI, Peppas M, Psaltopoulou T, Nicolaidou E, Stratigos AJ. GLP-1RA and the possible skin aging. *Endocrine*. 2025 Sep;89(3):680–685. doi: 10.1007/s12020-025-04293-w.
46. Mnajjed L, Mims MM. Interest in Facial Volume Restorative Procedures With the Rise in “Ozempic Face”: A Google Trends Analysis. *Plast Reconstr Surg Glob Open*. 2025 Nov 17;13(11):e7282. doi: 10.1097/GOX.00000000000007282.
47. Daneshgaran G, Shauly O, Gould DJ. “Ozempic Face” in Plastic Surgery: A Systematic Review of the Literature on GLP-1 Receptor Agonist Mediated Weight Loss and Analysis of Public Perceptions. *Aesthet Surg J Open Forum*. 2025 Jun 11;7:ojaf056. doi: 10.1093/asjof/ojaf056.

## СВЕДЕНИЯ ОБ АВТОРАХ

Трубилин Владимир Николаевич  
доктор медицинских наук, профессор, заведующий кафедрой офтальмологии

Полунина Елизавета Геннадьевна  
доктор медицинских наук, профессор, профессор кафедры офтальмологии  
<https://orcid.org/0000-0002-8551-0661>

Трубилин Александр Владимирович  
кандидат медицинских наук, доцент кафедры офтальмологии  
<https://orcid.org/0009-0003-5112-5321>

Андрианова Анастасия Андреевна  
ординатор  
<https://orcid.org/0000-0002-6732-1226>

## ABOUT THE AUTHORS

Trubilin Vladimir N.  
MD, Professor, head of the Ophthalmology Department

Polunina Elizabet G.  
MD, Professor, Professor of the Ophthalmology Department  
<https://orcid.org/0000-0002-8551-0661>

Trubilin Alexander V.  
PhD, Associate Professor of the Ophthalmology Department  
<https://orcid.org/0009-0003-5112-5321>

Andrianova Anastasiya A.  
resident  
<https://orcid.org/0000-0002-6732-1226>

**В.Н. Трубилин, Е.Г. Полунина, А.В. Трубилин, А.А. Андрианова, Д.В. Анджелова...**

Анджелова Диана Владимировна  
доктор медицинских наук, старший научный сотрудник

Andzhelova Diana V.  
MD, senior research officer

Коновалов Михаил Егорович  
доктор медицинских наук, профессор кафедры офтальмологии

Konovalov Mikhail E.  
MD, Associate Professor, Professor of the Ophthalmology Department

Привезенцева Татьяна Альбертовна  
главный врач ООО «Клиника семейной офтальмологии»

Privezentseva Tatyana A.  
chief physician of the Family Ophthalmology Clinic

Федосеев Юрий Борисович  
ординатор  
<https://orcid.org/0009-0009-8834-2075>

Fedoseev Yurii B.  
resident  
<https://orcid.org/0009-0009-8834-2075>