

Хирургическое лечение офтальмологических осложнений у пациента с синдромом Лайелла. Клинический случай



И.В. Иволгина

Тамбовский филиал ФГАУ НМИЦ «МНТК «Микрохирургия глаза» им. академика С.Н. Федорова»
Министерства здравоохранения Российской Федерации
Рассказовское шоссе, 1, Тамбов, 392000, Российская Федерация

РЕЗЮМЕ

Офтальмология. 2026;23(2):388–395

Синдром Лайелла — проявление тяжелой токсико-аллергической реакции, встречающейся в 0,3 % случаев медикаментозной аллергии. В настоящее время синдром Лайелла рассматривается как протеолитическая реакция с поражением кожи и слизистых оболочек. Описан клинический случай лечения пациентки с офтальмологическими осложнениями синдрома Лайелла. Во время заболевания и лечения пневмонии появилась язва роговицы с перфорацией на обоих глазах, не купирующаяся медикаментозными средствами. Пациентке была проведена кератопластика с биологическим покрытием роговицы по Кунту и кровавой блефароррафией, что позволило купировать воспалительный процесс. Отдаленные последствия поражения глаз, перенесших синдром токсического эпидермального некролиза, приводят к тяжелым рубцово-дистрофическим изменениям век, конъюнктивы и роговицы, снижению зрения, несмотря на то что внутриглазные среды остаются прозрачными, а сетчатка — интактной.

Проблема реабилитации пациентов, перенесших токсический эпидермальный некролиз, является актуальной. В данной статье описано лечение последствий поражения глаз при синдроме Лайелла (устранение симблефарона, заворота века и трихиаза).

Ключевые слова: синдром Лайелла, аллергия, поражение слизистых оболочек, кератопластика, эпидермальный некролиз

Для цитирования: Иволгина И.В. Хирургическое лечение офтальмологических осложнений у пациента с синдромом Лайелла. Клинический случай. *Офтальмология*. 2026;23(2):388–395. <https://doi.org/10.18008/1816-5095-2026-2-388-395>

Прозрачность финансовой деятельности: никто из авторов не имеет финансовой заинтересованности в представленных материалах или методах.

Конфликт интересов отсутствует.



Surgical Treatment of the Ophthalmological Complications in Lyell's Syndrome. A Clinical Case

I.V. Ivolgina

The Tambov branch of the S. Fyodorov Eye Microsurgery Federal State Institution
Rasskazovskoe highway, 1, Tambov, 392000, Russian Federation

ABSTRACT

Ophthalmology in Russia. 2026;23(2):388–395

Lyell's syndrome is a severe toxic allergic reaction that occurs in 0.3 % of cases of drug allergies. Currently, Lyell's syndrome is considered as a proteolytic reaction with damage to the skin and mucous membranes. A clinical case of treating a patient with ophthalmic complications of Lyell's syndrome was described. During the illness and treatment of pneumonia, a corneal ulcer appeared with perforation in both eyes, which was not stopped by medical treatment. The patient underwent keratoplasty with a biological coating of the cornea according to Kunt and bloody blepharorrhaphy, which made it possible to stop the inflammatory process. The long-term effects of damage to the eyes that have undergone toxic epidermal necrolysis syndrome lead to severe cicatricial-dystrophic changes in the eyelids, conjunctiva and cornea, decreased vision, despite the fact that the intraocular media remained transparent and the retina was intact. The problem of rehabilitation of patients who have undergone toxic epidermal necrolysis is relevant. This article describes the treatment of the consequences of ocular damage in Lyell's syndrome (elimination of symblepharon, eyelid inversion and trichiasis).

Keywords: Lyell's syndrome, allergy, mucous membranes damage, keratoplasty, epidermal necrolysis

For citation: Ivolgina I.V. Surgical Treatment of the Ophthalmological Complications in Lyell's Syndrome. A Clinical Case. *Ophthalmology in Russia*. 2026;23(2):388–395. <https://doi.org/10.18008/1816-5095-2026-2-388-395>

Financial Disclosure: no author has a financial or property interest in any material or method mentioned.

There is no conflict of interests.

АКТУАЛЬНОСТЬ

Синдром Лайелла — тяжелая токсико-аллергическая реакция, характеризующаяся буллезным поражением кожи и слизистых оболочек. Впервые патология упоминается Debre, Lamy, Lomote в 1939 г. под названием «токсидермия с пузырьчатым эпидермолизом». В 1956 г. синдром подробно описал шотландский дерматолог А. Lyell и предложил название «токсический эпидермальный некролиз». Позже это заболевание было названо «синдромом Лайелла» [1]. В большинстве случаев его развитие связано с приемом медикаментов (антибиотики, сульфаниламиды, НПВС) на фоне инфекционных заболеваний (пневмония, вирусные инфекции), в основном у лиц с отягощенным аллергологическим анамнезом [2–4].

По данным разных авторов, заболевание встречается в 4–6 случаях на 1 млн человек в год, в 0,3 % случаев медикаментозных аллергий, в 30 % случаев с летальным исходом. Женщины болеют в 1,5 раза чаще мужчин и в возрасте после 40 лет, в том числе на фоне ВИЧ-инфекции. У пациентов имеется генетическая предрасположенность к аллергии и аутоиммунным заболеваниям (с токсическим эпидермальным некролизом ассоциирован *HLA-B1502* и *HLA-B5801* у лиц азиатского происхождения и *HLA-B5801* у европейцев) [5–8].

Основные формы синдрома Лайелла:

I форма заболевания — аллергическая реакция на инфекционный процесс, часто обусловлена экзотоксином золотистого стафилококка II группы, развивается у детей младшего возраста, наиболее тяжелое течение заболевания.

II форма заболевания — аллергическая реакция, обусловленная приемом лекарственных препаратов, часто одновременным приемом нескольких препаратов (сульфаниламидов, антибиотиков, обезболивающих, противовоспалительных средств). Развивается у взрослых пациентов.

III форма заболевания — идиопатические случаи заболевания, причина возникновения которых остается невыясненной.

IV форма заболевания — аллергическая реакция, обусловленная приемом лекарственных препаратов, всегда на фоне терапии инфекционного заболевания [9].

В патологический процесс вовлекается кожа с возникновением высыпаний и образованием пузырей с отслойкой эпидермиса, формированием эрозий. Процесс быстро распространяется по всему телу. Практически всегда поражаются слизистые оболочки ротовой полости, носоглотки, глаза. Поражение слизистых оболочек иногда возникает до поражений на коже, появляется покраснение и формируются обширные эрозии на слизистых оболочках. Офтальмологические осложнения развиваются в 80 % случаев, могут прогрессировать длительно, годами после возникновения заболевания [5].

Цель работы: на примере клинического случая рассмотреть офтальмологические проявления синдрома Лайелла и хирургическое лечение его офтальмологических осложнений.

В данной статье представлен клинический случай синдрома Лайелла, наблюдавшийся в Тамбовском филиале МНТК «Микрохирургия глаза». Среди методов

I.V. Ivolgina

Contact information: Ivolgina Irina V. naukatmb@mail.ru

Surgical Treatment of the Ophthalmological Complications in Lyell's Syndrome. A Clinical Case

исследования были использованы визометрия, биомикроскопия, офтальмоскопия, ультразвуковое исследование.

КЛИНИЧЕСКИЙ СЛУЧАЙ

Пациентка Ч., 57 лет, обратилась в Тамбовский филиал ФГБУ МНТК «Микрохирургия глаза» в 2020 г. с диагнозом: «Увеит OU. Язва роговицы OD. Язва роговицы с перфорацией OS».

Из анамнеза. Пациентка находилась на стационарном лечении по поводу пневмонии, получала антибиотики, противовоспалительную терапию. На фоне общего недомогания, головной боли, насморка, дискомфорта при глотании появились гиперемия и сыпь на лице, груди и верхних конечностях, постепенно распространявшаяся по телу. Появились также гиперемия и налеты на слизистой ротовой полости, отек век, гиперемия конъюнктивы. Пациентку стали беспокоить сухость, раздражение, отделяемое из обоих глаз, светобоязнь, снижение зрения и боли в левом глазу. Несмотря на проводимое лечение, отмечалось ухудшение состояния — нарастание симптомов интоксикации, лихорадка, распространение высыпаний с тенденцией к слиянию. Для дальнейшего лечения пациентка была переведена в реанимационное отделение. После прохождения курса интенсивной терапии постепенно снизилось зрение, и на правом глазу присоединилась светобоязнь.

При осмотре. OD: гиперемия, отек век. Выраженная инъекция и хемоз конъюнктивы, слизистое отделяемое из конъюнктивальной полости (рис. 1). Роговица отечная, в оптической зоне — язва диаметром 6 мм, расположена центрально. Передняя камера средней глубины, влага прозрачная. Глубжележащие среды офтальмоскопируются плохо. Рефлекс розовый, детали глазного дна не визуализируются. OS: гиперемия, отек век. Выраженная инъекция и хемоз конъюнктивы, слизистое отделяемое из конъюнктивальной полости. Роговица отечная, в оптической зоне — язва диаметром 5,5 мм, расположена центрально, с перфорацией 1,5 мм. Передняя камера щелевидная. Радужка тампонирует область перфорации. Зрачок неправильной формы. Глубжележащие среды

не офтальмоскопируются. Рефлекс бледный, детали глазного дна не визуализируются.

При объективном обследовании:

Vis OD 0,05 н/к;

Vis OS pr in certa н/к.

Ультразвуковое исследование: OD — переднезадняя ось глазного яблока — 24,50 мм. Стекловидное тело — незначительные помутнения, экзогенность средняя. ЗОСТ полная. Оболочки прилежат. OS: переднезадняя ось глазного яблока — 25,00 мм. Стекловидное тело — значительные помутнения диффузной формы, экзогенность средняя. ЗОСТ полная. Оболочки прилежат.

Электрофизиология:

порог электрической чувствительности (МКА) OD = 140;

OS = отсутствует;

электрическая лабильность (Гц) OD = 41;

OS = отсутствует.

Пациентка была госпитализирована в наше лечебное учреждение с целью хирургического и противовоспалительного лечения. Были проведены следующие операционные вмешательства:

OD — аутопластика роговицы конъюнктивальным лоскутом (пластика по Кунту) с кровавой блефароррафией [10–12];

OS — эндовитреальное вмешательство, кератопластика, аутопластика роговицы конъюнктивальным лоскутом (пластика по Кунту) с кровавой блефароррафией [13–15].

Был взят материал (кусочки роговицы OD и OS, витреальная жидкость OS) для бактериологического посева и определения чувствительности к антибиотикам. Во всех случаях не обнаружили рост микробной флоры.

После проведенного хирургического и противовоспалительного лечения удалось достигнуть ремиссии. Светобоязнь полностью прошла, учитывая наличие частичной блефароррафии и покрытие роговицы аутоконъюнктивой. Пациентку выписали на амбулаторное лечение с постоянными инстилляциями слезозаменителей [16, 17].

Сложность лечения офтальмологических осложнений у пациентов с синдромом Лайелла обусловлена повреждением клеток эпителия роговицы, неоваскуляризацией и присоединением инфекции [18, 19]. В течение полутора года пациентка постоянно получала слезозаменители (хилозар комод). Через два месяца после операции были сняты швы и рассечены спайки между веками (рис. 2).

Через один месяц после снятия швов пациентка обратилась с жалобами на слезотечение, рези, чувство инородного тела и периодические боли в OU.

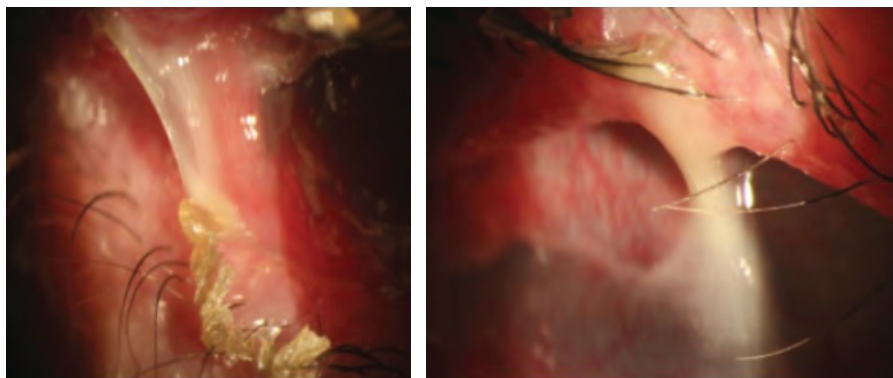


Рис. 1. Увеит OU. Язва роговицы OD

Fig. 1. Uveitis OU. Corneal ulcer OD

При осмотре. OD — веки гиперемированы, интрамаргинальное пространство на веках сужено, меньше 1 мм, верхнее веко «завернуто», контакт ресниц с глазным яблоком. Обильное отделяемое слизистого характера в конъюнктивальной полости и на ресницах. Верхний свод проходим во внутреннем сегменте, укорочен, глубина 3–4 мм; в центральной зоне и наружном сегменте (2/3 длины века) — непроходим. Нижний свод проходим во внутреннем сегменте, укорочен, глубина 2 мм; на 2/3 длины века, в центре и в наружном сегменте — практически отсутствует, глубина 1 мм. Выраженная инъекция конъюнктивы. Роговица частично покрыта рубцово-измененной конъюнктивой, в зоне, доступной осмотру, — васкуляризованное помутнение. Глубже лежащие среды не офтальмоскопируются (рис. 3).

OS — веки гипертрофированы, спайка между веками на 1/3 в наружном сегменте. Интрамаргинальное пространство на веках сужено, меньше 1 мм, верхнее веко «завернуто», контакт ресниц с глазным яблоком. Обильное отделяемое слизистого характера в конъюнктивальной полости и на ресницах. Верхний свод непроходим, нижний — проходим, укорочен во внутреннем сегменте, глубина 2–3 мм, в наружном сегменте — непроходим. Выраженная инъекция конъюнктивы. Роговица и трансплантат частично покрыты конъюнктивой, в зоне, доступной осмотру, — васкуляризованное помутнение. Глубже лежащие среды не офтальмоскопируются.

При объективном обследовании:

Vis OD pr l certa н/к;

Vis OS pr in certa н/к.

Результаты ультразвукового и электрофизиологического исследования без изменений.

Был поставлен диагноз: симблефарон верхнего и нижнего век OU. Рубцовый заворот и трихиаз верхних век OU. Рубцы конъюнктивы OU. Васкуляризованное бельмо роговицы OU. Наличие трансплантированной роговицы OS. Увеит в стадии ремиссии OU.

Учитывая большую площадь поражения глазного яблока и век, было произведено этапное хирургическое лечение: рассечение симблефарона с пластикой конъюнктивальной полости, века, сводов, с пересадкой

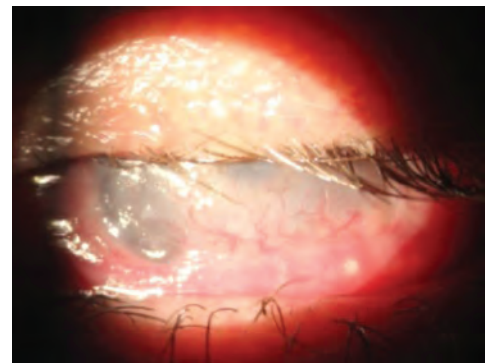
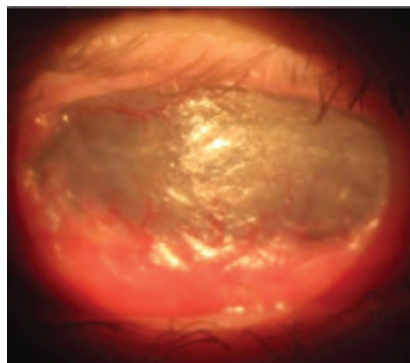


Рис. 2. Состояние после аутопластики роговицы конъюнктивальным лоскутом (пластина по Хунту) и снятия швов

Fig. 2. Condition following corneal autoplasty with a conjunctival flap (Hunt plasty) and suture removal

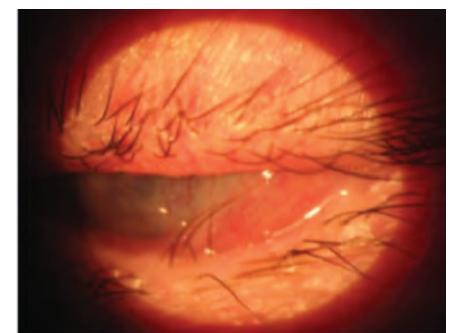
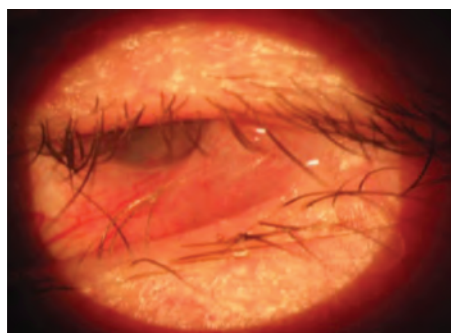


Рис. 3. Симблефарон верхнего и нижнего век OD. Рубцовый заворот и трихиаз верхних век OD. Рубцы конъюнктивы OD

Fig. 3. Symblepharon of the superior and inferior eyelids OD. Cicatricial entropion and trichiasis of the superior eyelids OD. Conjunctival scars OD

свободных лоскутов слизистой с губы с блефарорафией на OD [20, 21].

19.08.2020 — I этапом произвели рассечение сращений между пальпебральной конъюнктивой верхнего века и поверхностью глазного яблока. Верхнее и нижнее веко брали на шов-держалку и выворачивали верхнее веко на пластинке Егера, освобождали от рубцовых сращений до полного устранения заворота и трихиаза. Образовавшийся обширный дефект конъюнктивы на глазном яблоке покрывали свободным трансплантатом из аутослизистой оболочки губы. Лоскут слизистой фиксировали к склере швами (викрил 8/0). Освобожденная от рубцовых сращений тарзальная пластина верхнего века была атрофичной. Образовавшийся дефект конъюнктивы на верхнем веке покрывали свободным трансплантатом из аутослизистой оболочки губы. Лоскут слизистой фиксировали к тарзальной пластине швами (викрил 8/0) и к верхнему своду П-образными швами (пролен 5/0). Операцию заканчивали временной блефарорафией, накладывая 2 П-образных шва (пролен 5/0). После операции назначили местную антибактериальную терапию — инстилляцию глазных капель тобрадекс 0,5 %.

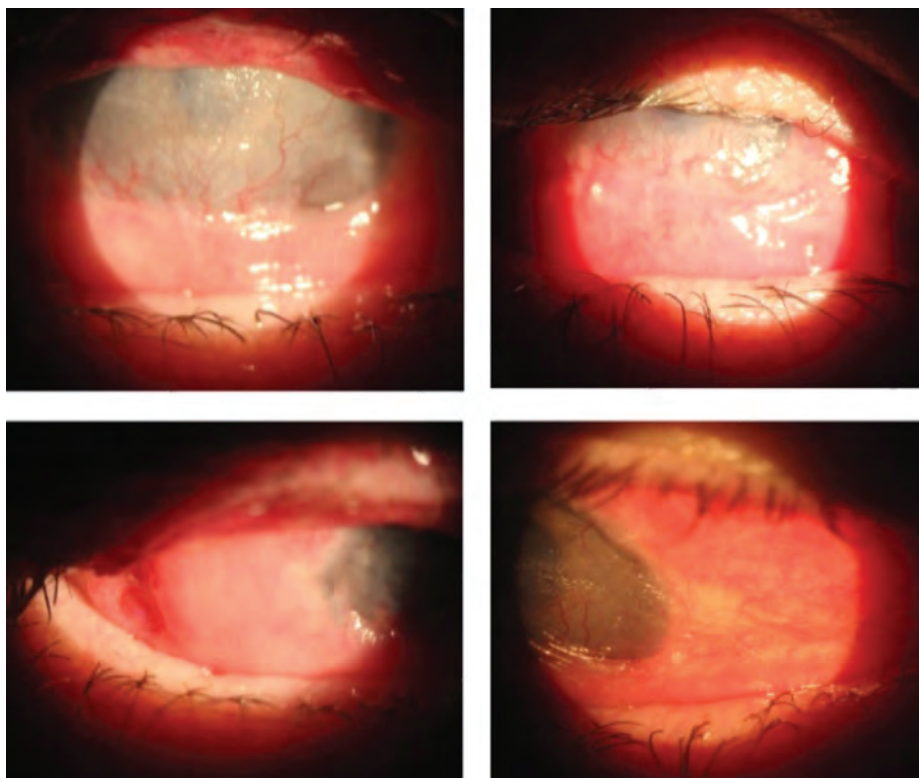


Рис. 4. Состояние после рассечения симблефарона с пластикой конъюнктивальной полости, века, сводов, с пересадкой свободных лоскутов слизистой с губы на верхнее и нижнее веко OD

Fig. 4. Condition following dissection of symblepharon with plastic surgery of the conjunctival cavity, eyelid, fornices, with transplantation of free mucosal lip flaps lips of the superior and inferior eyelids OD

После рассечения симблефарона роговицу с выраженной васкуляризацией, частично покрытую патологически измененной конъюнктивой (псевдоптеригиум), оставляли интактной.

В послеоперационном периоде не наблюдались признаки реакции окружающих тканей на пересаженный ауто трансплантат слизистой с губы. После снятия швов верхнее веко и ресничный край приняли правильное анатомическое положение. На фоне проводимого лечения отмечалось полное приживление трансплантата, эпителизация конъюнктивальной поверхности и полное устранение симблефарона. Заворот и трихиаз верхнего века устранен, контакт ресниц с глазным яблоком отсутствовал. Верхний свод был сформирован, глубина 6–7 мм. Пациентка отмечала уменьшение дискомфорта, отсутствие светобоязни, связанные с устранением заворота, с исчезновением признаков раздражения роговицы и конъюнктивы. Однако сохранялось чувство сухости в глазу, что потребовало продолжения инстилляций препарата искусственной слезы в течение всего периода наблюдения.

28.09.2020 — II этапом произвели рассечение сращений между пальпебральной конъюнктивой нижнего века и поверхностью глазного яблока. Нижнее веко бра-

ли на шов-держалку, освободили от рубцовых сращений. Образовавшийся обширный дефект конъюнктивы на глазном яблоке покрывали свободным трансплантатом из аутослизистой оболочки губы. Лоскут слизистой фиксировали к склере швами (викрил 8/0). Освобожденная от рубцовых сращений тарзальная пластина нижнего века была атрофичной, ширина меньше, чем в норме, каркасные свойства снижены. Образовавшийся дефект конъюнктивы на нижнем веке покрыли свободным трансплантатом из аутослизистой оболочки губы. Лоскут слизистой фиксировали к тарзальной пластине швами (викрил 8/0) и к нижнему своду П-образными швами (пролен 5/0). Операцию также заканчивали временной блефарорафией, накладывая 2 П-образных шва (пролен 5/0). Проводилось прежнее лечение.

В послеоперационном периоде после снятия швов нижнее веко приняло правильное анатомическое положение, нижний

свод был сформирован, глубина 5–6 мм. На фоне проводимого лечения также отмечались полное приживление трансплантата и эпителизация конъюнктивальной поверхности.

В результате проведенных реконструктивных операций удалось сформировать полноценные своды и устранить заворот и трихиаз век правого глаза (рис. 4). После устранения травматизации роговицы пациентку перестали беспокоить рези, светобоязнь, улучшилось состояние и увеличился объем движений правого глаза [22]. Несколько улучшилось зрение до 0,005. Однако показатели слезопродукции (проба Ширмера) и параметры слезной пленки (время разрыва слезной пленки) не изменились, что свидетельствовало об утрате слезопродуцирующих структур конъюнктивы глаза и век и потребовало продолжать инстилляций препарата искусственной слезы.

Через 6 месяцев после проведенного хирургического лечения пациентку снова стали беспокоить рези, чувство инородного тела, болезненные ощущения в правом глазу.

При осмотре OD: верхнее веко гипертрофировано, интрамаргинальное пространство сужено, веко «завернуто», ресницы контактируют с глазным яблоком (рис. 5).

и инвалидизацией пациента. Вследствие длительного развития рубцовых процессов формируются анатомо-функциональные нарушения со стороны век (заворот, трихиаз, симблефарон), требуется как консервативное, так и длительное многоэтапное хирургическое лечение.

Хирургическое лечение симблефарона позволяет восстановить анатомию век, конъюнктивальной полости и сводов, восстановить подвижность глазного яблока. Хирургическое лечение заворота и трихиаза не только восстанавливает правильное положение верхнего века, устраняет контакт ресниц с роговицей, но и позволяет сформировать интрамаргинальное пространство верхнего века достаточной ширины.

Значительное снижение слезопродукции и стабильности слезной пленки как следствие синдрома Лайелла и развития рубцовых изменений в конъюнктиве век и глаза усугубляет патологическое состояние роговицы и самочувствие пациента. Комплексное медикаментозное лечение корнеопротекторами и постоянное применение увлажняющих препаратов необходимо для оптимальной анатомо-функциональной реабилитации пациента с улучшением зрения и повышением качества жизни.

ВЫВОДЫ

1. Описан клинический случай синдрома Лайелла, одного из наиболее тяжелых заболеваний токсико-аллергического характера. Данная патология представляет реальную угрозу для жизни пациента и вызывает развитие тяжелых осложнений, в том числе офтальмологических, которые приводят к потере зрения и инвалидизации пациента.

2. Сформировавшиеся анатомо-функциональные нарушения со стороны век (заворот, трихиаз, симблефарон) потребовали проведения длительного многоэтапного хирургического лечения, в результате которого удалось восстановить нормальную анатомию век, конъюнктивальной полости и сводов, восстановить подвижность глазного яблока и сформировать интрамаргинальное пространство достаточной ширины.

3. Значительное снижение слезопродукции и стабильности слезной пленки усугубляет состояние роговицы, поэтому необходимо постоянное применение увлажняющих препаратов для анатомо-функциональной реабилитации пациента, улучшения зрения и повышения качества жизни.

Восстановление нормальной анатомии век, конъюнктивальной полости и сводов позволяет в дальнейшем планировать хирургическое лечение с целью улучшения зрения.

ЛИТЕРАТУРА / REFERENCES

- Laell A. Toxic epidermal necrolysis: an eruption resembling scalding of the skin. Br. J. Dermatol. 1956;68(11):355–361. doi: 10.1111/j.1365-2133.1956.tb12766.x.
- Tan SK, Tay VK. Profile and Pattern of Stevens-Johnson Syndrome and Toxic Epidermal Necrolysis in a General Hospital in Singapore: Treatment outcomes. Acta Derm Venereol. 2012;92(1):62–66. doi: 10.2340/00015555-1169.
- Межирова НМ, Баева СИ, Азарокова АМ. Особенности течения и лечения синдрома Лайелла. Медицина неотложных состояний. 2011;5:36–38. Mezhirova NM, Baeva SI, Azarokova AM. Features of the course and treatment of Lyell's syndrome. Emergency medicine. 2011;5:36–38 (In Russ.).
- Альбанова ВИ, Брунова ОЮ, Корсунский АА. Токсический эпидермальный некролиз у ребенка. Российский журнал кожных и венерических болезней. 2013;5:25–30. Al'banova VI, Brunova OYu, Korsunskiy AA. Toxic epidermal necrolysis in a child. Russian journal of skin and venereal diseases. 2013;5:25–30 (In Russ.).
- Григорьев ДВ. Многоформная эксудативная эритема, синдром Стивенса-Джонсона и синдром Лайелла — современная трактовка проблемы. Русский медицинский журнал. 2013;22:1073–1083. Grigor'ev DV. Erythema multiforme exudative, Stevens-Johnson syndrome and Lyell's syndrome — a modern interpretation of the problem. Russian medical inquiry. 2013;22:1073–1083 (In Russ.).
- Hart T, French LE. Toxic epidermal necrolysis and Stevens Johnson Syndrome. Orphanet J Rare Dis. 2010;5:39. doi: 10.1186/1750-1172-5-39.
- Ильина НИ, Латышева ТВ, Мясникова ТН, Лусс ЛВ, Курбачева ОМ, Ерохина СМ. Лекарственная аллергия. Методические рекомендации для врачей (Часть 1). Российский аллергологический журнал. 2013;5:27–40. I'ina NI, Latysheva TV, Myasnikova TN, Luss LV, Kurbatcheva OM, Erokhina SM. Drug allergy. Recommendations for clinicians (Part I). Russian journal of allergy. 2013;5:27–40 (In Russ.).
- Ваничкин АА, Лерега ГВ, Дмитриев СК. Нарушение иммунного статуса у больных в раннем периоде ожоговой болезни глаз. Офтальмологический журнал. 1987;3:148–152. Vanichkin AA, Legeza GV, Dmitriev SK. Disturbances in immune status of patients at early period of eye burn disease. Ophthalmology journal. 1987;3:148–152 (In Russ.).
- Воржева ИИ, Хашкина ЛА. Токсический эпидермальный некролиз: клинические особенности и терапия. Сибирский научный медицинский журнал 2014;129(6):130–133. Varsheva II, Khashkina LA. Toxic epidermal necrolysis: clinical features and modern methods of treatment. Siberian scientific medical journal. 2014;129(6):130–133 (In Russ.).
- Гундорова РА, Бордюгова ГГ, Тазетдинова НР. Тактика хирургического лечения больных с послеожоговыми изменениями век, конъюнктивы и роговицы. Вестник офтальмологии. 1987;103(5):14–17. Gundorova RA, Bordogova GG, Tazetdinova NR. Surgical policy in the management of patients with post-burn changes of the eyelids, conjunctiva and cornea. Russian annals of ophthalmology. 1987;103(5):14–17 (In Russ.).
- Зайкова МВ. Пластическая офтальмохирургия. М.: Медицина; 1980:55–57. Zaykova MV. Plastic ophthalmosurgery. Moscow: Medicine; 1980:55–57 (In Russ.).
- Оганесян ОГ, Гундорова РА, Майчук ЮФ, Макаров ПВ, Хорошилова-Маслова ИП, Илатовская ЛВ. Новая модификация аутоконъюнктивальной пластики в неотложной хирургии роговицы. Вестник офтальмологии. 2002;1:18–22. Oganesyanyan OG, Gundorova RA, Maychuk YuF, Makarov PV, Khoroshilova-Maslava IP, Ilatovskaya LV. New modification of autoconjunctival plastic repair in urgent surgery on the cornea. Russian annals of ophthalmology. 2002;1:18–22 (In Russ.).
- Гундорова РА, Поволочко ЛИ, Ржечицкая ОВ. Лечебная кератопластика при различных патологических состояниях роговицы. Офтальмологический журнал. 1983;258(2):75–77. Gundorova RA, Povolochko LI, Rzhchitskaya OV. Curative keratoplasty in various pathologic conditions of the cornea. Ophthalmology journal. 1983;258(2):75–77 (In Russ.).
- Пучковская НА. Лечебная кератопластика и возможности стимуляции регенеративной способности роговой оболочки. Офтальмологический журнал. 1983;258(2):69–71. Puchkovskaya NA. Curative keratoplasty and possibilities to stimulate regenerative property of the cornea. Ophthalmology journal. 1983;258(2):69–71 (In Russ.).
- Гундорова РА, Бордюгова ГГ, Травкин АГ. Реконструктивные операции на глазном яблоке. М.: Медицина; 1983:223. Gundorova RA, Bordyugova GG, Travkin AG. Reconstructive surgeries on the eyeball. Moscow: Medicine; 1983:223 (In Russ.).
- Гундорова РА, Макаров ПВ, Дадашева ЗР. Лечение синдрома «сухого глаза» при ожоговой болезни глаз. Офтальмология в Беларуси. 2010;4(1):84–89. Gundorova RA, Makarov PV, Dadasheva ZR. Dry eye syndrome treatment in burn eye disease. Ophthalmology in Belorussia. 2010;4(1):84–89 (In Russ.).
- Якименко СА, Чаланова РИ, Коломыйчук СТ. Некоторые биохимические показатели в динамике ожогового процесса в глазу и их значение. Офтальмологический журнал. 2002;35–10. Yakimenko SA, Chalanova RI, Kolomyichuk SG. Some biochemical indices in dynamics of the eye burn and their significance. Ophthalmology journal. 2002;35–10 (In Russ.).
- Нигматуллин РТ. Очерки трансплантации тканей. Уфа: Ксерокс СТМ; 2003:111–112. Nigmatullin RT. Essays on tissue transplantation. Ufa: Xerox STM; 2003:111–112 (In Russ.).

И.В. Иволгина

19. Пучковская НА, Якименко СА, Непомнящая ВМ. Патогенез и лечение ожогов глаз. М.: Медицина; 2001:256.
Puchkovskaya NA, Yakimenko SA, Nepomnyashchaya VM. Pathogenesis and treatment of eye burns. Moscow: Medicine, 2001:256 (In Russ.).
20. Пучковская НА. Оперативное лечение обширных и полных симблефаронов. Вестник офтальмологии. 1951;30(4):6–13.
Puchkovskaya NA. Surgical treatment of extensive and total symblepharons. Russian annals of ophthalmology. 1951;30(4):6–13 (In Russ.).
21. Huang FM, Dong BS, Zhao JF. A conjunctival pulling-back technique for serious symblepharon. Zhonghua Zheng Xing Wai Ke Za Zhi. 2003;19(2):118–119.
22. Orth B, Press UP, Hubner H. Transplantation of autologous oral mucosa in the treatment of a symblepharon in Wegener's disease — a case report. Klin Monatsbl Augenheilkd. 2001;218(7):514–517. doi: 10.1055/s-2001-16295.
23. Tyers AG. Colour Atlas of Ophthalmic Plastic Surgery. China; 2018:108–110.
24. Leatherbarrow B. Oculoplastic Surgery. New York: Trieme; 2019:132–135.

СВЕДЕНИЯ ОБ АВТОРЕ

Иволгина Ирина Валентиновна
заведующая отделением
<https://orcid.org/0000-0002-7705-8070>

ABOUT THE AUTHOR

Ivolgina Irina V.
head of the Department
<https://orcid.org/0000-0002-7705-8070>