

## Клинико-функциональная значимость офтальмонутрицевтиков у пациентов пожилого возраста на разных стадиях развития возрастной макулярной дегенерации




Я.Ф. Пестрякова



Т.С. Запорожец



О.Б. Герценберг



Л.Н. Богданович



С.П. Крыжановский



Н.И. Шварева

ФГБУЗ «Медицинское объединение Дальневосточного отделения Российской академии наук»  
ул. Кирова, 95, Владивосток, 690022, Российская Федерация

### РЕЗЮМЕ

Офтальмология. 2026;23(2):429–436

**Цель:** определить клинико-функциональную значимость применения офтальмонутрицевтиков у пациентов пожилого возраста на разных стадиях развития ВМД. **Пациенты и методы.** В исследование включены 23 пациента (46 глаз; 65,8 ± 6,3 года; 5 мужчин, 18 женщин) с «сухой» (категория AREDS-2 и AREDS-3) и «влажной» (категория AREDS-4) формами ВМД, в течение месяца принимавших витаминно-минеральный комплекс с антиоксидантными и нейпротекторными свойствами «Офтолинк®» (ежедневно по 2 капсулы в день во время еды) в комплексе с БАД из икры морских ежей «Сила моря: долголетие» (по 1 капсуле 3 раза в день во время еды). Выполняли стандартное офтальмологическое обследование; оптическую когерентную томографию (ОКТ; OPTOPOL), компьютерную периметрию (Octopus 600 Haag-Streit), учитывали наличие возможных системных побочных эффектов воздействия и комфортность режима приема офтальмонутрицевтиков. Критерии эффективности: стабилизация проявлений ВМД (на основе данных ОКТ), стабилизация скорректированной остроты зрения (КОЗ). Статистический анализ: средняя арифметическая (M), стандартное отклонение (σ), Me — медиана, нижний (LQ) и верхний (UQ) квартили, t-критерий Стьюдента, критерий W Вилкоксона, критерий Манна — Уитни. **Результаты.** Прием пациентами с ВМД витаминно-минерального комплекса «Офтолинк®» в комплексе с БАД из икры морских ежей «Сила моря: долголетие» способствует стабилизации зрительных функций: остроты зрения, офтальмотонуса; улучшению функционального состояния сетчатки (уменьшение дефекта поля зрения, улучшение светочувствительности) и сопровождается увеличением суммарной активности антиоксидантных систем плазмы крови, нормализацией повышенных показателей липидного и углеводного обмена. Уровень провоспалительных цитокинов в сыворотке крови пациентов с «сухой» формой ВМД не является значимым диагностическим признаком. Концентрация VEGF может использоваться в клинической лабораторной диагностике как дополнительный диагностический маркер тяжести и прогноза течения заболевания. **Заключение.** Применение витаминно-минерального комплекса «Офтолинк®» в комплексе с БАД из икры морских ежей «Сила моря: долголетие» способствует стабилизации зрительных функций и улучшению функционального состояния сетчатки пациентов с ВМД.


**Ключевые слова:** возрастная макулярная дегенерация, витаминно-минеральный комплекс, Офтолинк®, биологически активная добавка к пище, икра морских ежей, клиническая эффективность, безопасность

**Для цитирования:** Пестрякова Я.Ф., Запорожец Т.С., Герценберг О.Б., Богданович Л.Н., Крыжановский С.П., Шварева Н.И. Клинико-функциональная значимость офтальмонутрицевтиков у пациентов пожилого возраста на разных стадиях развития возрастной макулярной дегенерации. *Офтальмология*. 2026;23(2):429–436. <https://doi.org/10.18008/1816-5095-2026-2-429-436>

**Прозрачность финансовой деятельности:** никто из авторов не имеет финансовой заинтересованности в представленных материалах или методах.

Исследования выполнены в рамках Государственного задания № 123030700036-7.

**Конфликт интересов отсутствует.**



# Clinical and Functional Significance of Ophthalmic Nutraceuticals in Elderly Patients at Different Stages of Age-related Macular Degeneration

Ya.F. Pestryakova, T.S. Zaporozhets, O.B. Herzenberg, L.N. Bogdanovich, S.P. Kryzhanovskiy, N.I. Shvareva

Far Eastern Branch of the Russian Academy of Sciences  
Kirova str., 95, Vladivostok, 690022, Russian Federation

## ABSTRACT

Ophthalmology in Russia. 2026;23(2):429–436

**Purpose.** To evaluate the clinical and functional significance of the use of ophthalmic drugs in elderly patients at different stages of AMD development. **Patients and methods.** The study included 23 patients (46 eyes;  $65.8 \pm 6.3$  years; 5 men, 18 women) with “dry” (AREDS-2 and AREDS-3 categories) and “wet” (AREDS-4 category) forms of AMD, who took the vitamin and mineral complex with antioxidant and neuroprotective properties “Oftolik®” for a month (2 capsules daily with meals) in combination with a dietary supplement from sea urchin caviar “The power of the sea: longevity” (1 capsule 3 times a day with meals). Standard ophthalmological examination was performed; optical coherence tomography (OCT; OPTOPOL), computer perimetry (Octopus 600 Haag-Streit) took into account the presence of possible systemic side effects of exposure and the comfort of taking ophthalmic drugs. Effectiveness criteria: stabilization of AMD manifestations (based on OCT data), stabilization of corrected visual acuity (COC). Statistical analysis: arithmetic mean (M), standard deviation ( $\sigma$ ), Me — median, lower (LQ) and upper (UQ) quartiles, Student’s t-test, W-Wilcoxon criterion, Mann-Whitney criterion. **Results.** The use of the vitamin and mineral complex “Oftolik®” by AMD patients in combination with the dietary supplement from sea urchin caviar “Sea Power: longevity” helps to stabilize visual functions — visual acuity, ophthalmotonus, improve the functional state of the retina (reduce visual field defects, improve photosensitivity) and is accompanied by an increase in the total activity of antioxidant systems of blood plasma, normalization increased levels of lipid and carbohydrate metabolism. The level of pro-inflammatory cytokines in the blood serum of patients with the “dry” form of AMD is not a significant diagnostic feature. VEGF concentration can be used in clinical laboratory diagnostics as an additional diagnostic marker of the severity and prognosis of the disease course. **Conclusion.** The use of the vitamin and mineral complex “Oftolik®” in combination with the dietary supplement from sea urchin caviar “Sea Power: longevity” helps to stabilize visual functions and improve the functional state of the retina of patients with AMD.

**Keywords:** age-related macular degeneration vitamin and mineral complex, Oftolik®, biologically active food additive, sea urchin caviar clinical efficacy, safety

**For citation:** Pestryakova Ya.F., Zaporozhets T.S., Herzenberg O.B., Bogdanovich L.N., Kryzhanovskiy S.P., Shvareva N.I. Clinical and Functional Significance of Ophthalmic Nutraceuticals in Elderly Patients at Different Stages of Age-related Macular Degeneration. *Ophthalmology in Russia*. 2026;23(2):429–436. <https://doi.org/10.18008/1816-5095-2026-2-429-436>

**Financial Disclosure:** no author has a financial or property interest in any material or method mentioned.

The research was carried out within the framework of the State Assignment no. 123030700036-7.

**There is no conflict of interest.**

## ВВЕДЕНИЕ

Актуальными вопросами современной офтальмологии по-прежнему остаются профилактика и лечение возрастной макулярной дегенерации (ВМД). Большинство исследователей отмечает прямую связь ВМД с процессами старения организма. Предполагается, что это связано с аккумуляцией продуктов обмена веществ в клетках пигментного эпителия сетчатки и снижением его фагоцитарной активности вследствие нарушения хориоретинального кровообращения, облитерации капилляров сетчатки и хориоидеи, снижения скорости ретинального кровотока, дегенерации и утолщения эластической ткани мембраны Бруха [1]. Прогнозируемое в ближайшем будущем увеличение численности населения возрастной группы старше 60 лет неизбежно вызовет рост распространенности ВМД, что определяет это заболевание как значимую медико-социальную проблему, особенно в России, в условиях «недодиагностированности» этой патологии [2].

Общий принцип лечения мультифакторных заболеваний заключается прежде всего в коррекции патогенетиче-

ских факторов. В соответствии с клиническими рекомендациями<sup>1</sup> на ранней стадии ВМД рекомендована здоровая диета, богатая витаминами, включая витамины А, Е и С, минералы и каротиноиды, в частности лютеин, мезозеаксантин — каротиноидные пигменты ксантофилла, которые избирательно концентрируются в центре сетчатки и защищают ее от неблагоприятных последствий фотохимических реакций, обеспечивая антиоксидантную защиту и фильтрацию синего света. Клинические исследования показали, что применение в комплексной терапии ВМД антиоксидантов способствует стабилизации структурных изменений сетчатки [3, 4]. Одним из препаратов, рекомендованных НМИЦ «Глазных болезней им. Гельмгольца» [5] для широкого использования в клинической практике врача-офтальмолога, является витаминно-минеральный комплекс «Офтолик®», содержащий не только витамины, микроэлементы, но и активные антиоксиданты — ресвератрол и коэнзим Q10.

<sup>1</sup> Макулярная дегенерация возрастная. Клинические рекомендации. 2021–2022–2024 (15.08.2024).

Большой интерес представляет использование природных антиоксидантов, в том числе продуктов переработки морских гидробионтов класса иглокожих *Echinoidea*, содержащих биологически активные вещества, которые могут прерывать цепные реакции перекисного окисления в клетках несколькими способами: перехватывать свободные радикалы, хелатировать металлы — катализаторы перекисидации, ингибировать липоксигеназы, а также способны синергически активироваться фосфолипидами плазматических мембран [6]. Доказано противовоспалительное, антидиабетическое, антилипидемическое, антиоксидантное действие органических и водных экстрактов, полученных из гонад, шипов, кишечника и панциря морских ежей, а также их целых тел, широко используемых в современной медицине в виде нативного продукта или биологически активных добавок [7].

В состав белка гонад входят все незаменимые аминокислоты в количествах, соответствующих полноценному белку. Другой важный компонент — липиды, включающие насыщенные, мононенасыщенные и полиненасыщенные жирные кислоты (ПНЖК), в том числе омега-3 и омега-6. Среди фосфолипидов морских ежей идентифицированы лецитин, фосфатидилсерин, сфингомиелин, кефалин, фосфатидилхолин, фосфатидилэтаноламин [8, 9]. В икре морских ежей присутствуют каротиноиды —  $\alpha$ -эхинонен и  $\beta$ -каротин, обладающие антиоксидантными свойствами, жирорастворимые витамины А, D, E и водорастворимые витамины С, В<sub>1</sub>, В<sub>2</sub>, В<sub>6</sub>, В<sub>12</sub>, микро- и макроэлементы, в том числе медь, цинк, кобальт, железо, никель, хром, марганец, натрий, калий, магний [10, 11]. Эхинохром и спинохромы, хиноидные пигменты икры морских ежей относятся к нафтохинонам, отличающимся от нафтохинонов других морских животных присутствием большого числа свободных гидроксильных групп и ярко выраженными антиоксидантными свойствами [12].

Ранее мы показали, что терапия пациентов с ВМД с использованием витаминно-минерального комплекса БАД «Офтолик®» сопровождалась умеренным повышением остроты зрения, увеличением светочувствительности сетчатки, уменьшением локальных дефектов в поле зрения на ранних стадиях заболевания, однако через 3 месяца после курса лечения в течение 1 месяца (в соответствии с инструкцией) значения показателей, характеризующих зрительные функции, снижались, у некоторых пациентов возвращаясь к исходным (до начала терапии) [13].

Настоящая работа посвящена оценке патогенетической эффективности применения офтальмонутрицевтика с антиоксидантными и нейропротекторными свойствами «Офтолик®» в комплексе с БАД из гонад (икры) морских ежей, содержащих большое количество биологически активных веществ, таких как карнитин, полиненасыщенные жирные кислоты, фосфолипиды,

кардиолипиды, гликозиды, пептиды, аминокислоты, макро- и микроэлементы, органические соединения селена, витамины А, D, В<sub>12</sub>, E, пигменты спинохром E, эхинохром А, в комплексной программе лечения пациентов с «сухой» формой ВМД (категории AREDS-2 и AREDS-3).

## ПАЦИЕНТЫ И МЕТОДЫ

Исследования проведены на базе ФГБУЗ МО ДВО РАН совместно с клиникой ООО «Глазной центр» (г. Владивосток). В исследование были включены 23 пациента (46 глаз;  $65,8 \pm 6,3$  года; 5 мужчин, 18 женщин) с ранней (категория AREDS-2) и поздней (категория AREDS-4) стадиями развития ВМД.

Критерии включения: ранняя стадия ВМД (категория AREDS-2); поздняя стадия ВМД (категория AREDS-4), возраст от 55 до 75 лет.

Критерии не включения: начальная стадия ВМД (категория AREDS-1); отслойка сетчатки; появление значимых побочных эффектов; тяжелые заболевания, в том числе онкологические, с декомпенсацией хронических заболеваний, требующие интенсивной терапии; неспособность выполнять условия исследования.

Пациенты были разделены на 2 подгруппы: пациенты с ВМД на ранней стадии (ПГ-1) ( $n = 18$ ) и пациенты с ВМД на поздней стадии (ПГ-2) ( $n = 5$ ).

Дифференциацию форм и стадий ВМД проводили в соответствии с классификацией AREDS: отсутствие ВМД (категория 1 AREDS) — отсутствие изменений или небольшое количество мелких друз (диаметр < 63 микрон). Ранняя стадия ВМД (категория 2 AREDS, ранняя «сухая» форма ВМД) — множественные мелкие друзы, небольшое число друз среднего размера (диаметр от 63 до 124 микрон) или начальные изменения пигментного эпителия сетчатки. Промежуточная стадия ВМД (категория 3 AREDS, промежуточная «сухая» форма ВМД) — множество друз среднего размера, одна большая друза (диаметр  $\geq 125$  микрон). Поздняя стадия ВМД (категория 4 AREDS) — характеризуется одним или несколькими из следующих признаков: наличие географической атрофии центральной зоны глазного дна — атрофическая («сухая») форма; наличие ХНВ с различными проявлениями (отслойка НЭ и/или ПЭ, отек НЭ, геморрагии, твердые (липидные) экссудаты) — «влажная» (неоваскулярная, экссудативная) форма ВМД.

Пациенты подгруппы категории 4 AREDS не были привлечены к более радикальной терапии, рекомендуемой для поздней стадии ВМД, но согласились на проведение поддерживающей профилактической терапии.

Лабораторно-инструментальные исследования выполняли до и через 2 недели после окончания лечения.

Материал исследования: биологический материал пациентов (кровь); данные индивидуальных карт пациента, протоколы инструментальных методов исследования, методов врачебного контроля.

Методы исследования: общеклинические, клинико-биохимические, офтальмологические. До и после курса лечения определяли остроту зрения, оценивали светочувствительность сетчатки, выполняли биомикроскопию, авторефрактометрию, тонометрию, офтальмоскопию глазного дна, оптическую когерентную томографию (ОКТ) сетчатки, компьютерную периметрию, тест Ширмера. Суммарную активность антиоксидантных систем плазмы крови оценивали фотометрически с использованием тест-системы Randox Laboratories Ltd (Великобритания), концентрацию цитокинов и фактора роста эндотелия сосудов VEGF — с помощью иммуноферментных наборов производства ЗАО «Вектор-Бест».

БАД «Офтолик®» — витамины для глаз (Ophtholique Vitamins for eyes), дополнительный источник лютеина, зеаксантина, ликопина, ресвератрола, коэнзима Q10 (убихинон), бета-каротина, витаминов С, Е, В1, В2, В3/РР, В6, В9, В12, микроэлементов (меди, цинка, селена)<sup>1</sup>, назначали ежедневно по 2 капсулы в день во время еды в течение месяца.

БАД из икры морских ежей («Сила моря: долголетие») — капсулы твердые желатиновые по 0,4 г, содержащие большое количество БАВ (полиненасыщенные жирные кислоты, фосфолипиды, каротиноиды, макро- и микроэлементы, лецитин, белки, незаменимые аминокислоты<sup>2</sup>) назначали по 1 капсуле 3 раза в день во время еды (доза согласована с разработчиками продукта и клиническим фармакологом) в комплексе с базисной терапией, назначенной врачом с учетом индивидуальных особенностей течения заболевания и с соблюдением рекомендаций в инструкции. Продолжительность приема — 1 месяц.

Математическая обработка результатов проводилась с помощью пакета программ Statistica 10. Использовали W-критерий Шапиро — Уилка, t-критерий Стьюдента, критерий W Вилкоксона, критерий Манна — Уитни. Выборочные параметры, приводимые далее в таблицах, имеют следующие обозначения: W — критерий Шапиро — Уилка, средняя арифметическая (M), стандартное отклонение ( $\sigma$ ), ошибка среднего арифметического (m), объем анализируемой подгруппы (n), Me — медиана; нижний (LQ) и верхний (UQ) квартили,  $p$  — достигнутый уровень значимости. Результаты считали статистически значимыми при  $p < 0,05$ .

<sup>1</sup> Производитель «ВТФ ООО», РФ, 601125, Владимирская обл., Петушинский р-н, пос. Вольгинский, ул. Заводская, стр. 107; соответствует требованиям полной безопасности для здоровья. Форма выпуска продукта — 2 блистера, 30 капсул по 0,4 г в картонной пачке. Хранить в защищенном от света месте. Свидетельство о государственной регистрации № RU.77.99.11.003.R.000330.02.20 от 10.02.2020, ТУ 10.89.19-001-11410149-2019. Срок годности — 2 года. Противопоказания: индивидуальная непереносимость компонентов, беременность, кормление грудью.

<sup>2</sup> Свидетельство о государственной регистрации № RU.77.99.11.003.E.010084.10.14 от 31.10.2014. ТУ 9265-74981775-2014. Сертификат РОСС RU.32320.04ИЦР0.ОСО1.01088. 14.04.2023-13.04.2026. Производитель «Фарм Оушен Лаб.», ООО, Российская Федерация. Адрес: 692856, Россия, Приморский край, г. Партизанск, ул. Кутузова, д. 60, тел/факс (42363) 670-60, 628-90. Срок годности продукта — 2 года. Противопоказания: индивидуальная непереносимость компонентов продукта, кормление грудью, беременность.

## РЕЗУЛЬТАТЫ

Оценку эффективности и безопасности офтальмонутрицевтиков проводили на основании данных офтальмологического обследования, лабораторных показателей клинического, биохимического анализа крови до и через 1 месяц после окончания лечения.

Основными критериями эффективности лечения являлись клиническая картина очага, состояние зрительных функций, изменение толщины сетчатки макулярной области по данным ОКТ, а также сведения пациентов о переносимости препарата, удобстве его применения, возникновении побочных эффектов. 20 из 23 опрошенных пациентов после курса лечения отмечали улучшение общего самочувствия, уменьшение зрительного дискомфорта, 3 пациента свидетельствовали о сложности приема капсул БАД из икры морских ежей («Сила моря: долголетие») из-за специфического рыбного запаха.

В сочетании с ВМД у пациентов были диагностированы гиперметропия, миопия, эпиретинальная мембрана, катаракта и другие нарушения органа зрения в единичных случаях. Из сопутствующих заболеваний чаще всего регистрировали гипертоническую болезнь (52%), ишемическую болезнь сердца (13%), желчнокаменную болезнь, мочекаменную болезнь, сахарный диабет 2-го типа и другие заболевания в единичных случаях.

Зрительные дисфункции анализировали по максимально скорректированной остроте зрения и данным периметрии. Острота зрения (ОЗ) пациентов в исследуемых подгруппах до начала лечения соответствовала стадии заболевания: у пациентов в подгруппе ПГ-1 (ранняя стадия, «сухая» форма ВМД) показатель ОЗ составлял  $0,75 \pm 0,24$  (95% доверительный интервал 0,82–0,97), медиана — 1,0 (интерквартильный размах (0,8; 1,0)); у пациентов в подгруппе ПГ-2 наблюдалось выраженное снижение остроты зрения ( $0,66 \pm 0,27$ ) (95% доверительный интервал 0,45–0,86) (табл. 1).

После курса приема БАД «Офтолик» совместно с БАД из икры морских ежей «Сила моря: долголетие» пациентами с ранней стадией ВМД в 66% наблюдали стабилизацию зрительных функций, у части пациентов острота зрения незначительно снижалась (табл. 1). У пациентов с поздней стадией ВМД средние значения показателя максимальной коррекция остроты зрения снижались ( $0,51 \pm 0,26$  (95% доверительный интервал 0,31–0,70,  $p = 0,03$ )), у части пациентов оставались стабильными (табл. 1).

Показатели тонометрии до начала лечения варьировали от 10 до 23 мм рт. ст., средние значения находились в пределах норм метода, значимо не изменяясь после курса терапии ( $16,60 \pm 3,42$  и  $15,50 \pm 3,12$  мм рт. ст.,  $p = 0,07$ ); у пациентов ПГ-1  $16,00 \pm 3,80$  мм рт. ст. и у пациентов ПГ-2  $15,50 \pm 3,86$  мм рт. ст. ( $p = 0,13$ ) соответственно.

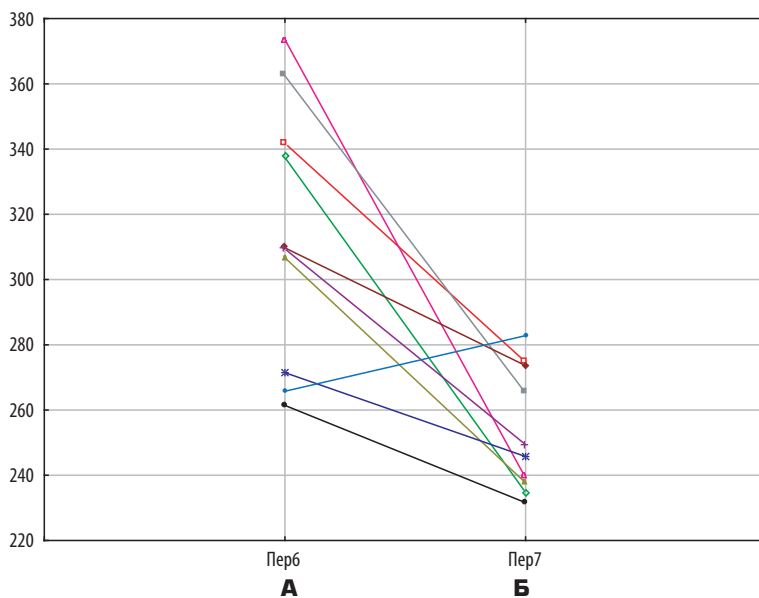
Слезопродукция в 40% случаев была снижена (менее 10 мм), соответствуя средней степени синдрома сухого глаза ( $13,86 \pm 10,33$  мм у пациентов ПГ-1,  $9,90 \pm 5,65$  мм

**Таблица 1.** Острота зрения у пациентов с ВМД до и после курса приема БАД «Офтолик» совместно с БАД из икры морских ежей «Сила моря: долголетие»**Table 1.** Visual acuity in patients with the “dry” form of AMD before and after the course of taking the dietary supplement “Oftolik” together with the dietary supplement from sea urchin caviar “The power of the sea: longevity”

Группа / Group	W	M ± σ / (95 % доверительный интервал) Me* (LQ; UQ) <sup>1,2</sup>	Значимость различий показателей до и после курса терапии, p Significance of differences in indicators before and after the course of therapy, p
Ранняя стадия (вся выборка) Early stage (the entire sample)	0,73** 0,81**	1,0* (0,8; 1,0) 0,9* (0,6; 1,0)	0,05
Ранняя стадия (пациенты со стабильной остротой зрения в процессе терапии) (66 %) Early stage (patients with stable visual acuity during therapy) (66 %)	0,64** 0,66**	1,0* (0,8; 1,0) 1,0* (0,9; 1,0)	0,16
Ранняя стадия (пациенты со снижением остроты зрения в процессе терапии) (34 %) Patients with decreased visual acuity during therapy) (34 %)	0,89 0,90	0,75 ± 0,24 (0,60; 0,89) 0,63 ± 0,24 (0,48; 0,78)	0,00
Поздняя стадия (вся выборка) Late stage (the entire sample)	0,92 0,88	0,66 ± 0,27 (0,45–0,86) 0,51 ± 0,26 (0,31–0,70)	0,03
Поздняя стадия (пациенты со стабильной остротой зрения в процессе терапии) Late stage (patients with stable visual acuity during therapy)	0,67** 0,72**	0,9* (0,5; 1,0) 0,8* (0,6; 1,0)	1,00

Примечание: M — средняя; σ — среднее квадратичное отклонение; \*Me — медиана (50 % перцентиль); W — тест Шапиро — Уилка; \*\*p < 0,05 — уровень значимости, соответствующий данному критерию W (при p < 0,05 параметр имеет отклонение от нормального распределения); <sup>1</sup> нижний (LQ) и верхний (UQ) квартили — 25%-ный перцентиль и 75%-ный перцентиль; <sup>2</sup> нижний (LQ) и верхний (UQ) квартили — 5%-ный перцентиль и 95%-ный перцентиль.

Note: M — mean; σ — standard deviation; \*Me — median (50 % percentile); W — Shapiro-Wilk; \*\*p < 0.05 — significance level corresponding to a given W criterion (at p < 0.05 the parameter has a deviation from the normal distribution); <sup>1</sup> Lower (LQ) and upper (UQ) quartiles — 25 % percentile and 75 % percentile; <sup>2</sup> Lower (LQ) and upper (UQ) quartiles — 5 % percentile and 95 % percentile.

**Рис. 1.** Толщина сетчатки в центральной зоне пациентов с поздней стадией ВМД до (А) и после (Б) приема БАД «Офтолик» совместно с БАД из икры морских ежей «Сила моря: долголетие». По оси ординат ТСЦЗ (мм)

**Fig. 1.** Retinal thickness in the central area of patients with advanced AMD before (A) and after (B) taking the “Oftolik” dietary supplement in conjunction with the sea urchin caviar supplement “Sea Power: Longevity”. Along the ordinate axis of the TCC (mm)

у пациентов ПГ-2), после курса лечения в 55 % случаев отмечено увеличение показателя, средние значения показателя значимо не изменились:  $13,10 \pm 9,53$  мм ( $p = 0,13$ ) и  $8,60 \pm 6,87$  мм ( $p = 0,17$ ) соответственно.

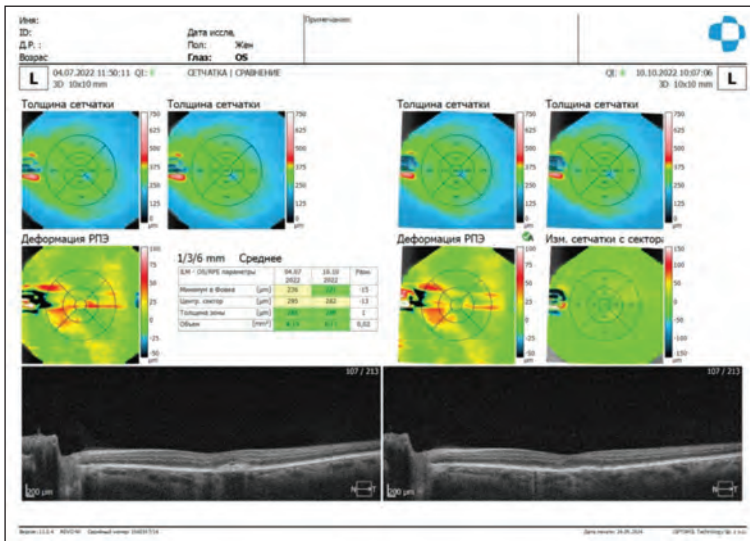
Для оценки состояния хориоретинального комплекса и структурно-функциональных изменений органа зрения было проведено обследование пациентов методом оптической когерентной томографии (ОКТ), позволяющим получать двух- и трехмерные карты глазного дна, а также оптические срезы сетчатки.

Средняя толщина сетчатки в макулярной области от внутренней пограничной мембраны до внутреннего слоя ретинального пигментного эпителия (ТСЦЗ) до начала лечения пациентов подгруппы ПГ-1 (ранняя стадия, «сухая» форма) варьировала в диапазоне от 213 до 274 мкм, составляя в среднем до лечения  $241 \pm 20$  мкм, не превышая показателей референсных значений метода (208–245 мкм) и значимо не изменяясь после курса терапии, свидетельствуя о стабилизации процесса. У пациентов с поздней стадией ВМД средние значения показателя ТСЦЗ ( $314 \pm 39,5$  мкм) находились выше верхней границы нормативного диапазона. После курса лечения у этих пациентов наблюдалось значимое снижение толщины сетчатки в центральной зоне (до  $253,80 \pm 18,00$  мкм) ( $p = 0,001$ ) (рис. 1).

Полученные результаты иллюстрирует клинический пример (рис. 2). В течение 3 месяцев наблюдения у пациентки Ц. с ранней стадией ВМД (категория AREDS-2) на фоне приема препарата «Офтолик®» в комплексе с БАД из икры морских ежей («Сила моря: долголетие») не было отмечено увеличения числа и размеров друз как в фовеолярной, так и в парафовеолярной зоне по данным ОКТ.

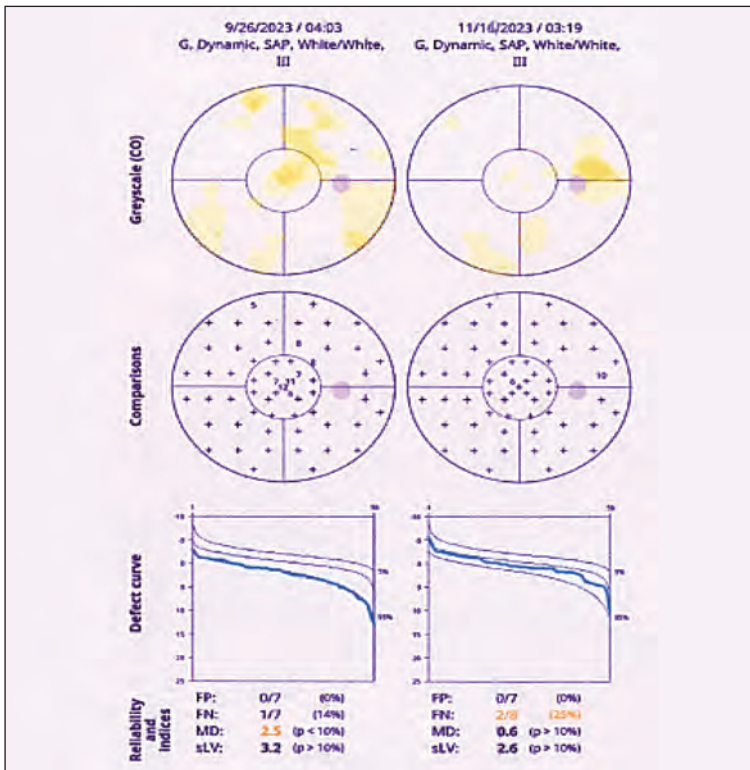
Компьютерную периметрию проводили на анализаторе контрастной чувствительности «Octopus 600 Haag-Streit» (Швейцария), определяя индекс MD — значение среднего отклонения светочувствительности от возрастной нормы, характеризующее выраженность диффузных или больших локальных дефектов и позволяющее количественно оценить общую потерю светочувствительности, и sLV (square root of Loss Variance) — стандартное (средне-квадратичное) отклонение паттерна, соответствующее усредненному значению глубины дефекта без учета среднего отклонения светочувствительности (MD).

У пациентов ПГ-1 исходные значения показателей среднего (MD) и локального (sLV)



**Рис. 2.** ОНТ (OPTOPOL) пациентки Ц. с ранней стадией ВМД (AREDS-2) на фоне приема препарата «Офтолик®» в комплексе с БАД из икры морских ежей («Сила моря: долголетие»): не отмечается увеличение числа и размеров друз в фовеолярной зоне

**Fig. 2.** OCT (OPTOPOL) of a female patient with early-stage AMD (AREDS-2) on the background of taking Oftolik® in combination with dietary supplements from sea urchin caviar ("Sea power: longevity"): There is no increase in the number and size of druses in the foveolar zone



**Рис. 3.** Протокол компьютерной периметрии пациента Г. с ранней стадией ВМД (AREDS-2) на фоне приема препарата «Офтолик®» в комплексе с БАД из икры морских ежей («Сила моря: долголетие»)

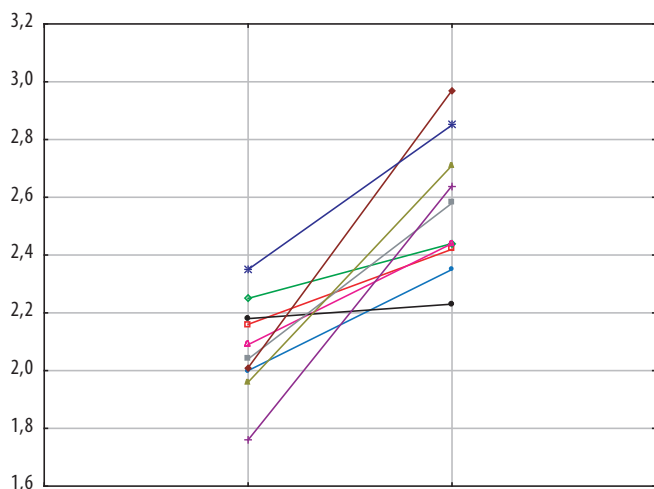
**Fig. 3.** Computer perimetry protocol for a patient with early-stage AMD (AREDS-2) on the background of taking "Oftolik®" in combination with dietary supplements from sea urchin caviar ("Sea power: longevity")

дефектов находились в границах нормы ( $0,30 \pm 1,48$  и  $2,58 \pm 0,47$  dB соответственно). У пациентов ПГ-2 (поздняя стадия) наибольшим изменениям был подвержен показатель локального дефекта светочувствительности sLV, превышающий нормальные значения ( $2,80 \pm 0,51$  dB). После курса лечения у пациентов ПГ-1 отмечалось значимое улучшение светочувствительности сетчатки (MD  $0,07 \pm 1,54$ ,  $p = 0,04$ ) (рис. 3), в подгруппе ПГ-2 (поздняя стадия) светочувствительность сетчатки значимо не изменялась.

Значительная роль в патогенезе дистрофических изменений сетчатки отводится атеросклерозу с характерными биохимическими нарушениями. В частности, наблюдается инфильтрация липидами стенок сосудов, мембраны Бруха с дальнейшим образованием друз, кальцинозом и формированием субретинальной атеросклеротической бляшки [1]. В нашем исследовании уровень общего холестерина в сыворотке крови пациентов варьировал от нормальных ( $<5,2$  ммоль/л) до высоких ( $\geq 6,2$  ммоль/л) (минимальные значения —  $3,45$  ммоль/л, максимальные —  $7,36$  ммоль/л), средние значения показателя до начала исследования находились в пределах  $5,75 \pm 0,95$  ммоль/л, в 57 % случаев уровень ХС был выше верхней границы нормативного диапазона ( $6,20 \pm 0,75$  ммоль/л). После курса лечения у 50 % пациентов уровень ХС снижился с  $6,10 \pm 0,39$  до  $5,54 \pm 0,61$  ммоль/л.

Содержание глюкозы в сыворотке крови пациентов с ВМД находилось в интервале от  $4,08$  до  $8,10$  ммоль/л. Повышенные уровни глюкозы регистрировались у 5 (20 %) пациентов: средние значения показателя составили  $6,49 \pm 0,22$  ммоль/л (95 % доверительный интервал  $5,46$ – $7,13$  ммоль/л). После курса терапии уровень глюкозы у этих пациентов значимо снижился и составлял  $5,85 \pm 0,91$  ммоль/л (95 % доверительный интервал  $5,68$ – $7,5$  ммоль/л) ( $p = 0,019$ ).

Суммарная активность антиоксидантных систем (ОАА) в обеих подгруппах значимо не отличалась от значений условно здоровых людей и между собой. После курса лечения у пациентов с ранней стадией ВМД, получавших на фоне терапии БАД «Офтолик®» дополнительно БАД из икры морских ежей («Сила моря: долголетие») в 66 % случаев наблюдали значимое увеличение суммарной активности антиоксидантных систем плазмы крови (с  $2,08 \pm 0,16$  до  $2,57 \pm 0,22$  ммоль/л,  $p = 0,000$ ) (рис. 4).



**Рис. 4.** Суммарная активность антиоксидантных систем плазмы крови пациентов с ранней стадией ВМД до и после лечения. По оси ординат — ОАА ммоль/л

**Fig. 4.** Total activity of antioxidant systems in blood plasma of patients with early AMD before and after treatment. On the ordinate axis — OAA mmol/L

До начала терапии средние значения и медиана концентрации провоспалительных цитокинов в сыворотке крови пациентов в подгруппах 1 и 2 находились в пределах референсных значений метода, значимо не отличаясь от значений показателей условно здоровых людей и не изменяясь после курса терапии.

Концентрация фактора роста эндотелия сосудов (VEGF) у пациентов с поздней стадией ВМД (436,40\* (171,25; 943,40) МЕ/мл была выше таковой у условно здоровых людей (189,95 (130,00; 392,00) МЕ/мл,  $p < 0,05$ ) и у пациентов с ранней стадией (AREDS-2) заболевания (108,15; 356,90 МЕ/мл,  $p < 0,05$ ) и снижалась с 436,40\* (171,25; 943,40) до 33,65\* (212,15; 531,43) МЕ/мл ( $p < 0,05$ ). У пациентов с ранней стадией ВМД с высоким уровнем VEGF до начала лечения после окончания терапии также наблюдалась положительная динамика показателя (476,05 (419,20; 652,70) и 331,95 (271,00; 379,30) МЕ/мл соответственно).

Следует отметить, что наши данные, свидетельствующие о невысоких уровнях системной продукции провоспалительных цитокинов при ВМД, согласуются

с данными научных публикаций по этой теме. Вместе с тем особого внимания заслуживает селективное усиление системной выработки VEGF-A — ключевого ангиогенного фактора, наблюдаемого у части пациентов с ранней стадией (AREDS-2) и в большей степени выраженное при «влажной» форме ВМД (AREDS-4), свидетельствующее о важных патогенетических факторах прогрессирования ВМД.

## ЗАКЛЮЧЕНИЕ

У пациентов с ВМД регистрировалось снижение светочувствительности сетчатки, увеличение средней толщины сетчатки в макулярной области и величины локального дефекта поля зрения, наиболее выраженные в поздней стадии развития заболевания.

Прием витаминно-минерального комплекса «Офтолик®» в комплексе с БАД из икры морских ежей «Сила моря: долголетие» способствует стабилизации зрительных функций (острота зрения, офталмотонус) и функционального состояния сетчатки (уменьшение дефекта поля зрения, улучшение светочувствительности) и сопровождается увеличением суммарной активности антиоксидантных систем плазмы крови, нормализацией повышенных показателей липидного и углеводного обмена. Уровень провоспалительных цитокинов в сыворотке крови пациентов с ранней стадией ВМД не является значимым диагностическим признаком. Концентрация VEGF может использоваться в клинической лабораторной диагностике как дополнительный диагностический маркер тяжести и прогноза течения заболевания.

## УЧАСТИЕ АВТОРОВ:

Пестрякова Я.Ф. — концепция и дизайн исследования, формулировка задач исследования, сбор клинических данных, анализ и интерпретация полученных данных, ответственность за целостность всех частей статьи;  
Запорожец Т.С. — общее руководство исследованиями, написание текста статьи, анализ и интерпретация полученных данных, утверждение окончательного варианта статьи;  
Крыжановский С.П. — идея статьи, общее руководство исследованиями, утверждение окончательного варианта статьи;  
Богданович Л.Н. — статистическая обработка результатов исследования, анализ и интерпретация полученных данных, редактирование текста, утверждение окончательного варианта статьи;  
Герценберг О.Б. — ведение пациентов, сбор клинических данных;  
Шварева Н.И. — координация взаимодействия с лечебными учреждениями при выполнении исследований, редактирование текста, утверждение окончательного варианта статьи.

## ЛИТЕРАТУРА / REFERENCES

1. Фурсова АЖ, Дербенева АС, Васильева МА, Никулич ИФ, Тарасов МС, Гамза ЮА, Чубарь НВ, Гусаревич ОГ, Дмитриева ЕИ, Кожевникова ОС, Колосова НГ, Елизарова АА. Новые данные о патогенетических механизмах развития возрастной макулярной дегенерации. Вестник офтальмологии. 2022;138(2):120–130. Fursova AZh, Dербенева AS, Vasilyeva MA, Nikulin IF, Tarasov MS, Gamza YuA, Chubar NV, Gusarevich OG, Dmitrieva EI, Kozhevnikova OS, Kolosova NG, Elizarova AA. New data on the pathogenetic mechanisms of age-related macular degeneration. Annals of Ophthalmology. 2022;138(2):120–130 (In Russ.). doi: 10.17116/oftalma2022138021120.
2. Ивахненко ОИ, Нероев ВВ, Зайцева ОВ. Возрастная макулярная дегенерация и диабетическое поражение глаз. Социально-экономические аспекты заболеваемости. Вестник офтальмологии. 2021;137(1):123–129. Ivakhnenko OI, Neroyev VV, Zaitseva OV. Age-related macular degeneration and diabetic eye damage. Socio-economic aspects of morbidity. Annals of Ophthalmology. 2021;137(1):123–129 (In Russ.). doi: 10.17116/oftalma2021137011123.
3. Age-related eye disease study research group. A randomized, placebo-controlled, clinical trial of high-dose supplementation with vitamins C and E, beta carotene, and zinc for age-related macular degeneration and vision loss: AREDS report no. 8. Arch Ophthalmol. 2001;119(10):1417–1436. doi: 10.1001/archoph.119.10.1417.
4. Янченко СВ, Малышев АВ, Сахнов СН, Балаян АС, Сергиенко АА. Опыт нутрицевтического воздействия при «сухой» форме возрастной макулярной дегенерации. Офтальмология. 2020;17(4):804–810. Yanchenko SV, Malyshev AV, Sakhnov SN, Balayan AS, Sergienko AA. Experience of nutraceutical treatment in the “dry” form of age-related macular degeneration. Ophthalmology in Russia. 2020;17(4):804–810 (In Russ.). doi: 10.18008/1816-5095-2020-4-804-810.
5. Киселева ТН. Ишемия сетчатки: возможные подходы к медикаментозной коррекции. Российская офтальмология онлайн. № 44. URL: <https://eyepress.ru/article/oftolik-rasshirenie-linyeki-zashchita-i-podderzhka-ot-rogovitsy-do-setchatki-sat> (дата обращения: 20.04.2024). Kiseleva TN. Retinal ischemia: possible approaches to drug correction. Russian Ophthalmology Online. No. 44. URL: <https://eyepress.ru/article/oftolik-rasshirenie-linyeki-zashchita-i-podderzhka-ot-rogovitsy-do-setchatki-sat> (Accessed: 04/20/2024).

6. Khalil EA, Swelim H, El-Tantawi H., Bakr AF, Abdellatif A. Characterization, cytotoxicity and antioxidant activity of sea urchins (*Diadema savignyi*) and jellyfish (*Aurelia aurita*) extracts. *Egypt. J. Aquat. Res.* 2022;48(4):343–348. doi: 10.1016/j.ejar.2022.05.005.
7. Moreno-García D, Salas-Rojas M, Fernández-Martínez E, López-Cuellar M, Sosa-Gutiérrez C, Peláez-Acero A, Rivero-Perez N, Zaragoza-Bastida A, Ojeda-Ramírez D. Sea urchins: an update on their pharmacological properties. *Peer J.* 2022;10:e13606. doi: 10.7717/peerj.13606.
8. Zhukova N. Fatty acids of echinoderms: diversity, current applications and future opportunities. *Mar. Drugs.* 2022;21(1):21. doi: 10.3390/md21010021.
9. Hu X, Cong P, Song Y, Wang X, Zhang H, Meng N, Fan X, Xu J, Xue C. Comprehensive lipid profile of eight echinoderm species by RPLC–Triple TOF-MS/MS. *J. Agric. Food Chem.* 2023;71(21):8230–8240. doi: 10.1021/acs.jafc.3c00823.
10. Obukhova ES, Rozhina AM, Voronin VP, Dgebuadze PY, Murzina SA. Antimicrobial activity of lipid extracts of *Echinoderms* in the Nhatrang Bay (South China Sea). *Dokl. Biochem. Biophys.* 2022;503(1): 59–66. doi: 10.1134/s1607672922020119.
11. Chen G, Xiang W-Z, Lau C-C, Peng J, Qiu J-W, Chen F, Jiang Y. A comparative analysis of lipid and carotenoid composition of the gonads of *Anthocidaris crassispina*, *Diadema setosum* and *Salmacis sphaeroides*. *Food Chem.* 2010;120(4):973–977. doi: 10.1016/j.foodchem.2009.11.034.
12. Kuwahara R, Hastate H, Tamami Y, Murata H. Antioxidant property of polyhydroxylated naphthoquinone pigments from shells of purple sea urchin *Anthocidaris crassispina*. *LWT Food Sci. Technol.* 2009;42(7):1296–1300.
13. Пестрякова ЯФ, Богданович ЛН, Запорожец ТС, Крыжановский СП. Оценка клинико-функциональной значимости применения витаминно-минерального комплекса с антиоксидантными и нейропротекторными свойствами у пациентов пожилого возраста на разных стадиях развития возрастной макулярной дегенерации. *Дальневосточный медицинский журнал.* 2025; 3. В печати. Pestryakova YaF, Bogdanovich LN, Zaporozhets TS, Kryzhanovsky SP. Assessment of the clinical and functional significance of using a vitamin and mineral complex with antioxidant and neuroprotective properties in elderly patients at different stages of age-related macular degeneration. *Far Eastern Medical Journal.* 2025; 3. In print (In Russ.).

## СВЕДЕНИЯ ОБ АВТОРАХ

Пестрякова Яна Феликсовна  
кандидат медицинских наук, научный сотрудник,  
офтальмолог (высшая категория)  
<https://orcid.org/0000-0002-1981-1079>

Запорожец Татьяна Станиславовна  
доктор медицинских наук, начальник научно-исследовательского отдела  
<https://orcid.org/0000-0002-8879-8496>

Герценберг Олеся Борисовна  
офтальмолог

Богданович Лариса Николаевна  
доктор медицинских наук, ведущий научный сотрудник

Крыжановский Сергей Петрович  
доктор медицинских наук, член-корреспондент РАН, научный руководитель  
<https://orcid.org/0000-0002-1981-1079>

Шварева Наталья Ивановна  
кандидат экономических наук, врач высшей категории

## ABOUT THE AUTHORS

Pestryakova Yana F.  
PhD, research officer, ophthalmologist (highest category)  
<https://orcid.org/0000-0002-1981-1079>

Zaporozhets Tatiana S.  
MD, head of the Research Department  
<https://orcid.org/0000-0002-8879-8496>

Herzenberg Olesya B.  
ophthalmologist

Bogdanovich Larisa N.  
MD, leading research officer

Kryzhanovsky Sergey P.  
MD, Professor, Corresponding Member of the Russian Academy of Sciences,  
Scientific head  
<https://orcid.org/0000-0002-1981-1079>

Shvareva Natalia I.  
Ph.D. in Economics, senior doctor