ISSN 1816-5095 (print); ISSN 2500-0845 (online)
doi: 10.18008/1816–5095–2016–4–273–277

поступила 28.08.15
received 28.08.15

Роль низкочастотной трансорбитальной магнитной стимуляции в нормализации внутриглазного давления у больных с первичной открытоугольной глаукомой

И.А.Макаров[1,2] Ю.И. Воронков[1]

[1]Федеральное бюджетное учреждение науки Государственный научный центр РФ
Институт медико-биологических проблем Российской академии наук
Хорошевское шоссе, 76-А, Москва, 123007, Российская Федерация

[2]ООО «Лечебно-оздоровительный центр № 10»
ул. Габричевского, 5, корп. 2, Москва, 125367, Российская Федерация

Офтальмология. 2016;13(4):273–277

РЕЗЮМЕ

Цель работы. Оценить эффективность низкочастотной магнитотерапии в отношении динамики внутриглазного давления при лечении первичной и некомпенсированной открытоугольной глаукомы медикаментозными средствами. **Пациенты и методы.** Обследовали 46 пациентов с некомпенсированной открытоугольной глаукомой. В первую группу вошли 24 пациента (42 глаза) с не оперированной открытоугольной глаукомой I, II и III стадии с наблюдением на протяжении 2–13 лет. Во вторую группу вошли 22 пациента (22 глаза) с впервые выявленным повышенным внутриглазным давлением на одном глазу. Возраст пациентов от 43 до 59 лет. Лечение включало применение гипотензивных глазных капель и процедур магнитной стимуляции с использованием отечественного прибора «Полюс-2». **Результаты.** В первой группе внутриглазное давление до лечения составило от 25 до 32 мм рт.ст. (в среднем 28,9±1,4 мм рт.ст.). После магнитной стимуляции ВГД в течение 2–5 дней у всех пациентов снизилось до 18–21 мм рт.ст. (в среднем 17,9±1,1 мм рт.ст), достигнув величин «давления цели». Вторая группа: при первичном обращении у пациентов ВГД составляло 28–39 мм рт.ст. (в среднем 32,6±1,8 мм рт. ст.) на одном глазу. В течение 3–9 дней у всех пациентов исследуемой группы после ежедневных процедур магнитной стимуляции и инстилляций ксалатана и арутимола отмечено снижение ВГД до 16–21 мм рт.ст. В контрольной группе у пациентов с некомпенсированной открытоугольной глаукомой снижение ВГД до «давления цели» отмечали через 11–14 дней после начала инстилляций гипотензивных средств. **Заключение.** Низкочастотная магнитотерапия приводит к усилению гипотензивного эффекта антиглаукомных средств и позволяет быстрее добиться компенсации ВГД до получения «давления цели» у пациентов с некомпенсированной открытоугольной глаукомой. Отмечена зависимость эффективности снижения ВГД от биотропных параметров магнитного поля. Прерывистый режим с высоким амплитудным значением магнитной индукции обладает более выраженным эффектом и позволяет быстрее добиться снижения ВГД.

Ключевые слова: открытоугольная глаукома, внутриглазное давление, трансорбитальная магнитная стимуляция, гипотензивные препараты, давление цели

Для цитирования: Макаров И.А., Воронков Ю.И. Роль низкочастотной трансорбитальной магнитной стимуляции в нормализации внутриглазного давления у больных с первичной открытоугольной глаукомой. *Офтальмология.* 2016;13(4):273–277. doi: 10.18008/1816–5095–2016–4–273–277

Прозрачность финансовой деятельности: Никто из авторов не имеет финансовой заинтересованности в представленных материалах или методах

Конфликт интересов отсутствует

The Role of Low-frequency TRANS-orbital Magnetic Stimulation in Normalization of Intraocular Pressure in Patients with Primary Open-angle Glaucoma

I.A.Makarov[1,2], Yu.I.Voronkov[1]

[1]Institute of medical-biological problems of Russian Science Academy
Horoshevskoe highway, 76-A, Moscow, 123007, Russia

[2]Medical treatment centre No 10
Gabrichevskogo str., 5, Moscow, 125367, Russia

ABSTRACT

Ophthalmology in Russia. 2016;13(4):273–277

Purpose. Assessment of the effectiveness of low-frequency magnetic therapy on the dynamics of intraocular pressure in the treatment of primary and uncompensated medical means of open-angle glaucoma. **Patients and Methods.** 46 patients with uncompensated open-angle glaucoma. The first group: 24 patients (42 eyes) with open-angle glaucoma (I, II, III stages during 2–13 years). The second group: 22 patients (22 eyes) with newly diagnosed elevated intraocular pressure in one eye. The age of patients ranged from 43 to 59 years. Treatment included antiglaucoma hypotensive eye drops and TRANS-orbital magnetic stimulation on the domestic device "Polus-2". **Results.** Intraocular pressure before treatment ranged from 25 to 32 mm Hg. (average of 28.9±1.4 mm Hg.) in the first group . After magnetic stimulation IOP decreased within 2–5 days in all patients to 18 to 21 mm Hg (average of 17.9±1.1 mm Hg), reaching values "pressure goal." Second group: in the primary treatment in patients IOP was 28–39 mm Hg (average of 32.6±1.8 mm Hg) on one of the eyes. IOP decreased to 16–21 mm Hg in the period from 3 to 9 days in all patients of study group after daily magnetic stimulation and instillation of xalatan and timolol. In the control subgroup of patients with uncompensated openangle glaucoma lowering of the IOP to "pressure goal," noted only in 7 patients (70,0%) 11–14 days after instillation of anti-hypertensive glaucoma eye drops only. **Conclusion.** Low-frequency TRANS-orbital magnetic stimulation in enhanced hypotensive effect antiglaucomatous eye drops and makes it easier to achieve compensation of IOP to values "pressure goals" in patients with uncompensated open-angle glaucoma. The marked dependence of the efficiency of reduction of IOP from biotropic parameters of the magnetic field. The pulsed mode with a higher amplitude value of the magnetic induction has a more pronounced effect and makes it easier to achieve the reduction of IOP.

Keywords: open-angle glaucoma, intraocular pressure, transorbital magnetic stimulation, antihypertensive drugs, target pressure

For Citation: Makarov I.A., Voronkov Yu.I. The Role of Low-frequency TRANS-orbital Magnetic Stimulation in Normalization of Intraocular Pressure in Patients with Primary Open-angle Glaucoma. *Ophthalmology in Russia.* 2016;13(4):273–277. doi: 10.18008/1816–5095–2016–4–273–277

Financial Disclosure: No author has a financial or property interest in any material or method mentioned

There is no conflict of interests

Первостепенной задачей при лечении глаукомы, исходя из ее патогенеза и симптоматики, является нормализация повышенного внутриглазного давления (ВГД). В течение многих лет дискутируются предпочтения в отношении хирургических или консервативных методов нормализации офтальмотонуса. Сторонники хирургических способов предлагают все новые виды более безопасных операций с меньшим количеством осложнений в виде гипотонии и прогрессирования катаракты. В частности, разработаны непроникающие антиглаукомные операции — глубокая склерэктомия и вискоканалостомия. Однако по данным литературы эффективность снижения ВГД остается при этом не высокой. Так, в течение 3-х лет стойкий гипотензивный эффект отмечен в 27,5–34,7% после операции непроникающей глубокой склерэктомии и в 38,9–55,0% — после вискоканалостомии, причем «давление цели» среди этих пациентов было достигнуто только в 37,7% и 32,1% случаев, соответственно [1, 2].

В последние годы в качестве гипотензивных средств применяют новые эффективные препараты. Однако все же остаются не решенными вопросы привыкания к препаратам, что требует их периодической замены и комбинирования друг с другом, а в случаях неэффективности медикаментозной терапии, использование лазерного или хирургического лечения [3, 4, 5].

Вместе с тем, в отечественной литературе имеются сведения, указывающие на применение физиотерапевтических методов лечения глаукомы, и в частности, магнитотерапии [6, 7, 8]. При этом приводятся данные о различных результатах влияния магнитотерапии на ВГД. Противоречивые литературные данные о влиянии магнитотерапии на ВГД при лечении глаукомы, а также обоснование и расширение показаний к применению метода магнитотерапии для лечения глаукомы, особенно при некомпенсированном повышенном ВГД, явилось предпосылкой к проведению настоящего исследования.

Цель работы. Оценка эффективности и влияния на динамику ВГД низкочастотной магнитной терапии при лечении первичной и некомпенсированной не оперированной открытоугольной глаукомы медикаментозными средствами.

ПАЦИЕНТЫ И МЕТОДЫ

В настоящее исследование включено 46 пациентов с некомпенсированной открытоугольной глаукомой. Среди них 24 пациента (42 глаза) наблюдались по поводу не оперированной открытоугольной глаукомы I, II, и III стадии на протяжении 2–13 лет (в среднем 7,9 лет). Возраст пациентов составлял от 51 до 67 лет (в среднем 61,3 года), мужчин было 11, женщин 13. В качестве антиглаукомного лечения на протяжении многих лет пациенты применяли различные гипотензивные препараты или их комбинации: растворы тимолола, бетаксолола, дорзаломида, бринзоламида, латанопроста, бримонидина, травапроста. У всех пациентов этой группы отсутствовали противопоказания к физиотерапевтическому лечению. Для проведения магнитотерапии использовали отечественный аппарат серии «Полюс-2», который широко используется в физиотерапевтических отделениях многих лечебно-профилактических учреждений. Первая группа была разделена на две подгруппы, в которых применяли магнитотерапию с различными биотропными параметрами.

В первой подгруппе проводили так называемую низкочастотную трансорбитальную магнитную стимуляцию (МС) с более высокими биотропными параметрами. На аппарате «Полюс 2М» задавали II величину интенсивности магнитной индукции, режим — прерывистый, с частотой 17 Гц. Использовали индуктор прямоугольной формы, который размещали непосредственно перед закрытым глазом южным полюсом, обозначенным на корпусе стрелкой. Процедуру МС осуществляли через прокладку медицинской марли в 2 слоя в течение 5–7 минут. Курс лечения составил до 10 ежедневных процедур. Во второй подгруппе применяли параметры магнитной терапии, которые, как правило, используют при физиотерапевтическом лечении дистрофических заболеваний глаз [7]: интенсивность магнитной индукции — I, режим — постоянный, продолжительность воздействия 7–10 минут. Техника выполнения процедур была идентичной. Медикаментозную гипотензивную терапию оставляли без изменений.

Вторая группа была сформирована из 22 пациентов (22 глаза), которые обратились с впервые выявленным повышенным внутриглазным давлением на одном глазу. Возраст пациентов составил от 43 до 59 лет (в среднем 52,8 года), мужчин — 9, женщин — 13. После обследования и подтверждения диагноза открытоугольной глаукомы пациентам были назначены инстилляции глазных капель — 0,005% раствор латанопроста (ксалатана) по 1 капле 1 раз в день вечером и 0,5% раствора тимолола гидромалеата (арутимола) 2 раза в день. При отсутствии противопоказаний к физиотерапевтическому лечению 12 пациентам, которые вошли в исследуемую подгруппу, была проведена низкочастотная трансорбитальная магнитная стимуляция (МС) с теми же параметрами, что и в первой подгруппе первой группы пациентов. Процедуры выполняли и на втором глазу, для которого были характерны нормальные величины ВГД.

Всем пациентам проведены общепринятые исследования, включавшие определение остроты зрения с коррекцией, компьютерную тонометрию и тонометрию по Маклакову, компьютерную периметрию, биомикроскопию, гониоскопию и офтальмоскопию. Помимо рутинных исследований, применяли компьютерный анализ изображений сетчатки и диска зрительного нерва (ДЗН), полученных при проведении гейдельбергской ретинальной томографии. Наблюдение за пациентами осуществляли ежедневно в течение всего курса магнитной терапии и далее каждые 3 месяца.

РЕЗУЛЬТАТЫ

В первой группе внутриглазное давление до лечения составляло от 25 до 32 мм рт.ст. (в среднем 28,9±1,4 мм рт.ст. по Маклакову). В первый день после проведения процедуры низкочастотной магнитной стимуляции (МС) не отмечали изменений ВГД ни в одном случае. При дальнейшем наблюдении в течение 2–5 дней у всех пациентов первой подгруппы было отмечено снижение ВГД до 18–21 мм рт.ст. (в среднем 17,9±1,1 мм рт.ст) с достижением «давления цели» (рис. 1). Во второй подгруппе после проведения магнитной терапии с меньшими биотропными параметрами магнитного поля снижение ВГД до «давления цели» отмечено только через 4–12 дней у 11 пациентов (91,7%). У одного пациента отмечали снижение ВГД до 24 мм рт.ст при исходном давлении 28 мм рт.ст. на режиме двукратных инстилляций 0,5% раствора бетоптика. Через 7 дней у этого пациента ВГД снизилось до 19 мм рт.ст. после того, как были добавлены инстилляции ксалатана на ночь. Процедуры пациенты переносили хорошо, без каких-либо неприятных ощущений и побочных эффектов.

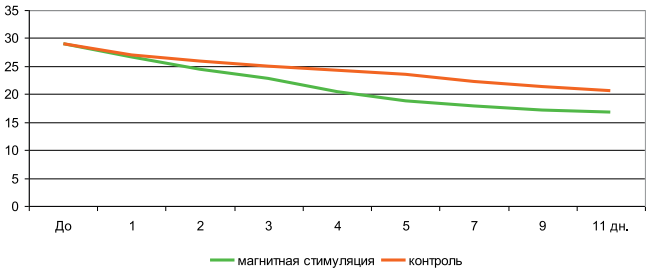

Рис. 1. Динамика внутриглазного давления у пациентов с некомпенсированной открытоугольной глаукомой после применения трансорбитальной магнитной стимуляции по сравнению с контролем (по Маклакову, в мм рт.ст.)

Fig. 1. Dynamics of intraocular pressure in patients with open-angle glaucoma uncompensated after applying transorbital magnetic stimulation compared to control (by Maklakov in mm Hg)

При диспансерном наблюдении через 3 месяца у 4 пациентов отмечали повышение ВГД до 26–30 мм рт.ст. Была проведена замена глазных капель на инстилляции ксалатана на ночь и 0,5% раствора арутимола 2 раза в

день, а также проведен курс МС. Через 3–5 дней зафиксировали снижение ВГД до 14–19 мм рт.ст. у всех пациентов. Дальнейшее наблюдение за пациентами в течение 12 месяцев показало, что ВГД оставалось стабильным, и не повышались ни в одном случае.

Во второй группе при первичном обращении у пациентов было выявлено повышение ВГД до 28–39 мм рт. ст. по Маклакову (в среднем 32,6±1,8 мм рт. ст.) на одном из глаз. На втором глазу ВГД составляло от 14 до 22 мм рт.ст. После проведенного обследования I стадия глаукомы установлена у 4 пациентов, II стадия — у 12 пациентов и III стадия — у 6 пациентов.

Непосредственно сразу после первой процедуры не отмечено статистически достоверных изменений ВГД ($p>0,05$). В сроки от 3 до 9 дней у всех пациентов исследуемой группы после ежедневных процедур МС и инстилляций ксалатана и арутимола отмечено снижение ВГД до 16–21 мм рт.ст. (рис. 2). Вне зависимости от стадии заболевания, ВГД снижалось у всех пациентов более чем на 35% от исходного уровня, то есть до значений «давления цели» (рис. 2).

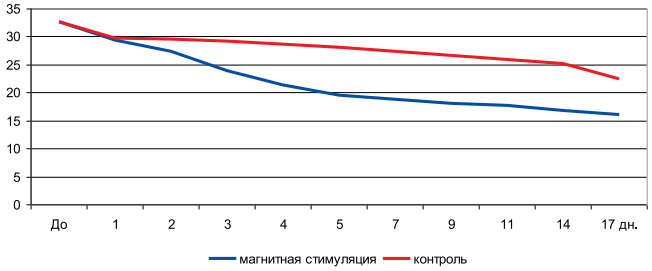

Рис. 2. Динамика внутриглазного давления у пациентов с впервые выявленной открытоугольной глаукомой после трансорбитальной магнитной стимуляции по сравнению с контролем (по Маклакову, в мм рт.ст.)

Fig. 2. Dynamics of intraocular pressure in patients newly diagnosed with open angle glaucoma after transorbital magnetic stimulation compared to control (by Maklakov in mm Hg)

На втором глазу, где изначально регистрировались цифры нормального ВГД, после МС в эти же сроки отмечали на 4 глазах (33,3%) повышение ВГД до 19–23 мм рт.ст. (в среднем на 28,6%). У 3 пациентов (25,0%) ВГД статистически не изменилось, а у 5 пациентов (41,7%) понизилось до 14–17 мм рт.ст. (в среднем на 34,7%).

В контрольной подгруппе у пациентов с некомпенсированной открытоугольной глаукомой снижение ВГД до «давления цели» отмечали через 11–14 дней после начала инстилляций гипотензивных антиглаукомных средств. У 3-х пациентов на 14 день наблюдений ВГД снизилось на 22,3%, но «давление цели» достигнуто не было. В связи с этим им были проведены процедуры МС, после чего на следующий день ВГД снизилось у всех пациентов до необходимых значений «давления цели».

Наблюдение за пациентами второй группы в течение 12 месяцев с визитом к врачу через каждые 3 месяца показало, что при соблюдении предписанного медикаментозного режима ВГД не повышалось ни в одном случае.

ОБСУЖДЕНИЕ

Известно, что один из основных механизмов воздействия магнитного поля на клетки и ткани организма состоит в индуцировании слабых электрических токов в области приложения магнитного поля. Это приводит к ряду последовательных биологических реакций, связанных с увеличением ионной активности в клетках, мембранах клеток и межклеточном веществе, изменением состояния конформации отдельных молекул, содержащих парамагнитные атомы. Увеличение ионной активности и электропроводности в тканях является предпосылкой к стимуляции клеточного метаболизма и обмена веществ. Под влиянием магнитных полей у макромолекул (ферменты, нуклеиновые кислоты, протеины и т.д.) происходит возникновение зарядов и изменение их магнитной восприимчивости. Благодаря действию магнитного поля значительно уменьшается адгезия и агрегация тромбоцитов. Этот эффект значительно нивелирует способность тромбоцитов к увеличению вязкости крови и тромбообразованию в микроциркуляторном русле. Одновременно повышается тонус стенок сосудов, происходят изменения упруго-эластических свойств и биоэлектрического сопротивления стенок кровеносных сосудов [7, 9].

Очевидно, что процедуры низкочастотной магнитной терапии приводят к местному улучшению реологических свойств крови и активации микроциркуляции в области путей оттока внутриглазной жидкости по трабекулярной сети в венозные синусы и сосуды склеры, что способствует более быстрому достижению гипотензивного эффекта при применении антиглаукомных глазных средств. В проведенном исследовании установлено, что трансорбитальная магнитная стимуляция позволяет добиться более быстрого снижения внутриглазного давления и стойкого гипотензивного эффекта от применения антиглаукомных глазных средств, причем даже в тех случаях, когда последние в режиме монотерапии переставали оказывать необходимое гипотензивное действие.

ЗАКЛЮЧЕНИЕ

Добавление в комплексное консервативное лечение первичной открытоугольной глаукомы процедур низкочастотной магнитной терапии приводит к усилению гипотензивного эффекта применяемых антиглаукомных средств и позволяет быстрее добиться компенсации ВГД до величин «давления цели». Отмечена зависимость эффективности снижения ВГД от биотропных параметров магнитного поля. Магнитная стимуляция с высоким амплитудным значением магнитной индукции обладает более выраженным эффектом и позволяет быстрее достичь снижения ВГД.

Пролонгированный гипотензивный эффект магнитной стимуляции сохраняется на протяжении 2–3 месяцев. Рекомендуется повторять курсы магнитной стимуляции каждые 3 месяца. В течение длительного срока наблюдения не отмечено каких-либо побочных эффек-

тов при проведении процедур магнитной стимуляции. Магнитную стимуляцию целесообразно применять, как при впервые выявленной открытоугольной глаукоме, так и при длительно существующей некомпенсированной открытоугольной глаукоме, для достижения более эффективного и быстрого снижения повышенного ВГД, а также для восстановления и сохранения зрительных функций.

Мнение авторов может не совпадать с позицией редакции.

ЛИТЕРАТУРА/ REFERENCES

1. Cheng J.W., Cheng S.W., Cai J.P., Li Y, Wei R.L. Systematic overview of the efficacy of nonpenetrating glaucoma surgery in the treatment of open angle glaucoma. *Med Sci Monit.* 2011;17(7):RA155-63.
2. Rulli E., Biagioli E., Riva I. Efficacy and safety of trabeculectomy vs nonpenetrating surgical procedures: a systematic review and meta-analysis. *JAMA Ophthalmol.* 2013;131(12):1573-82.
3. Erichev V.P., Kozlova I.V., Tszin Dan, Reschikova V.S., Makarova A.S. [Fixed combination of latanoprost and timolol maleate in treatment of primary open angle glaucoma]. Fiksirovannaya kombinatsiya latanoprosta i timolola maleata v lechenii patsientov pervichnoy otkrytougol'noy glaukomoy. [Glaucoma]. *Glaukoma.* 2015;14(1):24-28 (In Russ.).
4. Kunin, V. D., Reid A. A. [Dynamics of the glaucomatous process in patients, and keeping mode dispensary observation and treatment]. Dinamika glaukomatoznogo protsessa u bol'nykh, soblyudavshikh i nesoblyudavshikh rezhim dispansernogo nablyudeniya i lecheniya. [Annals of ophthalmology]. *Vestnik oftal'mologii.* 2013;130(2):61-66. (In Russ.).
5. Nesterov A.P. [Glaucoma]. Glaucoma. Moscow, Medicina, 1995. 195 p. (In Russ.).
6. Kamenskih T. G., Raigorodsky Yu. M., Veselova E. V., Dubinina, Yu. A., Kamenskih I. D. [Comparative analysis of the results of various magneto-therapeutic techniques in the treatment of patients with primary open-angle glaucoma]. Sravnitel'nyy analiz rezul'tatov primeneniya razlichnykh magnitoterapevticheskikh metodik v lechenii bol'nykh pervichnoy otkrytougol'noy glaukomoy. [Clinical ophthalmology]. *Klinicheskaya oftal'mologiya.* 2011;12(4):158-162. (In Russ.).
7. Polunin G.S., Makarov I.A. [Physiotherapeutic methods in ophthalmology]. Fizioterapevticheskie metody v oftal'mologii. Moscow, Medical Inform Agency, 2012. 152 p. (In Russ.).
8. Fedotov A.A. [Use of a low-frequency magnetic therapy in the treatment of ophthalmic pathology]. Nizkochastotnaya magnitoterapiya v kompleksnom lechenii bol'nykh s oftal'mopatologiey. [Policlinic]. *Poliklinika.* 2013;5(2):147-149 (In Russ.).
9. Sisoeva I.V. [The current understanding the biological effects of magnetic field and its application in medicine]. Sovremennoe predstavlenie o biologicheskom deystvii magnitnogo polya i ego primenenie v meditsine. [Medical news]. *Meditsinskie novosti.* 2005;4:21-28 (In Russ.).

СВЕДЕНИЯ ОБ АВТОРАХ

Макаров Игорь Анатольевич — доктор медицинских наук, старший научный сотрудник, ФБУН ГНЦ РФ — Институт медико-биологических проблем РАН, Хорошевское шоссе, 76-А, Москва, 123007, Российская Федерация, igor-niigb@yandex.ru

Воронков Юрий Иванович — доктор медицинских наук, профессор, ФБУН ГНЦ РФ — Институт медико-биологических проблем РАН, Хорошевское шоссе, 76-А, Москва, 123007, Российская Федерация, 8-499-654-06-05

ABOUT THE AUTHORS

Makarov Igor.A. — MD, Senior Research Officer, Institute of Biomedical Problems, Horoshevskoe highway, Moscow, 76-A, 123007, Russia, igor-niigb@yandex.ru

Voronkov Yury.I. — MD, professor, Institute of Biomedical Problems, Horoshevskoe highway, Moscow, 76-A, 123007, Russia, 8-499-654-06-05