ISSN 1816-5095 (print); ISSN 2500-0845 (online)
doi: 10.18008/1816–5095–2016–4–282–289

поступила 27.11.15
received 27.11.15

Двусторонний гемофтальм — первый симптом болезни Бехчета (Клинический случай)

О.Ю. Яценко[1] О.С. Велибекова[1] А.И. Самойленко[2] И.М. Тихонова[2] И.Г. Бурденко[2] Е. Н. Панина[2]

[1]Кафедра офтальмологии ГБОУ ДПО «Российская медицинская академия последипломного образования» Министерства здравоохранения России
Баррикадная ул., 2/1, Москва, 123995, Российская Федерация

[2]Филиал № 1 ГКБ им. С.П. Боткина
Мамоновский пер. 7, Москва, 123001, Российская Федерация

РЕЗЮМЕ **Офтальмология. 2016;13(4):282–289**

Болезнь Бехчета (ББ) — системное хроническое идиопатическое воспалительное заболевание неизвестной этиологии с рецидивирующим течением.В развитии заболевания предполагают комбинации различных факторов, среди которых наиболее важны генетические и инфекционные. Поражение глаз является одним из самых частых и серьезных симптомов болезни Бехчета. По данным литературы поражение глаз встречается у 54–90% больных.При болезни Бехчета описаны передний, задний и панувеит, ангиит сосудов сетчатки, окклюзия ветвей ЦВС, эписклерит, склерит, кератит, передняя ишемическая нейропатия, паралич экстраокулярных мышц, отек макулы. В 95% процесс двусторонний, но клинические признаки чаще всего асимметричны. Глазная патология в наибольшем количестве случаев развивается через 2–3 года после появления первых симптомов ББ. Мы не встретили в литературе ни одного случая болезни Бехчета, начавшегося с гемофтальма. Учитывая вышесказанное, представляется интересным описать клинический случай болезни Бехчета, дебютом которого был двусторонний гемофтальм у пациента 38 лет. Интерес данного наблюдения обусловлен особенностью проявления клинических симптомов. У больного первоначально отмечен двусторонний гемофтальм, по поводу которого пациент дважды (в 2013 и 2014 гг.) находился на лечении. При первой госпитализации зрение восстановилось практически полностью. При повторной госпитализации, на фоне проводимого лечения, положительный эффект оказался менее выраженным. В дальнейшем пациенту была проведена двусторонняя витрэктомия (в 2014 г.). В апреле 2015 года появились рецидивирующие язвы сначала в ротовой полости, а через 3 месяца — в паху, а также болезненность в суставах. Выявлены признаки перенесенного увеита слева. Пациент консультирован в институте ревматологии, где был установлен диагноз — Болезнь Бехчета. В статье приводятся клинические данные, а также результаты дополнительного обследования (ОКТ, ФАГ, УЗИ), результаты биохимического исследования крови и иммунного статуса.

Ключевые слова: болезнь Бехчета, гемофтальм, ФАГ, витрэктомия, язва слизистой оболочки полости рта, язва паховой области

Для цитирования: Яценко О.Ю., Велибекова О.С., Самойленко А.И., Тихонова И.М., Бурденко И.Г., Панина Е.Н. Двусторонний гемофтальм — первый симптом болезни Бехчета (Клинический случай). *Офтальмология.* 2016;13(4):282–289. doi: 10.18008/1816–5095–2016–4–282–289

Прозрачность финансовой деятельности: Никто из авторов не имеет финансовой заинтересованности в представленных материалах или методах

Конфликт интересов отсутствует

Bilateral Hemophthalmus — the First Symptom of Behcet's Disease (Clinical Case)

O.Yu. Yatsenko[1], O.S.Velibekova[1], A.I. Samojlenko[2], I.M.Tikhonova[2], I.G.Burdenko[2], E H.Panina[2]

[1]Department of Ophthalmology of Russian Medical Academy of Postgraduate Education, Barrikadnaya street, 2/1. Moscow, 125993, Russian Federation

[2]City Clinical Hospital of S.P. Botkin, branch Mamonovsky lane. 7, Moscow, 123001, Russian Federation

ABSTRACT

Ophthalmology in Russia. 2016;13(4):282–289

Behcet's disease (BD) — a systemic chronic idiopathic inflammatory recurrent disease of unknown etiology. The development of the disease involve a combination of various factors, among them the most important is genetic and infectious. Eye lesion is one of the most frequent and severe symptoms of Behcet's disease. According to the literature, eye lesion appears in 54–90% cases. There are several types of Behcet's disease: the front, posterior and panuveitis, retinal vasculitis, occlusion of the branches of the central retinal vein, episcleritis, scleritis, keratitis, anterior ischemic neuropathy, paralysis of the extraocular muscles, swelling of the macula. In 95% cases the process is bilateral, but the clinical signs are often asymmetrical. Ocular pathology usually develops after 2–3 years the onset of symptoms BD. We havn't met in the literature any case of Behcet's disease, which has begun with hemophthalmia. Taking all these points together it seems to us interesting to present a clinical case of Behcet's disease which has debuted with a bilateral hemophthalmus. This article describes a clinical case of Behcet's disease in a patient of 38 years old. The interest of this observation is caused by feature of the appearance of clinical symptoms. Bilateral hemophthalmus has originally appeared, twice (in 2013 and 2014) and has been treated. During the next hospitalization the treatment has produced the positive effect was less pronounced. After that, patient has undergone bilateral vitrectomy (2014). In April 2015 there were recurrent mouth ulcers, and 3 months later groin ulcers has appeared, pain in the joints. The ophthalmologist examination has shown commenmorative signs of left uveitis. The patient was counseled at the Institute of Rheumatology, where were determined the diagnosis of Behcet's disease.This paper shows the clinical data and the results of additional tests (OCT, fluorescein angiography, ultrasonography), the results of blood biochemical examination and immune status.

Keywords: Behcet's disease, hemophthalmus, fluorescein angiography, vitrectomy, ulcer of the oral mucosa and groin area

For Citation: Yatsenko O.Yu., Velibekova O.S., Samojlenko A.I., Tikhonova I.M., Burdenko I.G., Panina E.H. Bilateral Hemophthalmus — the First Symptom of Behcet's Disease (Clinical Case). *Ophthalmology in Russia.* 2016;13(4):282–289. doi: 10.18008/1816-5095-2016-4-282-289

Financial Disclosure: No author has a financial or property interest in any material or method mentioned

There is no conflict of interests

Болезнь Бехчета (болезнь Адамантиада — Бехчета, болезнь «шелкового пути») — системное хроническое идиопатическое воспалительное заболевание неизвестной этиологии с рецидивирующим течением [1–11].

Распространенность в Японии, Корее, Китае, Иране и Саудовской Аравии, Турции колеблется от 13,5 до 100 случаев на 100 тыс. населения, в то время как в Англии и США ниже — 0,64 и 0,33 на 100 тыс. населения, соответственно. Распространенность на территории стран СНГ — 3 на 100 тыс. Известно, что в Японии и Корее данной патологией чаще страдают женщины, в то время как в странах Среднего Востока среди больных преобладают мужчины. Болезнью Бехчета страдают преимущественно молодые люди в возрасте 20–40 лет [2,3,6,9,10,12].

Этиология Болезни Бехчета в настоящее время неизвестна. В развитии заболевания предполагают комбинации различных факторов, среди которых наиболее важны генетические и инфекционные. Болезнь ассоциируется с носительством HLA-B51 антигена. Среди инфекционных агентов чаще других встречаются стрептококки (S.sangius, S.fecalis, S.pyogenes), вирус простого герпеса (HSV), вирусы гепатита A, B, C и E, Helicobacter pylori и др. [3,13–16].

Диагноз заболевания устанавливают на основании диагностических критериев Болезни Бехчета. Чаще всего используются международные критерии, разработанные Международной группой по изучению болезни Бехчета (ISBD), а также японские критерии пересмотра 1987 г. [3,14,17–20].

Критерии ISBD (1990) включают: наличие язв в ротовой полости — малые или большие афты — рецидивирующие не менее 3 раз в течение года плюс два из следующих признаков: рецидивирующие язвы гениталий — афты или рубчики (преимущественно у мужчин), поражение глаз, поражение кожи (узловатая эритема, псевдофолликулит и папулопустулезные высыпания, акнеподобная сыпь), положительный тест патергии.

Японские критерии ББ (1987) включают большие и малые признаки. К большим признакам относятся рецидивирующие афтозные изъязвления на слизистой оболочке ротовой полости, поражение кожи (узловатая эритема, подкожный тромбофлебит, псевдофолликулит, акнеподобная сыпь, гиперчувствительность кожи), поражение глаз, язвы гениталий. Малые признаки — артрит без деформаций и анкилозов, поражение желудочно-кишечного тракта (язвы в илеоцекальном отделе), эпи-

дидимит, сосудистые нарушения, поражение центральной нервной системы.

Таким образом, поражение глаз является одним из самых частых и серьезных симптомов болезни Бехчета. По данным литературы поражение глаз встречается у 54–90% больных [21–27]. Наиболее часто при болезни Бехчета встречаются передний, задний и панувеит, ангиит сосудов сетчатки, окклюзия ветвей ЦВС [19,20,23,25,26]. Реже описаны конъюнктивит, эписклерит, склерит, кератит, передняя ишемическая нейропатия, паралич экстраокулярных мышц, отек макулы [18,22,24,27].

В 95% случаев процесс двусторонний, однако клинические признаки чаще всего асимметричны [1]. Глазная патология по большей части развивается через 2–3 года после появления первых симптомов ББ, но может быть и первым ее проявлением [14,21].

В литературе описаны случаи гемофтальма у пациентов с болезнью Бехчета, но в этих наблюдениях гемофтальм возникал спустя несколько лет после появления остальных симптомов болезни [20,27].

Изучая литературу по данному заболеванию, мы не встретили ни одного случая болезни Бехчета, начавшегося с гемофтальма. Учитывая вышесказанное, нам представляется интересным описать клинический случай болезни Бехчета, дебютом которого явился двусторонний гемофтальм.

Клинический случай. Пациент П. 38 лет, в ноябре 2015 г. обратился в филиал № 1 ГКБ им. С.П.Боткина г. Москвы с диагнозом Болезнь Бехчета. OU — Авитрия. Ангиопатия сетчатки. Сопутствующие состояния: хронический стоматит, ремиссия, хроническая язва в паху, ремиссия, гипертоническая болезнь II ст.

Visus OD — 0,6 н/к; OS=0,15 н/к. ВГД OD =14 мм рт. ст., OS=16 мм рт. ст. Status localis: OD — спокойный, роговица прозрачная, передняя камера средней глубины, влага прозрачная, радужка структурная, зрачок круглый, в центре, хрусталик — прозрачный, авитрия, витреальная полость прозрачна. Глазное дно: ДЗН бледный, границы четкие, артерии узкие, вены полнокровны, Salus I-II, в макулярной области дистрофические изменения, на периферии сетчатки — перераспределение пигмента (рис. 5).

OS — спокойный, роговица прозрачная, передняя камера средней глубины, влага прозрачная, радужка структурная на 7,5 час. спаяна с хрусталиком, зрачок неправильной формы, в центре (рис. 1), хрусталикпрозрачный, авитрия, витреальная полость прозрачна (рис. 2). Глазное дно: ДЗН бледный, границы четкие, артерии узкие, вены полнокровны, Salus I-II, в макулярной области дистрофические изменения, на периферии сетчатки — перераспределение пигмента (рис. 6).

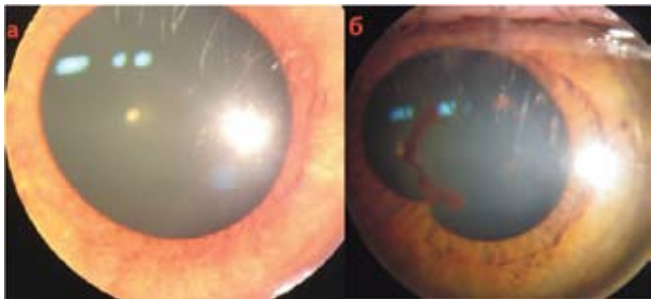

Рис. 1. Фотография пациента П.: а — правый глаз (медикаментозный мидриаз); б — левый глаз (медикаментозный мидриаз — на 7,5 час. задняя синехия)

Fig. 1. Photo of the patient P.: a — right eye (medical mydriasis); b — left eye (medical mydriasis — posterior synechia on 7.5)

Рис. 2. УЗИ пациента П.: а — правый глаз; б — левый глаз

Fig. 2. Ultrasound of patient P .a — the right eye; b — the left eye

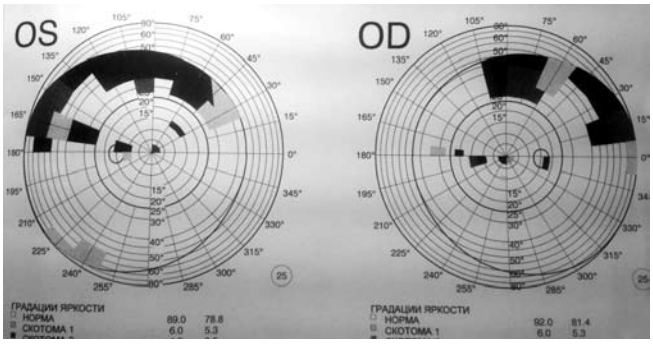

Рис. 3. Поле зрения пациента П. октябрь 2015

Fig. 3. Visual field of the patient P. october 2015

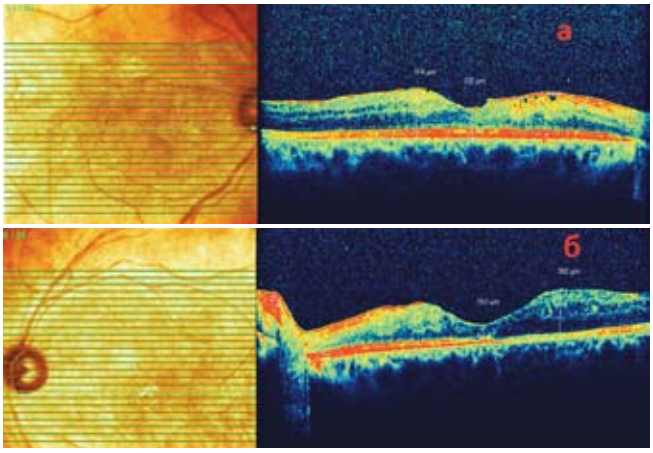

Рис. 4. ОКТ пациента П.: а — правый глаз; б — левый глаз

Fig. 4. OCT of patient P.: a — the right eye; b — the left eye

При проведении ОКТ: OU — авитрия, OD — фовеолярный контур сохранен, OS — истончен. OU — слои сетчатки нечетко дифференцируются, мелкокистозные изменения (больше справа), мелкие твердые друзы.Толщина сетчатки в fovea OD — 225 мкм, OS — 153 мкм; максимальная толщина вне fovea OD –374 мкм, OS — 382 мкм (рис. 4).

ФАГ OD — в ранние и средние фазы кнаружи от f.c. визуализируется извитость и деформация капилляров, в поздние фазы — небольшое просачивание из них с кистовидным отеком сетчатки в этой зоне. Выше f.c. и кнаружи от нее участки гипофлюоресценции во все фазы исследования — экранирует пигмент. Признаки друз в заднем полюсе. В поздних фазах выраженного просачивания в других отделах глазного дна не выявлено (рис. 5.). OS — задержка времени «рука сетчатка» (начало 12 сек). В ранние и средние фазы отмечена деформация, извитость капилляров в зоне кнаружи от f.c. и в зоне к носу от ДЗН. Вокруг f.c. и кнаружи от нее капилляры расширены, есть зоны с «обрубленными» капиллярами (зоны ишемии). Эта зона распространяется к периферии в нижненаружный отдел, в поздние фазы — просачивание по границам ишемических зон, есть участки облитерированных сосудов в бассейне нижневисочной сосудистой аркады, в области f.c. сливные мелкие «оконные» дефекты ПЭС, в поздние фазы признаки умеренного отека в области f.c. К носу от ДЗН в зоне измененных сосудов имеет место просачивание в поздние фазы и прокрашивание стенок сосудов (рис. 6.).

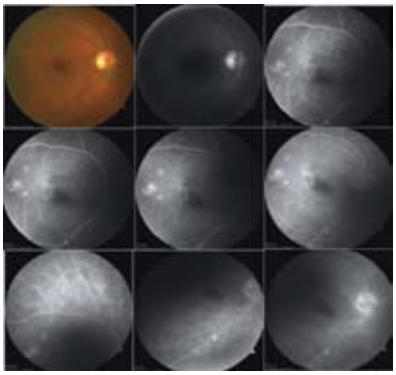

Рис. 5. ФАГ правого глаза пациента П., октябрь 2015

Fig. 5. PAH of patient's P. right eye, October 2015

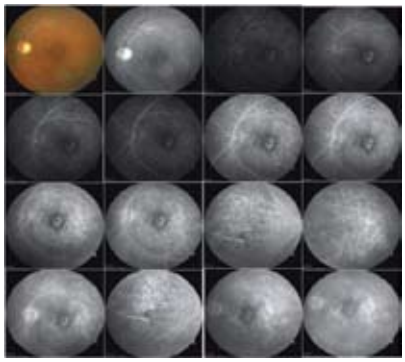

Рис. 6. ФАГ левого глазапациента П., октябрь 2015

Fig. 6. PAH of patient's P. left eye, October 2015

Таким образом, клиническая картина на момент осмотра (ноябрь 2015 г.) представляет собой «классический» случай болезни Бехчета (признаки перенесенного увеита слева, изменения на ФАГ и ОКТ, свидетельствующие о предшествующей сосудистой «катастрофе» на глазном дне; рецидивирующие язвы слизистой рта и паховой области; болезненность в суставах). Однако, имея возможность периодически наблюдать данного пациента на протяжении последних 1,5 лет и проследить анамнез заболевания за 2,5 года, мы можем констатировать, что поставить окончательный диагноз стало возможным только в сентябре 2015 г.

Анамнез заболевания. Со слов больного, весной 2013 г. обратил внимание на туман перед левым глазом, никуда не обращался — зрение постепенно восстановилось самостоятельно. В сентябре 2013 года, после повторного резкого снижения зрения на оба глаза, находился на стационарном лечении в одной из клиник г. Москвы с диагнозом OU — частичный гемофтальм. Ретинальные кровоизлияния. Из выписного эпикриза известно, что при поступлении Visus OD=0,4 н/к; OS=0,05 н/к. ВГД OD=14 мм рт. ст., OS=16 мм рт. ст. Поле зрения представлено на рис. 7.

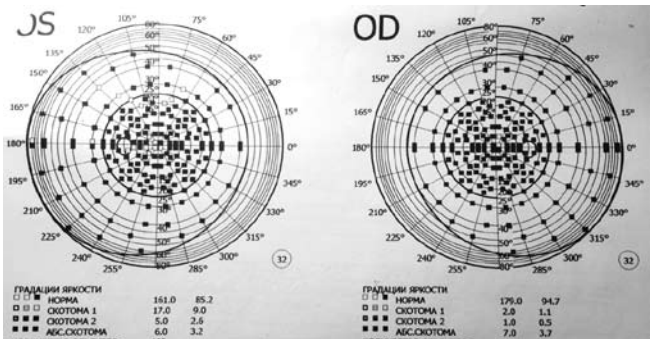

Рис. 7. Поле зрения пациента П. 16.09.2013

Fig. 7. Visual field of the patient P. 16.09.2013

Status localis: OU — Спокойный. Роговица прозрачная, передняя камера средней глубины, влага прозрачная, радужка структурная, зрачок круглый, в центре, хрусталик — прозрачный, стекловидное тело — выраженные плавающие помутнения (больше слева). Глазное дно OD: ДЗН бледно-розовый, границы четкие, артерии узкие, вены полнокровны. Salus I-II. MZ — в нижней части крапчатость, периферия — без грубой видимой патологии, OS глазное дно не офтальмоскопируется.

Анализы на RW, HBsAg, HCV, ВИЧ — отрицательные; ИФА, маркеры инфекций: IgM к возбудителю токсоплазмоза, цитомегаловирусу, вирусу простого герпеса 1 и 2 типа, микоплазмы, уреаплазмы — не обнаружено. ОАК, ОАМ в пределах нормы. Протромбиновое время 10,7 с., МНО — 0,98.

После проведенного лечения острота зрения OD повысилась до 1,0, OS — до 0,3 н/к. Status localis: OU — спокойный, передний отрезок глаза без особенностей, в стекловидном теле OD незначительное количество пла-

вающих помутнений, глазное дно без динамики. В стекловидном теле OS — выраженные плавающие помутнения, взвесь форменных элементов крови. Глазное дно: ДЗН бледно-розовый, границы четкие, артерии узкие, вены полнокровные. Salus I-II. По ходу нижней и верхней височной ветви ЦВС ретинальные кровоизлияния, в макулярной области крапчатость, периферия — без грубой видимой патологии. Пациент был выписан для долечивания в поликлинику по месту жительства.

В апреле 2014 г. вновь резко снизилось зрение на OU. Пациент повторно обратился в клинику, где проходил стационарное лечение. Диагноз OU — рецидивирующий гемофтальм.

Из выписного эпикриза известно: острота зрения при поступлении OD=0,02 н/к, OS=0,03 н/к. ВГД OD=15 мм рт. ст., OS=16 мм рт. ст., Status localis: OU — спокойный, роговица прозрачная, передняя камера средней глубины, влага прозрачная, радужка структурная, зрачок круглый, в центре, хрусталик — прозрачный. Стекловидное тело — диффузные плавающие помутнения. Глазное дно: за флером.

Коагулограмма: АЧТВ 30,0 сек., МНО 1,05, ПТИ 94,5%. ОАК: WBC 6.5–109%, LYM 80,1%, MON11%, GRA 8,9 %, RBC 4,2–1012%, HGB153g/l, HCT 490, MCV 97, MCHC351 g/l, PLT 248–109%. Общий анализ мочи: SG 1025, LEU 1–2 в поле зрения, GLU — abs, PRO — abs, KET- abs, BIL-abs, NIT- abs, соли-оксалаты. Флюорография: очаговых и инфильтративных теней не выявлено. Консультация терапевта — ожирение II ст., транзиторная артериальная гипертензия.

Проведено лечение (курс сосудоукрепляющей, рассасывающей, гипотензивной терапии, магнито- и лазерной терапии).

При выписке: Visus OD=0,05 н/к: OS=0,1 н/к. Status localis: OU — спокойный, роговица прозрачная, передняя камера средней глубины, влага прозрачная, радужка структурная, зрачок круглый, в центре, хрусталик прозрачный. Стекловидное тело — диффузные плавающие помутнения. Глазное дно за флером.

Как видно из выписных эпикризов, в 2013 и 2014 г.г. у пациента на фоне двустороннего рецидивирующего гемофтальма диагностирован хронический воспалительный процесс (лимфоцитоз).

В мае-июне 2014 г. пациенту проведено биохимическое исследование крови: Альбумин — 61,5% (норма-55,8–66,1%), альфа1-глобулин — 4,6% (2,9–4,9), альфа2-глобулин — 11,1% (7,1–11,8), бета1-глобулин — 5,7% (4,7–7,2), бета2-глобулин — 5,6% (3,2–6,5), гамма-глобулин — 11,5%(11,1–18,8). Общий белок — 73,3 г/л (66–83), мочевина — 4,5 ммоль/л (2,8–7,2), креатинин — 92 мкмоль/л (74–110), мочевая кислота — 449 мкмоль/л (208,4–428,4), АЛТ — 24,7 U/L (менее 45), АСТ — 14,7 U/L (менее 35), АСЛО — 134,3 ед/мл (0–200), РФ — 6,8 ед/мл (менее 14), СРБ — 11,43 мг/л (менее 5). Проведено типирование HLA-B27 антигена с помощью ПЦР (не обнаружено). Результаты проведенного биохимического исследования крови также говорят о наличии воспалительного процесса — повышен СРБ.

В июле 2014 г. пациент поступил в стационар филиала № 1 ГКБ им. С.П.Боткина г. Москвы с диагнозом OU — Организовавшийся гемофтальм. Ретинопатия. При поступлении Visus OD=0,7 н/к, OS=0,01, ВГД OD=13 мм рт. ст., OS=12 мм рт. ст. КЧСМ OD=39 Гц, OS=33Гц.

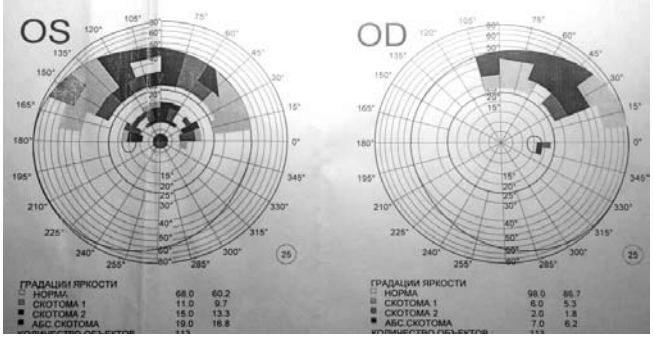

Рис. 8. Поле зрения пациента П. 08.07.2014

Fig. 8. Visual field of the patient P. 08.07.2014

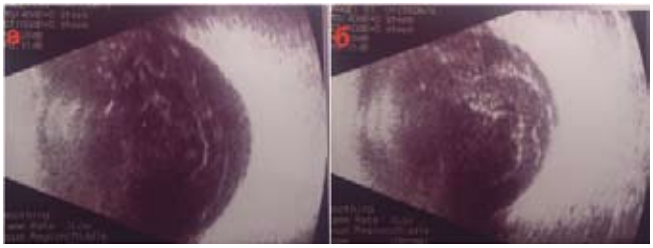

Рис. 9. УЗИ пациента П.: а — правый глаз; б — левый глаз 08.07.2014

Fig. 9. Ultrasound of patient P. a — right eye; b — the left eye 08.07.2014

Status localis: OU — Спокойный. Роговица прозрачная. Передняя камера средней глубины. Влага прозрачная. Радужка структурная. Зрачок круглый, в центре. Хрусталик — прозрачный. OD — стекловидное тело — выраженные плавающие помутнения. Глазное дно: ДЗН бледно-розовый, границы четкие. Артерии узкие. Вены полнокровны. Salus I-II. Перипапиллярные кровоизлияния. В макулярной области — крапчатость в нижних отделах. Периферия — без грубой видимой патологии. OS — в стекловидном теле интенсивные плавающие помутнения. Детали за флером.

ОАК: WBC 7,9–109%, LYM 38,7%, MON 7,3%, GRA 54 %, RBC 5,3–1012%, HGB 149g/l, HCT 406, MCV 78, PLT 376–109%. Общий анализ мочи: SG 1010, LEU 1-2 в поле зрения, GLU — abs, PRO — 0,2 E.U/dL, KET- abs, BIL- abs, NIT- abs.

09.07.14 г. проведена задняя закрытая субтотальная витрэктомия+газовоздушная тампонада на OS.

При выписке Visus OD=0,7 н/к; OS=0,05 н/к. Status localis: OD — без динамики; OS — передний отдел глаза без динамики. Авитрия. Глазное дно: ДЗН бледно-розовый, границы четкие. Артерии узкие. Вены полнокровны. Salus I-II. Единичные мелкие кровоизлияния в заднем полюсе (рис.10).

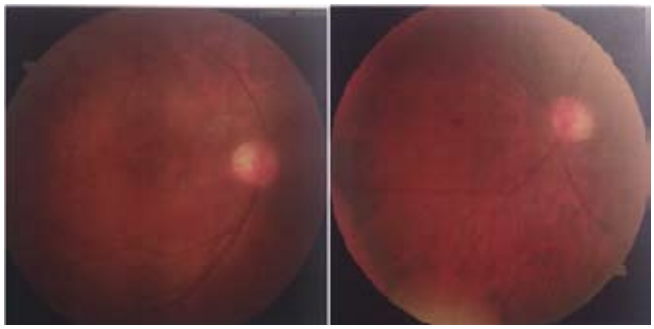

Рис. 10. Фото глазного дна пациента П. после витрэктомии левого глаза

Fig. 10. Photos of left eye fundus of the patient P. after vitrectomy

Пациенту проведено МРТ головного мозга. Заключение — данных за очаговое поражение головного мозга не выявлено. Последствие кровоизлияния в стекловидное тело правого глаза. Обследование отоларингологом — патологии не выявлено. Оценены маркеры антифосфолипидного синдрома: анти-кардиолипин (IgG) — 2,89 (норма менее 12 Фл-IgG-Ед/мл), анти-кардиолипин (IgM) — 3,13 (менее 12 Фл-IgM-Ед/мл), анти-В2 гликопротеин (IgG) — 12,02 (менее 20 ОЕд/мл), анти-В2 гликопротеин (IgM) — 3,95 (менее 20 ОЕд/мл). Коагулограмма крови: протромбин по Квику — 108 (норма 70–130%), протромбиновое время — 13,2 (12–17сек), МНО — 0,96, АЧТВ — 29,0 (24–35 сек), фибриноген — 455 (200–400 мг/дл), тромбиновое время — 16,10 (14–21 сек), D-димер — 0,36 (0,0–0,5 мкг/мл). Рекомендовано дополнительное обследование у эндокринолога, ревматолога.

В декабре 2014 г. повторная госпитализация в филиал № 1 ГКБ им. С.П. Боткина г. Москвы. Диагноз: OD — организовавшийся гемофтальм. OS — авитрия. OU — ретинопатия. Visus OD=0,01н/к; OS=0,15 н/к; ВГД OD= 15 мм рт. ст., OS=17 мм рт. ст. КЧСМ OD=34 Гц, OS=34Гц. Status localis: OU — спокойный. Роговица прозрачная. Передняя камера средней глубины. Влага прозрачная. Радужка структурная. Зрачок круглый, в центре. Хрусталик — прозрачный, в стекловидном теле OD выраженные плавающие помутнения. Глазное дно: за флером; OS — авитрия. Глазное дно: ДЗН бледно-розовый, границы четкие. Артерии узкие. Вены полнокровны. Salus I-II. Мелкие кровоизлияния в заднем полюсе глаза. В макулярной области — крапчатость. Периферия — без грубой видимой патологии. ЭХО OD — витрео-ретинальные тяжи с тракцией сетчатки. Интенсивные плавающие помутнения (рис. 11). ЭХО OS — авитрия.

ОАК: WBC 9.2–109%, LYM 35.1%, MON 8%, GRA 56.9 %, RBC 5.83–1012%, HGB169g/l, HCT 456, MCV 78.2, MCHC286 g/l, PLT 352–109%.

Протромбин — 113% (норма 70.0–130.0%), протромбиновое время — 12.4 сек (12.00–17.00), МНО — 0.93, АЧТВ — 30.10 сек (24.00–35.00), фибриноген — 506 мг/дл (200.0–400.0), тромбиновое время — 16.3 сек (14.00–21.00). Гликолизированный гемоглобин — 5.60% (4.00–6.30). ОАМ: SG 1018, LEU 1-2 в поле зрения, GLU — abs, PRO — abs, KET- abs, BIL- abs, NIT- abs. Биохимический анализ крови: мочевина — 3.20 ммоль/л (2.80–7.20), креатинин — 75.00 мкмоль/л (62.00–106.00), мочевая кислота — 369.00 мкмоль/л (208.00–428.00), амилаза — 46.00 ЕД/л (28.00–100.00), щелочная фосфатаза — 59 Ед/л (40.00–129.00), железо сывороточное — 13.14 мкмоль/л (10.6–35.00), билирубин общий — 8.40 мкмоль/л (5.00–21.00), АСТ — 16.30 Ед/л (до 50), АЛТ — 24.7 Ед/л (до 50), глюкоза в сыворотке — 4.64 ммоль/л (3.50–6.10), холестерин — 6.78 ммоль\л (3.60–5.20).

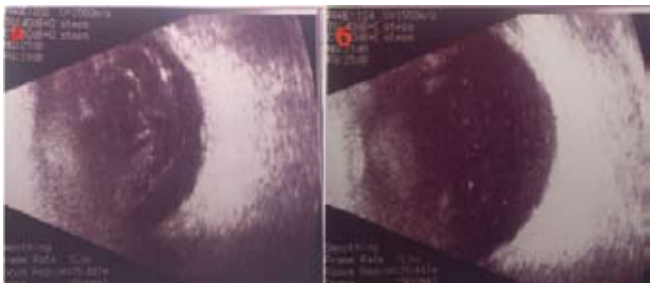

Рис. 11. УЗИ правого глаза пациента П.: а — до операции, б — после витрэктомии

Fig. 11. Ultrasound of the right eye of the patient P. a — before surgery, b — after vitrectomy

3 декабря 2014 г. проведена задняя закрытая субтотальная витрэктомия+газовоздушная тампонада правого глаза. При выписке Visus OD=0,15 н/к; OS=0,15 н/к. Status localis: OU — спокойный. Роговица прозрачная. Передняя камера средней глубины. Влага прозрачная. Радужка структурная. Зрачок круглый, в центре. Хрусталик — прозрачный. Стекловидное тело OD — авитрия. Глазное дно: ДЗН бледно-розовый, границы четкие. Артерии узкие. Вены полнокровны. Salus I-II. Перипапиллярные ретинальные кровоизлияния. Детали за флером; OS — авитрия. Глазное дно: ДЗН бледно-розовый, границы четкие. Артерии узкие. Вены полнокровны. Salus I-II. Перипапиллярные кровоизлияния, в макулярной области диспигментация. Периферия — без грубой видимой патологии. Повторно рекомендована консультация ревматолога.

Со слов больного, в апреле 2015 г. появились язвы во рту, которые прошли самостоятельно (за помощью не обращался), в дальнейшем еще дважды было обострение. В июле 2015 г. появились язвы в паху (пациент также за помощью не обращался), болезненность в суставах.

В августе 2015 года после очередного снижения зрения поступил в офтальмологическое отделение лечебного заведения г. Москвы с диагнозом OU — исход рецидивирующего гемофтальма, состояние после витрэктомии. Сопутствующие: хронический стоматит, ремиссия. Из выписки — при поступлении Visus OD=0,6 н/к; OS=0,1 н/к. Status localis: OD — спокойный. Роговица прозрачная. Передняя камера средней глубины. Влага прозрачная. Радужка структурная. Зрачок круглый, в центре. Хрусталик — прозрачный. Стекловидное тело —

частичный гемофтальм в стадии резорбции. Глазное дно: ДЗН бледноват, границы четкие. Артерии сужены, вены полнокровны. В макулярной области дистрофические изменения, отек. На периферии сетчатки — перераспределение пигмента.

OS — спокойный. Роговица прозрачная. Передняя камера средней глубины. Влага прозрачная. Радужка структурная, на 7,5 ч. спаяна с хрусталиком. Зрачок круглый, в центре. Хрусталик — прозрачный. Стекловидное тело — частичный гемофтальм в стадии резорбции. Глазное дно: ДЗН бледноват, границы четкие. Артерии сужены, вены полнокровны. В макулярной области дистрофические изменения, отек. На периферии сетчатки — перераспределение пигмента.

Пациенту был исследован иммунный статус: лейкоциты — 12.3–109/л (норма 4–9), лимфоциты — 3.7–109/л (1.2–3.0), лейкоцитарно-Т-лимфоцитарный индекс — 4.37 отн.ед (4.00–8.00), Т-лимфоциты — (CD3+абс. кол-во) 2.816–109/л (0.70–1.90), Т-лимфоциты — (CD3+относит.кол-во) 76.10% (58.0–76.0). О-лимфоциты (абс.кол-во) — 0.074–109/л (0.010–0.280), О-лимфоциты (относит.кол-во) — 2.00% (1.00–27.00). В-лимфоциты (CD19+абс. кол-во) — 0.607–109/л (0.080–0.700), В-лимфоциты (CD19+относит. кол-во) — 16.4% (8.00–19.00), NK-клетки (CD16/56 +абс.кол-во) — 0.204–109/л (0.060–0.730), NK-клетки (CD16/56+отн. кол-во) — 5.50% (6.00–20.00), Т-клетки (CD16/56+абс.кол-во) — 0.107–109/л (0.01–0.180), Т-клетки (CD16/56+отн.кол-во) — 2.90% (1.00–5.00), Т-хелперы (CD3/4+абс.кол-во) — 1.939–109/л (0.40–1.40), Т-хелперы(CD3/4+ отн.кол-во) — 52.4% (36.00–55.00), Цитотоксические Т-лимфоциты (CD3/8+абс. кол-во) — 0.855–109/л (0.20–0.90), Цитотоксические Т-лимфоциты (CD3/8+отн. кол-во) — 23.1% (17.00-7.00), Дубль-клетки CD4+/CD8+абс.кол-во — 0.007-106/л (менее 0.01), Дубль-клетки CD4+/CD8+отн. кол-во — 0.20% (менее 1.00). Иммунорегуляторный индекс CD4 +/CD8+ 2.270(1.50-2.00). Лимфоциты (отн. кол-во) — 30,10 (норма 20-45%), IgG — 7.1 (7–16г/л), IgM — 0,57 (0,4-2,3г/л), IgA — 1,75 (0,7–4,0г/л), С3компонент комплемента — 1,9 (0,9–1,8 г/л), С4компонент комплемента — 0,34 (0,2-0,5 г/л). Исследование ЦИК — 9,8 Оед./мл (менее 20 — отрицательный).

Оценивая результаты анализов, можно сделать заключение: наблюдается некоторое усиление Т-клеточного звена иммунитета за счет увеличения относительного количества Т-хелперов. Имеется также изменение иммунно-регуляторного индекса. Нарушение иммунологического статуса носит иммунно-патологический характер, возможно, связанное с основным заболеванием.

После проведенного лечения пациент был выписан с остротой зрения OD=0,6 н/к; OS=0,1 н/к. с диагнозом Болезнь Бехчета? с рекомендацией консультации в институте ревматологии.

В октябре 2015 г. проведена консультация в институте ревматологии — подтвержден диагноз Болезни Бехчета.

В настоящий момент находится под наблюдением ревматолога и получает метипред 16 мг/сутки и циклоспорин 100 мг.

Таким образом, несмотря на то, что поражение органа зрения является одним из основных симптомов болезни Бехчета и встречается по данным литературы у 90% больных [18], затруднение в постановке окончательного диагноза было обусловлено изолированным поражением глаз в течение длительного периода.

Рецидивирующий двусторонний гемофтальм у больного можно расценивать как следствие первичного ангиита, сопровождающегося ретинальными и витреальными кровоизлияниями, что подтверждается данными ФАГ и ОКТ.

Задние синехии левого глаза позволяют констатировать наличие у больного в анамнезе переднего увеита (синехия впервые была диагностирована в августе 2015 г. после появления язв слизистой оболочки полости рта и в паховой области).

Описанный случай позволяет подтвердить различную последовательность появления клинических симптомов у пациентов и рекомендовать повышенную настороженность в отношении болезни Бехчета у молодых пациентов с рецидивирующими гемофтальмами.

Мнение авторов может не совпадать с позицией редакции.

ЛИТЕРАТУРА/ REFERENCES

1. Ermakova NA [The clinical unit, diagnostics, pathogenesis and treatment of ocular symptoms of Behcet's disease]. Klinika, diagnostika, jetiopatogenez i lechenie glaznyh projavlenij bolezni Behcheta. [Clinical Ophthalmology]. *Klinicheskaja oftal'mologija.* 2002;1:12-16. (in Russ.).
2. Manischenkova YA, Kolomiets VI Nekrasov NB, Vertiy OA, VV [KornienkoFeatures of diagnostics of Behcet's disease]. Osobennosti diagnostiki bolezni Behcheta. [Ukrainian rheumatological journal]. *Ukrainskiy revmatologicheskiy zhurnal.* 2013;1:96-99. (in Russ.).
3. Alekberova ZS [Behcet's disease (lecture]). Bolezn' Behcheta (lektsiya). [Scientific and practical rheumatology]. *Nauchno-prakticheskaya revmatologiya.* 2013;1:52–58. (in Russ.).
4. Kitaichi N., Miyazaki A., Iwata D., Ohno S., Stanford M.R., Chams H. Ocular features of Behcet's disease: an international collaborative study. *Br. J. Ophthalmol.* 2007 Dec;91(12):1579-82.
5. Ulusan Z., Karadag A.S., Tasar M., Kalender M., Darcin O.T. Behcet's disease and cardiovascular involvement: our experience of asymptomatic Behcet's patients. *Cardiovasc J. Afr.* 2014 Mar-Apr;25(2):63-6.
6. Cho S.B.,Cho S., Bang D. New insights in the clinical understanding of Behçet's disease. *Yonsei Med J.* 2012 Jan;53(1):35-42.
7. Shamov IA Abdulpatahov DD Gitinova ZH, Abdulpatahova EE, Dadaeva BN SS [Aligadjiev Behcet's disease in Dagestan]. Scientific and practical rheumatology Bolezn' Behcheta v Dagestane. [Scientific and practical rheumatology]. *Nauchno-prakticheskaya revmatologiya.* 2004;4:39-41. (in Russ.).
8. Al-Mujaini A., Wali U.K.Frosted branch angiitis, neuroretinitis as initial ocular manifestation in Behçet disease. Indian J. Ophthalmol. 2011 May-Jun;59(3):240-1.
9. Skef W., Hamilton M. J., Arayssi T. Gastrointestinal Behçet's disease: a review. *World J Gastroenterol.* 2015 Apr 7;21(13):3801-12.
10. Yazisiz V.Similarities and differences between Behçet's disease and Crohn's disease. *World J Gastrointest Pathophysiol.* 2014 Aug 15;5(3):228-38
11. Duzgun N., Kucuksahin O., Atasoy K.S., Togay Isikay C., Gerede D.M., Erden A., Sahap S.K., Ibis M.A., Ates A.Behçet's Disease and Intracardiac Thrombosis: A Report of Three Cases. *Case Rep Rheumatol.* 2013;2013:637015. doi: 10.1155/2013/637015. Epub 2013 Jul 2.

12. Alekberova ZS [Behcet's disease of childhood]. Bolezn' Behcheta u detej. [Current Pediatrics]. *Voprosy sovremennoy pediatrii.* 2009;6:64-70. (in Russ.).
13. Paovic J, Paovic P, Sredovic V. Behcet's disease: systemic and ocular manifestation// Bio Mesd Research International Volume 2013 (2013), Article ID 247345, 7 pageshttp://dx.doi.org/10.1155/2013/247345
14. Zakka F.R., Chang P.Y., Giuliari G.P., Foster C.S. Current trends in the management of ocular symptoms in Adamantiades-Behçet's disease. *Clin. Ophthalmol.* 2009;3:567-79.
15. Owlia M.B., Mehrpoor G.Behcet's Disease: New Concepts in Cardiovascular Involvements and Future Direction for Treatment. ISRN Pharmacol.2012;2012:760484. doi: 10.5402/2012/760484. Epub 2012 Mar 8.
16. Park U.C., Kim T.W., Yu H.G. Immunopathogenesis of ocular Behçet's disease // Journal of Immunology Research Volume 2014 (2014), Article ID 653539, 13 pageshttp://dx.doi.org/10.1155/2014/653539
17. Hisamatsu T., Naganuma T., Matsuoka K., Kanai T.Diagnosis and management of intestinal Behçet's disease. *Clin J Gastroenterol.* 2014 Jun;7(3):205-12.
18. Ucar-Comlekoglu D., Fox A., Sen H.N. Gender Differences in Behçet's Disease Associated Uveitis. Journal of Ophthalmology Volume 2014 (2014), Article ID 820710, 8 pages http://dx.doi.org/10.1155/2014/820710
19. Saadoun D., Wechsler B.Behçet's disease. Orphanet Journal of Rare Diseases 2012, The electronic version of this article is the complete one and can be found online at: http://www. ojrd.com/content/7/1/20
20. Kokturk A. Clinical and Pathological Manifestations with Differential Diagnosis in Behçet's Disease. Pathology Research International Volume 2012 (2012), Article ID 690390, 9 pages http://dx.doi.org/10.1155/2012/
21. Mishima S., Masuda K., Izawa Y., Mochizuki M., Namba K. The eighth Frederick H. Verhoeff Lecture. presented by saiichi mishima, MD Behçet's disease in Japan: ophthalmologic aspects. *Trans Am Ophthalmol Soc.* 1979;77:225-79.
22. Atmaca L.S., Sonmez P.A. Fluorescein and indocyanine green angiography findings in Behçet's disease. *Br. J. Ophthalmol.* 2003 Dec;87(12):1466-8.
23. Kump L.I., Moeller K L., Reed G.F., Kurup S.K., Nusenblatt R.B., Levy-Clark G.A. Behçet's disease: comparing 3 decades of treatment response at the National Eye Institute. *Can. J. Ophthalmol.* 2008 Aug;43(4):468-72.
24. Kahloun R., Ben Yahia S., Mbarek S., Attia S., Zaouali S., Khairallah M.Macular involvement in patients with Behçet's uveitis . *J. Ophthalmic Inflamm Infect.* 2012; Sep; 2(3):121–124.
25. Talat L, Lightman S, Tomkins-Netzer O. Ischemic Retinal Vasculitis and its Management. Journal of OphthalmologyVolume 2014 (2014), Article ID 197675, 13 pages http://dx.doi.org/10.1155/2014/197675
26. Kwon S.J., Park D.H., Shin J.P.Frosted Branch Angiitis as Ocular Manifestation of Behçet's Disease: Unusual Case Report and Literature Review. *Korean J Ophthalmol.* 2013 Dec;27(6): 466–469.
27. Abu-Ameerh M.A., Mohammed S.F., Mohammed M.T.,Ababneh O.H., AL-Bdour M.D. Ocular manifestations of Behçet's disease in Jordanian patients. *Saudi J. Ophthalmol.* 2013 Oct;27(4):247-51.

СВЕДЕНИЯ ОБ АВТОРАХ

Яценко Олег Юрьевич — д.м.н., доцент кафедры офтальмологии ГБОУ ДПО «Российская медицинская академия последипломного образования» Министерства здравоохранения России, Баррикадная ул., 2/1, Москва, 123995, Российская Федерация

Самойленко Александр Игоревич — к.м.н., заведующий 3 офтальмологическим отделением Филиала №1 Государственного бюджетного учреждения здравоохранения города Москвы Городская клиническая больница имени С.П. Боткина Департамента здравоохранения города, Мамоновский пер. 7, Москва, 123001, Российская Федерация, doctorsamoylenko@mail.ru

Тихонова Ирина Михайловна — врач-офтальмолог консультативного приема Филиала №1 Государственного бюджетного учреждения здравоохранения города Москвы Городская клиническая больница имени С.П. Боткина Департамента здравоохранения города Москвы, Мамоновский пер. 7, Москва, 123001, Российская Федерация, mpsf88@ya.ru

Бурденко Ирина Георгиевна — врач-офтальмолог отделения функциональной диагностики Филиала №1 Государственного бюджетного учреждения здравоохранения города Москвы Городская клиническая больница имени С.П. Боткина Департамента здравоохранения города Москв,. Мамоновский пер. 7, Москва, 123001, Российская Федерация, burdenko.irina@yandex.ru

Панина Елена Николаевна — врач-офтальмолог отделения функциональной диагностики Филиала №1 Государственного бюджетного учреждения здравоохранения города Москвы Городская клиническая больница имени С.П. Боткина Департамента здравоохранения города Москвы, Мамоновский пер. 7, Москва, 123001, Российская Федерация, e-n-panina@ya.ru

Велибекова Ольга Сабировна — клинический ординатор кафедры офтальмологии ГБОУ ДПО «Российская медицинская академия последипломного образования» Министерства здравоохранения России Москвы, Баррикадная ул., 2/1, Москва, 123995, Российская Федерация

ABOUT THE AUTHORS

Yatsenko Oleg Y. — MD, assistant professorophthalmology "Russian Medical Academy of Postgraduate Education", Barrikadnaya str., 2/1, Moscow, 123995, Russian Federation, olegyatsenko@rambler.ru

Samoilenko Alexander I. — PhD, Chief of the ophthalmology department of the Branch № 1 of Moscow State Healthcare Institution "City clinical hospital namedS.P.Botkin", Mamonovsky lane. 7, Moscow, 123001, Russian Federation
doctorsamoylenko@mail.ru

Tikhonova Irina M. — ophthalmologist, Moscow State Healthcare Institution "City clinical hospital named S.P.Botkin" Mamonovsky lane, 7, Moscow, 123001, Russian Federation, mpsf88@ya.ru

Burdenko Irina G. — ophthalmologist Moscow State Healthcare Institution "City clinical hospital named S.P.Botkin" Mamonovsky lane. 7, Moscow, 123001, Russian Federation, burdenko.irina@yandex.ru

Panina Elena N. — ophthalmologist, Moscow State Healthcare Institution "City clinical hospital named S.P. Botkin" Mamonovsky lane. 7, Moscow, 123001, Russian Federation, e-n-panina@ya.ru

Velibekova Olga S. — postgraduate, "Russian Medical Academy of Postgraduate Education", Barrikadnaya str., 2/1, Moscow, 123995, Russian Federation.
o.velibekova@mail.ru