ISSN 1816-5095 (print); ISSN 2500-0845 (online)
DOI: 10.18008/1816-5095-2017-1-32-39

поступила 09.02.16
received 09.02.16

Ранняя витреальная хирургия в лечении задней агрессивной ретинопатии недоношенных

А.В. Терещенко Ю.А. Сидорова И.Г. Трифаненкова М.С. Терещенкова С.В. Исаев
Ю.А. Белый, Е.В. Ерохина

Калужский филиал ФГАУ «МНТК «Микрохирургия глаза им. акад. С.Н. Фёдорова» Минздрава России
ул. им. Святослава Фёдорова, 5, Калуга, 248007, Российская Федерация

РЕЗЮМЕ **Офтальмология. 2017;14(1):32–39**

Цель — определить объективные показания к ранней первичной витреальной хирургии у детей с задней агрессивной ретинопатией недоношенных (РН) и разработать методику ее проведения. **Пациенты и методы.** Исследование включало 20 недоношенных детей (40 глаз) с задней агрессивной РН на стадии формирования экссудативно-тракционной отслойки сетчатки, которые были разделены на две группы. Основную группу составили 10 младенцев (20 глаз) с тяжелыми проявлениями задней агрессивной РН. Контрольная группа включала 10 недоношенных (20 глаз) с задней агрессивной РН, которым была выполнена транспупиллярная паттерновая лазеркоагуляция сетчатки (ЛКС). Во всех случаях (20 глаз) на 5-8 день после ЛКС было зафиксировано прогрессирование заболевания. На основании данных комплексного офтальмологического обследования, учитывая прогрессирование заболевания, после ЛКС в контрольной группе и исходно тяжелое течение задней агрессивной РН в основной группе при идентичной с контрольной клинической картине, пациентам обеих групп было выполнено раннее витреальное хирургическое вмешательство. В основной группе — после офтальмологического обследования, в контрольной — через 8-16 дней после ЛКС. **Результаты.** В основной группе через 6 месяцев в 15-ти глазах (75%) сформировался правильный витреомакулярный интерфейс, в 5-ти случаях (25%) была диагностирована сглаженность фовеолярной ямки за счёт уплотнения внутренней пограничной мембраны без признаков отёка сетчатки. В контрольной группе через 6 месяцев на 6-ти глазах (30%) сформировался правильный макулярный интерфейс, на 11-ти (55%) — определялась сглаженность или отсутствие фовеолярной ямки без признаков отёка сетчатки. На 3-х глазах (15%) во 2-й зоне сохранялась локальная отслойка сетчатки. **Заключение.** Первичная витрэктомия, выполненная по разработанным показаниям, позволяет оптимизировать лечение пациентов с задней агрессивной РН в случаях заведомой неэффективности ЛКС. Она является альтернативной и патогенетически обоснованной техникой, которая по результативности не уступает традиционному подходу, включающему проведение ЛКС с последующей витреальной хирургией.

Ключевые слова: задняя агрессивная ретинопатия недоношенных, прогрессирование заболевания, лазеркоагуляция сетчатки, первичная витреальная хирургия

Для цитирования: Терещенко А.В., Белый Ю.А., Сидорова Ю.А., Трифаненкова И.Г., Терещенкова М.С., Ерохина Е.В., Исаев С.В. Ранняя витреальная хирургия в лечении задней агрессивной ретинопатии недоношенных. *Офтальмология.* 2017;14(1):32–39. DOI: 10.18008/1816-5095-2017-1-32-39

Прозрачность финансовой деятельности: Никто из авторов не имеет финансовой заинтересованности в представленных материалах или методах

Конфликт интересов отсутствует

Early Vitreous Surgery in the Treatment of Aggressive Posterior Retinopathy of Prematurity

A.V. Tereshhenko, Ju.A. Beliy, Ju.A. Sidorova, I.G. Trifanenkova, M.S. Tereshhenkova, E.V. Erohina, S.V. Isaev

The S. Fyodorov Eye Microsurgery Federal State Institution
Svyatoslav Fyodorov street, 5, Kaluga, 248007, Russia

ABSTRACT

Ophthalmology in Russia. 2017;14(1):32–39

The goal is to identify objective indications for early primary vitreous surgery in infants with aggressive posterior ROP and to develop a methodology. **Patients and methods.** The study included 20 preterm infants (40 eyes) with aggressive posterior ROP at the stage of formation exudative-tractional retinal detachment, which were divided into two groups. The main group consisted of 10 infants (20 eyes) with severe manifestations of aggressive posterior ROP. The control group included 10 premature infants (20 eyes) with aggressive posterior ROP, who underwent transpupillary laser coagulation of the retina (LC). In all cases (20 eyes) 5-8 days after LC was recorded the progression of the disease. Based on data from a complex ophthalmic examination, given the progression of the disease after LC in the control group and baseline severe aggressive posterior ROP in the main group with the control with identical clinical picture, patients in both groups was made early vitreous surgery: in the main group — after ophthalmological examination and control after 8-16 days after LC. **Results.** In the main group after 6 months in 15 eyes (75%) formed the correct vitreomacular interface, in 5 cases (25%) were diagnosed with the smoothness of the foveolar pits by sealing the internal limiting membrane with no signs of retinal edema. In the control group after 6 months in 6 eyes (30%) formed the right macular interface in 11 (55%) — was defined by flatness or lack foveolar pit with no signs of retinal edema. On 3 eyes (15%) in the 2nd zone remained a local retinal detachment. **Conclusion.** Primary vitrectomy performed according to the developed indications, allows to optimize the treatment of patients with aggressive posterior ROP in cases of inefficiency of the LC. It is an alternative and pathogenetically substantiated technology, which efficiency is not inferior to the traditional approach, including LC followed by vitreous surgery.

Keywords: aggressive posterior retinopathy of prematurity, progression of disease, laser coagulation of the retina, primary vitreous surgery

For citation: Tereshhenko A.V., Beliy Ju.A., Sidorova Ju.A., Trifanenkova I.G., Tereshhenkova M.S., Erohina E.V., Isaev S.V. Early Vitreous Surgery in the Treatment of Aggressive Posterior Retinopathy of Prematurity. *Ophthalmology in Russia.* 2017;14(1):32–39. DOI: 10.18008/1816-5095-2017-1-32-39

Financial Disclosure: No author has a financial or property interest in any material or method mentioned

There is no conflict of interests

ВВЕДЕНИЕ

Задняя агрессивная ретинопатия недоношенных (РН) (aggressive posterior disease — AP-ROP) — тяжелая, прогностически неблагоприятная форма заболевания, которая наиболее часто встречается у глубоко недоношенных младенцев с экстремально низкой массой тела при рождении и имеет злокачественное и молниеносное течение [1, 2, 3]. Частота задней агрессивной РН составляет от 4 до 6% среди недоношенных новорожденных группы риска развития РН [3].

При отсутствии своевременного выявления и адекватного лечения при данной форме заболевания быстро формируется отслойка сетчатки (ОС), что может привести к необратимой слепоте. В случаях позднего поступления недоношенных младенцев в специализированные офтальмологические центры вследствие тяжести соматического состояния либо по иным причинам, как правило, диагностируются тяжелые формы задней агрессивной РН [4–7].

Основным подходом в лечении задней агрессивной РН в отечественной практике является проведение лазерной коагуляция сетчатки (ЛКС). Однако, несмотря на развитие и совершенствование технологии ЛКС, частота прогрессирования заболевания остается значительной и варьирует от 38 до 50% [2, 4, 5].

На сегодняшний день витреоретинальная хирургия рассматривается как второй этап лечения задней агрессивной РН в случаях отсутствия стабилизации процесса после ЛКС [8–11]. Однако при выявлении тяжелых форм данного заболевания на стадии формирования отслойки сетчатки лазерное лечение в подавляющем проценте случаев является неэффективным, что делает актуальным поиск и разработку новых альтернативных методов лечения с определением объективных показаний к их применению, основанных на достоверных количественных показателях состояния сетчатки и ее сосудов.

Цель — определить объективные показания к ранней первичной витреальной хирургии у детей с задней агрессивной РН и разработать методику ее проведения.

ПАЦИЕНТЫ И МЕТОДЫ

В исследование вошло 20 недоношенных детей (40 глаз) с задней агрессивной РН на стадии формирования экссудативно-тракционной отслойки сетчатки, которые были разделены на две группы.

Основную группу составили 10 недоношенных младенцев (20 глаз) с гестационным сроком 26–30 недель и массой тела при рождении от 680 до 1250 граммов, которые поступили в Калужский филиал МНТК «Микрохирургия глаза» впервые на 7–9 неделе жизни (постконцептуальный возраст 34–39 недель) с тяжелыми прояв-

лениями задней агрессивной РН. По месту жительства лечение не проводилось.

Контрольная группа включала 10 недоношенных младенцев (20 глаз) с задней агрессивной РН с гестационным сроком 26–30 недель и массой тела при рождении от 750 до 1380 граммов, которые поступили в Калужский филиал МНТК «Микрохирургия глаза» также на 7–9 неделе жизни (постконцептуальный возраст 34–39 недель) и которым была выполнена транспупиллярная паттерновая ЛКС. Во всех случаях (20 глаз) на 5–8 день после ЛКС было зафиксировано прогрессирование заболевания.

Всем пациентам проведено комплексное офтальмологическое обследование, включавшее биомикроскопию переднего отрезка глаза с использованием щелевой лампы «Reichert» (Германия), непрямую бинокулярную офтальмоскопию при помощи налобного офтальмоскопа «Omega-500» («Heine», Германия), цифровую ретиноскопию и флюоресцентную ангиографию (ФАГ) с помощью цифровой ретинальной педиатрической видеосистемы «RetCam-3» со встроенным блоком для проведения флюоресцентной ангиографии («Massie Research Laboratories Inc», Dublin, США), цифровую морфометрию сосудов глазного дна при помощи оригинальной компьютерной программы «ROP-MORPHOMETRY», ультразвуковое офтальмосканирование в В-режиме («Tomey UD-6000», Япония). Все исследования проводились после получения письменного информированного согласия родителей ребенка.

По данным цифровой ретиноскопии в обеих группах васкуляризация прослеживалась в 1-й и задней части 2-й зоны глазного дна. На фоне бледной ишемизированной сетчатки определялись резко расширенные, извитые, полнокровные ретинальные сосуды, множественные интра- и преретинальные геморрагии в васкуляризированной сетчатке, очаги экстраретинальной пролиферации.

В основной группе аваскулярная сетчатка была отграничена широким проминирующим валом пролиферации в виде разомкнутого «кольца» (рис. 1). Протяженность вала пролиферации составляла от 3 и более часовых меридианов. Под валом пролиферации определялась субклиническая экссудативная отслойка в 2-х и более квадрантах глазного дна, над валом — многочисленные витреоретинальные тракции. При этом разрастание фиброваскулярной ткани (ФВТ) не достигало задней поверхности хрусталика и базиса стекловидного тела (СТ). У всех младенцев определялась экссудация в СТ различной степени выраженности.

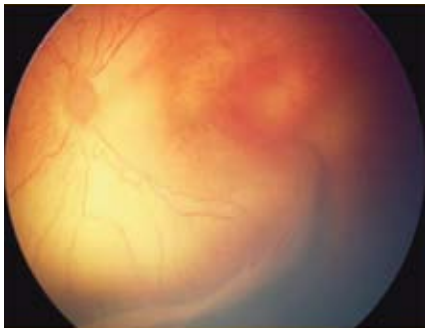

Рис. 1. Глазное дно пациента с задней агрессивной РН (постконцептуальный возраст 39 недель) (основная группа): расширенные, извитые, полнокровные ретинальные сосуды, обширная аваскулярная зона сетчатки, демаркационный вал с экстраретинальной пролиферацией

Fig. 1. The Fundus of Patient with Aggressive Posterior Rop (Post-Conceptual Age 39 Weeks) (Main Group): Dilated, Tortuous, Full of the Retinal Vessels, Extensive Avascular Area of the Retina, Demarcation Shaft with Extraretinal Proliferation

В контрольной группе клиническая картина глазного дна и состояние стекловидного тела до проведения ЛКС были аналогичны основной группе (рис. 2). После ЛКС было зафиксировано дальнейшее прогрессирование заболевания с массивным разрастанием ФВТ, усилением экссудации в СТ и увеличением высоты и площади экссудативно-тракционной отслойки сетчатки от 3-х (12 глаз) до 12-ти (8 глаз) часовых меридианов (рис. 3). В проекции вала пролиферации отмечалось грубое массивное разрастание экстраретинальной пролиферативной ткани в виде «паруса».

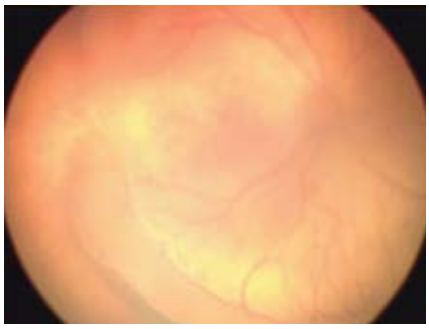

Рис. 2. Глазное дно пациента с задней агрессивной РН до ЛКС (постконцептуальный возраст 39 недель) (контрольная группа): аваскулярная зона сетчатки ограничена гребневидным валом пролиферации в виде разомкнутого кольца

Fig. 2. The Fundus Of Patient with Aggressive Posterior Rop to Lc (Post-Conceptual Age 39 Weeks) (Control Group): Avascular Area of the Retina Is Limited to a Comb-Shaped Shaft of Proliferation in the Form of an Open Ring

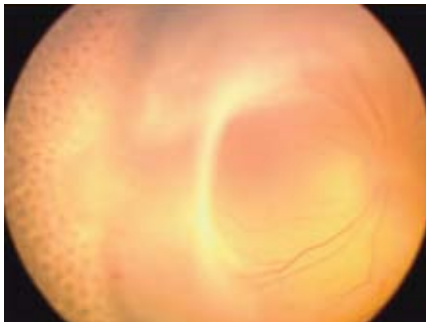

Рис. 3. Глазное дно пациента с задней агрессивной РН через 2 недели после ЛКС (постконцептуальный возраст 41 неделя) (контрольная группа): прогрессирование заболевания, массивное разрастание ФВТ в виде «паруса», экссудативно-тракционная отслойка сетчатки

Fig. 3. The Fundus of a Patient with Aggressive Posterior Rop 2 Weeks after Lc (Post-Conceptual Age of 41 Weeks) (Control Group): the Progression of the Disease, the Massive Growth of the Fibrovascular Tissue in the Form of «Sails», Exudative-Tractional Retinal Detachment

По данным цифровой морфометрии в обеих группах выявлены выраженные изменения состояния сосудов сетчатки (табл. 1).

Таблица 1. Диаметр ретинальных сосудов в основной и контрольной группе до лечения

Table 1. The Diameter of Retinal Vessels in the Main and Control Groups before Treatment

Показатель Parametrs		Основная группа Main group (n=20)	Контрольная группа Controle group (n=20)
Диаметр центральных сосудов Diameter of the central vessels	артерий, мкм arteries	94,20±4,52	95,08±4,27
	вен, мкм veines	157,48±6,91	157,68±6,22
Диаметр периферических сосудов Diameter of peripheral vessels	артерий, мкм arteries	79,4±6,22	78,29±6,98
	вен, мкм veines	77,38±4,49	78,39±4,66
Коэффициент извитости артерий Coefficient curvature of arteries		1,218±0,064	1,203±0,066

Различия между назальными и темпоральными сосудистыми аркадами отсутствовали.

При прогрессировании РН после ЛКС в контрольной группе достоверно зарегистрировать морфометрические параметры не представлялось возможным из-за отсутствия прилегания сетчатки в зоне измерений, резкого нарушения ангиоархитектоники сосудов сетчатки и увеличения экссудации в стекловидное тело.

При проведении ультразвукового В-сканирования у пациентов в обеих группах в заднем полюсе глаза визуализировались зоны неравномерного утолщения сетчатки протяженностью от 3-х часовых меридианов с распространением до средней периферии и высотой проминенции от 1,5 мм. В стекловидном теле имели место помутнения в виде гипоэхогенной взвеси различной интенсивности, преретинальные мембраны низкой и умеренной акустической плотности с фиксацией к вершине вала пролиферации и наличием зон отслойки сетчатки высотой до 2,0 мм, протяженностью от 2-х до 6-ти часовых меридианов.

В контрольной группе через 5–8 дней после ЛКС отмечалась отрицательная динамика с увеличением высоты и распространённости вала пролиферации до 2,8–5,0 мм и до 8–12 часовых меридианов, соответственно. Отслойка сетчатки увеличилась по высоте до 1,5–3,4 мм и по протяженности до 8–12 часовых меридианов, субретинальное содержимое было анэхогенным. Нарастала интенсивность помутнений в стекловидном теле с увеличением их акустической плотности.

По данным флюоресцентной ангиографии, в основной и контрольной группе до проведения ЛКС имела место крайняя степень дезорганизации сосудистой системы сетчатки с утратой ретинального капиллярного ложа в васкуляризированной её части с признаками пролиферативной активности и наличием зон ишемии площадью от 1-го до 5-ти диаметров диска зрительного нерва (ДЗН). Вал пролиферации в виде гиперфлюоресцирующего «гребня» состоял из многослойной «щёткообразной» ретино-витреальной неоваскуляризации с массивным экстравазальным выходом флюоресцеина.

В контрольной группе при дальнейшем прогрессировании задней агрессивной РН нарастала ишемия и увеличилась сосудистая активность с массивным выходом флюоресцеина в витреальную полость, что снижало визуализацию глазного дна.

На основании данных комплексного офтальмологического обследования, учитывая прогрессирование заболевания после ЛКС в контрольной группе и исходно тяжелое течение задней агрессивной РН в основной группе при идентичной с контрольной клинической картине, пациентам в обеих группах была выполнена ранняя витреальная хирургия: в основной группе — после офтальмологического обследования, в контрольной — через 8–16 дней после ЛКС (постконцептуальный возраст пациентов составлял 37–41 неделю).

Витрэктомию в основной и контрольной группе проводили на обоих глазах, интервал межу операциями составлял до 6-ти дней.

ТЕХНИКА ОПЕРАЦИИ

У всех младенцев выполнена 3-портовая 25g витрэктомия с помощью прибора Constellation (Alcon, США) с использованием 25+ Short Totalplus Vitrectomy Pak.

В основной группе вначале удаляли СТ по направлению к ДЗН, затем устраняли витреоретинальные тракции, идущие к цилиарному телу и периферии сетчатки. Далее освобождали со всех сторон вал пролиферации от тракционного компонента, после чего проводили витрэктомию в центральной области с последующей аспирацией задней гиалоидной мембраны в направлении от ДЗН к зоне вала пролиферации и в области вала с дифференцировкой ФВТ и максимальным её удалением.

В случаях плотного прикрепления ФВТ в витреальную полость вводили ПФОС в количестве 1,5–2,0 мл до уровня вала пролиферации. Затем ФВТ подхватывали пинцетом или витреотомом и аккуратными, постепенными движениями по кругу отделяли от сетчатки, при этом перемещая ПФОС вдоль вала пролиферации. Во всех случаях ФВТ удаляли в виде единого конгломерата, что напоминало снятие «вуали» с поверхности сетчатки. В случаях наличия плотной витреоретинальной адгезии, при возможном усилении тракций и высоком риске возникновения ятрогенных разрывов сетчатки, манипуляцию прекращали и переходили в другой сегмент.

После полного удаления ФВТ дополнительно вводили ПФОС за зону вала пролифераииии и выполняли эндолазеркоагуляцию в аваскулярной зоне от вала пролиферации к периферии сетчатки, а затем по ранее существовавшему валу пролиферации и вдоль него — в васкуляризированной сетчатке в зонах неоваскуляризации и в случаях кровотечения из новообразованных сосудов. Вдоль вала пролиферации и

по валу в участках, где сетчатка прилежит, проводили плотную коагуляцию умеренно-высокой интенсивности (до появления коагулятов 3 ст. по классификации L'Esperance) с тенденцией к слиянию. В аваскулярной зоне сетчатки выполняли рассеянную коагуляцию умеренной интенсивности, площадь проведения которой зависела от возможностей визуализации в ходе операции.

Операцию заканчивали удалением ПФОС и заменой на раствор BSS до состояния легкого гипертонуса. Далее ушивали склеротомические отверстия, субконъюнктивально вводили гормональные препараты и антибиотики широкого спектра действия.

В контрольной группе основные этапы хирургического вмешательства были идентичными, однако после ранее проведенной ЛКС пролиферативная ткань разрасталась в виде «паруса», изменила структуру на гораздо более плотную и сформировала конгломерат «пролиферативная ткань — сетчатка», что заставило нас применять бимануальную технику удаления ФВТ [6]. Это удлиняло время операции, наркозного пособия младенцу и требовало более аккуратного удаления ФВТ небольшими фрагментами вследствие высокого риска ятрогенных разрывов. При возникновении разрывов сетчатки витреальную полость кратковременно тампонировали ПФОС на 3 дня с последующим его удалением и заменой на раствор BSS, газовоздушную смесь или силикон. Вмешательство заканчивали стандартно, как и в основной группе.

Сроки послеоперационного наблюдения в обеих группах составили до 6-ти месяцев.

РЕЗУЛЬТАТЫ

В основной группе длительность проведения витрэктомии составила около 35 минут (25–40 минут).

Интраоперационно в одном случае (5%) диагностированы ятрогенные разрывы сетчатки, наличие которых потребовало тампонады витреальной полости на 3 дня с помощью ПФОС с последующим его удалением и заменой на газовоздушную смесь.

В раннем послеоперационном периоде частичный гемофтальм различной степени выраженности отмечался в 7-ми глазах (35%) и резорбировался самостоятельно в течение 1–2 недель.

В раннем послеоперационном периоде (3–7 дней) плоская локальная приподнятость сетчатки от 2-х до 5-ти часовых меридианов в проекции ранее существовавшего вала пролиферации со скоплением прозрачного субретинального содержимого присутствовала во всех случаях. По данным ультразвукового В-сканирования высота экссудативной отслойки сетчатки составляла до 2,0 мм и не диагностировалась к 10-м суткам после витрэктомии (рис. 4). По данным ФАГ зон ишемии в пределах васкуляризированной сетчатки зафиксировано не было.

Рис. 4. Глазное дно пациента через 10 дней после витрэктомии (основная группа): частичный гемофтальм, отсутствие зон экстраретинальной фиброваскулярной пролиферации, уменьшение сосудистой активности процесса

Fig. 4. The Fundus of the Patient 10 Days after Vitrectomy (Main Group): Partial Hemophthalmus, the Lack of Zones Fibrovascular Extraretinal Proliferation, Decrease Vascular Activity of the Process

Переход заболевания в неактивную стадию зафиксирован во всех случаях через 1 месяц после витрэктомии. По данным цифровой ретиноскопии и ФАГ, на 20–26-е сутки после витрэктомии прослеживались признаки начального роста сосудов в ранее аваскулярную зону сетчатки. По данным ультразвукового В-сканирования сетчатка прилежала во всех случаях.

Через 3 месяца после хирургического лечения в 5-ти глазах (25%) визуализировались участки преретинальной фиброзной ткани, еще на 5-ти глазах (25%) ход сосудов был нарушен. По данным ФАГ продолжался рост сосудов в зоне ЭЛК до границы 2-й и 3-й зон сетчатки.

Через 6 месяцев в 15-ти глазах (75%) сформировался правильный витреомакулярный интерфейс (рис. 5), в 5-ти случаях (25%) была диагностирована сглаженность фовеолярной ямки за счёт уплотнения внутренней пограничной мембраны без признаков отёка сетчатки. По данным ФАГ, в 3-й зоне определялись узкие зоны аваскулярной сетчатки в верхнем, темпоральном и нижнем сегментах.

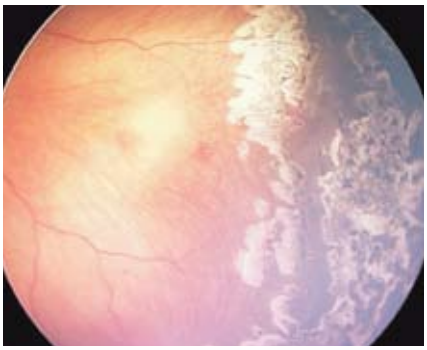

Рис. 5. Глазное дно пациента через 6 мес. после витрэктомии (основная группа): регресс заболевания, определяется рост сосудов в ранее аваскулярную сетчатку, очаги хориоретинальной атрофии в зоне эндолазеркоагуляции

Fig. 5. The Fundus of the Patient after 6 Months after Vitrectomy (Main Group): Regression of the Disease, Is Determined by the Growth of Vessels into the Previously Avascular Retina, Lesions of Chorioretinal Atrophy in the Area of Endolasercoagulation

Динамика морфометрических показателей ретинальных сосудов в различные сроки послеоперационного наблюдения в основной группе показана в табл. 2.

Таблица 2. Динамика морфометрических показателей ретинальных сосудов в различные сроки послеоперационного наблюдения в основной группе (n=20)

Table 2. Dynamics of Morphometric Parameters of Retinal Vessels in Different Terms of Post Operative Observation in the Main Group (n=20)

Показатель parametrs		До операции Before operation	Через 1 мес. After 1 month	Через 3 мес. After 3 month	Через 6 мес. After 6 month
Диаметр центральных сосудов The diameter of the central vessels	артерий, мкм arteries	94,20±4,52	59,76±2,52	54,23±2,23	42,02±1,51
	вен, мкм veins	157,48±6,91	104,28±4,85	91,55±3,61	90,13±1,75
Диаметр периферических сосудов Diameter of peripheral vessels	артерий, мкм arteries	79,4±6,22		39,15±2,83	39,02±0,52
	вен, мкм veins	77,38±4,49		52,15±3,10	51,02±0,23
Коэффициент извитости артерий Coefficient curvature of arteries		1,218±0,064	1,065±0,011	1,054±0,010	1,052±0,007

Анатомические результаты считались благоприятными при полном либо частичном прилегании сетчатки и были получены в основной группе в 95% случаев: в 16-ти глазах сетчатка прилегла полностью (80%), в 3-х — частично (15%), в 1-м случае (5%) прилегания достичь не удалось.

В контрольной группе время проведения хирургического вмешательства составило около 45 минут (35–60 минут).

В раннем послеоперационном периоде частичный гемофтальм отмечен в 10-ти глазах (50%). В 4-х глазах произошла самостоятельная резорбция гемофтальма в течение 2-х недель, в остальных случаях — на фоне медикаментозной терапии в течение 3-х недель.

Через 2 недели отмечалось образование складчатости сетчатки вокруг зон оставшейся фиброваскулярной ткани, которую не иссекли в ходе операции. Во всех случаях сохранялся отёк сетчатки с участками экссудативной отслойки сетчатки под ранее существовавшим валом пролиферации протяженностью до 5-ти часовых меридианов.

В 5 случаях (25%), где имели место ятрогенные разрывы сетчатки, витреальная полость была тампонирована ПФОС на 3 дня с последующей заменой на газо-воздушную смесь в 2-х глазах. В 3-х случаях (15%) после удаления ПФОС потребовалось введение силиконового масла.

Через 1 месяц после витрэктомии клиническая картина регресса была схожа с основной группой. Начальные признаки роста сосудов выявлены на 19–26 день. В 4-х случаях (20%) ход сосудов был нарушен, а на 8-ми глазах (40%) визуализировались участки преретинального фиброза. Во всех случаях наблюдались дистрофические изменения в заднем полюсе глаза и на периферии сетчатки с нарушением хода сосудистых аркад.

Через 3 месяца на 8-ми глазах (40%) визуализировались участки преретинальной фиброзной ткани, на 4-х (20%) на средней периферии сетчатки — зоны локальной отслойки. При проведении ФАГ регистрировался продолжающийся рост сосудов, достигавший границы 3-й зоны.

Через 6 месяцев на 6-ти глазах (30%) сформировался правильный макулярный интерфейс, на 11-ти (55%) — определялась сглаженность или отсутствие фовеолярной ямки без признаков отёка сетчатки. На 3-х глазах (15%) во 2-й зоне сохранялась локальная отслойка сетчатки. По данным ФАГ, регистрировались узкие участки аваскулярной сетчатки в 3-й зоне глазного дна.

Динамика морфометрических показателей ретинальных сосудов в различные сроки послеоперационного наблюдения в контрольной группе показана в табл. 3.

Таблица 3. Динамика морфометрических показателей ретинальных сосудов в различные сроки послеоперационного наблюдения в контрольной группе (n=20)

Table 3. Dynamics of Morphometric Parameters of Retinal Vessels in Different Terms of Post Operative Observation in the Control Group (n=20)

Показатель parametrs		До операции Before operation	Через 1 мес. After 1 month	Через 3 мес. After 3 month	Через 6 мес. After 6 month
Диаметр центральных сосудов The diameter of the central vessels	артерий, мкм arteries	95,08±4,27	51,04±3,07	45,65±1,98	40,19±0,61
	вен, мкм veins	157,68±6,22	85,44±2,17	76,88±3,25	71,95±0,84
Диаметр периферических сосудов Diameter of peripheral vessels	артерий, мкм arteries	78,29±6,98			38,05±0,59
	вен, мкм veins	78,39±4,66			50,02±0,26
Коэффициент извитости артерий Coefficient curvature of arteries			1,183±0,02	1,187±0,011	1,19±0,04

В целом в контрольной группе (20 глаз) в результате проведения витрэктомии полное прилегание сетчатки достигнуто на 13-ти глазах (65%) (рис. 6), зоны локальной тракционной отслойки сетчатки высотой до 2,0 мм определялись на 4-х глазах (20%) и в 3-х случаях (15%) прилегания сетчатки достичь не удалось.

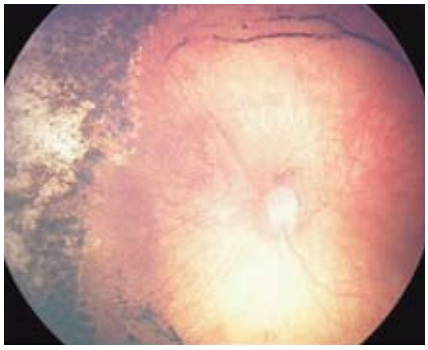

Рис. 6. Глазное дно пациента через 6 мес. после витрэктомии (контрольная группа): дистрофические изменения сетчатки при её полном прилегании с выраженным нарушением хода сосудистых аркад

Fig. 6. The Fundus of the Patient after 6 Months after Vitrectomy (Control Group): Degenerative Changes of the Retina upon Its Fit with the Expressed Violation of the Vascular Arcades

ОБСУЖДЕНИЕ

В настоящее время достаточно подробно изучен патогенез РН. Доказано, что патологические процессы в СТ с повышенным уровнем в нём факторов роста и нарушением гомеостаза приводят к необратимым изменениям уже на первой стадии заболевания [12,13].

В зарубежной литературе встречаются многочисленные публикации об интравитреальном использовании анти-VEGF терапии (off-label) у недоношенных младенцев с задней агрессивной РН как в виде монотерапии, так и в сочетании с ЛКС или перед проведением хирургического вмешательства на стекловидном теле [14,15–17]. Однако применение анти-VEGF терапии в педиатрической офтальмологической практике не разрешено на территории РФ, поскольку до настоящего времени не изучена системная безопасность и отдаленные результаты лечения, что задерживает внедрение данной методики в нашей стране.

В настоящее время большинство специалистов придерживается стандартного двухэтапного подхода в лечении задней агрессивной РН даже при наличии локальной экссудативно-тракционной ОС: незамедлительное проведение ЛКС, а в случае дальнейшего прогрессирования заболевания — витрэктомия [6, 7, 11].

Накопленный нами клинический опыт показывает, что проведение витрэктомии после лазерного воздействия на сетчатке сопряжено с целым рядом трудностей. Это увеличивает продолжительность операции и наркозного пособия недоношенному младенцу, повышает риск хирургической травмы и способствует появлению осложнений. Массивная ЛКС усиливает экссудацию в стекловидное тело, меняет структуру ФВТ с формированием участков плотной адгезии и является пусковым моментом прогрессирования РН, что приводит к увеличению отслойки сетчатки и может стать причиной формирования ятрогенных разрывов в ходе оперативного вмешательства.

В последние годы появились единичные публикации о проведении витрэктомии с пилингом задней гиалоидной мембраны при задней агрессивной РН [10], которые демонстрируют хорошие анатомические и функциональные результаты, что говорит о перспективности развития данного направления.

Основными критериями отбора пациентов для первичной витрэктомии являются пролиферативная активность процесса (протяженность вала пролиферации в 3-х часовых меридианах и более, высота проминенции вала пролиферации от 2,0 мм и более), разрастание ФВТ в 3-х часовых меридианах и более, наличие локальной экссудативно-тракционной отслойки сетчатки в 2-х и более сегментах глаза, расширение и извитость центральных и периферических сосудов сетчатки.

Как показало данное исследование, первичная витрэктомия у детей с задней агрессивной РН, выполненная по объективным показаниям в обоснованные сроки, позволяет безопасно и эффективно провести хирургическое лечение. Разработанная нами методика дает возможность одномоментно с удалением патологически измененного стекловидного тела и ФВТ выполнить эндолазеркоагуляцию сетчатки в необходимых зонах. Все это в совокупности позволяет за одно вмешательство остановить прогрессирование процесса, а при переходе заболевания в неактивную стадию будет способствовать правильному формированию центральной зоны сетчатки.

В завершение следует отметить, что предложенная хирургическая методика должна выполняться опытными хирургами в специализированных офтальмологических клиниках, в которых присутствует весь спектр диагностических, лазерных и хирургических технологий.

ЗАКЛЮЧЕНИЕ

Первичная витрэктомия, выполненная по разработанным показаниям, позволяет оптимизировать лечение пациентов с задней агрессивной РН в случаях заведомо неэффективной ЛКС. Она является альтернативной и патогенетически обоснованной техникой, которая по результативности не уступает традиционному подходу, включающему проведение ЛКС с последующей витреальной хирургией.

Полученные результаты говорят о перспективности первичной витрэктомии при тяжелом течении задней агрессивной РН и необходимости дальнейшего исследования для достоверной оценки эффективности и безопасности предложенного метода.

Мнение авторов может не совпадать с позицией редакции

ЛИТЕРАТУРА/ REFERENCES

1. Neroev V.V, Kogoleva L.V., Katargina L.A. [Peculiarities of course and treatment results of retinopathy of prematurity in the first zone]. Osobennosti techenija i rezul'taty lechenija retinopatii nedonoshennyh pervoj zony [Annals of ophthalmology]. *Vestnik oftal'mologii.* 2013;3:24-27. (In Russ.).
2. Tereshhenko A.V., Belyj Ju.A., Trifanenkova I.G., Tereshhenkova M.S. [Early diagnosis, monitoring and treatment of retinopathy of prematurity]. Rannjaja diagnostika, monitoring i lechenie retinopatii nedonoshennyh. Moscow, April, 2013. (In Russ.).
3. Sanghi G., Dogra M., Katoch D., Gupta A. Aggressive posterior retinopathy of prematurity: risk factors for retinal detachment despite confluent laser photocoagulation. *Am J Ophthalmol.* 2013;155(1):159-164. DOI: 10.1016/j.ajo.2012.07.012
4. Tereshhenko A.V., Belyj Ju.A., Volodin P.L. [Technology after pattern laser coagulation in aggressive posterior retinopathy of prematurity]. Tehnologija patternoj lazerkoaguljacija pri zadnej agressivnoj retinopatii nedonoshennyh [Kuban scientific medical Herald]. *Kubanskij nauchnyj medicinskij vestnik.* 2011;124(1):75-79. (In Russ.)
5. Tereshhenko A.V., Belyj Ju.A., Volodin P.L., Trifanenkova I.G., Sidorova Ju.A. [Treatment of active stages of retinopathy of prematurity tern using laser coagulation of the retina technology]. Lechenie aktivnyh stadij retinopatii nedonoshennyh s ispol'zovaniem patternovoj tehnologii lazerkoaguljacii setchatki [Siberian scientific medical journal]. *Sibirskiy nauchnyy meditsinskiy zhurnal.* 2014;34(3):98-103. (In Russ.)
6. Tereshhenko A.V., Belyj Ju.A., Panamareva S.V. [Tactics surgery of retinal detachment with the progression of retinopathy of prematurity after laser treatment]. Taktika hirurgii otslojki setchatki pri progressirovanii retinopatii nedonoshennyh posle lazernogo lechenija [[Siberian scientific medical journal].]. *Sibirskiy nauchnyy meditsinskiy zhurnal*. 2015;35(1):28-32. (In Russ.).
7. Trifanenkova I.G., Judina N.N., Judina Ju.A. [Features of surgical treatment of local tractional retinal detachment in retinopathy of prematu]. Osobennosti hirurgicheskogo lechenija lokal'noj trakcionnoj otslojki setchatki pri retinopatii nedonoshennyh. [Annals of Orenburg State University].
8. Vestnik Orenburgskogo gosudarstvennogo universiteta. 2014;173(12):313-317. (In Russ.).
9. Azuma N., Ishikawa K., Hama Y. Early vitreous surgery for aggressive posterior retinopathy of prematurity. *Am J Ophthalmol.* 2006;142(4):636-43. DOI: 10.1016/j.ajo.2006.05.048
10. Babu N., Shah P., Narendran V. An easy method to raise the 25-gauge trocar and cannula system for retinopathy of prematurity-related lens-sparing vitrectomy. *Retina.* 2014;34(5):1014-5. DOI: 10.1097/IAE.0000000000000128
11. Ecsedy M., Recsan Z. Posterior hyaloid peeling in advanced stages of aggressive posterior ROP. *Eur J Ophthalmol.* 2011;21(2):179-82.
12. Micelli Ferrari T., Furino C., Lorusso V. Three-port lens-sparing vitrectomy for aggressive posterior retinopathy of prematurity: early surgery before tractional retinal detachment appearance. *Eur J Ophthalmol.* 2007;17(5):785-9.
13. Ahmanickaja L.I., Sidorenko E.N., Nikolaeva G.V., Kuznecova Ju.D. [Assessment of the buffering capacity of the vitreous body in aggressive posterior retinopathy of prematurity]. Ocenka bufernoj jomkosti steklovidnogo tela pri zadnej agressivnoj retinopatii nedonoshennyh. [Annals of ophthalmology]. *Vestnik oftal'mologii.* 2014;3:32-34. (In Russ.).
14. Mititelu M., Chaudhary K., Lieberman R. An evidence-based meta-analysis of vascular endothelial growth factor inhibition in pediatric retinal diseases: part 1. Retinopathy of prematurity. J Pediatr Ophthalmol Strabismus. 2012;49(6):332-40.
15. Alba L., Zaldua R., Masini R. Off-label use of intravitreal bevacizumab for severe retinopathy of prematurity. *Arch Soc Esp Oftalmol.* 2015; 90(2): 81-6. DOI: 10.1016/j.oftal.2014.09.011
16. Erol M., Coban D., Sari E. Comparison of intravitreal ranibizumab and bevacizumab treatment for retinopathy of prematurity. *Arq Bras Oftalmol.* 2015;78(6):340-3. DOI: 10.5935/0004-2749.20150090
17. Hwang C., Hubbard G., Hutchinson A., Lambert S. Outcomes after Intravitreal Bevacizumab versus Laser Photocoagulation for Retinopathy of Prematurity: A 5-Year Retrospective Analysis. *Ophthalmology.* 2015;122(5):1008-15. DOI: 10.1016/j.ophtha.2014.12.017
18. Klufas M., Chan R. Intravitreal anti-VEGF therapy as a treatment for retinopathy of prematurity: what we know after 7 years. *J Pediatr Ophthalmol Strabismus.* 2015;52(2):77-84. DOI: 10.3928/01913913-20150216-01

СВЕДЕНИЯ ОБ АВТОРАХ

Терещенко Александр Владимирович — д.м.н., профессор, директор института, Калужский филиал ФГАУ «МНТК «Микрохирургия глаза» им. акад. С.Н. Федорова»

Сидорова Юлия Александровна — заведующая лазерным отделением донной патологии глаза, Калужский филиал ФГАУ «МНТК «Микрохирургия глаза»

Трифаненкова Ирина Георгиевна — к.м.н., заместитель директора по научной работе, Калужский филиал ФГАУ «МНТК «Микрохирургия глаза» им. акад. С.Н. Федорова»

Терещенкова Маргарита Сергеевна — к.м.н., заведующая детским офтальмологическим отделением, Калужский филиал ФГАУ «МНТК «Микрохирургия глаза» им. акад. С.Н. Федорова»

Ерохина Елена Владимировна — заведующая вторым диагностическим отделением, Калужский филиал ФГАУ «МНТК «Микрохирургия глаза» им. акад. С.Н. Федорова»

Исаев Сергей Владимирович — врач-офтальмолог детского офтальмологического отделения, Калужский филиал ФГАУ «МНТК «Микрохирургия глаза» им. акад. С.Н. Федорова»

ABOUT THE AUTHORS

Tereshhenko Aleksandr V. — MD, professor, Head of Institution, The S. Fyodorov Eye Microsurgery Federal State Institution

Sidorova Julija A. — Head of laser Department, The S. Fyodorov Eye Microsurgery Federal State Institution

Trifanenkova Irina G. — PhD, Deputy Director for Science, The S. Fyodorov Eye Microsurgery Federal State Institution

Tereshhenkova Margarita S. — PhD, Head of pediatric ophthalmology Department, The S. Fyodorov Eye Microsurgery Federal State Institution

Erohina Elena V. — Head of the second diagnostic department, The S. Fyodorov Eye Microsurgery Federal State Institution

Isaev Sergej V. — Ophthalmologist of pediatric ophthalmology Department, The S. Fyodorov Eye Microsurgery Federal State Institution