ISSN 1816-5095 (print); ISSN 2500-0845 (online)
DOI: 10.18008/1816-5095-2017-3-200-209

поступила 25.06.17
received 25.06.17

# Эффективность проведения хирургического лечения пациентов с пролиферативной диабетической ретинопатией, осложненной гемофтальмом

В.Д. Захаров И.М. Горшков П.В. Якушев В.А. Соломин С.В. Колесник А.О. Носирова

ФГАУ «МНТК «Микрохирургия глаза» им. акад. С.Н. Федорова» Минздрава России
Бескудниковский бульвар 59А, Москва, 127486, Российская Федерация

**РЕЗЮМЕ** **Офтальмология. 2017;14(3):200–209**

**Цель:** анализ эффективности первичной прецизионной эндолазеркоагуляции сетчатки при проведении субтотальной витрэктомии у пациентов с пролиферативной диабетической ретинопатией, осложненной гемофтальмом, с использованием интраоперационной флуоресцеиновой ангиографии. **Пациенты и методы.** Пациенты были разделены на две группы. Пациентам основной группы (24 пациента, 29 глаз) после удаления измененных слоев стекловидного тела выполняли эндолазеркоагуляцию сетчатки с использованием данных интраоперационной флуоресцеиновой ангиографии. Пациентам контрольной группы (31 пациент, 32 глаза) после удаления измененных слоев стекловидного тела проводили эндолазеркоагуляцию сетчатки без данных флуоресцеиновой ангиографии в зонах предполагаемой ишемии. Выводы об эффективности терапии основывались на данных, касающихся улучшения/снижения остроты зрения, динамики внутриглазного давления, на анализе данных электрофизиологических исследований и количества осложнений (рецидив гемофтальма, повышение внутриглазного давления, отек макулы и ятрогенные скотомы). **Результаты.** Исследование проведено на 61 глазу 55 пациентов (возраст 23–80 лет, 34,5% мужчин). Медиана остроты зрения до операции составила 0,001. Через месяц после хирургического вмешательства острота зрения в основной группе была 0,3 (при 0,1 в контрольной группе), через 3 месяца — 0,35, через 6 месяцев — 0,3 (при 0,1 и 0,2 в контрольной группе, соответственно). Порог чувствительности в контрольной группе (100 мкА) был достоверно выше, чем в основной (90 мкА). Частота развития гемофтальма была статистически значимо ниже в основной группе по сравнению с контрольной (6,9% в основной, 31,3% в контрольной группе). Частота развития абсолютных скотом в зоне лазеркоагуляции сетчатки была достоверно выше в основной группе по сравнению с контрольной (100,0% в основной, 6,3% — в контрольной). Частота развития абсолютных скотом вне зоны лазеркоагуляции сетчатки была достоверно выше в контрольной группе по сравнению с основной (100,0% в контрольной, 3,4% в основной). **Заключение.** Целенаправленное выполнение лазеркоагуляции сетчатки в неперфузируемых зонах по данным интраоперационной флуоресцеиновой ангиографии эффективно повышает остроту зрения через 1, 3 и 6 месяцев после операции и позволяет сократить количество осложнений, таких как рецидив гемофтальма, развитие ятрогенных абсолютных скотом вне зоны лазеркоагуляции сетчатки.

**Ключевые слова:** лазеркоагуляция сетчатки, пролиферативная диабетическая ретинопатия, флуоресцеиновая ангиография

**Для цитирования:** Захаров В.Д., Горшков И.М., Якушев П.В., Соломин В.А., Колесник С.В., Носирова А.О. Эффективность проведения хирургического лечения пациентов с пролиферативной диабетической ретинопатией, осложненной гемофтальмом. *Офтальмология.* 2017;14(3):200–209. DOI: 10.18008/1816-5095-2017-3-200-209

**Прозрачность финансовой деятельности:** Никто из авторов не имеет финансовой заинтересованности в представленных материалах или методах

**Конфликт интересов отсутствует**

# Effect of Surgical Treatment of Patients with Proliferative Diabetic Retinopathy Complicated by Hemophthalmia

V.D. Zaharov, I.M. Gorshkov, P.V. Yakoushev, V.A. Solomin, S.V. Kolesnik. A.O. Nosirova

The S.Fyodorov Eye Microsurgery Federal State Institution
Beskudnikovsky boul. 59A, Moscow, 127486, Russian Federation

## ABSTRACT

**Ophthalmology in Russia. 2017;14(3):200–209**

**Purpose:** to analyze the effectiveness of endolaser retina photocoagulation and subtotal vitrectomy in patients with proliferative diabetic retinopathy complicated by hemophthalmos using intraoperative fluorescein angiography. **Patients and methods.** Patients were divided into two groups. In the main group (24 patients, 29 eyes) we performed endolaser photocoagulation of the retina using intraoperative fluorescein angiography data after removal of the altered vitreous body. In control group (31 patients, 32 eyes) we performed endolaser photocoagulation after the altered vitreous body removal in the zones of suspected ischemia without data of fluorescein angiography. Conclusions about the effectiveness of therapy were based on improvement / decrease of visual acuity, intraocular pressure dynamics, electrophysiological studies data and the number of complications (recurrent hemophthalmos, increased intraocular pressure, macular edema and iatrogenic scotomas). **Results.** The study was conducted on 61 eyes of 55 patients (age 23–80 years, male/female ratio was 0,53). Visual acuity before the operative intervention was 0.001 (median). Visual acuity in the main group was 0.3 (vs 0.1 in the control group) in one month after surgery, 0.35 — after 3 months and 0.3 — after 6 months (vs 0.1 and 0.2 in the control group, respectively). The sensory threshold in the control group (100 μA) was significantly higher than in the main group (90 μA). The incidence of hemophthalmos was significantly lower in the main group compared with the control (6.9% in the main group vs 31.3% in the control group). The incidence of absolute scotomas in the laser photocoagulation zone was significantly higher in the main group (100.0% vs 6.3%), and the incidence of absolute scotomas outside the laser photocoagulation zone was significantly higher in the control group in comparison with the main group (100.0% vs 3.4%). **Conclusion.** Endolaser photocoagulation in the target non-perfused retinal areas according to intraoperative fluorescein angiography data effectively increases visual acuity at 1, 3 and 6 months after surgery and reduces the number of complications such as hemophthalmos, development of iatrogenic absolute scotomas outside the laser coagulation zone.

**Keywords:** endolaser photocoagulation, vitrectomy, proliferative diabetic retinopathy, hemophthalmos, fluorescein angiography

**For citation:** Zaharov V.D., Gorshkov I.M., Yakoushev P.V., Solomin V.A., Kolesnik S.V., Nosirova A.O. Effect of Surgical Treatment of Patients with Proliferative Diabetic Retinopathy Complicated by Hemophthalmia. *Ophthalmology in Russia.* 2017;14(3):200–209. DOI: 10.18008/1816-5095-2017-3-200-209

**Financial Disclosure:** No author has a financial or property interest in any material or method mentioned

**There is no conflict of interests**

## ВВЕДЕНИЕ

В последние десятилетия сахарный диабет (СД) приобрел значение глобальной эпидемии. По данным Международной Федерации Диабета, число больных СД в мире сегодня составляет более 380 миллионов, и это число, по прогнозам, увеличится до 600 миллионов к 2035 году [1,2]. Для СД характерно поражение множества органов и систем, включая нарушения работы органа зрения в виде развития диабетической ретинопатии (ДР). ДР является проявлением микрососудистых осложнений и наблюдается у 90% пациентов, страдающих СД. При ДР имеет место поражение сосудов сетчатой оболочки глазного яблока. ДР — одна из ведущих причин инвалидности по зрению среди пациентов с заболеваниями органа зрения.

Наиболее информативным методом оценки сосудистых изменений при ДР является флуоресцеиновая ангиография (ФАГ). К специфическим признакам ДР на ангиограммах относятся неперфузируемые зоны сетчатки, о наличии которых при офтальмоскопии свидетельствуют лишь косвенные признаки (ишемия, интраретинальные сосудистые микроаномалии, новообразованные сосуды). Новообразованные сосуды характеризуются неполноценным строением сосудистой стенки и повышенной проницаемостью для флуоресцеина. Предполагают также, что чем «старше» новообразованный сосуд, тем позже проявляется флюоресценция при проведении ФАГ [3].

В настоящее время основными методами хирургического лечения пролиферативной диабетической ретинопатии (ПДР) являются эндолазеркоагуляция сетчатки (ЭЛКС) и микроинвазивная субтотальная витрэктомия. За счет разрушения неоваскулярных комплексов при лазерокагуляции сетчатки (ЛКС) возникает разрыв патологического замкнутого круга, подавление пролиферации и предотвращение развития отслойки сетчатки, увеличение потребления кислорода непораженными патологическим процессом областями сетчатки, перераспределение кровотока в сторону здоровых ретинальных капилляров, устранение ишемии и ретинальной гипоксии. Вследствие ЛКС возникают зоны хориоретинальной адгезии, способствующие удалению патологических продуктов обмена из стекловидного тела по сосудам хориоидеи, что улучшает трофику сетчатки. Однако избыточная ЛКС может привести к ряду осложнений, включающих образование или прогрессирование отека макулы [4,5,6], экссудативную отслойку сетчатки [7], рубеоз радужки [8] и неоваскулярную глаукому [9], кровоизлияния в стекловидное тело [10,11], тракционную отслойку сетчатки [11], офтальмоплегию [12] и острый приступ глаукомы [13]. Известно, что ЛКС вызывает повреждение фоторецепторов и пигментного эпите-

лия [14,15]. Результатом развития осложнений является снижение остроты зрения, цветовой и контрастной чувствительности, уменьшение поля зрения [16]. До 62% ЛКС осуществляется с захватом зон интактной сетчатки, что вызывает прекращение их эффективного функционирования [17].

Использование ФАГ позволяет выявить патологические зоны и проводить ЛКС эффективно и целенаправленно. Главными требованиями для проведения ФАГ являются прозрачность оптических сред и мидриаз не менее 4 мм. В случае сопутствующего гемофтальма, наличие взвеси форменных элементов в витреальной полости продолжительное время препятствует эффективной диагностике неперфузируемых зон сетчатки с использованием ФАГ. При ПДР, осложненной гемофтальмом, после удаления стекловидного тела и восстановления визуализации сетчатки перед хирургом встает вопрос об объёме и локализации интраоперационной ЭЛКС для ее наиболее безопасного и эффективного выполнения. Для решения этого вопроса может быть использована интраоперационная ФАГ сосудов сетчатки, позволяющая определить зоны воздействия и объем ЛКС. Современный уровень витреоретинальной хирургии основан на использовании усовершенствованных операционных микроскопов и фильтров, применяемых для них. Микроскоп TOPCON OFFISS OMS-800, который используют в витреоретинальной хирургии, оснащен фильтром для проведения интраоперационной ФАГ и позволяет проводить исследование непосредственно после удаления измененных слоев стекловидного тела при гемофтальме.

## ЦЕЛЬ ИССЛЕДОВАНИЯ

Цель настоящей работы заключалась в анализе эффективности первичной прецизионной ЭЛКС с использованием интраоперационной ФАГ при проведении субтотальной витрэктомии у пациентов с ПДР, осложненной гемофтальмом.

## ЗАДАЧИ

Для достижения поставленной цели были поставлены задачи по проведению анализа клинико–функциональных результатов хирургического эндовитреального лечения в комбинации с ФАГ, а также по сравнительному ретроспективному анализу клинико-функциональных результатов после эндовитреального вмешательства, субтотальной витрэктомии, ЭЛКС, проведенной без данных ангиографии сетчатки в зонах предполагаемой ишемии и новообразованных сосудов, интраретинальных сосудистых микроаномалий.

## ПАЦИЕНТЫ И МЕТОДЫ

Проведено ретроспективное исследование 61 глаза у 55 пациентов, получавших помощь на базе витреоретинального отделения ФГАУ МНТК «Микрохирургия глаза» им. акад. С.Н. Федорова по поводу ПДР, осложненной гемофтальмом, в виде витрэктомии с использованием ФАГ, а также ЛКС в составе комплексного лечения.

Всего в исследование было включено 55 пациентов, из них 34,5% составляли мужчины (19 человек), 65,5% — женщины (36 человек). Возраст больных колебался от 23 до 80 лет, средний возраст составил 59±13,7 лет. Причиной ПДР у 10 пациентов (18,2%) являлся СД первого типа, у 45 пациентов (81,8%) — СД второго типа. Медиана остроты зрения до операции составила 0,001 (5 персентиль 0,001, 95 персентиль 0,002), ВГД 15,97±3,266 мм рт. ст.

Была проведена оценка состояния пациентов клиническими методами: анализ жалоб пациента и истории заболевания, клинический осмотр, исследование в проходящем свете.

По результатам анализа жалоб и истории болезни у всех пациентов имел место СД в анамнезе, внезапное безболезненное снижение остроты зрения от ощущения «тумана» в глазах до светоощущения с неправильной проекцией света. Аллергологический анамнез был отягощен у 3 пациентов из 61 (4,9%) — аллергия на йод или трусопт.

При исследовании в проходящем свете за хрусталиком отмечалось наличие темно-коричневой с красным оттенком массы крови, пропитывавшей стекловидное тело.

В предоперационном периоде проведено измерение уровня гликированного гемоглобина в крови. У 42 пациентов (76,4%) наблюдалась компенсированная форма, у 13 пациентов (23,6%) — субкомпенсированная форма СД.

Всем пациентам выполнено комплексное предоперационное офтальмологическое обследование, включавшее визометрию, тонометрию, кинетическую периметрию, компьютерную периметрию, электрофизиологические исследования, ультразвуковое сканирование в В-режиме, бинокулярную биомикроофтальмоскопию.

В послеоперационном периоде пациентам дополнительно проводили ФАГ, оптическую когерентную томографию (ОКТ).

Тонометрию осуществляли с помощью бесконтактного автоматического пневмотонометра фирмы Reichert (США) или с использованием тонометра Маклакова (в случае необходимости).

Визометрию выполняли в положении больного сидя, при этом оптотипы проецировали с помощью закрепленного на регулируемой по высоте стойке проектора оптотипов «Hoel» фирмы Zeiss (SZP 350) перед пациентом на расстоянии пяти метров. Нижний край таблицы оптотипов проецировался на уровне глаз пациента.

Определение остроты зрения объективными методами (рефрактометрия глаза) осуществляли с помощью рефракционного комбайна «Combiline» фирмы Rodenstock (Германия).

Ультразвуковое исследование глаза выполняли с использованием аппарата Ocuscan R×P фирмы Alcon (США) в В-режиме. По данным ультразвукового сканирования в В-режиме имела место картина тотального

гемофтальма у 100% пациентов в обеих группах. Локальные тракции сетчатки выявлялись на 11 глазах (18% случаев).

Бинокулярную биомикроофтальмоскопию проводили в условиях мидриаза с использованием щелевой лампы фирмы «Carl Zeiss Meditec AG» (Германия) и бесконтактных высокодиоптрийных асферических линз Ocular MaxField +90D, +78D. При биомикроскопии за хрусталиком отмечалось наличие темно-красной крови, пропитывающей стекловидное тело. Рефлекс с глазного дна отсутствовал. Детали структуры стекловидного тела не определялись.

Кинетическую периметрию выполняли по общепринятой методике с использованием объектов белого цвета различной величины и яркости с помощью периметра АППЗ-01 (Россия) по 8-ми меридианам в положении больного сидя. Компьютерную периметрию (КП) проводили с использованием автоматизированного периметра «Humphrey» фирмы «Carl Zeiss Meditec Inc.» (Германия) по специальной программе 120 точек в условиях фотопического освещения монокулярно с коррекцией имеющейся аметропии в положении больного сидя. При этом оценивали показатели снижения светочувствительности, выраженность локальных дефектов, количество относительных и абсолютных скотом в центральном поле зрения.

ЭФИ проводили с помощью аппарата «Фосфен-тест» (Россия) в условиях мезопической освещенности. При помощи электростимулятора подавали П-образный импульсный ток с частотой 4 Гц или 10 Гц, длительностью 10 мс. За величину порога электрической чувствительности принимали минимальную величину тока, при которой впервые возникает появление фосфена в глазу. Для определения электрической лабильности плавно увеличивали частоту импульсов тока от 1 до 60 Гц до тех пор, пока больной переставал чувствовать мелькающий электрофосфен в глазу.

Спектральную ОКТ выполняли с использованием прибора Spectralis HRA+OCT, Heidelberg Engeneering (Германия). Сканирование проводили в пределах 9 мм от фовеа с углом обзора 300 (1536×1536 пикселей), охватывая макулярную зону и область сосудистых аркад. Получали как одиночные, центрированные на фовеа ОКТ сканы в горизонтальной и вертикальной ориентациях, так и мультигоризонтальные срезы в экстрафовеальных областях субретинальной жидкости (осевое разрешение — 6 мкм, поперечное — 18 мкм).

У всех пациентов при поступлении с целью определения безопасности проведения ФАГ выполняли пробу на флуоресцеин. Для выполнения ФАГ пациентам основной группы интраоперационно после витрэктомии и восстановления визуализации структур глазного дна внутривенно струйно (в локтевую вену) вводили 5 мл 10% раствора флуоресцеина натрия (Новартис, Швейцария). ФАГ проводили в условиях мидриаза (инстилляция 1,0% раствора мидриацила). На операционном микроскопе Topcon OFFISS OMS 800 (Япония) включали фильтры, предназначенные для проведения данного исследования. С 1 по 30 секунду наблюдали за контрастированием сосудов.

По данным ФАГ на 9 глазах (15%) отмечался периферический тип неоваскуляризации, на 39 (63,3%) — среднепериферический, на 8 (13,3%) — центральный, на 8 (13,3%) — генерализованный.

Пациентам проводили традиционный комплекс лечебных процедур.

Во всех случаях выполняли трехпортовую 25G и/или 27G витрэктомию по стандартной технологии. Тампонаду витреальной полости осуществляли с помощью газовоздушной смеси (38 глаз, 63,3%), воздуха (7 глаз, 11,7%), силиконового масла (12 глаз, 20,0%) или сбалансированным солевым раствором (3 глаза, 5%).

У части пациентов выполняли интраоперационную ФАГ. Основываясь на результатах данного исследования, этим пациентам по периметру и в области ишемии, в зоне интраретинальных сосудистых микроаномалий, новообразованных сосудов с помощью эндолазеркоагулятора наносили коагуляты, которые являлись опознавательными маркерами. С их помощью определяли топографию патологически измененных зон для прицельного нанесения лазеркоагулятов. Далее в максимально полном объеме удаляли преретинальные слои стекловидного тела и эпиретинальные мембраны. ЭЛКС проводили в зонах, отмеченных маркерами. Другой части пациентов ЭЛКС выполняли в зоне предполагаемой ишемии без данных интраоперационной ФАГ. Средние параметры ЛКС: мощность 0,12 Вт, экспозиция 150–200 мс.

Выводы об эффективности терапии основывались на данных повышения/снижения остроты зрения, динамики ВГД, анализе данных ЭФИ и количества осложнений (рецидив гемофтальма, повышение ВГД, отек макулы и ятрогенные скотомы).

В работе анализировали выборку для 61 глаза. Порядок выборки — сплошная, определенная отделением и четкими временными рамками. Доля парных глаз составила 9,8%, таким образом, было решено, что методами учета корреляции можно пренебречь.

Все пациенты были разделены на две группы:

- пациенты основной группы (24 пациента, 29 глаз), которым после удаления измененных слоев стекловидного тела выполняли ЭЛКС с использованием данных интраоперационной ФАГ;
- пациенты контрольной группы (31 пациент, 32 глаза), которым после удаления измененных слоев стекловидного тела выполняли ЭЛКС без данных ФАГ в зонах предполагаемой ишемии.

Распределение остроты зрения до операции являлось одинаковым для основной и контрольной группы (критерий Манна-Уитни, $p>0,05$). Медиана остроты зрения до операции составила 0,03 в основной группе и 0,007 — в контрольной.

Различия ВГД до операции между основной и кон-

трольной группой статистически были не значимы (критерий Стьюдента, p>0,05). ВГД до операции составило 15,69±3,23 мм рт. ст. в основной группе и 16,22±3,329 мм рт. ст. — в контрольной.

Среди пациентов основной группы в 21 (87,5%) случае наблюдался СД в стадии компенсации и в 3 (12,5%) — субкомпенсации. Среди пациентов контрольной группы имел место 21 (32,3%) случай компенсированного СД и 10 (67,7%) случаев — субкомпенсированного. Различия между группами статистически не значимы (критерий χ2 с поправкой Йейтса на непрерывность для таблиц сопряженности 2×2 равен 1,933, p>0,05).

Локальные тракции сетчатки выявлялись на 3 глазах (у 2 пациентов — 10,3% случаев) в основной и 8 глазах (у 8 пациентов — 25% случаев) в контрольной группе. Различия между группами были статистически не значимыми (критерий χ2 с поправкой Йейтса на непрерывность для таблиц сопряженности 2×2 равен 1,33, p>0,05).

Таким образом, по результатам проведенного сравнения, основная и контрольная группы статистически значимо не различались по ключевым параметрам до начала лечения.

У каждого больного фиксировали показатели, некоторые из которых являлись количественными (острота зрения, ВГД, порог чувствительности и лабильность), некоторые — качественными (наличие абсолютных скотом в/вне зоны коагуляции, относительных скотом в центральной зоне, рецидива гемофтальма, макулярного отека).

Проверка распределений количественных признаков на нормальность осуществлялась с использованием критерия Колмогорова-Смирнова.

Для сравнения двух групп по параметрам с нормальным распределением был использован критерий Стьюдента. Сравнение двух групп по параметрам с распределением, отличным от нормального, проводили с использованием критерия Манна-Уитни.

Сравнение нескольких групп по качественным признакам выполняли с применением анализа таблиц сопряженности и критерия χ2. Сравнение двух групп по качественным признакам также проводили с использованием анализа таблиц сопряженности, однако для таблиц вида 2×2 критерий χ2 вычислялся с поправкой на непрерывность (поправкой Йейтса). Если доля клеток в таблице с количеством наблюдений от 1 до 5 превышала 20%, использовался 2-сторонний точный критерий Фишера.

Для анализа динамики показателей в группе, получавшей эндовитреальное лечение, комбинированное с ФАГ, для сравнения выборок использовали двухфакторный дисперсионный анализ Фридмана для связанных выборок для данных, имеющих распределение, отличное от нормального. Для данных с нормальным распределением был применен многомерный дисперсионный анализ.

В случае, если нулевая гипотеза о том, что распределения в нескольких сравниваемых группах одинаковы, была отклонена, проводилось дальнейшее попарное сравнение.

Во всех случаях критический уровень значимости был принят равным 0,05.

Формат представления данных для признаков с нормальным распределением: среднее±стандартное отклонение. Для данных с распределением, отличным от нормального, описательные статистики включают медиану и процентили.

Анализ данных производился с помощью Microsoft Office Excel и пакета программ IBM SPSS Statistics 21.

## РЕЗУЛЬТАТЫ

По итогам проверки на нормальность были приняты следующие нулевые гипотезы. Распределение ВГД до операции является нормальным со средним значением 15,967 мм рт. ст. и стандартным отклонением 3,27 мм рт. ст. Распределение ВГД после операции является нормальным со средним значением 14,787 мм рт. ст. и стандартным отклонением 3,86 мм рт. ст. Распределение ВГД через 1 месяц после операции является нормальным со средним значением 17,000 мм рт. ст. и стандартным отклонением 4,07 мм рт. ст. Распределение ВГД через 3 месяца после операции является нормальным со средним значением 16,433 мм рт. ст. и стандартным отклонением 3,29 мм рт. ст. Распределение значений лабильности зрительного нерва по данным ЭФИ является нормальным со средним 28,371 Гц и стандартным отклонением 3,65 Гц. Распределение остроты зрения через 3 месяца после операции является нормальным со средним значением 0,283 и стандартным отклонением 0,24.

Нулевая гипотеза о нормальности распределения была отвергнута для следующих выборок: острота зрения до и после операции, через 1 месяц после операции, через 6 месяцев после операции; порог чувствительности по данным ЭФИ.

Эти показатели анализировались статистическими методами, требующими нормальности распределения. Распределения ВГД до операции, после операции, через 1 и 3 месяца после операции, лабильности зрительного нерва, качества сигнала при интраоперационной ФАГ были проанализированы методами, не чувствительными к типу распределения.

При сравнении пациентов по остроте зрения до операции, после операции, через 1, 3 и 6 месяцев была отклонена нулевая гипотеза об отсутствии различий (критерий Фридмана для связанных выборок равен 55,403, асимптотическая значимость (2-сторонняя) для 4 степеней свободы <0,001).

По результатам дальнейшего попарного сравнения было получено, что острота зрения была достоверно ниже у пациентов до операции по сравнению с данными пациентов через 1, 3 и 6 месяцев после операции. Острота зрения была достоверно ниже у пациентов сразу после операции по сравнению с данными пациентов через 1, 3 и 6 месяцев после операции (Рис. 1).

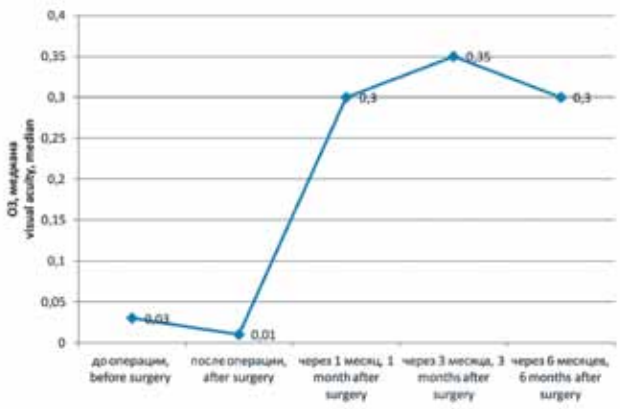


**Рис. 1.** Динамика остроты зрения в основной группе (медианы)

**Figure 1.** Visual acuity dynamics in the main group (median)

По итогам анализа динамики ВГД в основной группе принимается нулевая гипотеза о том, что распределения ВГД до операции, после операции, через месяц и через 3 месяца после операции одинаковы (p>0,05, таблица 1).

**Таблица 1.** ВГД в основной группе

**Table 1.** Intraocular pressure in the main group

| Время | Среднее Average | Стандартное отклонение Standard deviation | Стандартная ошибка Standard error | 95% доверительный интервал Confidence interval | |
|---|---|---|---|---|---|
| | | | | Нижняя граница Bottom line | Верхняя граница Upper line |
| до операции before surgery | 15,786 | 3,247 | ,614 | 14,527 | 17,045 |
| после операции after surgery | 15,357 | 3,572 | ,675 | 13,972 | 16,742 |
| через 1 месяц after 1 month | 16,750 | 4,600 | ,869 | 14,966 | 18,534 |
| через 3 месяца after 3 month | 16,786 | 3,695 | ,698 | 15,353 | 18,219 |

Сравнение основной и контрольной групп по частоте осложнений (Рис. 2–4) было проведено с использованием анализа таблиц сопряженности.

При сравнении основной и контрольной групп по частоте развития макулярного отека после операции полученное значение критерия χ2 с поправкой Йейтса на непрерывность было менее 0,001. Различия между группами статистически не значимы (p>0,05).

При сравнении основной и контрольной группы по частоте развития повышенного ВГД был использован точный критерий Фишера (2-сторонний). Различия между группами статистически не значимы (точная значимость (2-сторонняя) равна 0,6).

Частота развития гемофтальма статистически значимо выше в контрольной группе в сравнении с основной (31,3% в контрольной при 6,9% в основной группе, критерий χ2 с поправкой Йейтса на непрерывность = 4,273, p<0,05).

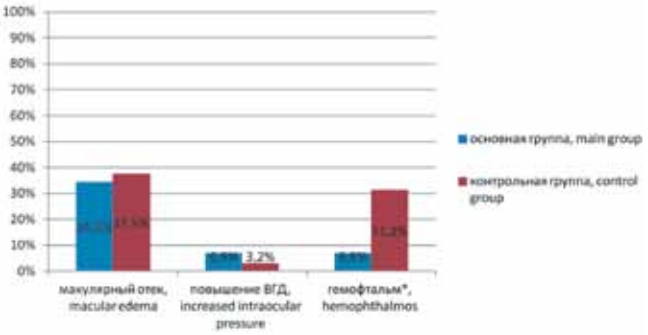


**Рис. 2.** Частота развития макулярного отека, повышения ВГД и гемофтальма в основной и контрольной группе (*p<0,05)

**Fig. 2.** Frequency of the macular edema, increased intraocular pressure and hemophthalmos in the main and control groups (*p<0,05)

Частота развития абсолютных скотом в зоне ЛКС статистически значимо выше в основной группе по сравнению с контрольной (100,0% в основной группе при 6,3% в контрольной группе, критерий χ2 с поправкой Йейтса на непрерывность = 49,813, p<0,05).

Частота развития абсолютных скотом вне зоны ЛКС статистически значимо выше в контрольной группе по сравнению с основной (100,0% в контрольной группе при 3,4% в основной группе, критерий χ2 с поправкой Йейтса на непрерывность = 53,290, p<0,05).

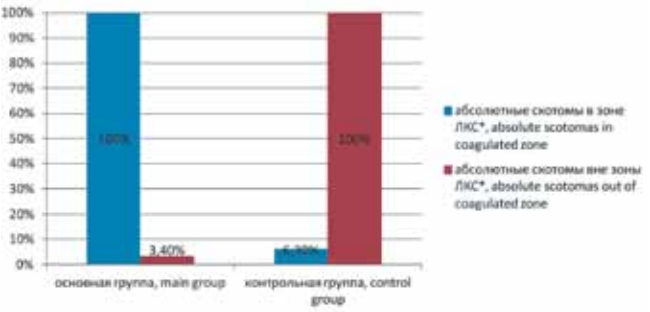


**Рис. 3.** Частота развития абсолютных скотом в основной и контрольной группе (* p<0,05)

**Fig. 3.** The incidence of absolute scotomas in the main and control groups (* p <0.05)

При сравнении основной и контрольной групп по частоте относительных скотом в центральной зоне полученное значение критерия χ2 с поправкой Йейтса на непрерывность составило менее 0,001. Различия между группами статистически не значимы (p<0,05).

Сравнение количества нанесенных коагулятов и, соответственно, полученной нагрузки для пациентов в основной и контрольной группе также было проведено с использованием анализа таблиц сопряженности. По результатам сравнения количество коагулятов, наносимое при ЛКС у пациентов с ПДР, не имеет статистически значимых различий у пациентов из основной и контрольной группы (p>0,05). До 250 коагулятов было нанесено 6 пациентам основной (60%) и 4 пациентам контрольной группы (40%), от 250 до 400 коагулятов — 18 пациентам основной (50%) и 18 пациентам контрольной группы (50%), более 400 — 3 пациентам из основной (23,1%) и 10 пациентам из контрольной группы (76,9%).

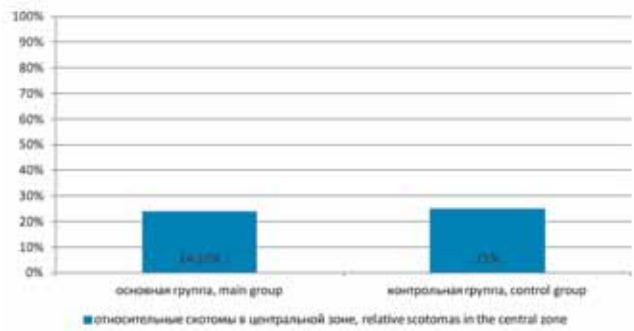


**Рис. 4.** Частота развития относительных скотом в центральной зоне в основной и контрольной группе

**Fig. 4.** Frequency of relative scotomes in the central zone in the main and control groups

Зрение в основной группе было лучше, чем в контрольной, после операции, через 1, 3 и 6 месяцев после операции (критерий Манна-Уитни, p<0,05, Рис. 5). Порог чувствительности в основной группе был статистически значимо ниже, чем в контрольной (критерий Манна-Уитни, p<0,05, Рис. 6).

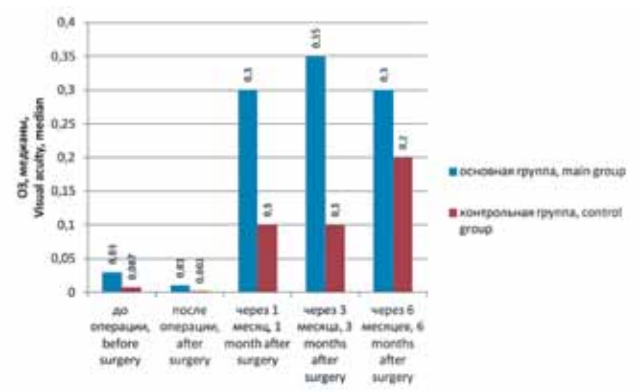


**Рис. 5.** Острота зрения в основной и контрольной группе после операции, через 1, 3 и 6 месяцев после операции

**Figure 5.** .Visual acuity in the main and control groups after surgery, 1, 3 and 6 months after the operation

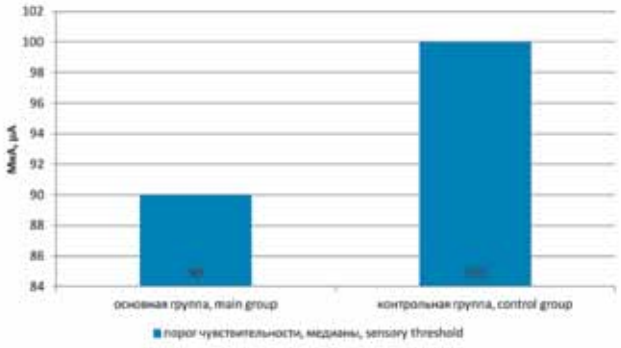


**Рис. 6.** Порог чувствительности, мкА, в основной и контрольной группах

**Figure 6.** Sensory threshold in the main and control groups, μA

Сравнение основной и контрольной группы по параметрам с нормальным распределением (ВГД и лабильность) проведено с использованием критерия Стьюдента. Групповые статистики представлены в Табл. 2.

**Табл. 2.** ВГД и лабильность зрительного нерва в основной и контрольной группе

**Tabl. 2.** Intraocular pressure and lability of the optic nerve in the main and control groups

| | группа | N | Среднее average | Стандартное отклонение Standard deviation | Стандартная ошибка среднего Standard error |
|---|---|---|---|---|---|
| ВГД до операции IOP before surgery | Основная main | 29 | 15,69 | 3,230 | 0,600 |
| | Контрольная control | 32 | 16,22 | 3,329 | 0,588 |
| ВГД после операции IOP after surgery | Основная main | 29 | 15,34 | 3,508 | 0,651 |
| | Контрольная control | 32 | 14,28 | 4,137 | 0,731 |
| ВГД через 1 месяц IOP after 1 month | Основная main | 29 | 16,69 | 4,529 | 0,841 |
| | Контрольная control | 32 | 17,28 | 3,665 | 0,648 |
| ВГД через 3 месяца IOP after 3 month | Основная main | 28 | 16,79 | 3,695 | 0,698 |
| | Контрольная control | 32 | 16,13 | 2,904 | 0,513 |
| Лабильность lability | Основная main | 20 | 28,55 | 4,161 | 0,930 |
| | Контрольная control | 15 | 28,13 | 2,949 | 0,761 |

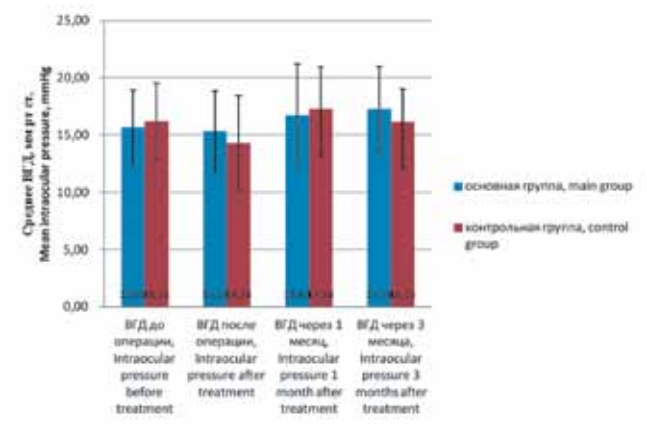


**Рис. 7.** ВГД, мм рт. ст. в основной и контрольной группе после лечения, через 1 и 3 месяца после лечения (формат представления данных: среднее±стандартное отклонение)

**Fig. 7.** Intraocular pressure, mmHg, in the main and control groups after treatment, 1 and 3 months after treatment (data format: mean±standard deviation)

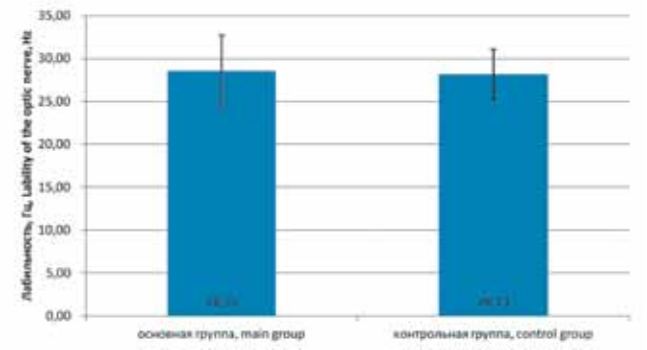


**Рис. 8.** Лабильность зрительного нерва, Гц, в основной и контрольной группе (формат представления данных: среднее±стандартное отклонение)

**Fig. 8.** Lability of the optic nerve, Hz, in the main and control groups (data format: mean± standard deviation)

По результатам сравнения было получено, что по параметрам ВГД до операции, ВГД после операции, через 1 месяц, через 3 месяца, а также лабильности различия между основной и контрольной группой статистически были не значимы (t-критерий равенства средних, p>0,05, Рис. 7, 8, Табл. 2).

## ОБСУЖДЕНИЕ РЕЗУЛЬТАТОВ

Поражение микрососудистого русла сетчатки при ПДР является одним из самых значимых повреждающих факторов в патогенезе ДР. В случае осложненного течения ПДР и развития гемофтальма предоперационная диагностика локализации поражения сосудов сетчатки затруднена, однако информация о расположении патологических очагов может способствовать улучшению результатов хирургического лечения. Решением проблемы может явиться использование ФАГ инраоперационно после проведения витрэктомии перед ЛКС.

По нашим данным, острота зрения у пациентов, которым проводили интраоперационную ФАГ, улучшалась после проведения витреоретинального хирургического вмешательства, и этот эффект сохранялся как через 1 месяц после операции, так и через 3 и 6 месяцев.

До операции острота зрения в основной группе варьировала от pr. incertae до 0,26, через 1 месяц после проведенного лечения — от 0,06 до 0,77 (5 и 95й процентили), через 3 месяца — от 0,04 до 0,77, через 6 месяцев — от 0,04 до 0,8.

После оперативного вмешательства различия между группами были статистически недостоверны, однако уже через месяц после проведенного лечения группы различались по остроте зрения. При сравнении с контрольной группой, в которой ЛКС выполняли в зонах предполагаемой ишемии, острота зрения в основной группе (ЛКС в зонах, выявленных с помощью интраоперационной ФАГ) была выше после операции и через 1, 3 и 6 месяцев после операции. Через месяц после хирургического вмешательства острота зрения в основной группе составила 0,3 (при 0,1 в контрольной группе), через 3 месяца — 0,35, а через 6 месяцев — 0,3 (при 0,1 и 0,2 в контрольной группе, соответственно, — указаны медианы значений).

Таким образом, по нашим данным проведение ЛКС в зонах, определенных с использованием интраоперационной ФАГ, позволяет достоверно улучшить функциональные результаты лечения.

По итогам анализа динамики ВГД у пациентов основной группы этот показатель до операции, после операции, через месяц и через 3 месяца после операции не отличался. Не было обнаружено различий между основной и контрольной группами по значению ВГД после операции и через 1 и 3 месяца после операции.

Показатели офтальмотонуса после операции составили 15,34±3,508 мм рт. ст. в основной и 14,28±4,137 мм рт. ст. в контрольной группе. Через 1 и 3 месяца после операции ВГД у пациентов основной группы составило в среднем 16,69±4,529 и 16,79±3,695 мм рт. ст., соответственно (при 17,28±3,665 и 16,13±2,904 мм рт. ст. в контрольной группе, соответственно).

Необходимо отметить, что во всех группах, как сразу после операции, так и через 1 и 3 месяца, средние показатели офтальмотонуса не выходили за пределы нормы. Через месяц после оперативного вмешательства у 1 пациента из основной группы и у одного из контрольной отмечалось повышение ВГД более 25 мм рт. ст. (30 и 28 мм рт. ст., соответственно). У этих пациентов была проведена гипотензивная терапия, нормализовавшая офтальмотонус.

Таким образом, было показано, что ЛКС в зонах ишемии, определенных с помощью интраоперационной ФАГ, не вызывает негативных последствий в виде значимого изменения ВГД.

Через 3 месяца после операции проводили дополнительно ФАГ. По результатам исследования у пациентов основной и контрольной группы выявлен макулярный отек на 10 (34,5%) и на 12 (37,5%) глазах, соответственно. Различия между группами недостоверны и, таким образом, применение инраоперационной ФАГ не вызывает увеличения частоты развития макулярного отека по сравнению с традиционной ЛКС, проводимой в местах предполагаемой ишемии.

Одной из ключевых причин возможной неэффективности эндовитреальных вмешательств является развитие послеоперационного гемофтальма. По данным различных авторов, частота длительно персистирующего, не рассасывающегося гемофтальма после витрэктомии составляет от 25 до 75% [18, 19, 20, 21, 22]. Если кровоизлияние в стекловидное тело не разрешается самостоятельно в течение 2 месяцев после перенесенного витреоретинального вмешательства, кровь начинает оказывать токсическое действие на глазные структуры, может вызывать развитие офтальмогипертензии, способствовать прогрессированию катаракты или развитию вялотекущего увеита, а также других осложнений.

Адекватный объем ЭЛКС, выполненной своевременно, позволяет сократить частоту развития рецидивов гемофтальма. В нашем исследовании частота развития гемофтальма была статистически значимо ниже в основной группе по сравнению с контрольной (6,9% в основной и 31,3% в контрольной группе).

Через 3 месяца по данным компьютерной периметрии у пациентов основной группы на 29 глазах (100%) выявлены абсолютные скотомы в зонах ЛКС, и на 1 глазу (3,4%) — вне зоны ЛКС. Локализация абсолютных скотом на 2 глазах (6,3%) соответствовала зонам ЛКС, а на 32 (100%) глазах скотомы отмечались вне зон ЛКС.

По данным статистического анализа, частота развития абсолютных скотом в зоне ЛКС была достоверно выше в основной группе по сравнению с контрольной (100,0% и 6,3%, соответственно), а частота развития абсолютных скотом вне зоны ЛКС была достоверно выше в контрольной группе по сравнению с основной (100,0% и 3,4%, соответственно).

Таким образом, предложенная методика делает возможным проведение целенаправленной ЛКС и исключение повреждений интактной сетчатки.

По количеству относительных скотом в центральной зоне различия между группами были статистически не значимы, что говорит о безопасности интраоперационной ФАГ, сопоставимой с безопасностью традиционной ЛКС, когда нанесение коагулятов осуществляется в местах предполагаемой ишемии.

Медиана порога чувствительности по данным ЭФИ составила 90 мкА для основной группы и 100 мкА для контрольной. Порог чувствительности в контрольной группе был достоверно выше, чем в основной, что говорит о благоприятном влиянии интраоперационного использования ФАГ на функциональные результаты лечения.

Лабильность зрительного нерва у пациентов основной группы после перенесенного витреоретинального вмешательства составила 28,55±4,161, у пациентов из контрольной группы — 28,13±2,949 Гц. Значения лабильности зрительного нерва в основной и контрольной группе оказались статистически не значимыми. Отсутствие снижения лабильности после операции также говорит о безопасности и функциональной эффективности витреоретинального хирургического вмешательства с использованием интраоперационной ФАГ.

Количество коагулятов, требующихся при ЛКС у пациентов с ПДР, не имеет достоверных различий при применении интраоперационной ФАГ и без ее использования.

Таким образом, нами впервые было продемонстрировано, что применение интраоперационной ФАГ позволяет проводить ЛКС дозированно, локально, и, следовательно, более эффективно. Интраоперационное проведение ФАГ дает возможность определить расположение зон ишемизированной сетчатки и с максимальной точностью выполнить ЛКС только там, где это необходимо. Данная методика безопасна, позволяет избежать осложнений, связанных с ЛКС, исключить повреждения интактной сетчатки и сохранить периферическое зрение. В результате можно ожидать, что снижение количества осложнений ЛКС у пациентов с ПДР и гемофтальмом при применении интраоперационной ФАГ и улучшение функциональных результатов приведут к сокращению сроков лечения и эффективности реабилитации.

## ВЫВОДЫ

1. Целенаправленное выполнение ЛКС в неперфузируемых зонах сетчатки по данным интраоперационной ФАГ эффективно повышает остроту зрения через 3 и 6 месяцев после операции, не вызывая изменений ВГД.
2. ЛКС, выполненная в зонах микрососудистых аномалий, по данным интраоперационной ФАГ позволяет сократить количество осложнений, таких как рецидив гемофтальма, развитие ятрогенных абсолютных скотом вне зоны ЛКС.

## УЧАСТИЕ АВТОРОВ

Захаров Валерий Дмитриевич — концепция и дизайн исследования

Горшков Ильи Михайлович — концепция и дизайн исследования

Якушев Павел Владимирович — концепция и дизайн исследования, сбор и обработка материала, подготовка иллюстраций

Соломин Владислав Александрович — концепция и дизайн исследования

Колесник Светлана Валерьевна — концепция и дизайн исследования

Носирова Азизмо Олучаевна — сбор и обработка материала, написание текста, подготовка иллюстраций

## ЛИТЕРАТУРА/ REFERENCES


1. International Diabetes Federation. IDF Diabetes Atlas. 6th ed. Brussels. 2014; 160 pp.
2. Nathan DM. Diabetes: advances in diagnosis and treatment. *Journal of the American Medical Association.* 2015; 314(10):1052–1062. doi: 10.1001/jama.2015.9536
3. Miller H, Miller B, Zonis S, Nir I. Diabetic neovascularization: permeability and ultrastructure. *Investigative ophthalmology & visual science.* 1984;11:1338-1342.
4. Galetović D, Bojić L, Bućan K, Karlica D, Lesin M, Znaor L. The role of oxidative stress after retinal laser photocoagulation in nonproliferative diabetic retinopathy. *Coll Antropol.* 2011;3:835-840.
5. McDonald HR, Schatz H. Macular edema following panretinal photocoagulation. *Retina.* 1985a;1:5-10.
6. McDonald HR, Schatz H. Visual loss following panretinal photocoagulation for proliferative diabetic retinopathy. *Ophthalmology.* 1985b;3:388-393.
7. Lim JI, Blair NP, Liu SJ. Retinal pigment epithelium tear in a diabetic patient with exudative retinal detachment following panretinal photocoagulation and filtration surgery. *Arch Ophthalmol.* 1990;2:173-174.
8. Chappelow AV, Tan K, Waheed NK, Kaiser PK. Panretinal photocoagulation for proliferative diabetic retinopathy: pattern scan laser versus argon laser. *Am J Ophthalmol.* 2012;1:137-42.y2. DOI: 10.1016/j.ajo.2011.05.035
9. Favard C, Guyot-Argenton C, Assouline M, Marie-Lescure C, Pouliquen YJ. Full panretinal photocoagulation and early vitrectomy improve prognosis of florid diabetic retinopathy. *Ophthalmology.* 1996;4:561-74.
10. Kleinmann G, Hauser D, Schechtman E, Landa G, Bukelman A, Pollack A. Vitreous hemorrhage in diabetic eyes previously treated with panretinal photocoagulation. *Int Ophthalmol.* 2008;1:29-34.
11. Kaiser RS, Maguire MG, Grunwald JE, Lieb D, Jani B, Brucker AJ, Maguire AM, Ho AC, Fine SL. One-year outcomes of panretinal photocoagulation in proliferative diabetic retinopathy. *Am J Ophthalmol.* 2000;2:178-85.
12. Raman R, Ananth V, Pal SS, Gupta A. Internal ophthalmoplegia after retinal laser photocoagulation. *Cutan Ocul Toxicol.* 2010;3:203-238.
13. Raman SV. An unusual case of acute angle closure glaucoma following argon laser pan retinal photocoagulation. *BMJ Case Rep.* 2010.
14. Early Treatment Diabetic Retinopathy Study Research Group. Photocoagulation for diabetic macular edema: Early Treatment Diabetic Retinopathy Study Report Number 1. *Arch Ophthalmol.* 1985;103:1796-1806.
15. Нероев В. В. Современные аспекты лечения диабетической ретинопатии и диабетического макулярного отека. Вестник Российской академии медицинских наук 2012;1:61-65. [Neroev V. V. Modern aspects of diabetic retinopathy and diabetic macular oedema treatment. Annals of the Russian academy of medical sciences=*Vestnik Rossiiskoi akademii meditsinskikh nauk.* 2012;1:61-65. (in Russ.)].
16. Fong DS, Girach A, Boney A. Visual side effects of successful scatter laser photocoagulation surgery for proliferative diabetic retinopathy: A literature review. *Retina.* 2007;27:816–824.
17. Haut J, Romeo C, Lepvrier-Guibal N, Monin C, Morel C. Responsibility of incomplete retinal photocoagulation in the indication of vitrectomy in proliferative diabetic retinopathy [Article in French]. *J Fr Ophtalmol.* 1996;3:190-198.
18. Родин С.С., Путиенко А.А., Левицкая Г.В., Розанова З.А., Бражникова Е.Г. Результаты лечения транзиторного гемофтальма после витрэктомии у больных с пролиферативной диабетической ретинопатией методом заместительной газовой тампонады. Офтальмологический журнал. 2001;1:17-20. [Rodin S. S., Putienko A. A., Levitskaya G. V., Rozanova Z. A., Brazhnikova E. G. Transient hemophthalmus treatment results after vitrectomy with replacement gas tamponade in patients with proliferative diabetic retinopathy. Journal of Ophthalmology (Ukraine)=*Oftal'mologicheskiy zhurnal.* 2001;1:17-20. (in Russ.)].
19. Entezari M, Ramezani A, Ahmadieh H. Cryotherapy of sclerotomy sites for prevention of late post-vitrectomy diabetic hemorrage: a randomized clinical trial. Graefes. *Arch Clin Exp Ophthalmol.* 2010;248:1-19.
20. Han DP, Murphy ML, Mieler WF, Abrams GW. Outpatient fluid-air exchhange for severe postvitrectiomy diabetic vitreous hemorrhage. Long-term results and complications. *Retina.* 1991;11:309-314.
21. West JF, Gregor ZJ. Fibrovascular ingrowth and recurrent haemorrhage following diabetic vitrectomy. *Br J Ophthalmol.* 2000;8:822-825.
22. Wu WC, Chen JY, Chen YC, Chang YC. Management of postvitrectomy diabetic vitreous hemorrhage with volume homeostatic fluid-fluid exchanger. *Graefes Arch Clin Exp Ophthalmol.* 2009;9:1183-1189.


## СВЕДЕНИЯ ОБ АВТОРАХ


ФГАУ «Межотраслевой научно-технический комплекс «Микрохирургии глаза» им.акад. С.Н.Федорова»
Захаров Валерий Дмитриевич
доктор медицинских наук, профессор, заведующий отделом витреоретинальной хирургии и диабета глаза
Бескудниковский бульвар 59А, Москва , 127486, Российская Федерация

ФГАУ «Межотраслевой научно-технический комплекс «Микрохирургии глаза» им.акад. С.Н.Федорова»
Горшков Илья Михайлович
кандидат медицинских наук, заведующий отделением витреоретинальной хирургии
Бескудниковский бульвар 59А, Москва , 127486, Российская Федерация

ФГАУ «Межотраслевой научно-технический комплекс «Микрохирургии глаза» им. акад. С.Н. Федорова»
Якушев Павел Владимирович
кандидат медицинских наук, врач-офтальмолог отделения витреоретинальной хирургии
Бескудниковский бульвар 59А, Москва , 127486, Российская Федерация

ФГАУ «Межотраслевой научно-технический комплекс «Микрохирургии глаза» им.акад. С.Н.Федорова» Министерства здравоохранения Российской Федерации
Соломин Владислав Александрович
Бескудниковский бульвар 59А, Москва , 127486, Российская Федерация
кандидат медицинских наук, врач-офтальмолог отделения лазерной хирургии

ФГАУ «Межотраслевой научно-технический комплекс «Микрохирургии глаза» им.акад. С.Н.Федорова» Министерства здравоохранения Российской Федерации
Колесник Светлана Валерьевна
кандидат медицинских наук, научный сотрудник отделения витреоретинальной хирургии
Бескудниковский бульвар 59А, Москва , 127486, Российская Федерация

ФГАУ «Межотраслевой научно-технический комплекс «Микрохирургии глаза» им.акад. С.Н.Федорова» Министерства здравоохранения Российской Федерации
Носирова Азизмо Олучаевна
Аспирант
Бескудниковский бульвар 59А, Москва , 127486, Российская Федерация


## ABOUT THE AUTHORS


The S.Fyodorov Eye Microsurgery Federal State Institution
Zacharov Valery D.
MD, professor, head of the vitreiretinal surgery
Beskudnikovsky boul. 59A, Moscow, 127486, Russian Federation

The S.Fyodorov Eye Microsurgery Federal State Institution
Gorshkov Ilya M.
MD, Head of the Department of Vitreoretinal surgery
Beskudnikovsky boul. 59A, Moscow, 127486, Russian Federation

The S.Fyodorov Eye Microsurgery Federal State Institution
Yakoushev Pavel.V
MD ophthalmologist of the Department of Vitreoretinal Surgery
Beskudnikovsky boul. 59A, Moscow, 127486, Russian Federation

The S.Fyodorov Eye Microsurgery Federal State Institution
Solomin Vladislav A.
MD, ophthalmologist of the Department of Laser Surgery
Beskudnikovsky boul. 59A, Moscow, 127486, Russian Federation

The S.Fyodorov Eye Microsurgery Federal State Institution
Kolesnik Svetlana V.
MD, ophthalmologist of the Department of Vitreoretinal Surgery
Beskudnikovsky boul. 59A, Moscow, 127486, Russian Federation

The S.Fyodorov Eye Microsurgery Federal State Institution
Nosirova Azizmo O.
Postgraduate
Beskudnikovsky boul. 59A, Moscow, 127486, Russian Federation