ISSN 1816-5095 (print); ISSN 2500-0845 (online)
https://doi.org/10.18008/1816-5095-2018-2-189-199

поступила 26.03.18
was received 26.03.18

Мониторинг отдельных патогенетически значимых биохимических маркеров в слезной жидкости, офтальмологических показателей при сочетанной патологии диабетической ретинопатии и возрастной макулярной дегенерации на фоне ангиопротекторной и антиоксидантной терапии

И.В. Воробьева[1,2]

[1] ФГБОУ ДПО «Российская медицинская академия непрерывного профессионального образования» Министерства здравоохранения Российской Федерации
ул. Баррикадная, 2/1, Москва, 123242, Российская Федерация

[2] ГБУЗ «Городская клиническая больница имени С.П. Боткина» Департамента здравоохранения Москвы, филиал № 1
Мамоновский пер., 7, Москва, 123001, Российская Федерация

РЕЗЮМЕ **Офтальмология. 2018;15(2):189–199**

Цель: оптимизация лечения ранних стадий сочетанной патологии глазного дна — диабетической ретинопатии (ДР без ДМО) и «сухой» формы возрастной макулярной дегенерации (ВМД AREDS I, II, III). **Пациенты и методы.** Всего в исследование вошло 120 человек (150 глаз). Исследуемая группа ИГ1 — контрольная — 30 человек (60 глаз). Исследуемая группа ИГ2 — ДРI без ДМО и ВМД (AREDS I, II, III) — 30 человек (30 глаз). Лечение: 12 месяцев ангиопротектор — кальция добезилат (Докси-Хем®) в дозе по 1 капсуле 500 мг 3 раза в день 6 месяцев, далее по 1 капсуле 500 мг 1 раз в день 6 месяцев и одновременно в течение 1 года — комплекс с антиоксидантным действием (Ретинорм) по 1 капсуле 500 мг 3 раза в день. Исследуемая группа ИГ3 — ДРО и ВМД «сухая» форма (AREDS I, II, III) — 30 человек (30 глаз). Лечение: в течение 12 месяцев Ретинорм по 1 капсуле 3 раза в день. Исследуемая группа ИГ4 — ДРI без ДМО — 30 человек (30 глаз). Лечение: 12 месяцев Докси-Хем®. Мониторинг: ежемесячное стандартное офтальмологическое обследование, контроль компенсации сахарного диабета (HbA1C), определение уровня фактора роста эндотелия сосудов — VEGF-A в слезе. **Результаты.** На фоне лечения в ИГ2 острота зрения повысилась с 0,72 ± 0,02 до 0,87 ± 0,02 ($p < 0,05$), уменьшилась толщина сетчатки с 290,2 ± 2,1 до 268,85 ± 2,2 мкм ($p < 0,05$), повысилась светочувствительность макулы с 21,0 ± 0,2 до 25,1 ± 0,2 дБ ($p < 0,05$), в слезе VEGF-A до 415,4 ± 4,6 пг/мл ($p > 0,05$). В ИГ3 — острота зрения повысилась с 0,74 ± 0,02 до 0,88 ± 0,02 ($p < 0,05$), уменьшилась толщина сетчатки с 287,7 ± 2,0 до 272,8 ± 2,2 мкм ($p < 0,05$), повысилась светочувствительность макулы с 21,3 ± 0,2 до 24,5 ± 0,2 дБ ($p < 0,05$), VEGF-A — до 416,6 ± 5,0 пг/мл ($p > 0,05$). В ИГ4 — острота зрения повысилась с 0,70 ± 0,02 до 0,78 ± 0,02, ($p < 0,05$), уменьшилась толщина сетчатки с 288,1 ± 4,4 до 280,1 ± 2,4 мкм ($p < 0,05$), повысилась светочувствительность макулы с 21,2 ± 0,2 до 23,2 ± 0,2 дБ, VEGF-A — до 415,9 ± 3,8 пг/мл ($p > 0,05$). **Заключение.** Комбинированная ангиопротекторная (Докси-Хем®) и антиоксидантная терапия (Ретинорм) при своевременном применении на ранних стадиях сочетанной патологии (ДР и ВМД) позволяют стабилизировать, отсрочить развитие тяжелых форм заболевания.

Ключевые слова: диабетическая ретинопатия без диабетического макулярного отека, возрастная макулярная дегенерация «сухая» форма, Докси-Хем®, Ретинорм, фактор роста эндотелия сосудов, гликированный гемоглобин

Для цитирования: Воробьева И.В. Мониторинг отдельных патогенетически значимых биохимических маркеров в слезной жидкости, офтальмологических показателей при сочетанной патологии диабетической ретинопатии и возрастной макулярной дегенерации на фоне ангиопротекторной и антиоксидантной терапии. *Офтальмология.* 2018;15(2):189–199. https://doi.org/10.18008/1816-5095-2018-2-189-199

Прозрачность финансовой деятельности: Автор не имеет финансовой заинтересованности в представленных материалах или методах

Конфликт интересов отсутствует

CC BY 4.0

Monitoring of Separate Pathogenetically Significant Biochemical Markers in Lacrimal Fluid, Ophthalmological Parameters with Combined Pathology of Diabetic Retinopathy and Age-Related Macular Degeneration on the Background Angioprotective and Antioxidant Therapy

I.V. Vorobyeva[1,2]

[1] Russian Medical Academy of Postgraduate Education
Barrikadnaya str., 2/1, Moscow, 125993, Russia

[2] City S.P. Botkin Clinical Hospita, Department of Health of Moscow, Branch No. 1
Mamonovsky per., 7, Moscow, 123001, Russian Federation

ABSTRACT

Ophthalmology in Russia. 2018;15(2):189–199

Object: Optimization of treatment in early stages of combined fundus pathology diabetic retinopathy (DR without DME) and dry type of age-related macular degeneration (AMD AREDS I, II, III). **Patients and methods:** 120 people (150 eyes). Study grou*p* 1 (SG1) — control 60 people. (60 eyes); study grou*p* 2 (SG2) — 30 people. (30 eyes) — DRI without DME and AMD AREDS I, II, III) treatment: 1 year with angioprotective calcium dobezilate (Doxi-Hem®) dose of 500 mg 3 after 6 months, 500 mg once a day for 6 months and at the same time 1 year antioxidant agent (Retinorm) 1 capsule 3 times a day; study grou*p* 3 grou*p* (SG3) 30 people. (30 eyes) — with DRO and dry type of AMD (AREDS I, II, III) 1 year Retinorm 1 capsule 3 times a day; study grou*p* 4 (SG4) with DRI without DME — 30 people. (30 eyes) 1 year Doxi-Hem®. Monitoring: monthly standard ophthalmologic examination, control of diabetes mellitus (HbA1C) compensation, VEGF-A vascular endothelial growth factor in tear. **Results.** Visual acuity increased on the background of treatment in all three groups (IG2,3,4): in SG2 from 0.72 ± 0.02 to 0.87 ± 0.02, $p < 0.05$; the thickness of the retina decreased from 290.2 ± 2.1 to 268.85 ± 2.2 μm, $p < 0.05$, the photosensitivity increased from 21.0 ± 0.2 to 25.1 ± 0.2 dB $p < 0.05$; in the tear VEGF-A to 415.4 ± 4.6 pg/ml, $p < 0.05$. In SG3, visual acuity increased from 0.74 ± 0.02 to 0.88 ± 0.02, $p < 0.05$; the thickness of the retina decreased from 287.7 ± 2.0 to 272.8 ± 2.2 μm ($p < 0.05$); increased photosensitivity from 21.3 ± 0.2 to 24.5 ± 0.2 dB, $p < 0.05$; in the VEGF-A sli*p* to 416.6 ± 5.0 pg/ml, $p > 0.05$. In IG4 visual acuity increased from 0.70 ± 0.02 to 0.78 ± 0.02, $p < 0.05$; the thickness of the retina decreased from 288.1 ± 4.4 to 280.1 ± 2.4 μm, $p < 0.05$; the photosensitivity increased from 21.2 ± 0.2 to 23.2 ± 0.2 dB; VEGF-A u*p* to 415.9 ± 3.8 pg/ml, $p > 0.05$. **Conclusion.** Combined therapy of angioprotective (Doxi-Hem®) and antioxidant therapy (Retinorm) with timely appointment at early dry stages of combined pathology (DR and AMD) will allow to stabilize, delay the development of severe forms of the disease.

Keywords: diabetic retinopathy without diabetic macular edema; age-related macular degeneration dry type; Doxi-Hem®, Retinorm, Vascular Endothelial Growth Factor, glycated hemoglobin

For citation: Vorobyeva I.V. Monitoring of Separate Pathogenetically Significant Biochemical Markers in Lacrimal Fluid, Ophthalmological Parameters with Combined Pathology of Diabetic Retinopathy and Age-Related Macular Degeneration on the Background Angioprotective and Antioxidant Therapy. *Ophthalmology in Russia.* 2018;15(2):189–199. https://doi.org/10.18008/1816-5095-2018-2-189-199

Financial Disclosure: The author has no a financial or property interest in any material or method mentioned

There is no conflict of interests

ВВЕДЕНИЕ

В патогенезе двух заболеваний (ДР и ВМД) отводят значительную роль «окислительному стрессу», увеличению количества свободных радикалов, дисфункции эндотелия, активации фактора роста эндотелия сосудов (VEGF-A), моноцитарного хемоаттрактантного белка-1 (MCP-1) с развитием неоваскуляризации и в ряде случаев необратимой потери зрения.

Метаанализ 18 международных проспективных перекрестных исследований к значимым факторам отнес именно «окислительный стресс», гиперхолестеринемию, наследственность, курение, атеросклероз и особенности диеты. Эти и другие вопросы продолжают активно изучаться на современном этапе. Так, в 2018 году Assel M.J и соавт. пришли к выводу, что генетические полиморфизмы CFH и ARMS2 не позволяют предсказывать реакцию на антиоксидант и цинк при ВМД [1]. В 2017 году Rinsky и соавт. изучали фенотип макрофагов при макулярной дегенерации и выявили антиоксидантное, противовоспалительное и антиангиогенное влияние пероральных добавок, в том числе включающих лютеин и цинк [2]. Исследование 2014 года Mervat A.A., Eman M.A., Amal I.E. показало наличие антиоксидантного действия селена [3, 4]. В 2017–2018 годы Kim E.K. и соавт. проанализировали взаимосвязь между приемом антиоксидантов, каротиноидов, овощей, фруктов как при курении, так и при здоровом образе жизни и пришли к заключению о профилактическом антиоксидантном влиянии большого количества овощей и фруктов в отношении ВМД [5, 6]. Gong X.M. и соавт. изучали ретинальный пигментный эпителий (РПЭ) и защитное влияние лютеина на эпителиальные клетки сетчатки при оксидантном стрессе [7]. Power R. и соавт. выявили, что у пациентов с изначально низким уровнем макулярного пигмента в сетчатке дополнительный прием каротиноидов улучшает память [8].

Sarialtin S.Y. представил обзор относительно роли макулярных ксантофилов при ВМД, ДР и других глазных заболеваниях, их антиоксидантном и защитном потенциале в отношении дегенеративных изменений сетчатки [9]. Общеизвестно, что для «сухой», или начальной, формы ВМД характерна прогрессирующая атрофия ПЭС и хориокапиллярного слоя в макулярной зоне, образование дефектов ПЭС, формирование друз. Липофусцин способен в условиях длительной экспозиции видимого света образовывать свободные радикалы — токсичные активные формы кислорода, повреждающие клеточные мембраны [10]. В период с 1992 по 2005 год в 11 клинических центрах США проводилось исследование AREDS [11] (Age Related Eye Disease Study). Целью исследований AREDS было определение влияния добавок, содержащих высокие дозы витаминов С и Е, микроэлементов цинка и меди, а также бета-каротина и др. на прогрессирование ВМД и остроту зрения у пациентов. В результате было доказано, что прием пациентами формулы AREDS в течение 10 лет сопровождался 25%-ным снижением частоты развития поздней стадии ВМД, а риск снижения остроты зрения на три и более строчек уменьшился на 19 % [11]. После анализа результатов AREDS был спланирован и проведен второй этап исследования. Одной из целей AREDS 2 [12] (2006–2012 гг.) было изучение влияния комбинации лютеин/зеаксантин в сочетании с омега-3 полиненасыщенными жирными кислотами (омега-3 ПНЖК) на прогрессирование поздних стадий ВМД. Исследование проходило в 82 клинических центрах с участием 4203 пациентов с имеющимся риском прогрессирования или развития поздней стадии ВМД. При применении омега-3 ПНЖК профилактический эффект при ВМД не был установлен. Прием лютеина/зеаксантина снижал риск неоваскуляризации на 11 %, а развитие поздних стадий ВМД — на 10 %. По сравнению с результатами AREDS при замене бета-каротина в формуле AREDS на лютеин + зеаксантин наблюдалось дополнительное снижение риска развития поздних стадий ВМД с 34 до 30 % [13]. Усовершенствованная формула AREDS2 [12] включает в себя: витамин С 500 мг, витамин Е 268 мг, лютеин 10 мг, зеаксантин 2 мг, цинк 25 мг и медь 2 мг. На основе исследований AREDS2 [12, 13] был разработан сбалансированный комплекс Ретинорм с антиоксидантным эффектом, в состав которого входят 500 мг витамина С, 150 мг витамина Е, 10 мг лютеина, 2 мг зеаксантина, 25 мг цинка, 2 мг меди и дополнительно 0,1 мг селена. Включение витаминов и антиоксидантов в схему лечения ВМД одобрено в России приказом Министерства здравоохранения Российской Федерации от 24 декабря 2012 г. № 1520н «Об утверждении стандарта первичной медико-санитарной помощи при возрастной макулярной дегенерации»[1]. Кроме того, витаминно-минеральные комплексы антиоксидантного действия, содержащие лютеин и зеаксантин, включены в клинические рекомендации «Диагностика и лечение возрастной макулярной дегенерации»[2].

1 Российская газета. 2013;131/1(6107):68, (special issue). Access mode: http://base.garant.ru/70349736/

2 http://avo-portal.ru/doc/fkr/item/261-vozrastnaya-makulyarnaya-degeneratsiya

При ДР в течение многих лет продолжает активно изучаться ангиопротектор кальция добезилат [14]. Этот вопрос интересен во всем мире в отношении потенциального системного метода лечения ранних стадий ДР и одобрен приказом Министерства здравоохранения Российской Федерации от 24 декабря 2012 г. № 1492н «Об утверждении стандарта первичной медико-санитарной помощи при диабетической ретинопатии и диабетическом макулярном отеке»[3]. Ангиопротектор кальция добезилат (Докси-Хем® РУ № П N012627/01 от 28.03.2012) зарегистрирован в России с официальным показанием при диабетической ретинопатии. Важнейшим эффектом кальция добезилата (КД) является антиангиогенный эффект, доказанный исследованиями в отношении ингибирования нескольких факторов роста, таких как VEGF и фактор роста фибробластов [15], HIF-1-индуцибельный фактор [16].

Для оценки эффективности препаратов важно использовать такие методы исследования, как определение светочувствительности макулы (СМ) по результатам фундус-микропериметрии [17–21], прижизненная оценка морфологии сетчатки по результатам оптической когерентной томографии (ОКТ), и проводить сопоставление данных светочувствительности и морфологической структуры сетчатки [21, 22]. В более тяжелых случаях заболевания (диабетический макулярный отек, пролиферативные изменения) применяют лазерную коагуляцию сетчатки [23, 24]. Консервативное лечение (при необходимости в комбинации с лазерным лечением, с анти-VEGF-терапией, с хирургическим лечением) позволяет длительно стабилизировать и сохранять клинико-морфологическое состояние сетчатки, отсрочить или не допустить развитие более тяжелых стадий ДР [25–29].

Данное исследование предпринято как продолжение изучения патогенетических подходов к лечению не только диабетической ретинопатии [30], но и сочетанной патологии глазного дна (ДР и ВМД AREDS I, II, III).

Цель: оптимизация лечения ранних стадий сочетанной патологии глазного дна при диабетической ретинопатии (ДР без ДМО) и ранних формах возрастной макулярной дегенерации (ВМД AREDS I, II, III).

ПАЦИЕНТЫ И МЕТОДЫ

Исследование выполнено на кафедре офтальмологии ФГБОУ ДПО РМАНПО Минздрава России на базе ГБУЗ «Городская клиническая больница имени С.П. Боткина», филиал № 1 ДЗ г. Москвы. Всего в исследование вошло 120 человек (150 глаз): 30 человек — здоровые лица (60 глаз), 90 пациентов (90 глаз) с СД 2-го типа с ДР, из них женщин 64,3 % и мужчин 35,7 %. Средний возраст пациентов составил 62,6 ± 2,2 года. Все группы были сопоставимы по полу и возрасту. Группа 1 (ИГ1) была контрольной и состояла из 30 человек (60 глаз); в группу 2 (ИГ2) вошли 30 человек (30 глаз) — пациенты с непролиферативной диабетической ретинопатией без ДМО (ДРI без ДМО)

3 Приказ МЗ РФ от 24.2012 № 1492н // Consultant plus. 2013;10

и возрастной макулярной дегенерацией «сухая» форма (по AREDS I, II, III) Пациенты этой группы в течение 12 месяцев получали консервативное комбинированное лечение с применением ангиопротектора кальция добезилат (Докси-Хем®) в дозе по 1 капсуле 500 мг 3 раза в день в течение шести месяцев, далее по 1 капсуле 500 мг 1 раз в день шесть месяцев и одновременно в течение 12 месяцев комплекс с антиоксидантным действием (Ретинорм) по 1 капсуле 500 мг 3 раза в день во время еды (схема применения: месяц — прием, месяц — перерыв, и далее такой же курс в течение 12 месяцев). Группа 3 (ИГ3) состояла из 30 человек (30 глаз) и включала пациентов с ДРО (СД 2-го типа без диабетического поражения глаз) и ВМД «сухая» форма (AREDS I, II, III). Пациенты этой группы получали консервативное лечение в течение года в виде комплекса с антиоксидантным действием (Ретинорм) по 1 капсуле 500 мг 3 раза в день во время еды (по схеме месяц прием, месяц перерыв, далее такой курс в течение 12 месяцев). Группа 4 (ИГ4) включала 30 человек (30 глаз) с непролиферативной диабетической ретинопатией ДРI (ДРI без ДМО). Эти пациенты получали в течение года консервативное лечение ангиопротектором кальция добезилат (Докси-Хем®) в дозе по 1 капсуле 500 мг 3 раза в день в течение шести месяцев, далее по 1 капсуле 500 мг 1 раз в день шесть месяцев. Длительность течения СД 2-го типа до 5 лет была зарегистрирована в 26,9 % случаев, 10 лет — в 35,3 %, 11–15 лет — в 22,1 %, более 15 лет — в 15,7 %. Средний уровень гликемии натощак у этих пациентов составлял 8,1 ± 0,2 ммоль/л, гликированного гемоглобина — 7,5 ± 0,2. Все эти пациенты принимали пероральные сахароснижающие препараты (ПССП).

Анализ морфологической структуры сетчатки проводили с применением оптического когерентного томографа RTVue-100 (OptoVue, США), фоторегистрацию глазного дна — с помощью фундус-камеры NM-1000 (Nidek, Германия), флюоресцентную ангиографию (ФАГ) сетчатки — с использованием фундус-камеры FF 450 Plus (Carl Zeiss, Германия) при внутривенном введении 5 мл 10%-го раствора флюоресцеина натрия. Лазерную коагуляцию сетчатки (ЛКС) выполняли с помощью фотокоагулятора Nidek GYC 1000 (Япония), щелевой лампы NIDEK SL-1800 type (Япония), биохимическое исследование в слезной жидкости фактора роста эндотелия сосудов (VEGF-A) проводили методом твердофазного иммуноферментного анализа с использованием люминометра Perkin-Elmer VictorX3 (Perkin-Elmer, США), при этом определяли концентрацию VEGF-A (Quantikine ELISA VEGF Immunoassay kit (R&DSystems, США), чувствительность — 9 пг/мл).

РЕЗУЛЬТАТЫ

Пациенты всех трех исследуемых групп получали лечение в течение 12 месяцев с ежемесячным мониторингом офтальмологических показателей, VEGF-A слезной жидкости. В соответствии с исследуемыми группами лечение было консервативным: либо монотерапия с использованием ангиопротектора кальций добезилат (Докси-Хем®) или комплекса с антиоксидантным действием (Ретинорм); либо комбинированная терапия с помощью ангиопротектора (Докси-Хем®) и комплекса с антиоксидантным действием (Ретинорм).

В исследуемой группе ИГ2 до лечения МКОЗ достоверно повысилась до 0,72 ± 0,02, после лечения — до 0,87 ± 0,02 ($p < 0,05$); уменьшилась ЦТС, которая составила до лечения 290,2 ± 2,1, после лечения — 268,85 ± 2,2 мкм ($p < 0,05$); повысилась СМ, которая была до лечения 21,0 ± 0,2, после лечения — 25,1 ± 0,2 дБ ($p < 0,05$). Получены статистически значимые различия для всех показателей (МКОЗ, ЦТС, СМ) не только до и после лечения, но и по сравнению с предыдущими результатами исследования (1–12 месяцев). Результаты мониторинга офтальмологических показателей представлены в табл. 1.

Из табл. 1 следует, что в ИГ2 до лечения МКОЗ была невысокой и составляла 0,72 ± 0,02 (по сравнению с контролем достоверно ниже ($p < 0,05$)), что может свидетельствовать о значительной длительности сочетанной патологии (ДР и ВМД). Лечение положительно повлияло на все показатели: увеличилась МКОЗ, СМ, уменьшилась ЦТС, хотя в первые два месяца изменение было недостоверным ($p > 0,05$). Статистически значимый положительный результат получен через 3 месяца лечения и при дальнейшем ежемесячном наблюдении до 12 месяцев отмечалась положительная динамика ($p < 0,05$). Таким образом, при комбинированном лечении удалось предотвратить прогрессирование сочетанной патологии (табл. 1). На рис. 1 представлен клинический пример при наличии сочетанной патологии (ДР и ВМД) до лечения и на фоне комбинированного лечения в течение 12 месяцев.

Результаты мониторинга офтальмологических показателей ИГ3 представлены в таблице 1, из которой следует, что до лечения как МКОЗ, так и СМ, были достоверно ниже контрольных значений (0,74 ± 0,02 и 21,3 ± 0,2 дБ, соответственно, $p < 0,05$); а ЦТС достоверно выше (287,7 ± 2,0 мкм, $p < 0,05$). После лечения МКОЗ составила — 0,86 ± 0,02 ($p < 0,05$); ЦТС достоверно уменьшилась до 272,8 ± 2,2 мкм ($p < 0,05$); СМ повысилась до 24,5 ± 0,2 дБ ($p < 0,05$). Клинический пример пациента из этой группы представлен на рис. 2.

При наличии сочетанной патологии ДРО и ВМД «сухая» форма (AREDS I, II, III) выявлено, что проводимое лечение положительно повлияло на все офтальмологические показатели ($p < 0,05$). Таким образом, в ИГ3 при лечении комплексом с антиоксидантным действием (Ретинорм) в течение 12 месяцев удалось предотвратить прогрессирование сочетанной патологии.

После лечения в ИГ4 МКОЗ достоверно повысилась до 0,78 ± 0,02 ($p < 0,05$); ЦТС уменьшилась до 280,1 ± 2,4 мкм ($p < 0,05$); СМ повысилась до 23,2 ± 0,2 дБ ($p < 0,05$). Результаты лечения в течение 12 месяцев с ежемесячным контролем представлены в табл. 1.

Из табл. 1 следует, что в ИГ4 до лечения МКОЗ была достоверно ниже контрольной и составляла 0,74 ± 0,02

Таблица 1. Динамика показателей МКОЗ, ЦТС и СМ на фоне ангиопротекторной терапии (Докси-Хем®) и антиоксидантной терапии (Ретинорм), *M* ± *m*, *p*

Table 1. Dynamics of BCVA, CTR and SM with therapy Doxey-Hem® and Retinorm, *M* ± *m*, *p*

Исследуемые группы (ИГ2, -3, -4) до и после лечения		Группа Group	МКОЗ MCVA *M* ± *m*, *p* < 0,05	ЦТС, мкм CTR, µm *M* ± *m*, *p* < 0,05	СМ, дБ PR, db *M* ± *m*, *p* < 0,05
№	Контроль Controle	Контр.	0,9 ± 0,02	255,6 ± 2,1	27,7 ± 0,2
0	До лечения Before treatment	ИГ2	0,72 ± 0,02	290,2 ± 2,1	21,0 ± 0,2
		ИГ3	0,74 ± 0,02	287,7 ± 2,0	21,3 ± 0,2
		ИГ4	0,7 ± 0,02	288,1 ± 4,4	21,2 ± 0,2
1	1 месяц после лечения 1 month after treatment	ИГ2	0,75 ± 0,02, *p* > 0,05	288,1 ± 2,3, *p* > 0,05	21,3 ± 0,2, *p* > 0,05
		ИГ3	0,78 ± 0,02, *p* > 0,05	284,1 ± 2,2, *p* > 0,05	21,6 ± 0,2, *p* > 0,05
		ИГ4	0,72 ± 0,02, *p* > 0,05	286,9 ± 2,0, *p* > 0,05	21,4 ± 0,2, *p* > 0,05
2	2 месяца после лечения 2 months after treatment	ИГ2	0,75 ± 0,02, *p* > 0,05	285,4 ± 2,2, *p* > 0,05	21,5 ± 0,2, *p* > 0,05
		ИГ3	0,78 ± 0,02, *p* < 0,05	282,3 ± 2,3, *p* > 0,05	21,6 ± 0,2, *p* > 0,05
		ИГ4	0,74 ± 0,02, *p* > 0,05	286,7 ± 2,7, *p* > 0,05	21,6 ± 0,2, *p* > 0,05
3	3 месяца после лечения 3 months after treatment	ИГ2	0,75 ± 0,02, *p* > 0,05	283,7 ± 2,4, *p* < 0,05	22,1 ± 0,2, *p* < 0,05
		ИГ3	0,8 ± 0,02, *p* < 0,05	281,2 ± 2,3, *p* < 0,05	22,0 ± 0,2, *p* < 0,05
		ИГ4	0,76 ± 0,02, *p* < 0,05	286,2 ± 2,1, *p* < 0,05	22,0 ± 0,2, *p* < 0,05
4	4 месяца после лечения 4 months after treatment	ИГ2	0,78 ± 0,02, *p* < 0,05	283,4 ± 2,2, *p* < 0,05	22,4 ± 0,2, *p* < 0,05
		ИГ3	0,8 ± 0,02, *p* < 0,05	279,1 ± 2,6, *p* < 0,05	22,4 ± 0,2, *p* < 0,05
		ИГ4	0,77 ± 0,02, *p* < 0,05	285,3 ± 2,4, *p* < 0,05	22,3 ± 0,2, *p* < 0,05
5	5 месяцев после лечения 5 months after treatment	ИГ2	0,79 ± 0,02, *p* < 0,05	282,1 ± 2,3, *p* < 0,05	22,8 ± 0,2, *p* < 0,05
		ИГ3	0,81 ± 0,02, *p* < 0,05	276,1 ± 2,2, *p* < 0,05	22,7 ± 0,2, *p* < 0,05
		ИГ4	0,77 ± 0,02, *p* < 0,05	284,7 ± 2,1, *p* < 0,05	22,5 ± 0,2, *p* < 0,05
6	6 месяцев после лечения 6 months after treatment	ИГ2	0,8 ± 0,02, *p* < 0,05	278,0 ± 2,3, *p* < 0,05	23,2 ± 0,2, *p* < 0,05
		ИГ3	0,81 ± 0,02, *p* < 0,05	275,3 ± 2,1, *p* < 0,05	23,0 ± 0,2, *p* < 0,05
		ИГ4	0,78 ± 0,02, *p* < 0,05	284,2 ± 2,4, *p* < 0,05	22,8 ± 0,2, *p* < 0,05
7	7 месяцев после лечения 7 months after treatment	ИГ2	0,82 ± 0,02, *p* < 0,05	277,2 ± 2,2, *p* < 0,05	23,6 ± 0,2, *p* < 0,05
		ИГ3	0,83 ± 0,02, *p* < 0,05	274,7 ± 2,2, *p* < 0,05	23,0 ± 0,2, *p* < 0,05
		ИГ4	0,78 ± 0,02, *p* < 0,05	283,6 ± 2,4, *p* < 0,05	22,8 ± 0,2, *p* < 0,05
8	8 месяцев после лечения 8 months after treatment	ИГ2	0,82 ± 0,02, *p* < 0,05	275,8 ± 2,1, *p* < 0,05	23,9 ± 0,2, *p* < 0,05
		ИГ3	0,83 ± 0,02, *p* < 0,05	274,2 ± 2,0, *p* < 0,05	23,5 ± 0,2, *p* < 0,05
		ИГ4	0,78 ± 0,02, *p* < 0,05	282,9 ± 2,6, *p* < 0,05	23,0 ± 0,2, *p* < 0,05
9	9 месяцев после лечения 9 months after treatment	ИГ2	0,83 ± 0,02, *p* < 0,05	274,4 ± 2,0, *p* < 0,05	24,4 ± 0,2, *p* < 0,05
		ИГ3	0,84 ± 0,02, *p* < 0,05	273,9 ± 2,4, *p* < 0,05	23,9 ± 0,2, *p* < 0,05
		ИГ4	0,78 ± 0,02, *p* < 0,05	282,7 ± 2,5, *p* < 0,05	23,0 ± 0,2, *p* < 0,05
10	10 месяцев после лечения 10 months after treatment	ИГ2	0,84 ± 0,02, *p* < 0,05	272,2 ± 2,0, *p* < 0,05	24,6 ± 0,2, *p* < 0,05
		ИГ3	0,84 ± 0,02, *p* < 0,05	273,3 ± 2,3, *p* < 0,05	24,1 ± 0,2, *p* < 0,05
		ИГ4	0,78 ± 0,02, *p* < 0,05	282,1 ± 2,4, *p* < 0,05	23,1 ± 0,2, *p* < 0,05
11	11 месяцев после лечения 11 months after treatment	ИГ2	0,86 ± 0,02, *p* < 0,05	270,4 ± 2,0, *p* < 0,05	24,8 ± 0,2, *p* < 0,05
		ИГ3	0,85 ± 0,02, *p* < 0,05	272,9 ± 2,1, *p* < 0,05	24,3 ± 0,2, *p* < 0,05
		ИГ4	0,78 ± 0,02, *p* < 0,05	280,1 ± 2,3, *p* < 0,05	23,1 ± 0,2, *p* < 0,05
12	12 месяцев после лечения 12 months after treatment	ИГ2	0,87 ± 0,02, *p* < 0,05	268,8 ± 2,2, *p* < 0,05	25,1 ± 0,2, *p* < 0,05
		ИГ3	0,86 ± 0,02, *p* < 0,05	272,8 ± 2,2, *p* < 0,05	24,5 ± 0,2, *p* < 0,05
		ИГ4	0,78 ± 0,02, *p* < 0,05	280,1 ± 2,4, *p* < 0,05	23,2 ± 0,2, *p* < 0,05

($p < 0{,}05$), что может свидетельствовать о длительно существовавшей непролиферативной диабетической ретинопатии ДРI (ДРI без ДМО): СМ также была достоверно ниже (21,2 ± 0,2 дБ, $p < 0{,}05$); а ЦТС достоверно выше — 288,1 ± 4,4 мкм ($p < 0{,}05$). В этой группе проводимое лечение положительно повлияло на все офтальмологические показатели, хотя в первые 2 месяца показатели изменились недостоверно ($p > 0{,}05$). Статистически значимый положительный результат был получен через 3 месяца, и при дальнейшем ежемесячном наблюдении до 12 месяцев отмечалась положительная динамика ($p < 0{,}05$). Таким образом, в ИГ4 при лечении ангиопротектором кальция добезилат (Докси-Хем®) в течение 12 месяцев удалось предотвратить прогрессирование диабетической патологии.

Было проведено определение основного патогенетического маркера — фактора роста эндотелия сосудов VEGF-A (пг/мл), в слезной жидкости до лечения и на фоне разных видов лечения во всех исследуемых группах (рис. 3).

Из рис. 3 следует, что уровеньVEGF-A (пг/мл) в слезной жидкости до лечения и через 12 месяцев после разных видов лечения во всех трех группах не увеличился. В контроле уровень VEGF-A составил 214,5 ± 13,3 пг/мл, что достоверно ниже, чем при ДР и ВМД ($p < 0{,}05$); в ИГ2 — 415,8 ± 2,9, в ИГ3 — 416,8 ± 4,1, в ИГ4 — 414,4 ± 4,1 пг/мл, а после лечения — 415,4 ± 4,6, 416,6 ± 5,0, 415,9 ± 3,8 пг/мл, соответственно, ($p>0{,}05$), что свидетельствовало о стабилизации процесса на фоне лечения.

Из рис. 4 следует, что наилучший результат относительно МКОЗ отмечен в ИГ2 на фоне комбинированной ангиопротекторной и антиоксидантной терапии (Докси-Хем® и Ретинорм).

На рис. 5 представлен показатель ЦТС во всех группах на фоне разных видов лечения.

Из рис. 5 следует, что наилучший достоверный морфологический результат, касающийся ЦТС, получен на фоне сочетанной ангиопротекторной (Докси-Хем®)

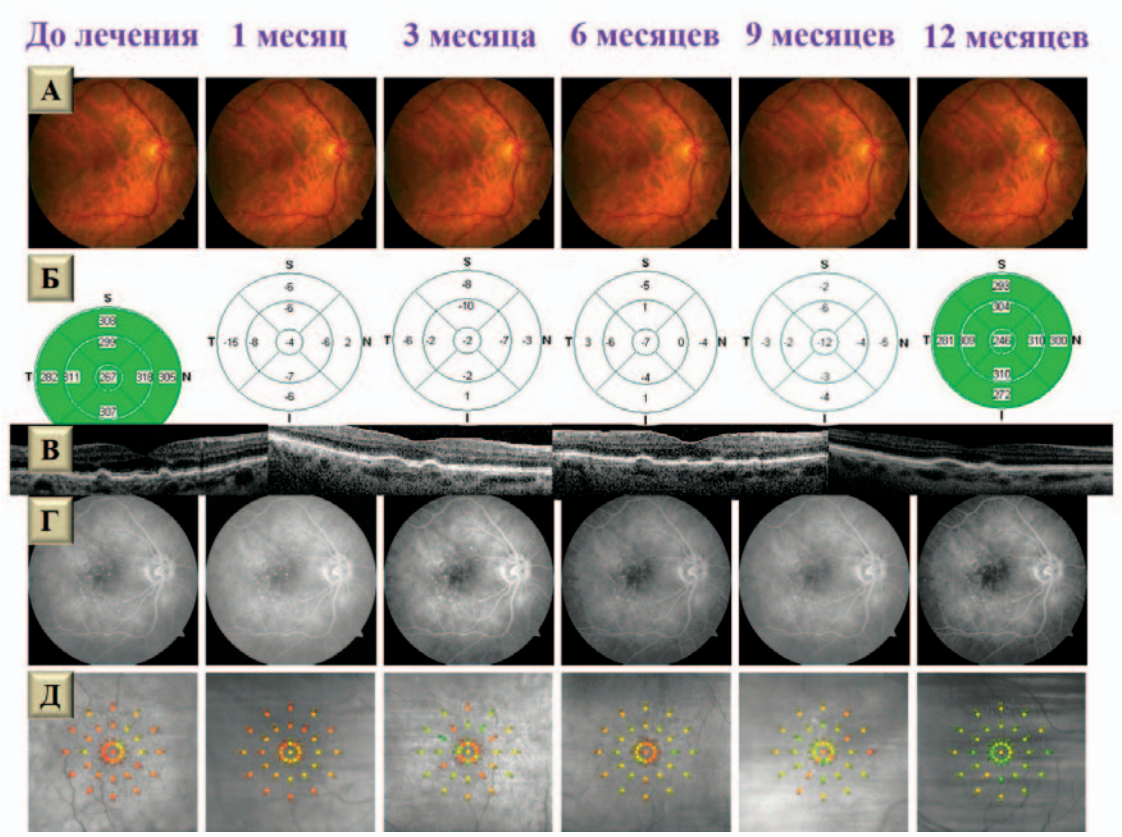

Рис. 1. Клинический пример. Пациентка П., 67 л. СД 2-го типа, ДРI без ДМО и ВМД (AREDS 3). HbA1c 7,3 %. На фоне лечения в течение года: А — фото глазного дна OD в течение 12 месяцев лечения: в макуле множественные сухие друзы, мелкие геморрагии уменьшились; Б — ОКТ макулы: OS цветовая карта с постепенным уменьшением толщины сетчатки в 9 зонах; В — ОКТ β-сканирование — неровный пигментный эпителий (друзы), состояние пигментного эпителия улучшается на фоне лечения; Г — флюоресцентная ангиография: МГ, МА в макулярной зоне, ФАГ-признаки сухих друз; Д — фундус-микропериметрия MAIA OS: представлена карта световой чувствительности макулы с улучшением через 12 месяцев после лечения

Fig. 1. Clinical example. Patient P., 67 years old. Diabetes type 2, DRI without DMO and AMD (AREDS 3). Background treatment during the year: A — fundus photos OD during 12 months. treatment: in the macula, many dry drusen, decreased small hemorrhages; Б — OCT macula: OS color map with a gradual decrease of thickness of the retina in 9 zones; B — OCT β-scanning — uneven pigment epithelium (drusen), the condition of the pigment epithelium improves during treatment; Г — fluorescein angiography: Microhemorrhages, Microaneurysms in the macular zone, FA-signs of dry drusen; D — fundus microperimetry MAIA OS: presented map of the light sensitivity of the macula with improvement after 12 months

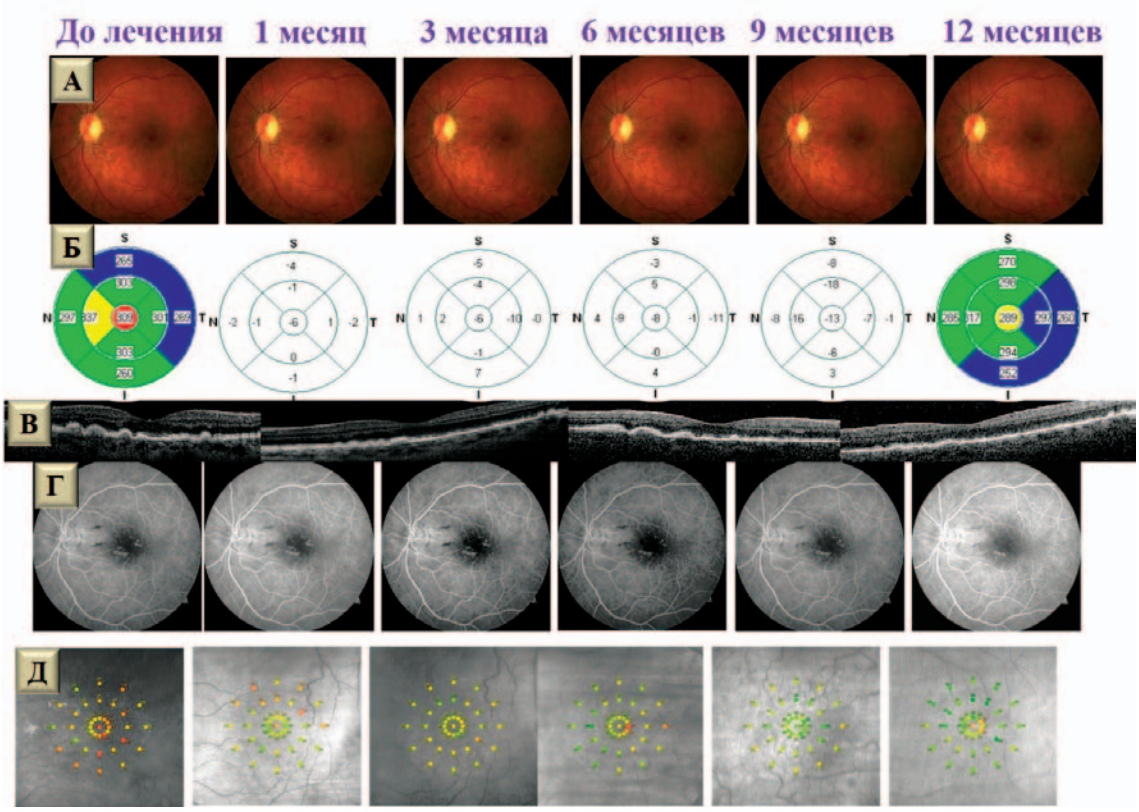

Рис. 2. Пациентка П., 61 год. СД 2-го типа, ДРО, ВМД AREDS 2. HbA1c 7,5 %. А — фото глазного дна OS на фоне лечения в течение 12 месяцев: в макуле сухие друзы, мелкие геморрагии уменьшились у ДЗН; Б — ОКТ макулы: OS цветовая карта с постепенным уменьшением толщины сетчатки в 9 зонах; В — ОКТ β-сканирование: друзы делают пигментный эпителий неровным, но к концу 12 мес. состояние пигментного эпителия улучшается; Г — флюоресцентная ангиография: у ДЗН геморрагии, в макулярной зоне ФАГ-признаки сухих друз; Д — фундусмикропериметрия MAIA OS: представлена карта световой чувствительности макулы

Fig. 2. Patient P., 61 year. Diabetes type 2, DRO, AMD AREDS 2. HbA1c 7.5 %. A — fundus photo OS during 12 months of treatment: in the macula dry drusen, small hemorrhages decreased at the Optic disc; Б — OCT macula: OS color map with a gradual decrease of thickness of the retina in 9 zones; B — OCT β-scanning: druses make the pigment epithelium uneven, at the end of 12 months. The condition of the pigment epithelium is improved; Г — fluorescein angiography: hemorrhages at the Optic Disc, in the macular zone FA-signs of dry drusen; Д — fundus microperimetry MAIA OS: presented map of the light sensitivity of the macula

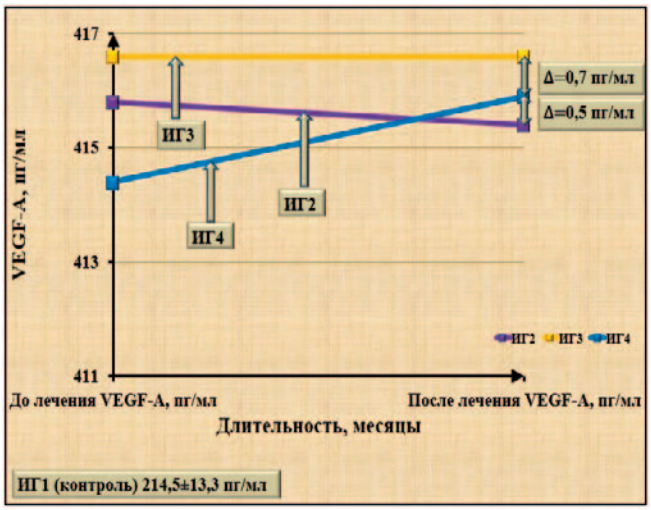

Рис. 3. Показатели фактора роста эндотелия сосудов VEGF-A (пг/мл) на фоне разных видов лечения

Fig. 3. VEGF-A (pg/ml) at different types of treatment

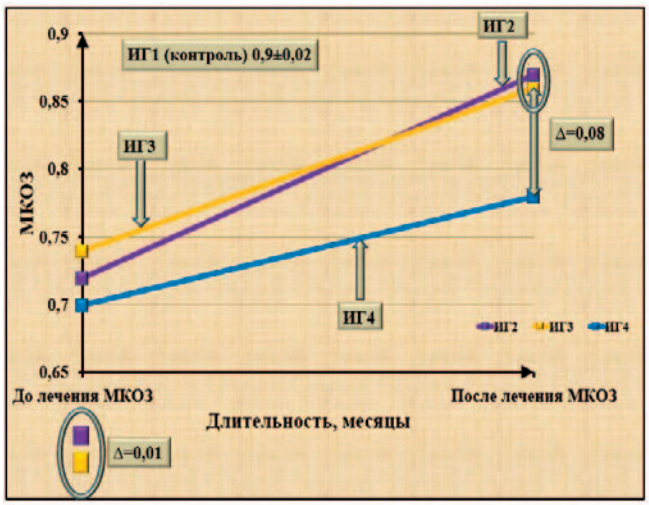

Рис. 4. МКОЗ во всех группах

Fig. 4. MCVA in all groups

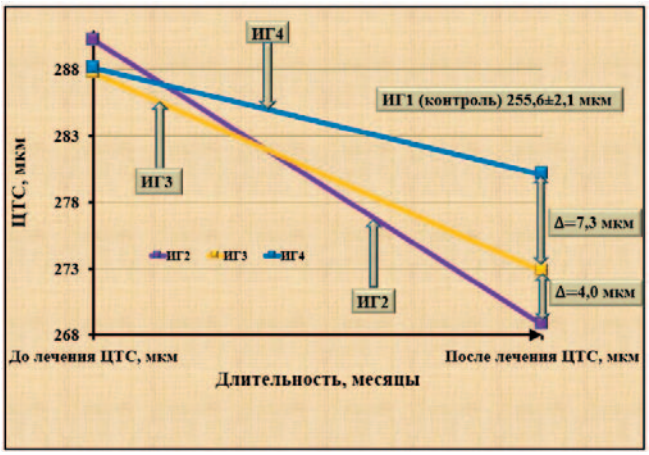

Рис. 5. ЦТС во всех группах на фоне разных видов лечения

Fig. 5. CTR at different types of treatment

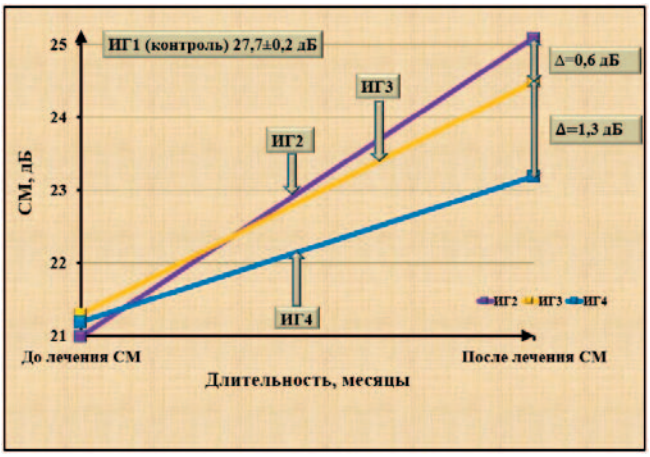

Рис. 6. Светочувствительность макулы на фоне разных видов лечения

Fig. 6. Photosensitivity of the macula at different types of treatment

и антиоксидантной (Ретинорм) терапии при ДРI без ДМО и ВМД «сухая» форма (AREDS I, II, III).

На рис. 6 представлены данные по светочувствительности макулы на фоне разных видов лечения.

Из рис. 6 следует, что наилучший достоверный функциональный результат по повышению светочувствительности макулы получен на фоне сочетанной ангиопротекторной (Докси-Хем®) и антиоксидантной (Ретинорм) терапии при ДРI без ДМО и «сухой» формы ВМД (AREDS I, II, III).

Учитывая, что пациенты всех трех групп имели СД 2-го типа, за степенью компенсации диабета при исследовании в течение года наблюдали совместно с эндокринологом. Выявлены корреляционные достоверные прямые и обратные связи между офтальмологическими показателями и уровнем HbA1C, %. Эти данные свидетельствуют о влиянии тяжелого общего заболевания СД 2-го типа на светочувствительность макулы, толщину сетчатки в макулярной и парамакулярной зонах, на МКОЗ, на ключевой патогенетический маркер двух заболеваний (ДР и ВМД) — VEGF-A в слезной жидкости. Корреляционные взаимосвязи представлены на рис. 7.

Из рис. 7 следует, что в анализируемой ИГ2 между ЦТС и уровнем HbA1C до и после лечения существуют достоверные, прямые, сильные связи (соответственно: $r = 0{,}81$, $p < 0{,}05$; $r = 0{,}79$, $p < 0{,}05$) и значимое уменьшение ЦТС с 290,2 ± 2,1 до 268,8 ± 2,2 мкм ($p < 0{,}05$); прямые, сильные связи между уровнем VEGF-A в слезной жидкости и уровнем HbA1C ($r = 0{,}76$, $p < 0{,}05$; $r = 0{,}77$, $p < 0{,}05$), снижение уровня VEGF-A ($p > 0{,}05$). Между СМ и уровнем HbA1C до лечения имеется достоверная, обратная связь средней силы ($r = -0{,}67$, $p < 0{,}05$), после лечения — достоверная обратная слабая связь ($r = -0{,}64$, $p < 0{,}05$) и значимое увеличение СМ с 21,0 ± 0,2 до 25,1 ± 0,2 дБ

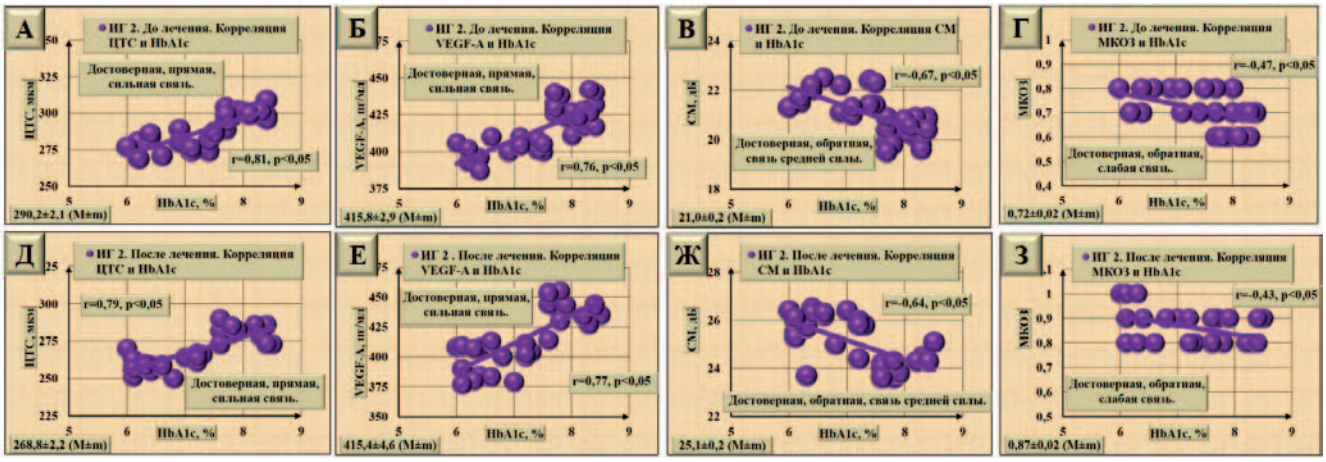

Рис. 7. Корреляционные связи между степенью тяжести СД 2-го типа (по уровню HbA1c) и офтальмологическими показателями (МКОЗ, ЦТС, СМ), VEGF-A в слезной жидкости на фоне консервативной ангиопротекторной и антиоксидантной терапии (Докси-Хем® и Ретинорм) в группе в ИГ2 при ДР I без ДМО и ВМД (AREDS I, II, III)

Fig. 7. Correlation between type 2 diabetes severity and the level of HbA1c (%), ophthalmic (MCVA, CTR, SM), VEGF-A indicators at therapy with angioprotective and antioxidant treatment (Doxie-Chem and Retinorm) in the group IG2 with DR I without DMO and AMD (AREDS I, II, III)

($p < 0,05$). Между МКОЗ и HbA1C определена достоверная обратная слабая связь до и после лечения ($r = –0,47$, $p < 0,05$, $r = –0,43$, $p < 0,05$).

Из рис. 8 следует, что в анализируемой ИГ3 между ЦТС и уровнем HbA1C, % выявлена достоверная, прямая, сильная связь до и после лечения (соответственно, $r = 0,75$, $p < 0,05$; $r = 0,7$, $p < 0,05$) и значимое уменьшение ЦТС с 287,7 ± 2,0 до 272,8 ± 2,2 мкм ($p < 0,05$); достоверная, прямая связь средней силы между уровнем VEGF-A и уровнем HbA1C до лечения и после лечения (соответственно, $r = 0,51$, $p < 0,05$ $r = 0,78$, $p < 0,05$); снижение уровня VEGF-A ($p > 0,05$). Между СМ и уровнем HbA1C определена достоверная, обратная связь средней силы до лечения ($r = –0,70$, $p < 0,05$), а после лечения— достоверная обратная сильная связь ($r = –0,77$, $p < 0,05$) и значимое увеличение СМ с 21,3 ± 0,2 до 24,5 ± 0,2 дБ ($p < 0,05$). Между МКОЗ и HbA1C выявлена достоверная обратная связь средней силы до лечения ($r = –0,54$, $p < 0,05$) и достоверная обратная сильная связь после лечения ($r = –0,78$, $p < 0,05$).

Из рис. 9 следует, что в анализируемой ИГ4 между ЦТС и уровнем HbA1C выявлена достоверная, прямая, сильная связь до и после лечения (соответственно, $r = 0,76$, $p < 0,05$; $r = 0,88$, $p < 0,05$) и значимое уменьшение ЦТС с 288,1 ± 4,4 до 280,1 ± 2,4 мкм ($p < 0,05$); между уровнем VEGF-A в слезной жидкости и уровнем HbA1C — достоверная, прямая, сильная связь до лечения ($r = 0,76$, $p < 0,05$) и достоверная обратная связь средней силы ($r = 0,55$, $p < 0,05$) после лечения, снижение уровня VEGF-A ($p > 0,05$). Между СМ и уровнем HbA1C

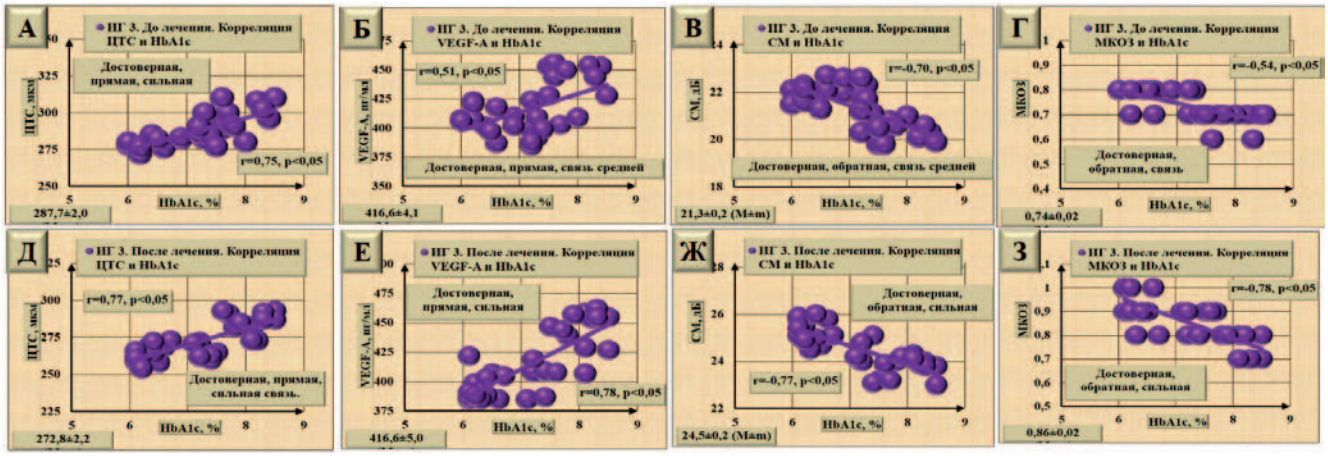

Рис. 8. Корреляционные связи между степенью тяжести СД 2-го типа (по уровню HbA1c) и офтальмологическими показателями (МКОЗ, ЦТС, СМ), уровнем VEGF-A в слезной жидкости на фоне консервативной антиоксидантной терапии (Ретинорм) в группе в ИГ3 при ДРО и ВМД (AREDS I, II, III)

Fig. 8. Correlation between type 2 diabetes severity (HbA1c) and ophthalmic (MCVA, CTR, SM), VEGF-A indicators at conservative antioxidant therapy (Retinorm) in IG3 at DRO and AMD (AREDS I, II, III)

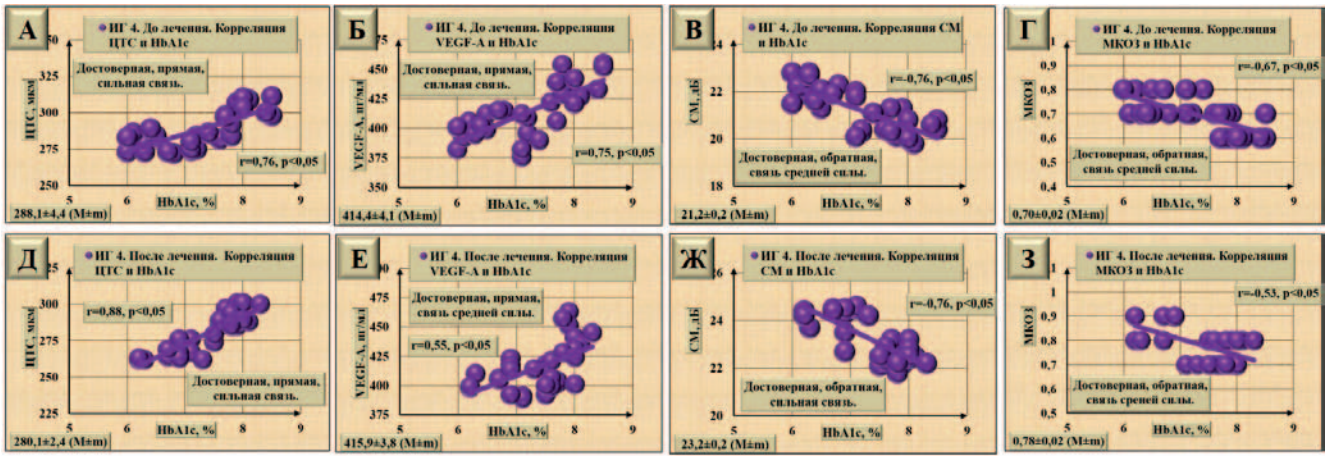

Рис. 9. Корреляционные связи между степенью тяжести СД 2-го типа (HbA1c) и офтальмологическими показателями (МКОЗ, ЦТС, СМ), уровнем VEGF-A в слезной жидкости на фоне консервативной ангиопротекторной терапии (Докси-Хем®) в группе в ИГ4 при ДР I без ДМО

Fig. 9. Correlation between type 2 diabetes severity (HbA1c) and ophthalmic (MCVA, CTR, SM), VEGF-A indicators at angioprotective therapy (Doxie-Khem®) in IG4 with DR I without DMO

определена достоверная, обратная связь средней силы до и после лечения (соответственно, $r = -0{,}76$, $p < 0{,}05$, $r = -0{,}76$, $p < 0{,}05$) и значимое увеличение СМ с 21,2 ± 0,2 до 23,2 ± 0,2 дБ ($p < 0{,}05$); между МКОЗ и HbA1C— достоверная обратная связь средней силы до и после лечения (соответственно, $r = -0{,}67$, $p < 0{,}05$, $r = -0{,}53$, $p < 0{,}05$).

Важным условием профилактики сосудистых осложнений при сахарном диабете является компенсация уровня глюкозы крови. Однако даже при наличии нормального уровня гликированного гемоглобина необходимо использование поддерживающей терапии для предотвращения прогрессирования диабетической ретинопатии, дегенеративных изменений сетчатки. Полученные данные подтверждают эффективность проводимой ангиопротекторной (Докси-Хем®), антиоксидантной монотерапии (Ретинорм) и комбинированной терапии (Докси-Хем® и Ретинорм) при максимальной эффективности сочетания двух направлений воздействия: ангиопротекции и защиты от оксидативного стресса. Успешное лечение возможно у пациентов при компенсации основного заболевания.

ЗАКЛЮЧЕНИЕ

Показано, что оптимизация подходов к лечению сочетанной патологии глазного дна при диабетической ретинопатии без диабетического макулярного отека (ДР1 без ДМО) и возрастной макулярной дегенерации «сухая» форма (ВМД AREDS I, II, III) возможна при одновременном применении комбинированной антиоксидантной и ангиопротекторной терапии (Докси-Хем® и Ретинорм). Полученные результаты подтверждены достоверными объективными морфологическими исследованиями, функциональными, клиническими и данными патогенетического маркера в слезной жидкости — фактора роста эндотелия сосудов VEGF-A. Длительный ежемесячный мониторинг в течение 12 месяцев у пациентов с СД 2-го типа и сочетанной патологией глазного дна позволяет не только длительно стабилизировать, сохранять клинико-морфологическое состояние сетчатки, но и повысить светочувствительность макулы, улучшить функциональное и морфологическое состояние сетчатки. Отмечено, что стабилизация процесса возможна при достижении стабилизации гликированного гемоглобина (HbA1C), который находится в корреляционной взаимосвязи с МКОЗ, ЦТС, СМ, VEGF-A в слезной жидкости. Такая оптимизация подходов к лечению позволит не допустить развития более тяжелых стадий ДР.

ВЫВОДЫ

- Установлена выраженная эффективность комбинированной медикаментозной антиоксидантной и ангиопротекторной терапии (Докси-Хем® и Ретинорм) при сочетанной патологии глазного дна (ДРI без ДМО и ВМД «сухая» форма AREDS I, II, II) при СД 2-го типа.
- Эффективность комбинированной терапии при обязательном контроле степени тяжести СД-2 по целевому уровню гликированного гемоглобина крови подтверждена достоверной положительной динамикой в отношении зрительных функций — МКОЗ ($p < 0{,}05$), ЦТС ($p < 0{,}05$), увеличения СМ ($p < 0{,}05$), при отсутствии тенденции к росту уровня VEGF-A в слезной жидкости на фоне терапии.
- Предложена схема лечения ангиопротектором кальция добезилат (Докси-Хем®) в течение года: по 1 капсуле 500 мг 3 раза в день в течение 6 месяцев, а затем по 1 капсуле 500 мг 1 раз в день в течение 6 месяцев.
- Предложена схема лечения витаминно-минеральным комплексом с антиоксидантным действием (Ретинорм) в течение 12 месяцев: по 1 капсуле 500 мг 3 раза в день во время еды в течение месяца; перерыв на один месяц и вновь прием 1 капсуле 500 мг 3 раза в день во время еды в течение месяца; перерыв на один месяц и далее по этой схеме в течение года при ВМД «сухая» форма AREDS I, II, III.

ЛИТЕРАТУРА/REFERENCES

1. Assel M.J., Li F., Wang Y., Allen A.S., Baggerly K.A., Vickers A.J Genetic Polymorphisms of CFH and ARMS2 Do Not Predict Response to Antioxidants and Zinc in Patients with Age-Related Macular Degeneration Independent Statistical Evaluations of Data from the Age-Related Eye Disease Study. *Ophthalmology.* 2018;125(3):391–7. DOI: 10.1016/j.ophtha.2017.09.008
2. Rinsky B., Hagbi-Levi S., Grunin M., Chowers I. Characterizing the effect of supplements on the phenotype of cultured macrophages from patients with age-related maculardegeneration. *Molecular vision.* 2017;23:889–99.
3. Mervat A. A., Eman M. A., Amal I. E.. Effectiveness of selenium on acrylamide toxicity to retina. *Int. J. Ophthalmol.* 2014;7(4):614–620. DOI: 10.3980/j.issn.2222-3959.2014.04.05
4. Eckhert C.D., Lockwood M.K., Shen B. Influence of selenium on the microvasculature of the retina. *Microvasc Res.* 1993;45(1):74–82.
5. Kim E.K., Kim H., Vijayakumar A., Kwon O., Chang N.Associations between fruit and vegetable, and antioxidant nutrient intake and age-related macular degeneration by smoking status in elderly Korean men. *Nutrition journal.*2017;16(77):1–9. DOI: 10.1186/s12937-017-0301-2
6. Kim E.K., Kim H., Kwon O., Chang N. Associations between fruits, vegetables, vitamin A, beta-carotene and flavonol dietary intake, and age-related maculardegeneration in elderly women in Korea: the Fifth Korea National Health and Nutrition Examination Survey. *European journal of clinical nutrition.* 2018;72(1):161–7. DOI: 10.1038/ejcn.2017.152
7. Gong X.M., Draper C.S., Allison G.S., Marisiddaiah R., Rubin L.P. Effects of the Macular Carotenoid Lutein in Human Retinal Pigment Epithelial Cells. *Antioxidant.* 2017;6(4):100. DOI: 10.3390/antiox6040100
8. Power R., Coen R.F., Beatty S., Mulcahy R., Moran R., Stack J., Howard A.N., Nolan J.M. Supplemental Retinal Carotenoids Enhance Memory in Healthy Individuals with Low Levels of Macular Pigment in A Randomized, Double-Blind, Placebo-Controlled Clinical Trial. *Journal of alzheimers disease.* 2018;61(3):947–61. DOI: 10.3233/JAD-170713
9. Sarialtin S.Y., Coban T. An Overview on the Role of Macular Xanthophylls in Ocular Diseases. *Records of natural products.* 2018;12(2):107–20. DOI: 10.25135/rnp.14.17.04.067
10. Zeimer M., Hense H. W., Heimes B. The macular pigment: short- and intermediate-term changes of macular pigment optical density following supplementation with lutein and zeaxanthin and co -antioxidants. The LUNA Study. *Ophthalmologe.* 2009;106:29–36. DOI: 10.1007/s00347-008-1773-4.
11. A randomized, placebo-controlled, clinical trial of high-dose supplementation with vitamins C and E, beta-carotene, and zinc for age-related macular degeneration and vision loss: AREDS Report no. 8. *Arch. Ophthalmol.* 2001;119(10):1417–36.
12. Lutein + zeaxanthin and omega-3 fatty acids for age-related macular degeneration: the Age-Related Eye Disease Study 2 (AREDS2) randomized clinical trial. JAMA. 2013;309(19):2005–15.
13. Tsang N.C.K., Penfold P.L., Snitch P.J., Billson F. Serum levels of antioxidants and age-related macular degeneration. *Documenta Ophthalmologica.* 1992;81(4):387–400.

14. Ribeiro M.L., Seres A.I., Carneiro A.M., Stur M., Zourdani A., Caillon P., José G. Cunha-Vaz. Effect of calcium dobesilate on progression of early diabetic retinopathy: a randomised double-blind study. *Graefe's Archive for Clinical and Experimental Ophthalmology*. Springer Science + Business Media. 2006;244(12):1591–600. DOI: 10.1007 / s00417-006-0318-2
15. Demirtas S., Caliskan A., Guclu O., Yazici S., Karahan O., Yavuz C., Mavitas B. Can calcium dobesilate be used safely for peripheral microvasculopathies that require neoangiogenesis? *Medical Science Monitor Basic Research. International Scientific Literature.* 2013;19:253–7. DOI: 10.12659/MSMBR.889427
16. Vadlapatla R.K. Vadlapudi A.D., Mitra A.K. Hypoxia-inducible factor-1 (HIF-1): a potential target for intervention in ocular neovascular diseases. Curr. Drug Targets. 2013;14:919–35.
17. Wong E.N., Mackey D.A., Morgan W.H., Chen F.K. Inter-device comparison of retinal sensitivity measurements: the CenterVue MAIA and the Nidek MP-1. *Clinical & Experimental Ophthalmology* Wiley-Blackwell. 2016;44(1):15–23. DOI: 10.1111/ceo.12629
18. Midena E., Vujosevic S. Microperimetry in diabetic retinopathy. *Saudi Journal of Ophthalmology* 2011;25(2):131–5. DOI: 10.1016/j.sjopt.2011.01.010
19. Raman R., Nittala M., Gella L., Pal S., Sharma T. Retinal sensitivity over hard exudates in diabetic retinopathy. *Journal of Ophthalmic and Vision Research* 2015;10(2):160. DOI: 10.4103/2008-322x.163771
20. Wong E.N., Mackey D.A., Morgan W.H. et al. Inter-device comparison of retinal sensitivity measurements: the CenterVue MAIA and the Nidek MP-1. *Clin Experiment Ophthalmol.* 2016;44(1):15–23. DOI: 10.1111/ceo.12629
21. Cennamo G., Vecchio E.C., Finelli M., Velotti N., de Crecchio G. Evaluation of ischemic diabetic maculopathy with Fourier-domain optical coherence tomography and microperimetry. *Canadian Journal of Ophthalmology / Journal Canadien d'Ophtalmologie Elsevier BV.* 2015 Feb;50(1):44–88. DOI: 10.1016/j.jcjo.2014.08.005
22. Kim D.Y., Yang H.S,. Kook Y.J., Lee J.Y. Association between Microperimetric Parameters and Optical Coherent Tomographic Findings in Various Macular Diseases. *Korean J Ophthalmol.* 2015;29(2):92. DOI: 10.3341/kjo.2015.29.2.92
23. Takamura Y., Tomomatsu T., Matsumura T. The effect of photocoagulation in ischemic areas to prevent recurrence of diabetic macular edema after intravitreal bevacizumab injection. *Invest. Ophthalmol. Vis. Sci.* 2014;55(8):4741–6. DOI: 10.1167/iovs.14-14682
24. Praidou A., Androudi S., Brazitikos P. Diabetic retinopathy treated with laser photocoagulation and the indirect effect on glycaemic control. *Retina.* 2015;35(2):280–7. DOI: 10.1155/2014/158251
25. Sin H.P., Liu D.T., Lam D.S. Lifestyle modification, nutritional and vitamins supplements for age-related macular degeneration. *Acta Ophthalmol.* 2013;91(1):6–11. DOI: 10.1111/j.1755-3768.2011.02357.x
26. Safi S.Z., Qvist R., Kumar S., Batumalaie K., Ismail I.S. Molecular mechanisms of diabetic retinopathy, general preventive strategies, and novel therapeutic targets. *BioMed Res. Int.* 2014;2014:801269. DOI: 10.1155/2014/801269
27. Querques G., Rosenfeld P.J., Cavallero E. Treatment of Dry Age-Related Macular Degeneration. *Ophthalmic. Res.* 2014;52(3):107–15.
28. Zeimer M., Hense H. W., Heimes B. The macular pigment: short— and intermediate — term changes of macular pigment optical density following supplementation with lutein and zeaxanthin and co — antioxidants. The LUNA Study. *Ophthalmologe.* 2009;106:29–36. DOI: 10.1007/s00347-008-1773-4
29. Dawczynski J., Jentsch S., Schweitzer D., Hammer M., Lang G.E., Strobel J. Long term effects of lutein, zeaxanthin and omega-3-LCPUFAs supplementation on optical density of macular pigment in AMD patients: the LUTEGA study. *Graefes Arch Clin Exp Ophthalmol.* 2013;251(12):2711–23.
30. Воробьева И.В. Современные подходы к ранней диагностике, патогенетическому лечению диабетической ретинопатии. *Вестник офтальмологии.* 2016;132(5):60–67. [Vorob'eva I.V. Modern approach to early diagnosis and pathogenetic treatment of diabetic retinopathy. *Vestnik Oftalmolology.* 2016;132(5):60–67. (In Russ.)] DOI: 10.17116/oftalma2016132560-67

СВЕДЕНИЯ ОБ АВТОРЕ

ФГБОУ ДПО «Российская медицинская академия непрерывного профессионального образования» Министерства здравоохранения Российской Федерации; ГБУЗ «Городская клиническая больница имени С.П. Боткина» Департамента здравоохранения Москвы, филиал № 1
Воробьева Ирина Витальевна
кандидат медицинских наук, доцент кафедры офтальмологии
ул. Баррикадная, 2/1, Москва, 123242, Российская Федерация

ABOUT THE AUTHOR

Russian Medical Academy of Postgraduate Education; City S.P. Botkin Clinical Hospita, Department of Health of Moscow, Branch No. 1
Vorobyeva Irina V.
MD, docent of the Department of Ophthalmology
Barrikadnaya str., 2/1, Moscow, 125993, Russia