ISSN 1816-5095 (print); ISSN 2500-0845 (online)
https://doi.org/10.18008/1816-5095-2018-2S-9-17

поступила 10.11.17
was received 10.11.17

Эволюция системы оказания офтальмологической помощи недоношенным детям

А.В. Терещенко[1] И.Г. Трифаненкова[1] М.С. Терещенкова[1] Ю.А. Юдина[1] С.В. Исаев[1] П.Л. Володин[2]

Н.Н. Юдина[1] А.А. Выдрина[1] Ю.А. Сидорова[1] Е.В. Ерохина[1] В.В. Шаулов[1]

[1] Калужский филиал ФГАУ «МНТК “Микрохирургия глаза” имени академика С.Н. Федорова» Министерства здравоохранения Российской Федерации
ул. Святослава Федорова, 5, Калуга, 248007, Российская Федерация

[2] ФГАУ «МНТК “Микрохирургия глаза” имени академика С.Н. Федорова» Министерства здравоохранения Российской Федерации
Бескудниковский бульвар, 59а, Москва, 127486, Российская Федерация

РЕЗЮМЕ **Офтальмология. 2018;15(2S):9–17**

Цель: проанализировать этапы развития системы оказания высокотехнологичной офтальмологической помощи недоношенным детям на базе Калужского филиала «МНТК “Микрохирургия глаза” имени академика С.Н. Федорова **Материал и методы.** В 2003 году на базе Калужского филиала МНТК «Микрохирургия глаза» была создана система оказания офтальмологической помощи недоношенным детям. Специалисты детского офтальмологического отделения филиала приступили к регулярным выездным скрининговым осмотрам недоношенных новорожденных группы риска по развитию ретинопатии недоношенных (РН) в отделениях выхаживания недоношенных в четырех регионах Центрального федерального округа. Параллельно активно разрабатывались и внедрялись новые диагностические методики и технологии лазерного и хирургического лечения активных стадий РН. **Результаты.** С 2003 по 2018 год подходы к выявлению, диагностике и лечению РН претерпели существенные изменения. На начальном этапе отсутствовали единые данные об оптимальных сроках раннего выявления активных стадий РН, не были определены количественные маркеры прогрессирования РН, а эффективные алгоритмы ведения и лечения пациентов с активной РН еще предстояло внедрить. К настоящему времени накоплен огромный опыт: осмотрены более 15 тысяч младенцев группы риска развития РН, выполнено более 750 выездных осмотров в отделениях выхаживания недоношенных и перинатальных центрах. Разработаны, внедрены и активно используются высокотехнологичные методы диагностики, лазерного и хирургического лечения РН, проводятся многоцентровые клинические исследования по изучению возможностей анти-VEGF терапии при активной РН. Проведено более 3000 лазерных и свыше 1300 хирургических операций при различных стадиях РН. **Заключение.** Многолетний опыт работы системы оказания высокотехнологичной офтальмологической помощи недоношенным детям, которая включает взаимосвязанные этапы, обеспечивающие преемственность между перинатальными центрами и специализированным офтальмологическим учреждением, с соблюдением единых подходов к срокам и критериям раннего скрининга, к методикам цифрового диагностического мониторинга, в том числе посредством использования методов телемедицины, а также благодаря технологиям лазерного и хирургического лечения, показал ее состоятельность и эффективность.

Ключевые слова: ретинопатия недоношенных, система оказания офтальмологической помощи, эволюция, скрининг, телемедицина, цифровой диагностический мониторинг

Для цитирования: Терещенко А.В., Трифаненкова И.Г., Терещенкова М.С., Юдина Ю.А., Исаев С.В., Володин П.Л., Юдина Н.Н., Выдрина А.А., Сидорова Ю.А., Ерохина Е.В., Шаулов В.В. Эволюция системы оказания офтальмологической помощи недоношенным детям. *Офтальмология.* 2018;15(2S):9–17. https://doi.org/10.18008/1816-5095-2018-2S-9-17

Прозрачность финансовой деятельности: Никто из авторов не имеет финансовой заинтересованности в представленных материалах или методах

Конфликт интересов отсутствует

CC BY 4.0

The Evolution of Ophthalmological Healthcare System in Premature Children

A.V. Tereshhenko[1], I.G. Trifanenkova[1], M.S. Tereshhenkova[1], Yu.A. Yudina[1], S.V. Isaev[1], P.L. Volodin[2], N.N. Yudina[1], A.A. Vydrina[1], Yu.A. Sidorova[1], E.V. Erohina[1], V.V. Shaulov[1]

[1] Kaluga branch of FGAU "MNTK 'Eye Microsurgery' named after acad. S.N. Fedorov"
Sv. Fedorov str., 5, Kaluga, 248007, Russia

[2] FGAU "MNTK 'Eye Microsurgery' named after acad. S.N. Fedorov"
Beskudnikovsky boul., 59a, Moscow, 127486, Russia

ABSTRACT **Ophthalmology in Russia. 2018;15(2S):9–17**

The purpose is to analyze the stages of ophthalmological healthcare system's evolution in premature children on the basis of Kaluga branch of FGAU «MNTK "Eye Microsurgery" named after acad. S.N. Fedorov». **Methods.** In 2003, on the basis of Kaluga branch of MNTK "Eye Microsurgery" the system of ophthalmological care for premature children had been created. The specialists of children's ophthalmologic department of the branch had started regular field screening examinations of premature infants from risk group of ROP in neonatal care unit in 4 regions of the Central Federal district. In parallel, new diagnostic methods and technologies of laser and surgical treatment of active PH stages had been actively developed and introduced. **Results.** From 2003 to 2018 approaches for detection, diagnostics and treatment of ROP had been evolved substantially. At the initial stage, there were no uniform data about the optimal timing for early detection of active stages ROP, and quantitative markers of ROP progression were not determined. The effective management and treatment algorithms for the patients with active ROP had not been implemented yet. To the date vast experience had accumulated: more than 15 thousand infants with ROP risk had been screened, more than 750 on-site examinations in the neonatal care units and perinatal centers had been performed. High-tech methods of diagnostics, laser and surgical treatment of ROP had been developed and are actively used now. Multicenter clinical studies evaluating the possibilities of anti-VEGF therapy for active ROP have being performed. Over 3000 laser and more than 1.300 surgical operations for different stages of ROP had been performed. **Conclusion.** Many-years experience of ophthalmological healthcare system in premature children functioning have demonstrated its consistency and effectiveness. The system includes interrelated stages, providing continuity between the perinatal centers and specialized ophthalmic institution, with complying the common approaches to early screening and diagnostic monitoring, including through telemedicine, as well as technologies of laser and surgical treatment of ROP.

Keywords: retinopathy of prematurity, system of ophthalmological care, evolution, screening, telemedicine, digital diagnostic monitoring

For citation: Tereshhenko A.V., Trifanenkova I.G., Tereshhenkova M.S., Yudina Yu.A., Isaev S.V., Volodin P.L., Yudina N.N., Vydrina A.A., Sidorova Yu.A., Erohina E.V., Shaulov V.V. The Evolution of Ophthalmological Healthcare System in Premature Children. *Ophthalmology in Russia.* 2018;15(2S):9–17. https://doi.org/10.18008/1816-5095-2018-2S-9-17

Financial Disclosure: No author has a financial or property interest in any material or method mentioned

There is no conflict of interests

Ретинопатия недоношенных (РН) — заболевание, сопровождающееся нарушением процессов васкуляризации в незрелой сетчатке недоношенных младенцев в послеродовом периоде. Оно может иметь как благоприятное течение, завершающееся регрессом, без значимых последствий в отношении зрительных функций, так и неблагоприятное, которое может сопровождаться развитием отслойки сетчатки, приводящей к неудовлетворительным исходам вплоть до билатеральной слепоты.

В настоящее время, когда достижения в области неонатологии позволяют выхаживать все более и более глубоко недоношенных маловесных младенцев, частота и тяжесть патологии раннего неонатального периода неуклонно растет, особенно это касается заболеваний пульмонологического, неврологического и офтальмологического профиля. Среди офтальмопатологии у недоношенных лидирующие позиции занимает РН.

Процент слепоты вследствие РН четко коррелирует с уровнем развития и доступностью неонатальной помощи в той или иной стране и наличием или отсутствием эффективных скрининговых и лечебных программ.

Во всех странах мира специалисты сходятся во мнении, что только путем раннего выявления, при условии, что абсолютно все младенцы группы риска обследуются в установленные сроки, и своевременного лечения возможно предотвратить тяжелые исходы РН.

Сам характер развития РН, особенностью которого является манифестация заболевания в ограниченный промежуток времени, требует пристального внимания к таким пациентам. Так, классическая форма РН, с последовательной сменой стадий, при естественном течении за период продолжительностью в несколько недель может завершиться как самопроизвольным регрессом, так и развитием отслойки сетчатки. Задняя агрессивная форма РН, отличающаяся молниеносным развитием, не имеет благоприятного исхода, а патологический процесс в течение нескольких дней может привести к тотальной отслойке сетчатки.

Исходя из вышесказанного, решение проблемы РН невозможно без системного подхода, объединяющего в единую взаимосвязанную сеть мероприятия по раннему выявлению, динамическому мониторингу, информатив-

ной диагностике, точному прогнозированию, высокотехнологичному лечению. Ключевыми составляющими такой системы должны выступать квалифицированные специалисты, полный спектр современных диагностических и лечебных технологий, тесная взаимосвязь и взаимодействие между перинатальными и офтальмологическими клиниками, доступность медицинской помощи, полная вовлеченность родителей в лечебный процесс с соблюдением всех сроков динамического наблюдения.

В 2003 году на базе Калужского филиала МНТК «Микрохирургия глаза» была создана служба оказания офтальмологической помощи недоношенным детям с РН, деятельность которой была направлена на разработку и внедрение в широкую клиническую практику системного подхода к проблеме активной РН.

Цель — проанализировать этапы развития системы оказания высокотехнологичной офтальмологической помощи недоношенным детям на базе Калужского филиала МНТК «“Микрохирургия глаза” имени академика С.Н. Федорова».

МАТЕРИАЛ И МЕТОДЫ

В апреле 2003 года на базе Калужского филиала МНТК «Микрохирургия глаза» состоялось выездное заседание департамента помощи материнству и детству Министерства здравоохранения Калужской области с участием акушеров-гинекологов, неонатологов, педиатров и офтальмологов. Заседание было посвящено проблеме РН, факторам риска развития, организации скрининговых осмотров, а также необходимости и важности участия специалистов различных профилей в организации офтальмологической помощи недоношенным детям.

Подготовительный этап включал проведение большого объема работы по подготовке материально-технической базы и обучению офтальмологов клиники методикам скрининга и диагностики РН, соответствующим мировому уровню, а также обучению педиатров и анестезиологов работе с недоношенными детьми, налаживанию взаимодействия с неонатологами и реаниматологами отделений выхаживания недоношенных, формированию договоренностей с региональными министерствами здравоохранения и руководством детских больниц.

В 1999–2000 годах в зарубежной практике стали применять цифровую широкопольную ретинальную систему RetCam 120, возможности которой позволяли проводить ретиноскопию сетчатки у недоношенного младенца в течение нескольких минут с записью всех необходимых снимков глазного дна в цифровом формате. Это открывало новые возможности скрининга и динамического мониторинга детей группы риска развития РН [1, 2].

В 2003 году в Калужском филиале МНТК «Микрохирургия глаза» впервые в отечественной офтальмологии была внедрена методика цифровой ретиноскопии у недоношенных детей с помощью ретинальной цифровой педиатрической видеосистемы RetCam 120, что заложило основу многолетней клинической и научной работы по раннему выявлению, динамическому мониторингу, диагностике и лечению активных стадий РН [3].

В том же году специалисты детского офтальмологического отделения филиала приступили к регулярным выездным скрининговым осмотрам недоношенных новорожденных группы риска по развитию РН в отделениях выхаживания недоношенных в четырех регионах Центрального федерального округа (Калужской, Тульской, Брянской и Орловской областей) [4]. Параллельно активно разрабатывались и внедрялись новые диагностические методики и технологии лазерного и хирургического лечения активных стадий РН.

РЕЗУЛЬТАТЫ И ОБСУЖДЕНИЕ

За период с 2003 по 2018 год подходы к выявлению, диагностике и лечению РН претерпели существенные изменения (рис. 1). Так, в 2003 году, на начальном этапе, отсутствовали единые данные об оптимальных сроках раннего выявления активных стадий РН, еще не были определены количественные маркеры прогрессирования РН, а эффективные алгоритмы ведения и лечения пациентов с активной РН еще предстояло внедрить. В течение первых лет работы (2003–2007 гг.) специалисты филиала накапливали опыт, шел активный поиск объективных прогностических критериев течения активных стадий РН, одновременно разрабатывались новые методы лазерного и хирургического лечения РН.

К настоящему времени (2018 год) накоплен огромный опыт: осмотрены более 15 тысяч младенцев группы риска развития РН, выполнено свыше 750 выездных осмотров в отделениях выхаживания недоношенных и перинатальных центрах. Разработаны, внедрены и активно используются высокотехнологичные методы диагностики, лазерного и хирургического лечения РН, проводятся многоцентровые клинические исследования по изучению возможностей анти-VEGF терапии при активной РН. Проведено более 3000 лазерных и свыше 1300 хирургических операций при различных стадиях РН.

Технология скрининговых осмотров недоношенных детей, входящих в группу риска по развитию РН, также видоизменилась с течением времени (рис. 2). В 2003–2006 гг. основным скрининговым методом являлось проведение непрямой бинокулярной офтальмоскопии, а начиная с 2007 года — выполнение цифровой ретиноскопии с использованием мобильной системы RetCam Shuttle, которую специалисты филиала привозили с собой в отделения выхаживания недоношенных [5]. В настоящее время (2015–2018 гг.) скрининговые осмотры осуществляются на базе региональных перинатальных центров, оснащенных ретинальными системами RetCam, при этом отмечается устойчивая тенденция к росту востребованности телемедицинских технологий.

Традиционными стали телемедицинские консультации врачами-офтальмологами филиала недоношенных младенцев, находящихся в перинатальных цен-

трах различных регионов РФ (Липецк, Курск, Саратов, Смоленск, Чебоксары), в том числе отдаленных (Новосибирск, Хабаровск, Салехард, Барнаул), а также в клиниках Болгарии, Македонии, Сербии. Специалисты Калужского филиала МНТК «Микрохирургия глаза» анализируют цифровые фотографии глазного дна недоношенных детей, полученные при помощи ретинальной камеры RetCam на местах, и выдают экспертное заключение с поставленным диагнозом и рекомендациями относительно необходимой индивидуальной тактики ведения каждого пациента.

За рассматриваемый период с 2003 по 2018 год изменились сроки осмотра детей группы риска развития РН. Вначале (2003–2006 гг.) офтальмологи детского от-

Рис. 1. Эволюция подходов к выявлению, мониторингу и лечению активной РН

Fig. 1. The evolution of approaches to the detection, monitoring and treatment of active ROP

Рис. 2. Эволюция методики скрининговых осмотров детей группы риска развития РН

Fig. 2. The methodology evolution of screening examinations at ROP risk children group

деления филиала осуществляли еженедельные осмотры в отделениях выхаживания недоношенных в детских больницах, начиная с 3–4-й недели жизни ребенка. Появление мобильной ретинальной камеры RetCam Shuttle (2007 год) обеспечило возможность более раннего выявления признаков патологического процесса, поэтому начало скрининговых осмотров сместилось ко 2-й неделе жизни ребенка, а их частота стала зависеть от первично выявленной стадии РН [5]. В настоящее время указанные сроки дифференцируются с учетом типа течения активной стадии РН.

Развитие и внедрение новых технологий в неонатологии, создание перинатальных центров и повышение уровня выхаживания недоношенных детей повлекли за собой изменение критериев группы риска развития РН. В 2003 году в группу риска относили недоношенных новорожденных со сроком гестации меньше 35 недель и массой тела при рождении менее 2500 г; в 2009 году — со сроком гестации меньше 34 недель и массой тела менее 2250 г. В настоящий период в группу риска относят недоношенных новорожденных со сроком гестации меньше 31 недели и массой тела при рождении менее 2000 г. Это означает, что в настоящее время у детей, родившихся позже 31-й недели гестации с весом более 2000 г, не развиваются стадии РН, требующие лечения.

Накопленный в ходе регулярных скрининговых осмотров и динамического мониторинга недоношенных детей с активной РН клинический опыт, разработка и активное использование объективного метода цифровой морфометрии при помощи оригинальных компьютерных программ 3D-Eye (2007) и ROP-Morphometry (2009) способствовали появлению в 2007 году собственной клинико-морфометрической классификации ретинопатии недоношенных А.В. Терещенко и соавт. [6, 7] (рис. 3). Данная классификация, в отличие от Международной классификации РН (An international classification of retinopathy of prematurity, 1984; The International Classification of Retinopathy of Prematurity revisited, 2005), помимо разделения патологического процесса на стадии, предусматривает выделение благоприятного и неблагоприятного типов течения внутри каждой стадии на основе морфометрических показателей сетчатки и ретинальных сосудов. При этом благоприятным является тип, при котором высока вероятность регресса РН при неблагоприятном типе вероятность регресса минимальна, и заболевание переходит в следующую стадию. Использование клинико-морфометрической классификации на практике способствует определению оптимальной тактики ведения и лечения пациентов с РН. К настоящему времени наработаны данные, на основании которых возможно дальнейшее расширение клинико-морфометрической классификации РН с учетом атипичных проявлений благоприятного и неблагоприятного типов течения заболевания.

За годы функционирования системы офтальмологической помощи детям с РН значительно расширился спектр методов исследования, составляющих комплексную диагностику при данном заболевании. На начальных этапах работы основными методами диагностики являлись обратная бинокулярная офтальмоскопия и цифровая ретиноскопия с использованием ретинальной камеры RetCam-120. В настоящее время специалисты филиала

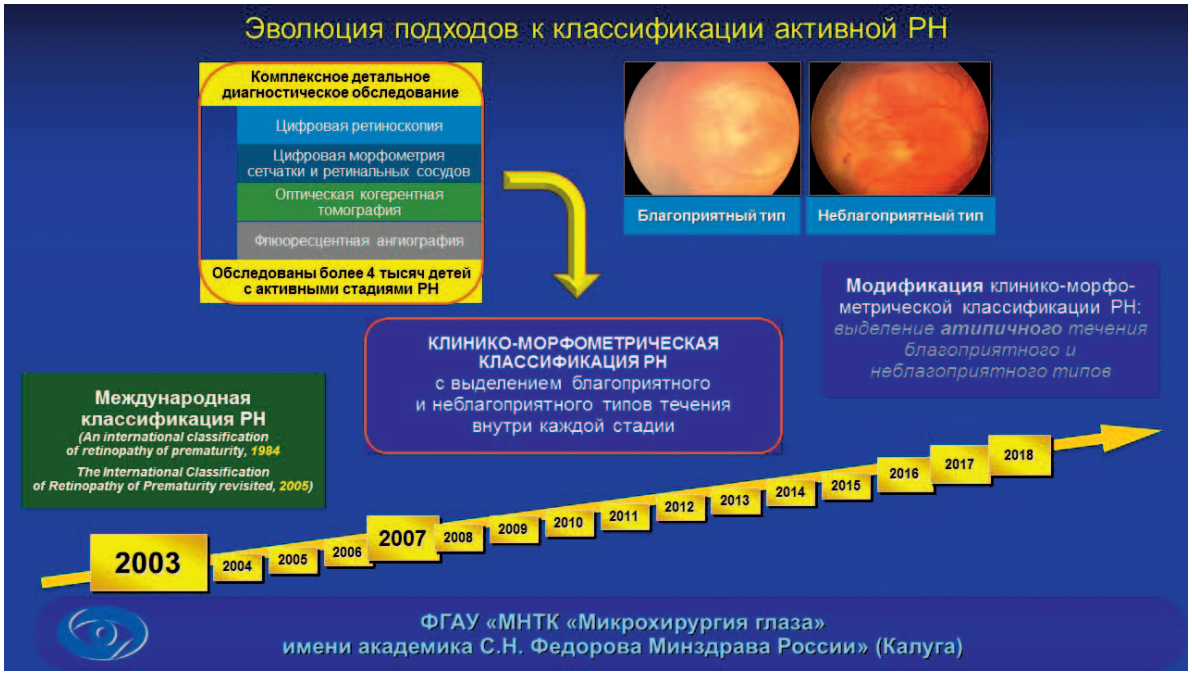

Рис. 3. Эволюция подходов к классификации активной РН

Fig. 3. The evolution of approaches to the active ROP classification

располагают данными ультразвуковой биомикроскопии, флюоресцентной ангиографии, ОКТ-ангиографии для объективной оценки состояния структур и сосудистой системы глаза на различных стадиях РН.

Основным методом лечения активной РН является лазерная коагуляция аваскулярной сетчатки. При этом показания к данному виду лечения имеют тенденцию к расширению как в мировой, так и в отечественной практике. Анализируя опыт Калужского филиал МНТК «Микрохирургия глаза», можно выделить несколько этапов эволюции лазерной коагуляции сетчатки (ЛКС) в лечении активной РН, различающихся по показаниям, срокам проведения и применяемым методикам. В начале работы (2003 год), основываясь на зарубежном опыте, ЛКС выполняли при пороговых стадиях РН (threshold ROP). Позднее (2007 год), используя собственные данные, нами была обоснована целесообразность лазерного лечения РН на более ранних стадиях. В дальнейшем клиническая практика доказала высокую эффективность ЛКС на II и III стадиях РН с неблагоприятным типом течения, а также при задней агрессивной РН на стадии ранних клинических проявлений и стадии манифестации (2010 год).

Технологии ЛКС на протяжении последних 15 лет развивались и совершенствовались, приближаясь к максимальной безопасности, дозированности и эффективности (рис. 4). В 2003 году основным методом являлась транспупиллярная контактная ЛКС с использованием щелевой лампы. Стремление максимально сократить продолжительность сеанса ЛКС и, соответственно, наркозного пособия недоношенным детям, которые в большинстве имеют серьезные общесоматические проблемы, привело к разработке нового подхода к лазерному лечению РН. В 2009 году впервые в мировой практике в Калужском филиале МНТК «Микрохирургия глаза» была внедрена методика транспупиллярной паттерновой ЛКС (PASCAL) при активной РН. В ходе паттерновой ЛКС лазерное воздействие осуществляется не единичными коагулятами, а множественными, так называемыми паттернами, которые могут содержать до нескольких десятков аппликатов и иметь различную конфигурацию. Это в разы сокращает продолжительность сеанса ЛКС, повышает дозированность и прецизионность лазерного воздействия [8]. В настоящее время технология паттерновой ЛКС совершенствуется в отношении индивидуализации и учета особенностей геометрии патологического процесса у каждого пациента. Это стало возможным с появлением лазерных интегрированных систем нового поколения [9].

Говоря о лазерном лечении РН на современном этапе, следует определить место транспупиллярной ЛКС с фиксацией на налобный бинокулярный офтальмоскоп (НБО). Данная методика отличается повышенной трудоемкостью, длительностью выполнения и уступает по дозированности и прецизионности транспупиллярной контактной ЛКС с использованием щелевой лампы. Однако в ситуациях, когда соматическое состояние ребенка исключает возможность его транспортировки, а прогрессирующее течение заболевания требует проведения срочных лечебных мероприятий, специалисты филиала используют лазер Iridex с фиксацией на НБО для выполнения ЛКС в условиях перинатальных центров, что позволяет избежать развития тяжелых стадий РН с неблагоприятными исходами.

Рис. 4. Эволюция методов лазерной коагуляции сетчатки при активной РН

Fig. 4. The evolution of retinal laser photocoagulation methods for active ROP

В связи с вышесказанным необходимо озвучить наше мнение по дискуссионному вопросу среди офтальмологов, занимающихся проблемой РН: где должна проводиться лазерная коагуляция сетчатки при активной РН — в перинатальном центре или в офтальмологической клинике? Мы считаем, что у каждого профильного медицинского центра есть своя ключевая задача. Так, основная задача перинатального центра — эффективное выхаживание недоношенных младенцев, а специализированной офтальмологической клиники — высокоточная диагностика и своевременное высокотехнологичное лечение активной РН. Для этого должно быть налажено тесное взаимодействие между специализированными офтальмологическими клиниками и перинатальными центрами. Такого взаимодействия удалось добиться на начальных этапах становления системы оказания офтальмологической помощи недоношенным детям, сохранить его и преумножить в течение всех лет нашей эффективной работы.

Обладая полным спектром диагностических и лечебных технологий, специалисты Калужского филиала МНТК «Микрохирургия глаза» выполняют и витреоретинальные операции при тяжелых стадиях РН. Следует отметить, что в подавляющем большинстве случаев витреальная хирургия РН связана с поздним обращением пациентов, когда оптимальные сроки проведения ЛКС упущены вследствие тяжести соматического состояния ребенка либо неосведомленности родителей из-за недостатков в работе неонатологов и офтальмологов, которые не информируют их о необходимости срочного обращения в специализированную офтальмологическую клинику.

В хирургическом лечении РН также можно выделить ряд эволюционных этапов. Первоначально витреоретинальные вмешательства проводились при IV–V стадиях РН, сопровождающихся развитием отслойки сетчатки. По мере накопления опыта стало очевидно, что если после лазерного лечения не удалось добиться регресса, и определяются объективные маркеры дальнейшего прогрессирования заболевания, то выжидательная тактика не имеет смысла. Поэтому нами была предложена технология ранней витреальной хирургии РН, которую выполняли через 2–4 недели после ЛКС при отсутствии стабилизации процесса [10]. В дальнейшем была выделена группа пациентов с задней агрессивной РН, у которых заболевание прогрессировало, несмотря на ЛКС, выполненную в полном объеме. Все эти пациенты были глубоко недоношенными и поступали в филиал на лечение с опозданием вследствие тяжелого соматического состояния. Это привело к выявлению критериев и маркеров, на основе которых были определены показания к первичной витреальной хирургии задней агрессивной РН на стадии манифестации, когда лазерное лечение заведомо является неэффективным [11].

Необходимо обратить внимание, что при своевременном и адекватном лазерном лечении РН на II–III стадиях удается добиться стойкого регресса РН в 100% случаев, как это произошло в Калужской области, где начиная с 2013 года недоношенным детям не выполнено ни одной витреоретинальной операции. Это стало воз-

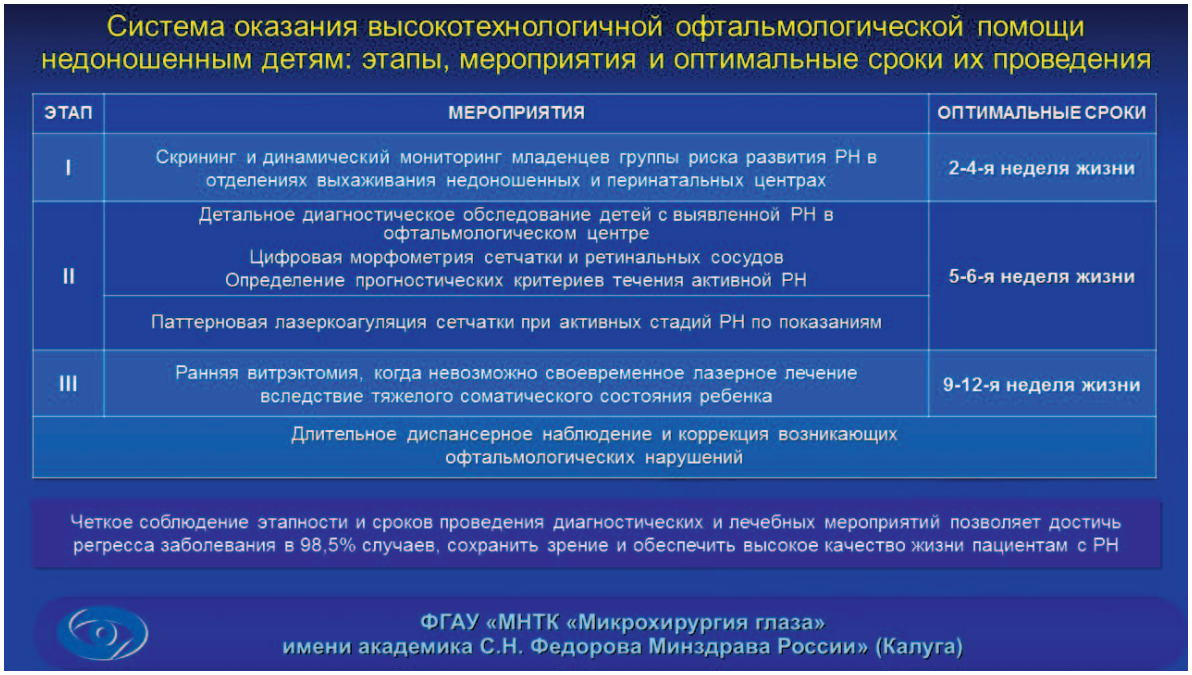

Рис. 5. Система оказания высокотехнологичной офтальмологической помощи недоношенным детям: этапы, мероприятия и оптимальные сроки их проведения

Fig. 5. The system of ophthalmological care for premature children: the stages, actions, and optimal timing

можным благодаря территориальной близости и доступности высокотехнологичной офтальмологической помощи недоношенным детям в Калужском филиале МНТК «Микрохирургия глаза», включая раннее выявление РН в ходе скрининговых осмотров в перинатальном центре, динамический мониторинг, высокоточную диагностику и проведение ЛКС в оптимальные сроки, не позднее 5–6-й недели жизни ребенка [12] (рис. 5).

Перспективным направлением в лечении активной РН является анти-VEGF терапия. В течение 2016–2018 годов Калужский филиал МНТК «Микрохирургия глаза» наряду с четырьмя другими ведущими офтальмологическими центрами принимает участие в международном исследовании RAINBOW, которое представляет собой рандомизированное контролируемое исследование для оценки эффективности и безопасности ранибизумаба по сравнению с лазерной терапией в лечении недоношенных младенцев с РН. Предварительные данные по динамике течения активной РН при применении препарата ранибизумаб указывают на достижение регресса заболевания. Исследования, касающиеся возможностей и эффективности анти-VEGF терапии при РН, будут продолжены.

ЗАКЛЮЧЕНИЕ

Система оказания высокотехнологичной офтальмологической помощи недоношенным детям включает взаимосвязанные компоненты:

1. организационную систему, обеспечивающую преемственность между перинатальными центрами и специализированными офтальмологическими учреждениями;
2. стройный алгоритм взаимодействия между отделениями специализированного офтальмологического центра: детским, диагностическим, лазерного лечения, витреоретинальной хирургии;
3. соблюдение единых подходов к срокам и критериям раннего скрининга, непрерывное усовершенствование методов мониторинга и диагностики;
4. поиск морфометрических критериев и маркеров, определяющих объективные показания к проведению лечебных мероприятий;
5. разработку и внедрение новых технологий лазерного и хирургического лечения.

Многолетний опыт работы показал состоятельность и эффективность этой системы.

Очередному этапу в развитии системы оказания высокотехнологичной офтальмологической помощи недоношенным детям может поспособствовать применение анти-VEGF-терапии в лечении РН, а также новые данные и новые способы воздействия на звенья патогенеза заболевания, который, несмотря на многообразие и масштабность проводимых исследований, остается до конца не изученным.

УЧАСТИЕ АВТОРОВ:

Терещенко А.В. — концепция;
Трифаненкова И.Г. — дизайн исследования, написание текста;
Терещенкова М.С. — сбор и обработка материала;
Юдина Ю.А. — написание текста, подготовка иллюстраций;
Исаев С.В. — сбор и обработка материала;
Володин П.Л. — дизайн исследования;
Юдина Н.Н. — сбор и обработка материала;
Выдрина А.А. — сбор и обработка материала;
Сидорова Ю.А. — сбор и обработка материала;
Ерохина Е.В. — сбор и обработка материала;
Шаулов В.В. — сбор и обработка материала.

ЛИТЕРАТУРА/REFERENCES

1. Lorenz B., Bock M., Müller H., Massie N. Telemedicine based screening of infants at risk for retinopathy of prematurity. *Stud Health Technol Inform*. 1999;64:155–63.
2. Schwartz S., Harrison S., Ferrone P., Trese M. Telemedical evaluation and management of retinopathy of prematurity using a fiberoptic digital fundus camera. *Ophthalmology*. 2000;107(1):25–8.
3. Терещенко А.В., Белый Ю.А., Трифаненкова И.Г. Ретинальная педиатрическая система «RetCam-130» в интерпретации и анализе изменений глазного дна у детей с ретинопатией недоношенных. *Офтальмохирургия*. 2004;(4):27–31. [Tereshhenko A.V., Belyj Ju.A., Trifanenkova I.G. Retinal pediatric system «RetCam-130» in the interpretation and analysis of changes in the fundus in children with retinopathy of prematurity. Ophthalmosurgery=*Oftal'mohirurgija*. 2004;(4):27–31. (In Russ.)]
4. Терещенко А.В., Белый А.В., Трифаненкова И.Г., Володин П.Л., Терещенкова М.С. Роль мониторинга ретинопатии недоношенных в Центральном регионе России. *Российская педиатрическая офтальмология*. 2008;(3):4–6. [Tereshhenko A.V., Belyj A.V., Trifanenkova I.G., Volodin P.L., Tereshhenkova M.S. The role of retinopathy of prematurity monitoring in Central region of Russia. Russian pediatric ophthalmology=*Rossijskaja pediatricheskaja oftal'mologija*. 2008;(3):4–6. (In Russ.)]
5. Терещенко А.В., Белый Ю.А., Трифаненкова И.Г., Володин П.Л., Терещенкова М.С. Использование мобильных цифровых технологий офтальмологического обследования младенцев в отделениях выхаживания недоношенных. *Российская педиатрическая офтальмология*. 2010;(1):20–22. [Tereshhenko A.V., Belyj Ju.A., Trifanenkova I.G., Volodin P.L., Tereshhenkova M.S. The use of mobile digital technologies of the ophthalmologic examination of infants at the neonatal care units. Russian pediatric ophthalmology=*Rossijskaja pediatricheskaja oftal'mologija*. 2010;(1):20–22. (In Russ.)]
6. Терещенко А.В., Белый Ю.А., Трифаненкова И.Г., Терещенкова М.С. Анализ состояния сосудов сетчатки в прогнозировании течения ретинопатии недоношенных. *Офтальмохирургия*. 2007;(3):37–40. [Tereshhenko A.V., Belyj Ju.A., Trifanenkova I.G., Tereshhenkova M.S. The analysis of retinal vessels in the prognosis of retinopathy of prematurity. Ophthalmosurgery=*Oftal'mohirurgija*. 2007;(3):37–40. (In Russ.)]
7. Терещенко А.В., Белый Ю.А., Трифаненкова И.Г., Терещенкова М.С. Рабочая классификация ранних стадий ретинопатии недоношенных. *Офтальмохирургия*. 2008;(1):32–34. [Tereshhenko A.V., Belyj Ju.A., Trifanenkova I.G., Tereshhenkova M.S. Working classification of the early stages of retinopathy of prematurity. Ophthalmosurgery=*Oftal'mohirurgija*. 2008;(1):32–34. (In Russ.)]
8. Терещенко А.В., Белый Ю.А., Володин П.Л. Первый опыт применения паттерной сканирующей лазеркоагуляции сетчатки в лечении задней агрессивной ретинопатии недоношенных. *Офтальмохирургия*. 2010;(4):14–18. [Tereshhenko A.V., Belyj Ju.A., Volodin P.L. The first experience of pattern scanning retinal laser photocoagulation in the treatment of aggressive posterior retinopathy of prematurity. Ophthalmosurgery=*Oftal'mohirurgija*. 2010;(4):14–18. (In Russ.)]
9. Терещенко А.В., Трифаненкова И.Г., Сидорова Ю.А., Терещенкова М.С. Инновационная интегрированная паттерновая система «Integre Pro Scan»: первый опыт лечения активных стадий ретинопатии недоношенных. *Современные технологии в офтальмологии*. 2017;(5(18)):58–60. [Tereshhenko A.V., Trifanenkova I.G., Sidorova Ju.A., Tereshhenkova M.S. Innovative integrated pattern system «Integre Pro Scan»: the first experience in the treatment of active stages of retinopathy of prematurity. Modern technologies in ophthalmology=*Sovremennye tehnologii v oftal'mologii*. 2017;(5(18)):58–60. (In Russ.)]
10. Терещенко А.В., Белый Ю.А., Трифаненкова И.Г., Володин П.Л., Терещенкова М.С. Ранняя витреоретинальная хирургия задней агрессивной ретинопатии недоношенных. *Офтальмохирургия*. 2007;(1):42–46. [Tereshhenko A.V., Belyj Ju.A., Trifanenkova I.G., Volodin P.L., Tereshhenkova M.S. Early vitreoretinal surgery for aggressive posterior retinopathy of prematurity. Ophthalmosurgery=*Oftal'mohirurgija*. 2007;(1):42–46. (In Russ.)]
11. Терещенко А.В., Белый Ю.А., Сидорова Ю.А., Трифаненкова И.Г., Терещенкова М.С., Ерохина Е.В., Исаев С.В. Витрэктомия как самостоятельный метод лечения задней агрессивной ретинопатии недоношенных. *Российская детская офтальмология*. 2016;(2):5–12. [Tereshhenko A.V., Belyj Ju.A.,

Sidorova Ju.A., Trifanenkova I.G., Tereshhenkova M.S., Erohina E.V., Isaev S.V. Vitrectomy as an independent method of the treatment of aggressive posterior retinopathy of prematurity. Russian pediatric ophthalmology=*Rossijskaja detskaja oftal'mologija*. 2016;(2):5–12. (In Russ.)]

12. Терещенко А.В., Чухраёв А.М. Современные аспекты диагностики, лечения и организации высокотехнологичной офтальмологической помощи детям с активными стадиями ретинопатии недоношенных. М.: «Издательство «Офтальмология», 2016. 234 с., ил. [Tereshhenko A.V., Chuhrajov A.M. Modern aspects of diagnostics, treatment and organization of high-tech ophthalmological care for children with active stages of retinopathy of prematurity. M.: Oftal'mologija, 2016. 234 p., il. (In Russ.)]

СВЕДЕНИЯ ОБ АВТОРАХ

Калужский филиал ФГАУ «МНТК "Микрохирургия глаза" имени академика С.Н. Федорова» Министерства здравоохранения Российской Федерации
Терещенко Александр Владимирович
доктор медицинских наук, директор филиала
ул. Святослава Федорова, 5, Калуга, 248007, Российская Федерация

Калужский филиал ФГАУ «МНТК "Микрохирургия глаза" имени академика С.Н. Федорова» Министерства здравоохранения Российской Федерации
Трифаненкова Ирина Георгиевна
кандидат медицинских наук, заместитель директора по научной работе
ул. Святослава Федорова, 5, Калуга, 248007, Российская Федерация

Калужский филиал ФГАУ «МНТК "Микрохирургия глаза" имени академика С.Н. Федорова» Министерства здравоохранения Российской Федерации
Терещенкова Маргарита Сергеевна
кандидат медицинских наук, заведующая детским офтальмологическим отделением
ул. Святослава Федорова, 5, Калуга, 248007, Российская Федерация

Калужский филиал ФГАУ «МНТК "Микрохирургия глаза" имени академика С.Н. Федорова» Министерства здравоохранения Российской Федерации
Юдина Юлия Анатольевна
научный сотрудник научного отдела
ул. Святослава Федорова, 5, Калуга, 248007, Российская Федерация

Калужский филиал ФГАУ «МНТК "Микрохирургия глаза" имени академика С.Н. Федорова» Министерства здравоохранения Российской Федерации
Исаев Сергей Владимирович
кандидат медицинских наук, врач-офтальмолог детского офтальмологического отделения
ул. Святослава Федорова, 5, Калуга, 248007, Российская Федерация

ФГАУ «МНТК "Микрохирургия глаза" имени академика С.Н. Федорова» Министерства здравоохранения Российской Федерации
Володин Павел Львович
доктор медицинских наук, заведующий отделом лазерной хирургии сетчатки
Бескудниковский бульвар, 59а, Москва, 127486, Российская Федерация

Калужский филиал ФГАУ «МНТК "Микрохирургия глаза" имени академика С.Н. Федорова» Министерства здравоохранения Российской Федерации
Юдина Нина Николаевна
кандидат медицинских наук, заведующая 2-м офтальмологическим отделением
ул. Святослава Федорова, 5, Калуга, 248007, Российская Федерация

Калужский филиал ФГАУ «МНТК "Микрохирургия глаза" имени академика С.Н. Федорова» Министерства здравоохранения Российской Федерации
Выдрина Александра Андреевна
врач-офтальмолог детского офтальмологического отделения
ул. Святослава Федорова, 5, Калуга, 248007, Российская Федерация

Калужский филиал ФГАУ «МНТК "Микрохирургия глаза" имени академика С.Н. Федорова» Министерства здравоохранения Российской Федерации
Сидорова Юлия Александровна
заведующая отделением лазерной хирургии донной патологии глаза
ул. Святослава Федорова, 5, Калуга, 248007, Российская Федерация

Калужский филиал ФГАУ «МНТК "Микрохирургия глаза" имени академика С.Н. Федорова» Министерства здравоохранения Российской Федерации
Ерохина Елена Владимировна
заведующая 2-м диагностическим отделением
ул. Святослава Федорова, 5, Калуга, 248007, Российская Федерация

Калужский филиал ФГАУ «МНТК "Микрохирургия глаза" имени академика С.Н. Федорова» Министерства здравоохранения Российской Федерации
Шаулов Вадим Владимирович
врач-офтальмолог отделения лазерной хирургии донной патологии глаза
ул. Святослава Федорова, 5, Калуга, 248007, Российская Федерация

ABOUT THE AUTHORS

Kaluga branch of FGAU "MNTK 'Eye Microsurgery' named after acad. S.N. Fedorov"
Tereshhenko Alexander V.
MD, branch director
Sv. Fedorov str., 5, Kaluga, 248007, Russia

Kaluga branch of FGAU "MNTK 'Eye Microsurgery' named after acad. S.N. Fedorov"
Trifanenkova Irina G.
PhD, deputy director on scientific work
Sv. Fedorov str., 5, Kaluga, 248007, Russia

Kaluga branch of FGAU "MNTK 'Eye Microsurgery' named after acad. S.N. Fedorov"
Tereshhenkova Margarita S.
PhD, head of children's ophthalmology Department
Sv. Fedorov str., 5, Kaluga, 248007, Russia

Kaluga branch of FGAU "MNTK 'Eye Microsurgery' named after acad. S.N. Fedorov"
Yudina Yulia A.
researcher of the scientific department
Sv. Fedorov str., 5, Kaluga, 248007, Russia

Kaluga branch of FGAU "MNTK 'Eye Microsurgery' named after acad. S.N. Fedorov"
Isaev Sergey V.
PhD, ophthalmologist of the children's ophthalmological Department
Sv. Fedorov str., 5, Kaluga, 248007, Russia

FGAU "MNTK 'Eye Microsurgery' named after acad. S.N. Fedorov"
Volodin Pavel L.
MD, head of department of laser surgery of the retina
Beskudnikovsky boul., 59a, Moscow, 127486, Russia

Kaluga branch of FGAU "MNTK 'Eye Microsurgery' named after acad. S.N. Fedorov"
Yudina Nina N.
PhD, head of the 2nd ophthalmology Department
Sv. Fedorov str., 5, Kaluga, 248007, Russia

Kaluga branch of FGAU "MNTK 'Eye Microsurgery' named after acad. S.N. Fedorov"
Vydrina Alexandra A.
ophthalmologist of the children's ophthalmological Department
Sv. Fedorov str., 5, Kaluga, 248007, Russia

Kaluga branch of FGAU "MNTK 'Eye Microsurgery' named after acad. S.N. Fedorov"
Sidorova Yulia A.
head of department of the laser surgery of the fundus pathology
Sv. Fedorov str., 5, Kaluga, 248007, Russia

Kaluga branch of FGAU "MNTK 'Eye Microsurgery' named after acad. S.N. Fedorov"
Erokhina Elena V.
head of the 2nd diagnostic department
Sv. Fedorov str., 5, Kaluga, 248007, Russia

Kaluga branch of FGAU "MNTK 'Eye Microsurgery' named after acad. S.N. Fedorov"
Shaulov Vadim V.
ophthalmologist of the laser surgery of the fundus pathology
Sv. Fedorov str., 5, Kaluga, 248007, Russia