ISSN 1816-5095 (print); ISSN 2500-0845 (online)
https://doi.org/10.18008/1816-5095-2018-2S-89-97

поступила 15.02.18
was received 15.02.18

Дифференцированный подход в хирургическом лечении хронического увеита при ювенильном идиопатическом артрите

А.В. Терещенко И.Г. Трифаненкова М.С. Терещенкова Е.В. Ерохина Н.Н. Юдина

Калужский филиал ФГАУ «МНТК “Микрохирургия глаза” имени академика С.Н. Федорова»
Министерства здравоохранения Российской Федерации
ул. Св. Федорова, 5, Калуга, 248007, Российская Федерация

РЕЗЮМЕ **Офтальмология. 2018;15(2S):89–97**

Цель — проанализировать результаты комплексного лечения хронического увеита при ювенильном идиопатическом артрите (ЮИА). **Пациенты и методы.** Под наблюдением находились 26 детей (46 глаз) с увеитом, ассоциированным с ЮИА в возрасте от 5 до 16 лет. Всем детям было проведено комплексное офтальмологическое обследование. Пациенты были разделены на три группы. В первую группу были включены дети с передним увеитом (18 глаз), в 3 глазах имел место иридоциклит без изменения прозрачности оптических сред, в 15 глазах присутствовали преципитаты на эндотелии в сочетании с задними синехиями и осложненная катаракта. Во вторую группу вошли дети со средним и задним увеитом (12 глаз с выпотом в стекловидное тело в сочетании с отеком сетчатки в макулярной зоне). Третья группа включала детей с панувеитом (16 глаз) с лентовидной дистрофией роговицы в сочетании с задними синехиями, осложненной катарактой, экссудативным выпотом различной степени выраженности в стекловидное тело, тракционным синдромом, макулярным отеком. Тактика лечения в каждой группе зависела от особенностей патологического процесса. **Результаты.** В первой группе острота зрения в послеоперационном периоде составила 0,5–0,8. Во второй группе после проведенного консервативного медикаментозного противовоспалительного лечения на 4 глазах отмечено стихание патологического процесса и повышение остроты зрения до 0,6–0,8. На 3 глазах с выраженным тракционным компонентом на периферии и наличием витреомакулярного тракционного синдрома, с выполненной витрэктомией острота зрения составила 0,3–0,5. После имплантации в витреальную полость препарата Ozurdex (5 глаз) отмечалось уменьшение высоты диффузного макулярного отека, острота зрения повысилась до 0,7–0,8. В третьей группе в случае интенсивного помутнения стекловидного тела вследствие экксудативного выпота проводили трехпортовую 25–27G-витрэктомию с тампонадой витреальной полости силиконовым маслом. Острота зрения после операции варьировала от 0,2 до 0,5. **Выводы.** Высокие функциональные результаты лечения детей с увеитом, ассоциированным с ЮИА, были достигнуты благодаря использованию современных высокоинформативных методов предоперационной диагностики, новейших хирургических методик лечения, а также правильному ведению пациентов в послеоперационном периоде.

Ключевые слова: увеит, ювенильный идиопатический артрит, детский возраст, тактика лечения

Для цитирования: Терещенко А.В., Трифаненкова И.Г., Терещенкова М.С., Ерохина Е.В., Юдина Н.Н. Дифференцированный подход в хирургическом лечении хронического увеита при ювенильном идиопатическом артрите. *Офтальмология.* 2018;15(2S):89–97. https://doi.org/10.18008/1816-5095-2018-2S-89-97

Прозрачность финансовой деятельности: Никто из авторов не имеет финансовой заинтересованности в представленных материалах или методах

Конфликт интересов отсутствует

CC BY 4.0

Differentiated Approach to the Surgical Treatment of Chronic Uveitis in Juvenile Idiopathic Arthritis

A.V. Tereshchenko, I.G. Trifanenkova, M.S. Tereshchenkova, E.V. Erokhina, N.N. Yudina

Kaluga branch of the S. Fyodorov Eye Microsurgery Federal State Institution
Sv. Fedorov str., 5, Kaluga, 248007, Russia

ABSTRACT **Ophthalmology in Russia. 2018;15(2S):89–97**

The purpose is to analyze the results of complex treatment of chronic uveitis in juvenile idiopathic arthritis. **Patients and methods.** The study included 26 children (46 eyes) with uveitis associated with JIA aged from 5 to 16 years. All children underwent a comprehensive ophthalmological examination. The patients were divided into 3 groups. The first group included children with anterior uveitis (18 eyes), 3 eyes had iridocyclitis without changing of optical media transparency; precipitates on the endothelium in combination with the rear adhesions and complicated cataract were revealed in 15 eyes. The second group included children with middle and posterior uveitis (12 eyes), where effusion into the vitreous in combination with retinal edema in macular area were shown. The third group included children with panuveitis (16 eyes), where ribbon-like corneal dystrophy in combination with the rear adhesions, complicated cataract, and pericardial effusion of varying severity in the vitreous body traction syndrome, macular edema were revealed. Treatment tactics in each group depended on the characteristics of the pathological process. **Results.** In the first group, visual acuity in the postoperative period was 0.5–0.8. In the second group, after the conservative drug anti-inflammatory treatment, the pathological process subsided and visual acuity increased up to 0.6–0.8 in 4 eyes. In 3 eyes with a pronounced traction component on the periphery and the presence of vitreomacular traction syndrome, where vitrectomy was performed, visual acuity was 0.3–0.5. After intravitreal "Ozurdex" implantation (5 eyes), diffuse macular edema decreased and visual acuity increased up to 0.7–0.8. In the third group, in cases of intense opacity of the vitreous body due to exudative effusion, a 3-port 25–27G vitrectomy with silicone oil tamponade was performed. Visual acuity after the surgery varied from 0.2 to 0.5. **Conclusion.** High functional results in children with uveitis associated with JIA were achieved due to modern methods of preoperative diagnosis, advanced surgical techniques, as well as proper management of the patients in the postoperative period.

Keywords: uveitis; juvenile idiopathic arthritis; childhood; treatment tactics

For citation: Tereshchenko A.V., Trifanenkova I.G., Tereshchenkova M.S., Erokhina E.V., Yudina N.N. Differentiated Approach to the Surgical Treatment of Chronic Uveitis in Juvenile Idiopathic Arthritis. *Ophthalmology in Russia.* 2018;15(2S):89–97. https://doi.org/10.18008/1816-5095-2018-2S-89-97

Financial Disclosure: No author has a financial or property interest in any material or method mentioned

There is no conflict of interests

Увеиты продолжают оставаться серьезной проблемой офтальмологии, несмотря на современные достижения в диагностике и лечении воспалительных заболеваний глаз. В структуре детской глазной патологии заболеваемость увеитами составляет 5–12%. Уровень слепоты и слабовидения при увеитах в развитых странах достигает 10–25% [1–3].

В последние годы внимание офтальмологов все больше привлекают эндогенные увеиты, основной особенностью которых является отсутствие выраженных субъективных проявлений, в связи с этим пациенты обращаются в специализированные учреждения, как правило, уже имея продвинутые стадии заболевания со снижением зрения.

Около 9% эндогенного увеита являются одним из проявлений ювенильного идиопатического артрита (ЮИА) — дегенеративно-воспалительного заболевания суставов с неизвестной этиологией и сложным иммуноагрессивным патогенезом, приводящего к инвалидизации. Экспериментальные модели аутоиммунного увеита показали, что фактор некроза опухоли α (TNF-α) играет основную роль в патогенезе заболевания.

В соответствии с типом начала заболевания выделяют три основные формы течения ЮИА: системную (около 10%), полиартикулярную (около 25%) и олигоартикулярную (около 65%). Поражение органа зрения возможно при всех вышеперечисленных вариантах. Однако отмечено, что при системном течении глазные проявления возникают крайне редко, при полиартикулярной форме встречаются намного реже (около 5%), чем при олигоартикулярной (15–20%).

Частота увеитов при ЮИА колеблется от 20 до 30% [4]. Как правило, манифестация заболевания наступает через несколько лет после дебюта артрита и поражения одного (моноартикулярная форма) или нескольких (полиартикулярная форма) суставов. Тем не менее нередки случаи первичного поражения глаз с развитием переднего увеита (6%), а вовлечение суставов в патологический процесс возникает позднее, как правило, через 3–4 месяца [5, 6].

По данным литературы, степень тяжести воспалительных изменений в глазу при увеите обычно не зависит от активности артрита. Однако более короткий интервал между началом артрита и развитием патологического процесса в глазу является прогностическим признаком тяжелого течения увеита [7]. Для увеита при ЮИА характерно длительное хроническое рецидивирующее течение вплоть до взрослого возраста. Наоборот, активность воспалительных изменений в суставах на фоне лечения может существенно уменьшаться или пол-

ностью исчезнуть по мере роста ребенка. В большинстве случаев увеит при ЮИА носит билатеральный характер (до 70% случаев) [8]. Длительность течения заболевания зачастую обусловливает развитие таких осложнений, как лентовидная дистрофия роговицы, формирование плоскостных задних синехий с последующей окклюзией зрачка, осложненная катаракта, вторичная глаукома. У ряда детей заболевание протекает с выраженным экссудативным выпотом в стекловидном теле (средний увеит), а также трудно поддающимся лечению отеком макулярной зоны сетчатки (задний увеит).

В связи с высоким процентом инвалидизации детей вследствие формирования низких зрительных функций при увеите, ассоциированном с ЮИА, необходим тщательный офтальмологический мониторинг, использование современных высокоинформативных методов диагностики для определения тактики и оптимальных сроков их лечения.

Цель — проанализировать результаты комплексного лечения хронического увеита при ювенильном идиопатическом артрите с использованием современных высокоинформативных методов исследования и высокотехнологичных хирургических методик.

Пациенты и методы. В Калужском филиале МНТК «Микрохирургия глаза» проходили диагностику и лечение 26 детей (46 глаз) с увеитом, ассоциированным с ЮИА, в возрасте от 5 до 16 лет, из них 12 мальчиков и 14 девочек. У 20 детей (77%) процесс носил двусторонний характер. У 11 детей (42,3%) манифестация увеита предваряла дебют ЮИА. У 15 детей (57,7%) офтальмологические проявления возникли в период от 3 месяцев до 1 года после манифестации ЮИА. На 18 глазах (39,1% случаев) был зарегистрирован передний увеит; на 12 глазах (26%) — средний увеит в сочетании с задним; на 16 глазах (34,8%) — панувеит. Из 46 глаз в 6 (13%) была выявлена вторичная глаукома с повышением ВГД до 26–34 мм рт. ст.

Всем детям было проведено комплексное офтальмологическое обследование, помимо стандартных методов, включавшее электроретинографию, ультразвуковое офтальмосканирование в В-режиме (Tomey UD-6000, Япония), спектральную оптическую когерентную томографию (СОКТ) (RTVue XR Avanti, Optovue, США), ультразвуковую биомикроскопию (УБМ) (Ellex, Австралия). Пациентам с лентовидной дистрофией роговицы дополнительно проводили конфокальную микроскопию и СОКТ роговицы (RTVue XR Avanti, Optovue, США).

С целью исключения другой этиологии воспалительного процесса все дети были осмотрены педиатром, лор-врачом, ревматологом и иммунологом, прошли углубленное клинико-лабораторное исследование, которое включало в себя УЗИ внутренних органов, рентгенографию суставов, а также биохимическое, иммунологическое и исследование на TORCH-инфекции.

На момент обращения в клинику у детей был верифицирован диагноз эндогенного увеита, ассоциированного с ЮИА, который подтверждался данными лабораторных и инструментальных методов исследования.

Все пациенты были разделены на три группы. В первую группу были включены дети с передним увеитом (18 глаз), из них в 3 глазах регистрировался иридоциклит без изменения прозрачности оптических сред; в 15 глазах были выявлены преципитаты на эндотелии в сочетании с задними синехиями и осложненной катарактой. Во вторую группу вошли дети с диагнозом средний и задний увеит (12 глаз), где был зафиксирован выпот в стекловидное тело в сочетании с отеком сетчатки в макулярной зоне. Третья группа включала детей с панувеитом (16 глаз), у которых имела место лентовидная дистрофия роговицы в сочетании с задними синехиями, осложненной катарактой, экссудативным выпотом различной степени выраженности в стекловидное тело, тракционным синдромом, макулярным отеком.

В первой группе тактика лечения детей зависела от клинических проявлений патологического процесса. Дети с передним увеитом без изменения прозрачности оптических сред (3 глаза) получали консервативное лечение по стандартной схеме. Остальным детям (15 глаз) было проведено хирургическое лечение в период стойкой ремиссии болезни на фоне утвержденного лечащим ревматологом приема метотрексата в необходимой дозировке. Была выполнена факоаспирация осложненной катаракты с разделением задних синехий и имплантацией интраокулярной линзы (ИОЛ) (Acrysof IQ, Alcon, США).

Во второй группе всем детям первоначально проводили консервативное медикаментозное противовоспалительное лечение. На 3 глазах с выраженным тракционным компонентом на периферии и наличием витреомакулярного тракционного синдрома была выполнена трехпортовая витрэктомия с использованием систем 25–27G с и аппарата Constellation (Alcon, США) (частота — от 2500 до 6500 резов в минуту, вакуум — от 50 до 200 мм рт. ст.). В ходе операции тщательно удаляли стекловидное тело, отделяли и удаляли заднюю гаилоидную мембрану, проводили ревизию периферии сетчатки и базиса стекловидного тела, устраняли тракционные компоненты, осуществляли пилинг внутренней пограничной мембраны с целью профилактики рецидива эпиретинального фиброза, выполняли эндолазерную коагуляцию. В 5 случаях при рефрактерных макулярных отеках проведена имплантация в витреальную полость препарата Ozurdex (Allergn pharmaceuticals, Ирландия) off-lable.

В третьей группе было выполнено комбинированное хирургическое вмешательство — скарификация поверхностных слоев роговицы в зоне лентовидной дистрофии роговицы, факоаспирация осложненной катаракты с синехиотомией и имплантацией ИОЛ, витрэктомия с интравитреальной тампонадой витреальной полости силиконовым маслом.

Кроме того, на 3 глазах из-за стойкого повышения ВГД, формирования новых спаек на фоне экссудативной реак-

ции в послеоперационном периоде была выполнена антиглаукомная операция с имплантацией клапана Ахмеда.

РЕЗУЛЬТАТЫ

В первой группе, по данным предоперационного комплексного диагностического обследования, в случаях прозрачности оптических сред (3 глаза) острота зрения с максимальной коррекцией сохранялась высокой — 0,7–0,8. Показатели аппланационной тонометрии по Маклакову не имели отклонений от нормальных показателей и составили 18–20 мм рт. ст. По данным биомикроскопии, определялось небольшое количество преципитатов на эндотелии, а также единичные иридохрусталиковые синехии, которые резорбировались после инстилляции мидриатика. В условиях медикаментозного мидриаза помутнений в хрусталике выявлено не было, на передней капсуле визуализировались отложения пигмента в проекции ранее существовавших задних синехий. Стекловидное тело сохраняло свою прозрачность, что было подтверждено данными ультразвукового офтальмосканирования. Офтальмоскопия и СОКТ не выявили патологических изменений сетчатки и диска зрительного нерва (ДЗН).

В 15 случаях у пациентов первой группы передний увеит сопровождался осложненной катарактой. Максимально корригированная острота зрения варьировала от 0,01 до 0,3. По данным тонометрии в 2 случаях зафиксировано повышение ВГД до 26–28 мм рт. ст., в остальных случаях показатели ВГД соответствовали норме. При биомикроскопии роговица в 11 случаях была прозрачна, в четырех — определялись признаки лентовидной дистрофии роговицы различной степени выраженности. Во всех случаях визуализировались множественные преципитаты на эндотелии. Передняя камера имела среднюю глубину, в 2 глазах во влаге передней камеры определялся феномен Тиндаля 2-й степени. Также биомикроскопически отмечалась неправильная форма зрачка из-за сформированных задних синехий. В 5 глазах зрачок имел диаметр около 1,5 мм, не реагировал на свет, а инстилляция мидриатика не приводила к изменению его формы и размера, по поверхности радужки и далее по передней капсуле хрусталика в проекции зрачка распространялась экссудативная мембрана в виде пленки. В 10 глазах под действием мидриатиков зрачок незначительно расширился, что позволило визуализировать помутнения передней и задней капсулы, а также передних и задних кортикальных слоев различной степени выраженности. Осмотр глубьлежащих структур глаза был затруднен из-за узкого зрачка и недостаточной прозрачности оптических сред. При проведении ультразвукового исследования в В-режиме в 2 глазах были выявлены преретинальные мембраны умеренной акустической плотности на крайней периферии с зонами локальной фиксации к оболочкам, в 13 глазах помутнения в стекловидном теле не регистрировались.

УБМ позволила выявить дистрофию радужки со снижением ее толщины в зрачковой зоне, на 5 глазах визуализировалась плоскостная иридохрусталиковая синехия (как на рис. 1), на поверхности хрусталика — акустически плотная фиброзная пленка толщиной от 0,3 до 0,6 мм; в 2 глазах в постзонулярном пространстве определялись мембраны умеренной акустической плотности с фиксацией как на крайней периферии сетчатки, так и в проекции плоской части цилиарного тела, что свидетельствовало о явлениях pars-планита. На рис. 1 представлена УБМ левого глаза пациента К. до хирургического лечения: передняя камера мелкая, во влаге передней камеры — взвесь низкой акустической плотности (феномен Тиндаля). УПК — узкий, частично блокирован корнем радужки, площадь контакта пигментного листка радужки с передней поверхностью хрусталика увеличена за счет задних синехий. Задняя камера неравномерна за счет плоскотной иридохрусталиковой синехии. Хрусталик имеет неоднородную акустическую плотность за счет помутнений, акустическая плотность цинновых связок увеличена за счет фиброзных изменений, увеличение акустической плотности и толщины цилиарного тела, в постзонулярном и ретролентальном пространствах — густая взвесь экссудативного характера умеренной акустической плотности

На глазах с лентовидной дистрофией роговицы в ходе СОКТ переднего отрезка зафиксированы неоднородная толщина эпителия, гиперрефлективные субэпителиальные помутнения в параоптической зоне и периферических отделах роговицы, а также участки неравномерного уплотнения боуменовой мембраны. При конфокальной микроскопии выявлены признаки выраженной десквамации поверхностного эпителиального слоя, гипер-

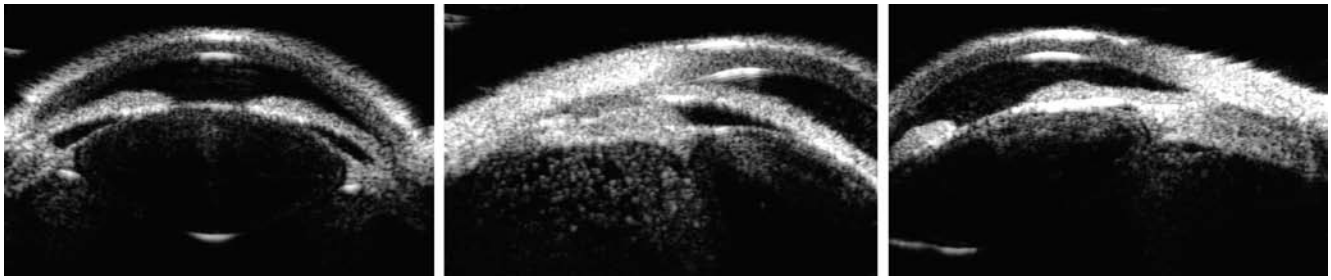

Рис. 1. Снимок УБМ левого глаза пациента К. до хирургического лечения

Fig. 1. UBM image patient's K. left eye before surgical treatment

рефлективные включения различной формы и размера в базальном эпителиальном слое, а также на уровне боуменовой мембраны (рис. 2а).

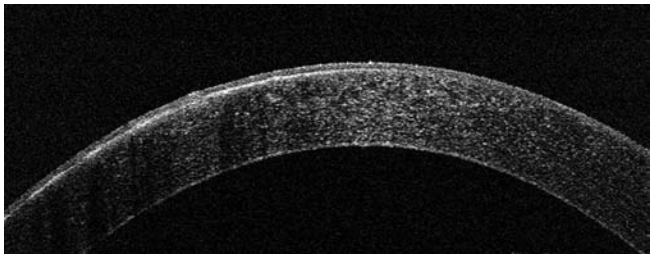

Рис. 2а. Снимок СОКТ роговицы правого глаза пациента К. до хирургического лечения: эпителий роговицы неравномерной толщины, гиперрефлективные субэпителиальные включения, участки неравномерного уплотнения боуменовой мембраны

Fig. 2a. SOCT of the cornea patient's K right eye before surgical treatment: the corneal epithelium of uneven thickness, hyperreflective subepithelial inclusions, areas of uneven compaction Bowman's membrane

В раннем послеоперационном периоде на 15 глазах, на которых была выполнена факоаспирация осложненной катаракты с разделением задних синехий и имплантацией ИОЛ, было отмечено формирование экссудативной пленки в проекции зрачка и на передней поверхности ИОЛ разной степени выраженности. На фоне противовоспалительного лечения экссудат во всех случаях полностью резорбировался, но на 4 глазах впоследствии сформировались новые задние синехии. На 2 глазах дополнительно проводили скарификацию поверхностных слоев роговицы для получения лучшего визуального эффекта. На 2-е сутки после скарификации роговица была полностью эпителизирована (рис. 2б). Острота зрения в послеоперационном периоде была высокой и составила 0,5–0,8. По данным тонометрии во всех случаях показатели ВГД в послеоперационном периоде соответствовали норме. Через 1–3 месяца после операции на 2 глазах отмечено снижение зрения до 0,3–0,4 за счет формирования кистозного макулярного отека, подтвержденного СОКТ.

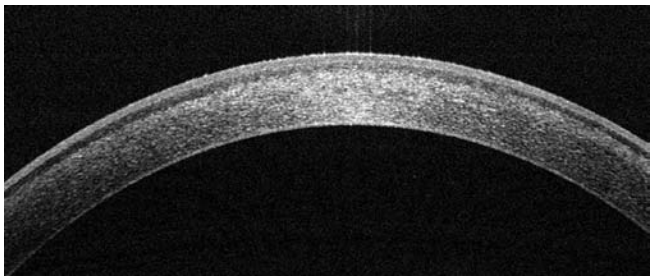

Рис. 2б. После скарификации роговицы: увеличение толщины и рефлективности эпителиального слоя, субэпителиально определяется гипорефлективная зона, а также увеличение оптической плотности поверхностных слоев стромы

Fig. 2b. After corneal abrasion: an increase in the thickness and reflectivity of the epithelial layer, hyporeflectivity area subepithelially, and the increase in optical density of the stroma surface layers

Во второй группе (12 глаз) исходная острота зрения с коррекцией варьировала от 0,1 до 0,6. Показатели ВГД не выходили за пределы нормальных значений (17–21 мм рт. ст.). При биомикроскопии роговица и влага передней камеры сохраняли прозрачность, преципитатов на задней поверхности роговицы выявлено не было, передняя камера имела среднюю глубину, а зрачок — правильную форму и «живую» реакцию на свет. Офтальмоскопически в 7 глазах определялся экссудат в стекловидном теле, а также эпиретинальный фиброз в макулярной области, патологических изменений ДЗН не отмечалось. При проведении ультразвукового офтальмосканирования на всех глазах в полости стекловидного тела визуализировалась экссудативная взвесь. Степень выраженности помутнений была различной (от очень низкой до умеренной акустической плотности). Оболочки прилежали на всем протяжении. В проекции заднего полюса глаза в 9 случаях определялось неравномерное утолщение сетчатки, а в 3 случаях выявлялись шварты в стекловидном теле с фиксацией к сетчатке и зоны ее тракции. В 7 случаях удалось провести СОКТ, по данным которой определялись признаки эпиретинального фиброза; в 2 глазах был выявлен диффузный макулярный отек в пределах перифовеальной области; в 5 — отек имел мелкокистозный характер с выходом за пределы перифовеа, а в 2 глазах, помимо кистозного отека, визуализировались плоские транссудативные отслойки нейросенсорной сетчатки субфовеально. По данным УБМ, во всех случаях в постзонулярном пространстве присутствовала взвесь экссудативного характера низкой акустической плотности.

После проведенного консервативного медикаментозного противовоспалительного лечения на 4 глазах отмечено стихание патологического процесса и повышение остроты зрения до 0,6–0,8. На 3 глазах с выраженным тракционным компонентом на периферии и наличием витреомакулярного тракционного синдрома, где была выполнена витрэктомия, острота зрения составила 0,3–0,5.

После имплантации в витреальную полость препарата Ozurdex (5 глаз) у 2 детей было зафиксировано повышение внутриглазного давления до 26–28 мм рт. ст., которое было купировано проведением антигипертензивной терапии. На контрольном обследовании через месяц у всех 5 пациентов отмечалось уменьшение высоты диффузного макулярного отека (рис. 3а, б). На 3 глазах толщина сетчатки достигла нормальных значений и составила 289 ± 7 мкм. Острота зрения повысилась до 0,7–0,8. У данных пациентов при наблюдении в последующие 4–6 месяцев в состоянии центральной зоны сетчатки отрицательной динамики выявлено не было.

В третьей группе с панувеитом острота зрения была значительно снижена (0,1–0,01). В 4 глазах при аппланационной тонометрии определялось повышение ВГД до 28–34 мм рт. ст. В 6 глазах отмечалась умеренно вы-

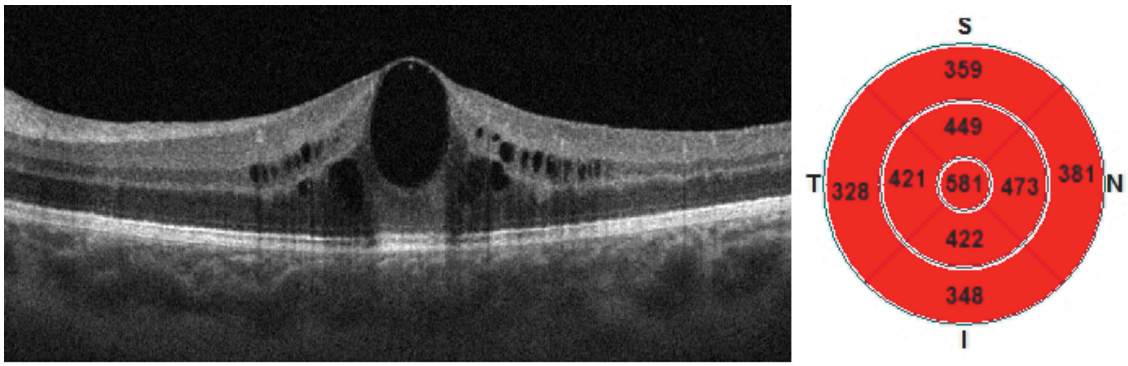

Рис. 3а. Снимок СОКТ сетчатки правого глаза пациента М. до интравитреальной имплантации препарата Ozurdex: зоны уплотнения ВПМ, кистозный макулярный отек, достигающий высоты 581 мкм в области фовеа

Fig. 3a. SOCT patient's M. right eye retina before "Ozurdex" intravitreal implantation: sealing zones in ILM, cystic macular edema 581 μm in fovea

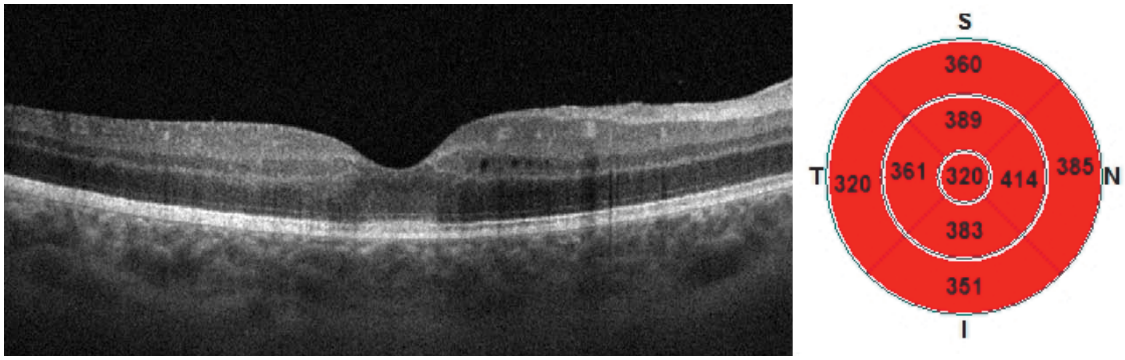

Рис. 3б. Через 1 месяц после имплантации препарата Ozurdex: неравномерное увеличение плотности ВПМ, уменьшение высоты отека сетчатки до 320 мкм в области фовеа

Fig. 3b. 1 month after "Ozurdex" intravitreal implantation: uneven increase in the density of ILM, reduced macular edema up to 320 μm in fovea

раженная перикорнеальная инъекция. В 14 глазах были выявлены признаки лентовидной дистрофии роговицы, в 10 — с распространением на оптическую область с характерными признаками по данным СОКТ и конфокальной микроскопии. Во всех глазах на эндотелии роговицы визуализировались множественные преципитаты с неравномерным уплотнением эндотелия роговицы. Зрачок имел неправильную форму за счет синехий и не реагировал на свет, а также на инстилляции мидриатиков. Клеточная реакция в передней камере выявлялась в 6 глазах (феномен Тиндаля 2-й степени). В 2 случаях циркулярная иридохрусталиковая синехия по краю зрачка привела к развитию зрачкового блока с формированием бомбажа радужки; в 2 случаях сформировалась плоскостная синехия. При ультразвуковом исследовании во всех случаях определялась выраженная экссудация в стекловидное тело с формированием акустически плотных мембран, фиксированных к оболочкам, как на крайней периферии сетчатки, так и в проекции ДЗН. В макулярной области во всех случаях имело место локальное утолщение оболочек (до 0,5–1,2 мм), а в 4 — зафиксирована проминенция ДЗН в стекловидное тело (до 0,4–0,7 мм). При проведении УБМ в глазах с бомбажем радужки УПК был субтотально закрыт, в 2 глазах в проекции УПК определялись гониосинехии, а в 2 — выявлены мембраны низкой акустической плотности. В постзонулярном пространстве во всех глазах визуализировались помутнения в виде взвеси и мембран умеренной акустической плотности, в 7 — помутнения были фиксированы к оболочкам в области плоской части цилиарного тела, в 2 — определялись зоны тракции цилиарного тела.

Проведение СОКТ сетчатки и ДЗН у пациентов с панувеитом и осложненной катарактой было невозможно из-за выраженных помутнений оптических сред. Однако СОКТ, выполненная в послеоперационном периоде, подтверждала наличие во всех глазах диффузного макулярного отека воспалительного характера, распространявшегося за пределы перифовеа, а также субфовеальной плоской отслойки нейроэпителия. В 10 глазах визуализировалась дезорганизация эллипсоидной зоны фоторецепторов и РПЭ, что определялось давностью процесса.

В данной группе пациентов при лентовидной дистрофии, распространяющейся на оптическую зону роговицы (10 глаз), существенно снижающей визуализацию глубжележащих структур, проводили скарификацию эпителия и участков измененной боуменовой мембраны. При наличии спаек радужки с передней капсулой

хрусталика проводили их разделение и рассечение, формирование колобом радужки. Удаление помутневшего хрусталика осуществляли методом факоаспирации. Во всех случаях интракапсулярно имплантировали ИОЛ. При наличии интенсивного помутнения стекловидного тела вследствие экссудативного выпота выполняли трехпортовую 25–27G-витрэктомию по вышеуказанной методике. Операция завершалась тампонадой витреальной полости силиконовым маслом Oxane 5700 (Bausch&Lomb, Германия). Острота зрения в данной группе пациентов после операции варьировала от 0,2 до 0,5. Завершение силиконовой тампонады осуществляли в сроки 6–18 месяцев.

На 3 глазах после выполнения антиглаукомной операции с имплантацией клапана Ахмеда в послеоперационном периоде была достигнута стойкая нормализация ВГД, показатели аппланационной тонометрии не превышали 14–16 мм. рт. ст. В остальных случаях вторичного повышения внутриглазного давления была использована медикаментозная терапия.

ОБСУЖДЕНИЕ

Особенности клинического течения увеита при ЮИА у детей, рецидивирующий характер течения заболевания, высокая инвалидность диктуют необходимость в повышении качества диагностических методов исследования с индивидуальным подходом в каждом конкретном случае. Отсутствие полноценного обследования существенно снижает эффективность проводимых лечебных мероприятий, а зачастую приводит к неправильной тактике лечения.

В качестве местного консервативного лечения увеитов, ассоциированных с ЮИА, используют глюкокортикостероиды (ГКС), нестероидные противовоспалительные препараты (НПВС), мидриатики. Системно первой линией терапии по-прежнему остается метотрексат. В случае резистентности к метотрексату используют препараты-ингибиторы фактора некроза опухоли (ФНО): адалимумаб, голимумаб, этанерцепт и инфликсимаб [9, 10].

В нашем исследовании высокие функциональные результаты лечения детей с увеитом, ассоциированным с ЮИА, были достигнуты благодаря использованию современных высокоинформативных методов предоперационной диагностики, новейших хирургических методик лечения и высококлассному операционному оборудованию, а также правильному ведению пациентов в послеоперационном периоде.

Известно, что хирургическое лечение осложненной катаракты в случае переднего увеита при ЮИА зачастую сопряжено с трудностями из-за лентовидной кератопатии, затрудняющей визуализацию, плоскостных задних синехий. Кроме того, выраженные помутнения хрусталика делают невозможным проведение СОКТ сетчатки в макулярной области для выявления наличия или отсутствия кистозного отека, однако исследование методом СОКТ сетчатки парного глаза позволяет предположить наличие или отсутствие макулярного отека на оперируемом глазу.

Длительное время вопрос об имплантации интраокулярных линз детям при увеите являлся дискуссионным среди хирургов. Считалось, что имплантация ИОЛ противопоказана пациентам с увеитами, ассоциированными с ЮИА, из-за выраженной экссудативной реакции в послеоперационном периоде с образованием экссудативных пленок вокруг ИОЛ [11, 12]. Однако данные последних исследований говорят о противоположном [13, 14]. Доказано отсутствие существенного отличия относительно выраженности воспалительных послеоперационных реакций на артифакичных глазах и глазах с афакией. Формирование высоких зрительных функций на глазах с имплантированной ИОЛ подтвердило правильность выбранной тактики. Тем не менее осложнения, которые могут возникнуть у детей с ЮИА, должны тщательно контролироваться и немедленно подвергаться медикаментозной коррекции. Ряд авторов указывает на улучшение функционального и анатомического результата факоэмульсификации осложненной катаракты с имплантацией ИОЛ при переднем и среднем увеите в случае интравитреального введения триамцинолона.

Наиболее частыми осложнениями средних и задних увеитов являются помутнения стекловидного тела различной интенсивности с формированием шварт, мембран в стекловидном теле и на сетчатке, развитием кистозного макулярного отёка, тракционной или экссудативной отслойки сетчатки, которые неизменно ведут к стойкой потере зрительных функций. Учитывая тяжесть морфофункциональных нарушений зрительной системы, патогенетически ориентированным методом лечения таких состояний является витрэктомия, направленная на устранение тяжелых поражений стекловидного тела и сетчатки.

Клиническая эффективность удаления витреума в ходе витрэктомии несомненна, так как хроническая форма заболевания предполагает наличие второстепенного аутоиммунного неспецифического процесса с развитием витреоретинопатии, которая с каждым рецидивом приводит к более грубым дегенеративно-деструктивным и пролиферативным изменениям в сетчатке и хориоидее.

По мнению ряда авторов, витреоретинальные вмешательства с удалением патологически измененного стекловидного тела, как субстрата воспаления, обеспечивают не только улучшение функциональных показателей, но и способствуют стабилизации воспалительного процесса, а в особо упорных случаях — уменьшению числа и длительности рецидивов заболевания [5, 8].

В последние годы зарубежные авторы сообщают об использовании интравитреальных кортикостероидных имплантатов у детей для эффективной борьбы со

стойкими рефрактерными макулярными отеками, обусловленными часто рецидивирующим воспалительным процессом. Одной из особенностей этих отеков является кистозно-измененная сетчатка с некоторым утолщением ВПМ без признаков фиброза и тракционного компонента. Такой отек может несколько уменьшаться на фоне проводимой местной или системной кортикостероидной терапии, но возвращаться к исходному уровню или даже увеличиваться при ее прекращении. При таких составляющих отсутствуют показания для проведения витреальной хирургии и пилинга ВПМ. В поисках новых путей решения мы обратили внимание на адресную доставку к очагу поражения кортикостероидов длительного действия (Ozurdex). Отмечено, что их применение приводит к уменьшению высоты отека в макулярной области и существенному улучшению зрительных функций в течение нескольких месяцев. Повторные имплантации препаратов дексаметазона необходимы для дальнейшего контроля воспаления, так как позволяют уменьшить системную иммуносупрессию с небольшим количеством глазных осложнений [15, 16]. В России в настоящее время из-за отсутствия достоверных клинических исследований у пациентов детского возраста применение в офтальмологической практике имплантатов дексаметазона не осуществляется, но, на наш взгляд, это направление является перспективным. В проведенном нами исследовании у всех 5 пациентов после однократной имплантации Ozurdex отмечалось уменьшение высоты диффузного макулярного отека, повышение остроты зрения, а отрицательной динамики в состоянии центральной зоны сетчатки при дальнейшем наблюдении не выявлено.

ВЫВОДЫ

Применение комплексной высокоточной диагностики, грамотная интерпретация полученных данных, индивидуальный подход позволяют выбрать наиболее оптимальную тактику лечения детей с увеитами, ассоциированными с ЮИА.

Для достижения высоких функциональных результатов хирургическое лечение должно осуществляться опытными хирургами с использованием современных методик и высококлассного оборудования.

Тесное сотрудничество офтальмологов с детскими ревматологами и иммунологами будет способствовать сохранению высоких зрительных функций у детей с увеитами.

УЧАСТИЕ АВТОРОВ:

Терещенко А.В. — концепция;
Трифаненкова И.Г. — дизайн исследования;
Терещенкова М.С. — сбор и обработка материала, написание текста;
Ерохина Е.В. — написание текста, подготовка фотографий;
Юдина Н.Н. — написание текста.

ЛИТЕРАТУРА/REFERENCES

1. Cordero-Coma M., Yilmaz T., Onal S. Systematic review of anti-tumor necrosis factor-alpha therapy for treatment of immune-mediated uveitis. *Ocul Immunol Inflamm*. 2013;21(1):19–27. DOI: 10.3109/09273948.2012.723107
2. Petty R., Smith J., Rosenbaum J. Arthritis and uveitis in children. A pediatric rheumatology perspective. *Am J Ophthalmol*. 2003;135(6):879–84.
3. Гусева М.Р. Клинико-эпидемиологические особенности увеитов у детей. *Вестник офтальмологии*. 2004;120(1):15–19. [Guseva M.R. Clinical and epidemiological features of uveitis in children. Annals of ophthalmology=*Vestnik oftal'mologii*. 2004;120(1):15–19. (In Russ.)]
4. Verazza S., Davì S., Consolaro A., Bovis F., Insalaco A., Magni-Manzoni S., Nicolai R., Marafon D., De Benedetti F., Gerloni V., Pontikaki I., Rovelli F., Cimaz R., Marino A., Zulian F., Martini G., Pastore S., Sandrin C., Corona F., Torcoletti M., Conti G., Fede C., Barone P., Cattalini M., Cortis E., Breda L., Olivieri A., Civino A., Podda R., Rigante D., La Torre F., D'Angelo G., Jorini M., Gallizzi R., Maggio M., Consolini R., De Fanti A., Muratore V., Alpigiani M., Ruperto N., Martini A., Ravelli A.; Italian Pediatric Rheumatology Study Group. Disease status, reasons for discontinuation and adverse events in 1038 Italian children with juvenile idiopathic arthritis treated with etanercept. *Pediatr Rheumatol Online J*. 2016 Dec 20;14(1):68.
5. Saurenmann R., Levin A., Feldman B., Rose J., Laxer R., Schneider R., Silverman E. Prevalence, risk factors, and outcome of uveitis in juvenile idiopathic arthritis: a long-term followup study. *Arthritis Rheum*. 2007 Feb;56(2):647–57.
6. Дроздова Е.А. Иммуносупрессивная терапия неинфекционных увеитов и ретиноваскулитов. *Офтальмология*. 2012;9(2):58–61. [Drozdova E.A. Immunosuppressive therapy for noninfectious uveitis and retinovasculitis. Ophthalmology in Russia=*Oftal'mologiya*. 2012;9(2):58–61. (In Russ.)] DOI: 10.18008/1816-5095-2012-2-58-61
7. Zannin M., Buscain I., Vittadello F. Timing of uveitis onset in oligoarticular juvenile idiopathic arthritis (JIA) is the main predictor of severe course uveitis. *Acta Ophthalmol*. 2012;90(1):91–95. DOI: 10.1111/j.1755-3768.2009.01815.x
8. Rosenberg K., Feuer W., Davis J. Ocular complications of pediatric uveitis. *Ophthalmology*. 2004;111(12):2299–306.
9. William M., Faez S., Papaliodis G., Lobo A. Golimumab for the treatment of refractory juvenile idiopathic arthritis-associated uveitis. *J Ophthalmic Inflamm Infect*. 2012;2(4):231–3. DOI: 10.1007/s12348-012-0081-y
10. Катаргина Л.А., Денисова Е.В., Старикова А.В., Гвоздюк Н.А. Любимова Н.В. Увеиты при болезни Бехчета у детей. Анализ литературы и описание случаев. *Российская педиатрическая офтальмология*. 2014;(1):17–21. [Katargina L.A., Denisova E.V., Starikov A.V., Gvozdyuk N.A. Lyubimova N.V. Uveitis in Behcet's disease in children. Analysis of literature and description of cases. Russian pediatric ophthalmology=*Rossijskaya pediatricheskaya oftal'mologiya*. 2014;(1):17–21. (In Russ.)]
11. Kanski J. Juvenile arthritis and uveitis. *Surv Ophthalmol*. 1990;34(4):253–67.
12. Holland G. Intraocular lens implantation in patients with juvenile rheumatoid arthritis-associated uveitis: an unresolved management issue. *Am J Ophthalmol*. 1996;122(2):255–7.
13. Sijssens K., Los L., Rothova A., Schellekens P., van de Does P., Stilma J., de Boer H. Long-term ocular complications in aphakic versus pseudophakic eyes of children with juvenile idiopathic arthritis-associated uveitis. *Br J Ophthalmol*. 2010;94(9):1145–9. DOI: 10.1136/bjo.2009.167379
14. Grajewski R., Zurek-Imhoff B., Roesel M., Heinz C., Heiligenhaus A. Favourable outcome after cataract surgery with IOL implantation in uveitis associated with juvenile idiopathic arthritis. *Acta Ophthalmol*. 2012;90(7):657–62. DOI: 10.1111/j.1755-3768.2011.02110.x
15. Tomkins-Netzer O., Talat L., Seguin-Greenstein S., Bar A., Lightman S. Outcome of Treating Pediatric Uveitis With Dexamethasone Implants. *Am J Ophthalmol*. 2016;161:110–5.e1–2. DOI: 10.1016/j.ajo.2015.09.036
16. Winterhalter S., Behrens U., Salchow D., Joussen A., Pleyer U. Dexamethasone implants in paediatric patients with noninfectious intermediate or posterior uveitis: first prospective exploratory case series. *BMC Ophthalmol*. 2017;17(1):252. DOI: 10.1186/s12886-017-0648-3

СВЕДЕНИЯ ОБ АВТОРАХ

Калужский филиал ФГАУ «МНТК “Микрохирургия глаза” имени академика С.Н. Федорова» Министерства здравоохранения Российской Федерации
Терещенко Александр Владимирович
доктор медицинских наук, директор филиала
ул. Св. Федорова, 5, Калуга, 248007, Российская Федерация

Калужский филиал ФГАУ «МНТК “Микрохирургия глаза” имени академика С.Н. Федорова» Министерства здравоохранения Российской Федерации
Трифаненкова Ирина Георгиевна
кандидат медицинских наук, заместитель директора по научной работе
ул. Св. Федорова, 5, Калуга, 248007, Российская Федерация

Калужский филиал ФГАУ «МНТК “Микрохирургия глаза” имени академика С.Н. Федорова» Министерства здравоохранения Российской Федерации
Терещенкова Маргарита Сергеевна
кандидат медицинских наук, заведующая детским офтальмологическим отделением
ул. Св. Федорова, 5, Калуга, 248007, Российская Федерация

Калужский филиал ФГАУ «МНТК “Микрохирургия глаза” имени академика С.Н. Федорова» Министерства здравоохранения Российской Федерации
Ерохина Елена Владимировна
заведующая 2-м диагностическим отделением
ул. Св. Федорова, 5, Калуга, 248007, Российская Федерация

Калужский филиал ФГАУ «МНТК “Микрохирургия глаза” имени академика С.Н. Федорова» Министерства здравоохранения Российской Федерации
Юдина Нина Николаевна
кандидат медицинских наук, заведующая 2-м офтальмологическим отделением
ул. Св. Федорова, 5, Калуга, 248007, Российская Федерация

ABOUT THE AUTHORS

Kaluga branch of the S. Fyodorov Eye Microsurgery Federal State Institution
Tereshchenko Alexander V.
MD, branch director
Sv. Fedorov str., 5, Kaluga, 248007, Russia

Kaluga branch of the S. Fyodorov Eye Microsurgery Federal State Institution
Trifanenkova Irina G.
PhD, deputy director on scientific work
Sv. Fedorov str., 5, Kaluga, 248007, Russia

Kaluga branch of the S. Fyodorov Eye Microsurgery Federal State Institution
Tereshchenkova Margarita S.
PhD, head of children's ophthalmology department
Sv. Fedorov str., 5, Kaluga, 248007, Russia

Kaluga branch of the S. Fyodorov Eye Microsurgery Federal State Institution
Erokhina Elena V.
head of the 2nd diagnostic department
Sv. Fedorov str., 5, Kaluga, 248007, Russia

Kaluga branch of the S. Fyodorov Eye Microsurgery Federal State Institution
Yudina Nina N.
PhD, head of the 2nd ophthalmology department
Sv. Fedorov str., 5, Kaluga, 248007, Russia