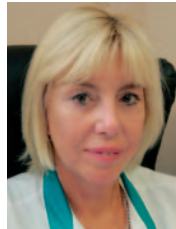

Дифференцированный подход к комплексному лечению язв роговицы



Е.В. Ченцова



Е.Н. Вериге



А.И. Хазамова

ФГБУ «Московский научно-исследовательский институт глазных болезней им. Гельмгольца»
Министерства здравоохранения Российской Федерации
ул. Садовая-Черногрозская, 14/19, Москва, 105062, Российская Федерация

РЕЗЮМЕ

Офтальмология. 2018;15(3):256–263

Язвенные поражения роговицы по тяжести течения в 17–21 % приводят к функциональной и до 8 % — к анатомической гибели глаза. Целью работы явилась разработка алгоритма хирургической тактики лечения больных с язвами роговицы. Комплексное обследование, лечение и исходы в динамике язвенных поражений проводили 126 пациентам, из них 86 больным по экстренным показаниям осуществляли хирургические вмешательства (при угрозе перфорации роговицы или ее наличии) и в 40 случаях проводили комбинированное лечение с использованием кросслинкинга (КРЛ) при язве роговицы и язве роговичного трансплантата. Оперативные вмешательства включали аутокоагуляционную пластину (АУН), трансплантацию амниотической мембраны в сочетании с блефарографией (ТАМ + БР), послойную кератопластику (ПКП), сквозную кератопластику (СКП), реконструктивную кератопластику (РКП). Наиболее благоприятные исходы с купированием воспаления достигнуты при РКП и СКП. В случаях замедленной эпителизации роговицы и трансплантата (при герпесвирусной инфекции и трофических расстройствах) наиболее результативными явились ТАМ и ТАМ + БР. Лечение КРЛ проводили в 3 вариантах: как основной метод лечения, КРЛ в сочетании с ТАМ + БР, КРЛ + кератопластика (на 5–7-й день после операции). В результате лечения эпителизация язвенно-деструктивного процесса и частичное повышение остроты зрения наблюдали у всех больных. На основе результатов лечения пациентов разработан алгоритм комплексной хирургической помощи с учетом этиологии, локализации, глубины поражения, тяжести течения воспалительного процесса, площади язвенного поражения роговицы и трансплантата, способствующий ускорению сроков купирования воспаления и реабилитационного периода.

Ключевые слова: язва роговицы, персистирующая эрозия роговицы, оптическая когерентная томография, кросслиндинг, кератопластика, трансплантация амниотической мембраны

Для цитирования: Ченцова Е.В., Вериге Е.Н., Хазамова А.И. Дифференцированный подход к комплексному лечению язв роговицы. *Офтальмология*. 2018;15(3):256–263. <https://doi.org/10.18008/1816-5095-2018-3-256-263>

Прозрачность финансовой деятельности: Никто из авторов не имеет финансовой заинтересованности в представленных материалах или методах

Конфликт интересов отсутствует



A Differentiated Approach to the Complex Treatment of Cornea Ulcers

E.V. Chentsova, E.N. Verigo, A.I. Hazamova

Moscow Helmholtz Research Institute of Eye Diseases
Sadovaya-Chernogryazskaya str., 14/19, Moscow, 105062, Russia

ABSTRACT

Ophthalmology in Russia. 2018;15(3):256–263

Ulcerative lesions of the cornea in 17–21 % lead to functional and up to 8 % to anatomical death of the eye depending on the severity. The aim of the work was to develop an algorithm of surgical treatment of patients with corneal ulcers. Comprehensive examination, treatment and outcomes in the dynamics of ulcerative lesions was performed in 126 patients, 86 patients of them received surgical intervention (with the threat of corneal perforation or present) for emergency indications and in 40 cases combined treatment was carried out with the use of a crosslinking (CRL) in corneal ulcer and ulcer a corneal transplant. Surgical intervention included autoconjunctival plasty (AUC), the transplantation of amniotic membrane in combination with blepharorrhaphy (TAM + BR), lamellar keratoplasty (PKP), penetrating keratoplasty (PK), reconstructive keratoplasty (RCP). The most favorable outcomes with relief of inflammation were achieved in RCP and PC. In cases of delayed epithelialization of the cornea and graft (herpesvirus infection and trophic disorders), the most resonant ones were TAM and TAM + BR. CRL treatment was carried out in 3 variants: 1-as the main method of treatment, 2 — CRL in combination with TAM + BR, 3 — CRL + keratoplasty (5–7 days after surgery). As a treatment result, epithelialization of ulcerative-destructive process and partial increase in visual acuity were observed in all patients. Based on the results of patient's treatment the algorithm of complex surgical care was created. It takes into account the etiology, localization, depth and severity of the inflammatory process, the area of ulcerative lesions of the cornea and of the graft, reduced terms of treatment inflammation and rehabilitation period.

Keywords: corneal ulcer, persistent corneal erosion, optical coherence tomography, crosslinking, keratoplasty, amniotic membrane transplantation

For citation: Chentsova E.V., Verigo E.N., Hazamova A.I. A Differentiated Approach to the Complex Treatment of Cornea Ulcers. *Ophthalmology in Russia*. 2018;15(3):256–263. <https://doi.org/10.18008/1816-5095-2018-3-256-263>

Financial Disclosure: No author has a financial or property interest in any material or method mentioned

There is no conflict of interests

ВВЕДЕНИЕ

Гнойные поражения занимают второе место среди воспалительных заболеваний роговой оболочки, уступая герпетическим кератитам, однако по тяжести течения процесса — лидируют, так как в 17–21 % приводят к функциональной гибели и в 8 % к потере глаза [1].

Экзогенными факторами развития язв роговицы являются травматическая патология, перенесенный герпетический кератит, кератомикозы, ССГ, эрозия роговицы, осложнения хирургических вмешательств (кераторефракционные и реконструктивные операции), нарушение режима ношения мягких контактных линз и др. [2–9].

К эндогенным факторам следует отнести наличие хронических очагов инфекции в организме, иммунодефицитные состояния, системные заболевания, ведущие к трофическим расстройствам в роговице [1, 7]. В случаях, когда язвенный процесс распространяется вглубь ткани роговицы с истончением стромы, угрозой перфорации или ее наличием, основной задачей офтальмохирурга является пересадка роговицы (лечебная кератопластика) с целью сохранения глазного яблока путем удаления патологического участка роговицы и восстановления имеющегося дефекта [3, 10–16].

Для восстановления и герметизации язвенно-деструктивных пораженных участков роговичной ткани применяются различные материалы и методы хирургических вмешательств, а также роговичный кросслинкинг, бла-

годаря которому происходит фотополимеризация стромальных волокон при комбинированном влиянии фотосенсибилизирующего вещества в виде рибофлавина (витамина В₂) и ультрафиолетового излучения. Данная методика была предложена Теодором Зайлером в 1999 году с целью лечения ряда глазных заболеваний, в основном таких, как кератоконус при его прогрессировании [17–20].

В отечественной литературе имеются единичные сообщения о применении данного метода при язвенных поражениях различного генеза.

Целью работы явилась разработка алгоритма хирургической тактики лечения пациентов с язвенными поражениями роговицы.

ПАЦИЕНТЫ И МЕТОДЫ

Представлены результаты лечения 126 пациентов с язвой роговицы и трансплантата, госпитализированных в отдел травматологии и реконструктивной хирургии института, из которых в 86 случаях были проведены оперативные вмешательства и в 40 случаях — комбинированное лечение с использованием кроссликинга (КРЛ). При этом пациенты были разделены на 2 подгруппы: 1 — язвы собственной роговицы (8 глаз), 2 — язвы роговичного трансплантата (22 глаза).

Методы исследования включали как стандартное офтальмологическое обследование (визометрия, тонометрия, биомикроскопия, офтальмоскопия, флюоресциновая

E.V. Chentsova, E.N. Verigo, A.I. Hazamova

Contact information: Hazamova Ayzanat I. hazamova.aiza@yandex.ru

A Differentiated Approach to the Complex Treatment of Cornea Ulcers

проба, фоторегистрация в динамике), так и специальное (оптическая когерентная томография переднего отрезка глаза (ОКТ). Для определения структуры роговицы и глубины язвенного дефекта применяли оптический когерентный томограф Spectralis OCT (Heidelberg Engineering, Германия). В ходе диагностической процедуры направление сканирующего луча задавали вручную, с помощью ОКТ оценивали биометрические показатели и анатомо-топографические взаимоотношения структур переднего отрезка глаза, обращая особенное внимание на состояние роговицы с определением площади дефекта, глубины язвенного процесса, наличия патологических процессов в строме роговицы, изучением мониторинга эффективности проводимого лечения.

Выполняли также микробиологические, иммунологические, ультразвуковые и электрофизиологические исследования.

Эпистромальный кросслинкинг осуществляли по стандартной методике после местной инстилляционной анестезии. Проводили инстилляции раствора рибофлавина 0,1 % с декстрилином 20 % (Декстрилинк, Уфимский НИИ глазных болезней АН РБ) по 2 капли каждые 2 минуты в течение 30 минут (15 закапываний). Затем в синем свете проводили биомикроскопию для оценки насыщения стромы роговицы рибофлавином. Учитывая имеющийся дефект роговицы, в отличие от стандартной методики проведения кросслинкинга, в наших случаях дезэпителизацию не проводили. Настраивали фокусировку излучения (расстояние между излучателем и роговицей пациента 5 см), диаметр луча на роговице, при этом избегали облучения зоны лимба, после чего начинали активацию УФ-излучения. Для этого использовали систему УФ-излучения OPTO X-Link (OPTO, Бразилия) с длиной волны 365 нм мощностью излучения 3,0 мВт/см² (5,4 Дж/см²). УФ-облучение в течение 30 минут сочетали с инстилляцией декстрилинка каждые 2 минуты. Операцию заканчивали промыванием полости глаза физиологическим раствором и закапыванием антибактериального препарата (офтаквикс).

Статистическую обработку результатов исследований клинических данных выполняли в программе «Statistica 7.0» (StatSoft Inc.) с использованием модулей «Basic statistics and tables», «Nonparametrics», «Advanced linearNonlinear Models».

РЕЗУЛЬТАТЫ И ОБСУЖДЕНИЕ

Анализ результатов проведенного лечения позволил установить, что среди госпитализированных больных с язвами роговицы и трансплантата лица мужского пола составили 53,5 %, женского — 46,5 %, при этом преобладали пациенты старшей возрастной группы (после 45 лет — 61,6 %). Причинами развития язвенного процесса в роговице в 32,6 % была травма, в 23,6 % — герпесвирусная инфекция (вирус HSV I и II типа, CMV, HHV-6, Эпштейна-Барр). Наиболее часто при бактериальной инфекции обнаруживали *Staphylococcus*, *Streptococcus*,

Pseudomonas aeruginosa, реже встречались *Escherichia coli*, *Neisseria*, *Candida*. Трофические язвы, обусловленные системными заболеваниями (ревматоидный артрит, токсикодермия, сахарный диабет, синдром Лайелла, Сьегрена), имели место у 26,7 % больных.

В зависимости от этиологии язвенно-деструктивных изменений, динамики течения, клинических проявлений процесса прогноз определялся глубиной поражения, площадью распространенности язвы, степенью тяжести с вовлечением в процесс подлежащих структур глаза и наличием сопутствующей соматической патологии.

Установлено, что пациенты с наличием глубокой язвы (2/3 и более толщины роговицы, десцеметоцеле, перфорация) составили 61,6 %. По данным ОКТ, в ряде случаев отмечалось значительное утолщение роговицы, что обуславливалось выраженной воспалительной реакцией, отеком тканей, наличием экссудата. Поскольку язвенный процесс распространялся не только на оптическую зону, но и на периферию роговицы, толщина ее была неравномерной, и оценить достоверно глубину поражения не всегда представлялось возможным.

В соответствии с классификацией В.И. Осташевского и Т.У. Горгиладзе (1984) язвы средней тяжести, тяжелой и особо тяжелой наблюдались у 72,3 % больных. Осложненное течение с развитием увеита, катаракты, вторичной глаукомы, а также с угрозой перфорации язвы требовало выполнения экстренной хирургической помощи, которая была направлена на органосохранный эффект, поскольку у 75,6 % пациентов имелись лишь остаточные зрительные функции (ощущение света с правильной и неправильной светопроекцией). Хирургические вмешательства часто выполнялись многократно. С учетом тяжести исходного состояния и сопутствующей патологии оперативное вмешательство проводили в период экстренной госпитализации и при повторной госпитализации в случаях рецидивирующего течения язвенного процесса как роговицы, так и трансплантата.

Проводили следующие виды операций: аутоконъюнктивопластика (АК), трансплантация амниотической мембраны (ТАМ), ТАМ + блефарография (БР), послойная кератопластика (ПКП), сквозная кератопластика нативной роговицей (СКП-н), сквозная кератопластика консервированной роговицей СКП (к), реконструктивная сквозная кератопластика (РКП). При использовании ТАМ с целью профилактики дислокации амниона под линзой и ускорения времени эпителизации дефекта роговицы применяли разработанную нами методику фиксации амниотической мембраны П-образными швами по всей окружности в сочетании с латеральной блефарографией. Варианты оперативных вмешательств представлены на рис. 1.

Результаты хирургического лечения оценивали по следующим параметрам: купирование роговичного синдрома, сроки эпителизации язвенной поверхности, рассасывание гипопиона и исчезновение опалесценции влаги передней камеры; при кератопластике — характер

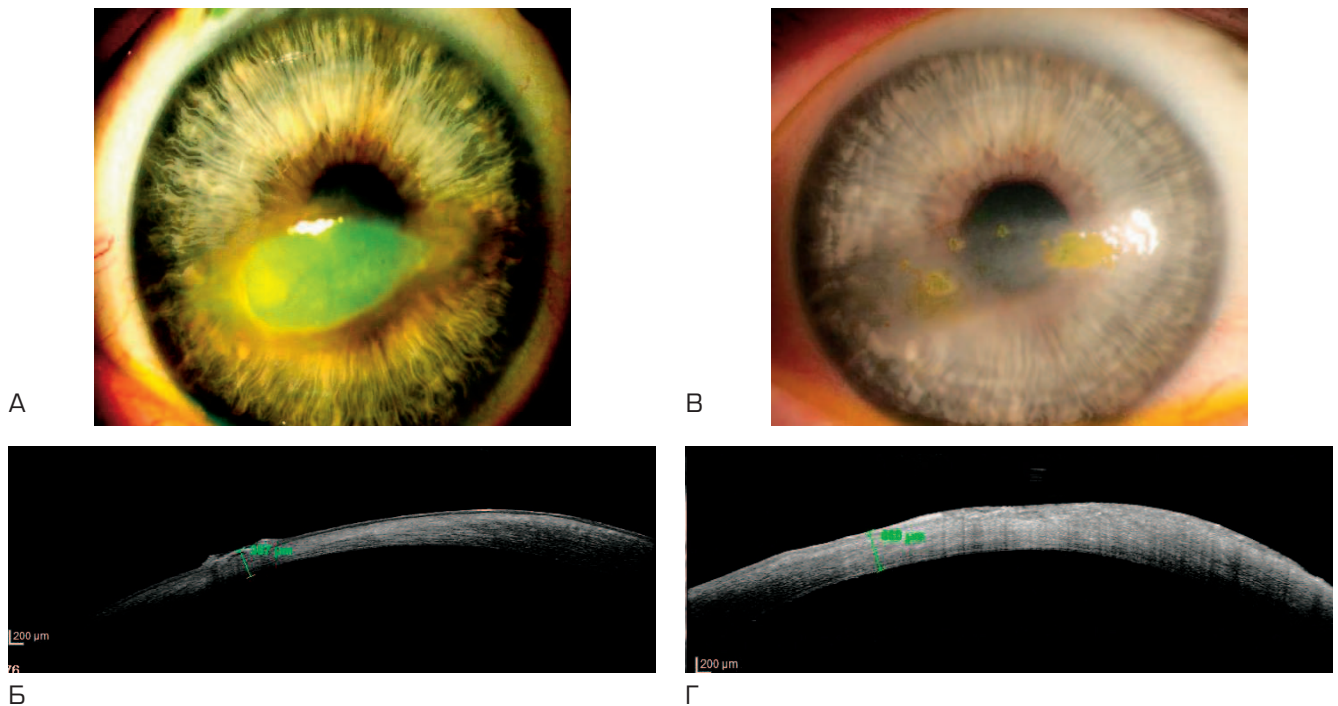


Рис. 1. Первый вариант лечения. Кросслинкинг как самостоятельный вариант лечения. А, Б — до лечения; В, Г — после лечения
Fig. 1. First treatment option. Crosslinking as an independent method. А, Б — before treatment; В, Г — after treatment

приживления роговичного трансплантата (прозрачное, полупрозрачное); а также частичное восстановление зрительных функций.

Установлено, что эпителизация роговицы в 68,6 % случаев наблюдалась в ранние сроки (до 7 дней) после СКП и РКП (84,2 и 72,2 % соответственно), в то время как замедленная эпителизация (7–10 дней и более) имела место у 31,4 % пациентов при других видах оперативных вмешательств. При оценке сроков эпителизации, в зависимости от глубины язвы, по данным ОКГ выявлено, что при глубине язвы 200–350 мкм частота заживления в сроки до 7 дней является наиболее высокой при операциях ТАМ + БР и СКП.

Прозрачное приживление трансплантата при РКП наблюдалось в 100 % случаев, при СКП — в 94,7 %, при ПКП — в 92,3 %.

У 27 пациентов при замедленном сроке эпителизации роговицы и трансплантата требовалось проведение дополнительных хирургических вмешательств (в основном ТАМ и ТАМ + БР) в связи с рецидивирующим течением герпесвирусной инфекции и трофическими расстройствами. К моменту выписки из стационара произошло купирование воспаления, а также стабилизация процесса, но с незначительным улучшением остроты зрения.

Таким образом, в тяжелых случаях течения язвенного процесса герпетического и трофического характера ТАМ и ТАМ + БР оказались наиболее результативными за счет регенеративного воздействия амниона в зоне дефекта роговичной ткани. При стабилизации процесса с формированием стойкого помутнения в дальнейшем

проводили ПКП, СКП, РКП, которые завершались частичным восстановлением зрительных функций.

Комбинированное лечение язвы роговицы и трансплантата проводили у 40 пациентов методом эпистромального кросслинкинга (КРЛ). Предварительно осуществляли консервативное лечение в течение 2–3 недель (антибиотики, противовоспалительные, регенеративные и другие препараты).

Коллагеновый кросслинкинг применяли для биомеханической стабилизации роговицы с целью полимеризации волокон стромы под влиянием фотодинамических реакций в результате воздействия ультрафиолета и рибофлавина. Известно также, что кросслинкинг обладает бактерицидным и бактериостатическим действием в отношении широкого спектра патогенных микроорганизмов, которые не поддаются медикаментозной терапии. Исключением является применение КРЛ в лечении герпетической язвы роговицы. Кроме того, необходимо учитывать глубину язвенного дефекта, при этом толщина роговицы должна составлять не менее 380 мкм.

Возрастной диапазон больных составил 30–86 лет (в среднем 47 ± 7 лет), I группа — 18 пациентов с язвой собственной роговицы и II группа — 22 больных с язвой роговичного трансплантата. Причинами язвенного процесса в 18 случаях явились травма, в том числе с внедрением инородного тела, ношение МКЛ, ССГ, трофические расстройства, системные заболевания. Наиболее часто размер язвы составлял $2,0 \times 3,0$ мм с гнойной инфильтрацией дна и краев, некрозом эпителия и различных слоев стромы в центральной и парацентральной зоне

роговицы и трансплантата, в ряде случаев наблюдали наличие опалесценции влаги передней камеры и гипопион. Оценку эффективности лечения проводили по следующим критериям: купирование роговичного синдрома, резорбция отека, очищение дна и краев язвы, рассасывание гипопиона, сокращение площади и глубины дефекта, сроки эпителизации язвы, динамика остроты зрения.

В связи с тем что этиология, клинические проявления, сопутствующие факторы, сроки госпитализации больных были разнородными, КРЛ проводили в трех вариантах: 1 — как основной метод лечения язвы, 2 — КРЛ в сочетании с ТАМ и временной БР, 3 — кератопластика + КРЛ (на 5–7-й день после операции).

При первом варианте лечения наблюдали купирование корнеального синдрома на следующий день после КРЛ; очищение язвы, резорбцию гипопиона, сокращение площади и глубины дефекта на 2-й день (в среднем); снижение воспалительного отека (по данным ОКТ) — на 3-й день; завершение эпителизации язвы — от 2 недель до 3 месяцев (в среднем 1 месяц); острота зрения до лечения составляла от pr.l.certae до 0,02. После лечения (через 6 месяцев) — от 0,03 до 0,6 (рис. 2: до лечения — А, Б, после лечения — В, Г).

Во втором варианте лечения, при синергизме КРЛ и ТАМ, наблюдалось купирование корнеального синдрома на следующий день после КРЛ, очищение язвы, сокращение площади и глубины дефекта в среднем на 7-й день; снижение воспалительного отека (по данным ОКТ) на 5-й день. В последующем в результате замедленной эпителизации больным проводили ТАМ + блефаро-

графию (временную). Через 14 дней, после снятия швов с век, роговица была эпителизирована у всех пациентов. Острота зрения до лечения составляла от pr.l.certae до 0,05, в отдаленном периоде (через 6 месяцев) от 0,05 до 0,4 (в среднем 0,2) (рис. 3 А, Б, В, Г).

При использовании третьего варианта лечения — КРЛ на 5-й день после сквозной и послойной кератопластики по поводу язвы с перфорацией роговицы — наступала активация кератогенеза, что способствовало укреплению стромы трансплантата и собственной роговицы. В ходе наблюдений установлено значительное снижение отека трансплантата, его уплотнение (по данным ОКТ) на 5-й день. Эпителизация трансплантата проявлялась в среднем на 6-й день. Острота зрения до лечения составляла от pr.l.certae до 0,05, после лечения — от 0,05 до 0,4 (в среднем 0,2) (рис. 4).

Разработанная тактика лечения язв роговицы в сочетании с КРЛ привела к заживлению и повышению остроты зрения в 100 % случаев. Однако предложенные нами варианты лечения требуют дальнейшего изучения и совершенствования.

Основываясь на результатах проведенного лечения, мы разработали алгоритм комплексной хирургической помощи при язвенных поражениях роговицы.

При I степени тяжести, характеризующейся наличием гнойного инфильтрата до 3–5 мм в диаметре, не распространяющегося вглубь, при отсутствии гипопиона, синехий, неоваскуляризации и других осложнений, при толщине роговицы в зоне проекции язвы по данным ОКТ более 500 мкм рекомендуются ТАМ, КРЛ.

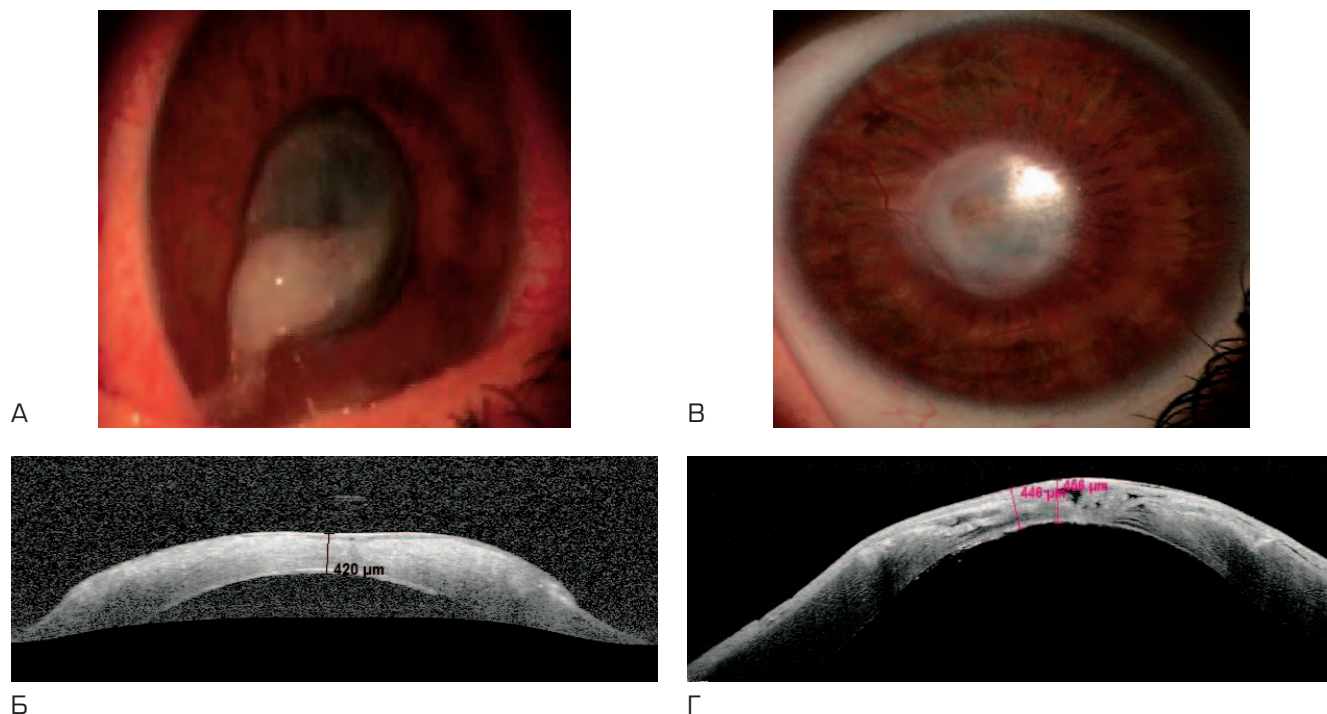


Рис. 2. Второй вариант лечения. Кросслинкинг + трансплантация амниотической мембраны. А, Б — до лечения; В, Г — после лечения
Fig. 2. Second treatment option. Crosslinking + amniotic membrane transplantation. А, Б — before treatment; В, Г — after treatment

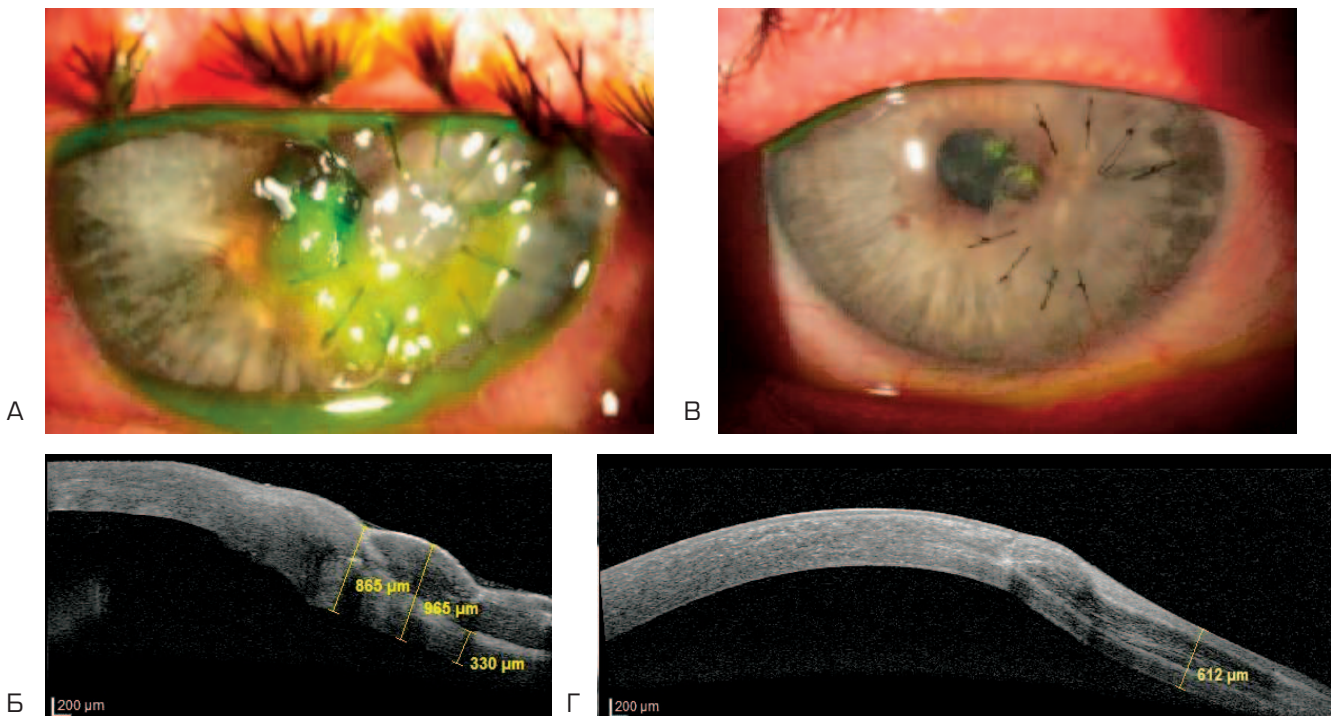


Рис. 3. Третий вариант лечения. Кросслинкинг + кератопластика. А, Б — до лечения; В, Г — после лечения

Fig. 3. Third treatment option Crosslinking + keratoplasty. А, Б — before treatment; В, Г — after treatment

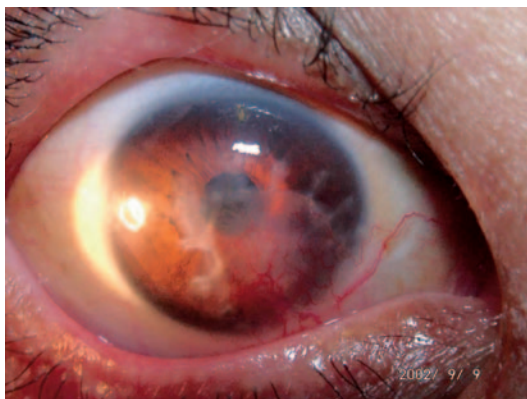


Рис. 4. Аутоконъюнктивальная пластика

Fig. 4. Autoconjunctival plasty

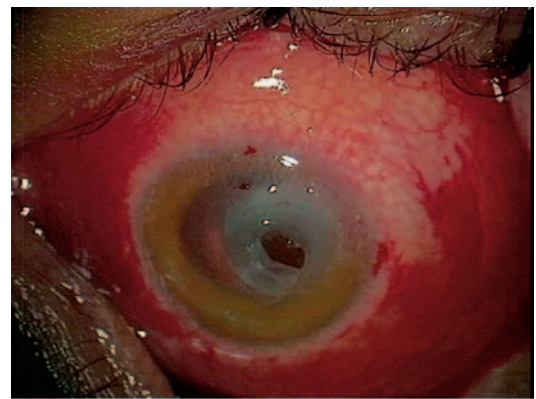


Рис. 5. Послойная кератопластика

Fig. 5. Lamellar keratoplasty

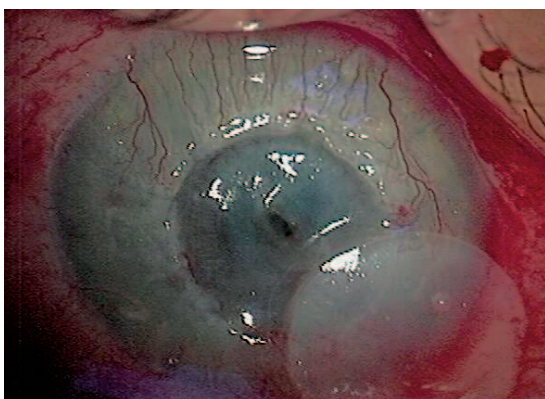


Рис. 6. Сквозная кератопластика

Fig. 6. Penetrating keratoplasty

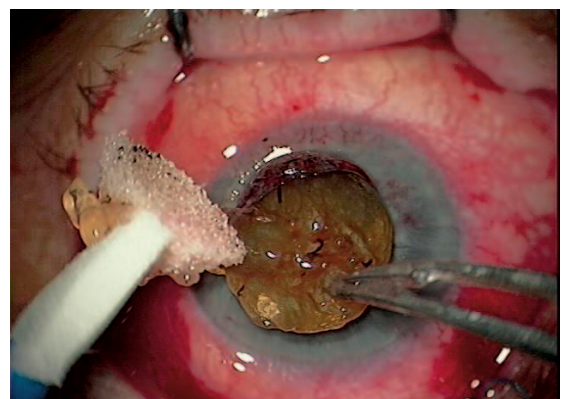


Рис. 7. Реконструктивная кератопластика

Fig. 7. Reconstructive keratoplasty

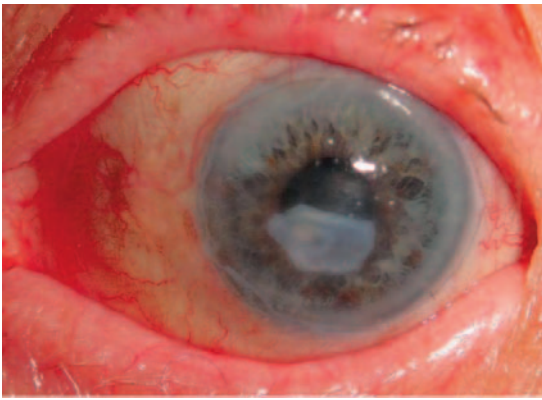


Рис. 8. Трансплантация амниотической мембраны

Fig. 8. Transplantation of amniotic membrane

При II степени тяжести, характеризующейся размером язвы более 6 мм в диаметре, при глубине процесса на 1/4–2/3 стромы, при наличии гипопиона до 2 мм, умеренном иридоциклите и единичных синехиях, незначительной неоваскуляризации, по данным ОКТ при глубине процесса от 380 до 450 мкм рекомендуются ТАМ + БР, ПКП, КРЛ.

При III степени тяжести, характеризующейся размером язвы от 6 до 9 мм в диаметре, при глубине процесса более 2/3 стромы с явлениями глубокой инфильтрации

стромы, при наличии гипопиона до 6 мм, выраженном иридоциклите, синехиях, вторичной гипертензии, по данным ОКТ при глубине процесса от 200 до 350 мкм рекомендуются ПКП, СКП, ТАМ + БР // КРЛ трансплантата.

При IV степени тяжести, характеризующейся полным или почти полным расплавлением роговицы с абсцедированием, резким истончением роговицы, перфорацией, обширным гипопионом рекомендуются СКП, СКП + БР, СКП + ТАМ + БР // КРЛ трансплантата.

ВЫВОДЫ

Таким образом, при использовании комбинированного лечения язвенных поражений роговицы и трансплантата, основанного на результатах клинико-инструментальных исследований, возможно ускорение сроков купирования воспалительного процесса и реабилитационного периода, что позволяет улучшить прогноз заболевания и подготовить пациентов к проведению последующих этапов хирургических вмешательств (при наличии показаний), направленных на восстановление зрительных функций.

УЧАСТИЕ АВТОРОВ:

Ченцова Е.В. — научное редактирование;
Вериги Е.Н. — научное редактирование;
Хазамова А.И. — техническое редактирование, оформление библиографии, подготовка иллюстраций.

ЛИТЕРАТУРА/REFERENCES

1. Майчук Ю.Ф. Глазные инфекции. *Русский медицинский журнал*. 1999;7(1):16–19 [Maychuk Yu.F. Eye infections. *Russian Medical Journal = Russkij medicinskij zhurnal* 1999;7(1):16–19 (In Russ.)].
2. Ситник Г.В. Современные подходы к лечению язв роговицы. *Медицинский журнал*. 2007;22(4):100–104 [Sitnik G.V. Contemporary approaches to the treatment of corneal ulcers. *Medical Journal = Medicinskij zhurnal* 2007;22(4):100–104 (In Russ.)].
3. Оганесян О.Г., Гундорова Р.А., Майчук Ю.Ф., Макаров П.В., Хорошилова-Маслова И.П., Илатовская Л.В. Новая модификация аутоконъюнктивальной пластики в неотложной хирургии роговицы. *Вестник офтальмологии*. 2002;1:18–22 [Oganesyanyan O.G., Gundorova R.A., Maychuk Yu.F., Makarov P.V., Khoroshilova-Maslova I.P., Ilatovskaya L.V. A new modification of auto-conjunctival plasty in urgent corneal surgery. *Annals of Ophthalmology = Vestnik oftal'mologii* 2002;1:18–22 (In Russ.)].
4. Бикбов М.М. Применение кроссликинга роговичного коллагена в лечении буллезной кератопатии. *Офтальмохирургия*. 2011;1:33–34 [Bikbov M.M. Application of cross-linking of corneal collagen in the treatment of bullous keratopathy. *Ophthalmosurgery = Oftal'mokhirurgiya*. 2011;1:33–34 (In Russ.)].
5. Жабрунова М.А., Захарова О.А., Новикова С.А., Белдовская Н.Ю. Коллагеновый кроссликинг: новые возможности в лечении патологии роговицы. *Офтальмологические ведомости*. 2014;7(2):50–59 [Zhabrunova M.A., Zakharova O.A., Novikova S.A., Beldovskaya N.Yu. Collagen cross-linking: new opportunities in the treatment of corneal pathology. *Ophthalmology journal = Oftal'mologicheskie ведомosti*. 2014;7(2):50–59 (In Russ.)]. DOI: 10.17816/OV2014250-59
6. Ченцова Е.В., Вериги Е.Н., Яни Е.В., Хазамова А.И. Современные аспекты лечения язвенных поражений роговицы. *Евразия*. 2016;2(2):99–105 [Chentsova E.V., Verigo E.N., Yani E.V., Khazamova A.I. Modern aspects of the treatment of corneal ulcers. *Eurasia = Evraziya*. 2016;2(2):99–105 (In Russ.)].
7. Bourcier T. Bacterial keratitis: predisposing factors, clinical and microbiological review of 300 cases. *Archives of Ophthalmology*. 2003 Jul;87(7):806–6. DOI: 10.1136/bjo.87.7.834
8. Froumisi N.A. Acanthamoebic keratitis associated with fungal keratitis. *American Journal of Ophthalmology*. 2001;131(4):508–509. DOI: 10.1016/S0002-9394(00)00827-8
9. Rattanamat T. Trends in contact lens-related corneal ulcers. *Cornea*. 2001 Apr;20(3):290–294. DOI: 10.1097/00003226-200104000-00010
10. Каспаров А.А., Садыхов А.К., Маложен С.А. Лечение гнойной язвы роговицы. *Вестник офтальмологии*. 1997;103(6):67–71 [Kasparov A.A., Sadykhov A.K., Malozhen S.A. Treatment of purulent corneal ulcers. *Annals of Ophthalmology = Vestnik oftal'mologii*. 1997;103(6):67–71 (In Russ.)].
11. Макаров П.В., Кугушева А.Э., Слепова О.С., Ченцова Е.В., Хазамова А.И. О персистирующих эрозиях роговичного трансплантата (сообщение 2). *Российский офтальмологический журнал*. 2015;2:41–46 [Makarov P.V., Kugusheva A.E., Slepova O.S., Chentsova E.V., Khazamova A.I. On persistent erosions of the corneal transplant (communication 2). *Russian ophthalmological journal = Rossiyskiy oftal'mologicheskij zhurnal*. 2015;2:41–46 (In Russ.)].
12. Galperin G., Berra M., Tau J. Treatment of Fungal Keratitis from Fusarium Infection by Corneal Cross-Linking. *Cornea*. 2012;31(2):176–180. DOI: 10.1097/ICO.0b013e318221cec7
13. Rocha K.M., Ramos-Estaban J.C., Qian Y., et al. Comparative study of riboflavin-UVA cross-linking and «flash-linking» using surface wave elastometry. *Journal Refractive Surgery*. 2008;24(7):748–751.
14. Каспарова Е.А. Гнойные язвы роговицы: клиника, диагностика, консервативное лечение. *Вестник офтальмологии*. 2015;131(6):106–119 [Kasparova E.A. Purulent corneal ulcers: clinic, diagnosis, conservative treatment. *Annals of Ophthalmology = Vestnik oftal'mologii*. 2015;131(6):106–119 (In Russ.)]. DOI: 10.17116/oftalma20151316106-119
15. Solomon A., Meller D., Prabhasawat P. Amniotic membrane grafts for nontraumatic corneal perforations, descemetocelles, and deep ulcers. *Ophthalmology*. 2002;4:694–703.
16. Tseng S.G.G., Prabhasawat P., Lee S.H. Amniotic membrane transplantation for conjunctival surface reconstruction. *American Journal of Ophthalmology*. 1997;124:765–774. DOI: 10.1136/bjo.86.6.640
17. Иомдина Е.Н., Бауэр С.М., Котляр К.Е. Биомеханика глаза: Теоретические аспекты и клинические приложения. М., 2007:166–173 [Yomdina E.N., Bauer S.M., Kotlyar K.E. Biomechanics of the eye: Theoretical aspects and clinical applications. M., 2007:166–173 (In Russ.)].
18. Нероев В.В., Петухова А.Б., Данилова Д.Ю. Кроссликинг роговичного коллагена в лечении трофических и бактериальных язв роговицы. *Российский медицинский журнал. Клиническая офтальмология*. 2013;2:25–27 [Neroev V.V., Petukhova A.B., Danilova D.Yu. Crosslinking of corneal collagen in the treatment of trophic and bacterial ulcers of the cornea. *Russian Medical Journal. Clinical Ophthalmology = Russian Medical Journal. Clinical Ophthalmology*. 2013;2:25–27 (In Russ.)].
19. Ченцова Е.В., Вериги Е.Н., Макаров П.В., Хазамова А.И. Кроссликинг в комплексном лечении язв роговицы и трансплантата. *Российский офтальмологический журнал*. 2017;10(3):93–102 [Chentsova E.V., Verigo E.N., Makarov P.V., Khazamova A.I. Crosslinking in the complex treatment of corneal ulceration and corneal grafting. *Russian ophthalmological journal = Rossiyskiy oftal'mologicheskij zhurnal*. 2017;10(3):93–100 (In Russ.)].
20. Wollensak G., Spoerl E., Seiler T. Riboflavin/ultraviolet-a-induced collagen crosslinking for the treatment of keratoconus. *American Journal of Ophthalmology*. 2003;135(5):620–627.

СВЕДЕНИЯ ОБ АВТОРАХ

ФГБУ «Московский научно-исследовательский институт глазных болезней им. Гельмгольца» Министерства здравоохранения Российской Федерации
Ченцова Екатерина Валериановна
доктор медицинских наук, профессор
ул. Садовая-Черногрязская, 14/19, Москва, 105062, Российская Федерация

ФГБУ «Московский научно-исследовательский институт глазных болезней им. Гельмгольца» Министерства здравоохранения Российской Федерации
Веригο Елена Николаевна
доктор медицинских наук, профессор
ул. Садовая-Черногрязская, 14/19, Москва, 105062, Российская Федерация

ФГБУ «Московский научно-исследовательский институт глазных болезней им. Гельмгольца» Министерства здравоохранения Российской Федерации
Хазамова Айзанат Иманшапиевна
аспирант
ул. Садовая-Черногрязская, 14/19, Москва, 105062, Российская Федерация

ABOUT THE AUTHORS

Moscow Helmholtz Research Institute of Eye Diseases
Chentsova Ekaterina V.
MD, professor
Sadovaya-Chernogryazskaya str., 14/19, Moscow, 105062, Russia

Moscow Helmholtz Research Institute of Eye Diseases
Verigo Elena N.
MD, professor
Sadovaya-Chernogryazskaya str., 14/19, Moscow, 105062, Russia

Moscow Helmholtz Research Institute of Eye Diseases
Hazamova Ayzanat I.
Postgraduate
Sadovaya-Chernogryazskaya str., 14/19, Moscow, 105062, Russia