


Сравнительный анализ результатов ИАГ-лазерного витреолизиса и задней витрэктомии при диабетическом гемофтальме



Э. М. Насимов



Н. И. Алиева

Национальный Центр Офтальмологии имени акад. Зарифы Алиевой, ул. Джавадхана 32/15, г. Баку, AZ 1114, Азербайджан

РЕЗЮМЕ

Офтальмология. — 2014. — Т. 11, № 3. — С. 33–37

Цель: проведение сравнительного анализа результатов ИАГ – лазерного витреолизиса и задней витрэктомии при диабетическом гемофтальме. **Пациенты и методы.** В исследование включены 96 пациентов (106 глаз) с пролиферативной диабетической ретинопатией (ПДР), осложненной гемофтальмом, в возрасте от 43 до 72 лет, из них 57 женщин и 39 мужчин. Все пациенты были разделены на 2 группы. Группу I составили 61 пациент (67 глаз), которым выполнен ИАГ-лазерный витреолизис, и которые были разделены на 3 подгруппы. II группа состояла из 25 пациентов (25 глаз), у которых проведен ретроспективный анализ результатов хирургической витрэктомии по поводу ПДР, осложненной гемофтальмом, из них 10 мужчин и 25 женщин, средний возраст – 59,4±9,2 года. Все пациенты обследованы до лечения и в динамике на 10 день, через 1, 3, 6, 9 и 12 месяцев. Методы обследования включали визометрию, тонометрию, биомикроскопию, офтальмоскопию и ультразвуковые методы (В-сканирование и квантитативную эхографию, которую выполняли с целью определения плотности гемофтальма). **Результаты.** Острота зрения у пациентов I группы до лечения в 1 подгруппе составила 0,169±0,05, во 2 подгруппе – 0,057±0,007, в 3 подгруппе – 0,012±0,003, в группе II – 0,039±0,012 (рис. 6). Острота зрения была достоверно выше в 1 подгруппе в сравнении со 2-й ($p<0,005$), в сравнении с 3-й ($p<0,001$) и с группой сравнения ($p<0,005$). Во 2 подгруппе она была достоверно выше в сравнении с 3 группой ($p<0,001$), достоверного различия с группой II получено не было ($p>0,05$). В сравнении с группой II острота зрения в 3 подгруппе была достоверно ниже ($p<0,05$). Давность гемофтальма в 1 подгруппе составила 1,71±0,62 месяцев, во 2 подгруппе – 2,77±1,48, в подгруппе 3-2,64±1,32 месяцев, во группе II – 2,32±1,05 месяцев. **Обсуждение и выводы.** Витреальная хирургия остается методом выбора, однако развитие осложнений после неё наблюдается в 15-46% случаев, а восстановление зрительных функций – лишь в 45% случаев. Витрэктомия, являясь золотым стандартом и кардинальным решением в лечении диабетического гемофтальма, имеет ряд осложнений, перед ее выполнением необходимо осуществлять выжидательную тактику, а также добиваться удовлетворительного соматического статуса пациентов. Применение ИАГ-лазерного витреолизиса на ранних стадиях, возможность повторных вмешательств, благоприятный профиль безопасности и узкий круг осложнений позволяет рекомендовать данный метод для лечения больных с ДР, осложненной гемофтальмом. Витрэктомию проводят на более поздних стадиях гемофтальма, однако ИАГ-лазерный витреолизис может быть использован на ранних стадиях как альтернативный способ лечения диабетической ретинопатии, осложненной рецидивирующим гемофтальмом.

Ключевые слова: ИАГ-лазерный витреолизис, гемофтальм, диабетическая ретинопатия

Прозрачность финансовой деятельности: Никто из авторов не имеет финансовой заинтересованности в представленных материалах или методах. Конфликт интересов отсутствует.

The Article in English see at <http://www.ophtalmojournal.com/en>

ENGLISH

Comparative analysis of YAG laser vitreolysis and posterior vitrectomy in diabetic hemophthalmus

E. M. Gasimov, N. I. Aliyeva

National Centre of Ophthalmology named after acad. Zarifa Aliyeva, Dzhavadkhan St. 32/15, Baku, AZ 1114, Azerbaijan

SUMMARY

Purpose: To conduct a comparative analysis of YAG laser vitreolysis and posterior vitrectomy in diabetic hemophthalmus. **Materials and Methods.** The study included 96 patients (106 eyes) aged 43-72, 57 women and 39 men, with PDR complicated by hemophthalmus. Of them, there were 57 women and 39 men. All the patients have been divided into 2 groups. Group I consisted of 61 patients (67 eyes) with YAG laser vitreolysis. 35 patients (39 eyes) in group II had a retrospective analysis of the results of surgical vitrectomy for PDR complicated by hemophthalmus. There were 10 men and 25 women with the average age of $59,4 \pm 9,2$. All the patients were examined prior to the treatment and in the dynamics on the 10th day; 1, 3, 6, 9 and 12 months. Examination methods: visometry, tonometry, biomicroscopy, ophthalmoscopy and ultrasound methods (B-scan and quantitative sonography). Quantitative sonography was performed to determine the density of the hemophthalmus. **Results.** Visual acuity 1st group patients before treatment in 1st subgroup was $0,169 \pm 0,05$, in 2nd subgroup – $0,05 \pm 0,007$, in 3rd subgroup – $0,012 \pm 0,003$, the subgroups have to be reflected in the previous section, in group II – $0,039 \pm 0,012$ (Fig. 6). Visual acuity was significantly higher in subgroup 1 compared to 2 – ($p < 0,005$), compared to 3 ($p < 0,001$) and to a comparison group ($p < 0,005$). In subgroup 2 it was significantly higher compared to 3 ($p < 0,001$), there was no significant difference with the group II ($p > 0,05$). Compared with the group II visual acuity in subgroup 3 was significantly lower ($p < 0,05$). Period of hemophthalmia in 1st subgroup was $1,71 \pm 0,62$ months, in 2nd subgroup – $2,77 \pm 1,48$, in the 3rd subgroup – $2,64 \pm 1,32$ months, in group II – $2,32 \pm 1,05$ months. Vitreous surgery remains the treatment of choice, but the complications after it are observed in 15-46% of cases, the recovery of visual function is only in 45% of cases. **Conclusions.** 1. Vitrectomy being the gold standard and cardinal solution in the treatment of diabetic hemophthalmus has a number of complications and requires expectant tactics and satisfactory somatic status of the patients. 2. Use of YAG laser vitreolysis at early stages, the possibility of repeated surgeries, a favorable safety profile and a narrow range of complications make it possible to recommend this method to treat patients with DR complicated by hemophthalmus. 3. Given that vitrectomy is performed at later stages of the hemophthalmus the YAG laser vitreolysis can be used at early stages as an alternative method to treat diabetic retinopathy complicated by recidivous hemophthalmus.

Keywords: Vitrectomy, YAG laser vitreolysis, diabetic hemophthalmus

Financial Disclosure: No author has a financial or property interest in any material or method mentioned. There is no conflict of interests

Ophthalmology in Russia. — 2014. — Vol. 11, No 3. — P. 33–37

Новым этапом в лечении пролиферативной диабетической ретинопатии (ПДР) явилось появление и внедрение в клинику витреальной хирургии [1,2,3,4], основоположником которой в начале 70-х годов прошлого столетия стал Robert Machemer [5,6].

Классические показания к витрэктомии при ПДР включали: гемофтальм, не рассасывающийся в сроки от 6 месяцев и больше, массивные фиброзные пролиферации в стекловидном теле и тракционная отслойка сетчатки, включающая макулярную область [7]. Удаление непрозрачных оптических сред (витрэктомия, как правило, сочетается с экстракцией катаракты) создаёт условия для проведения интра- и послеоперационной лазеркоагуляции сетчатки. Многочисленные исследования позволили расширить показания к витрэктомии у этой группы пациентов за счет проведения операции на более ранних стадиях.

Наряду с преимуществами витрэктомии при ПДР следует отметить и осложнения: повторный гемофтальм, ятрогенные отслойки сетчатки, повышение офтальмотонуса в послеоперационном периоде, стимуляция переднегоидной фиброваскулярной пролиферации, приводящей к рубцовости.

Хирургическое лечение пациентов с далеко зашедшей стадией ПДР в большинстве случаев не ограничи-

вается одним оперативным вмешательством.

Необходимость повторных оперативных вмешательств диктуют техника операции или осложнения, развивающиеся после витреоретинальной хирургии у пациентов с ПДР. Всё это нередко ставит под сомнение возможность выполнения витреоретинальных операций у такой категории пациентов из-за их соматического статуса [8].

В связи с этим разработка новых методов лечения данной патологии является чрезвычайно актуальной.

Отдельные сообщения об ИАГ-лазерной гиалотомии относятся к 80-м годам [9]. R Fankhauser (1985) использовал излучение ИАГ-лазера для образования оптического канала с целью ослабления тракции стекловидного тела (СТ) при отслойке сетчатки.

Ряд авторов считает, что ИАГ-лазерная хирургия СТ не может быть самостоятельным вмешательством, а лишь только фрагментом хирургической витрэктомии, но в то же время отмечают эффективность ИАГ-лазерного воздействия у 30-65% больных [10,11].

Цель исследования состояла в проведении сравнительного анализа результатов ИАГ — лазерного витреолизиса и задней витрэктомии при диабетическом гемофтальме.

ПАЦИЕНТЫ И МЕТОДЫ.

В исследование включены 86 пациентов (92 глаза) с ПДР, осложненной гемофтальмом, в возрасте от 43 до 72 лет (средний возраст $57,8 \pm 8,6$ лет), из них 51 женщин (59,3%) и 35 мужчин (40,7%). Срок давности гемофтальма составлял от нескольких дней до 6 и более месяцев. Все пациенты были разделены на 2 группы.

Группу I составили 61 пациент (67 глаз), у которых был выполнен ИАГ-лазерный витреолизис. После сеансов ИАГ-лазерного витреолизиса контроль за состоянием больных осуществляли на 10 день, через 1, 3, 6, 9 и 12 месяцев.

Пациенты группы I, в свою очередь, были разделены на 3 подгруппы в зависимости от плотности гемофтальма. При распределении гемофтальма по плотности руководствовались классификацией по Ronpi M. L., Gow J. A., Lisa R. G. [12]. Пациенты с I стадией гемофтальма в наше исследование не были включены, так как в план лечения этих пациентов не входило применение ИАГ-лазерного витреолизиса. Гемофтальм II стадии в нашей работе характеризовался как гемофтальм низкой плотности, III стадии — средней плотности и IV стадии — высокой плотности.

На основании данных квантитативной эхографии пациенты I группы были подразделены на следующие подгруппы.

Первая подгруппа состояла из 7 мужчин (63,6%) и 4 женщин (36,4%), со средним возрастом $57,3 \pm 4,1$ года, у 3 пациентов имел место СД 1 типа (27,3%), у 8 (72,7%) — СД 2 типа. Вторая подгруппа состояла из 13 мужчин (54,2%) и 11 женщин (45,8%), со средним возрастом $57,5 \pm 9,1$ года, у 12 пациентов диагностировали СД 1 типа и у 12 — СД 2 типа (по 50%). Третья подгруппа состояла из 9 мужчин (34,6%) и 17 женщин (65,4%), со средним возрастом $56,9 \pm 9,1$ года, у 11 пациентов имел место СД 1 типа (42,3%), у 15 (57,7%) — СД 2 типа. Группа II (группа сравнения) состояла из 25 пациентов (25 глаз), у которых проведён ретроспективный анализ результатов хирургической витрэктомии по поводу ПДР, осложнённой гемофтальмом. Из них 7 мужчин (28,0%) и 18 женщин (72,0%) со средним возрастом $59,4 \pm 9,2$ года. У 6 пациентов имел место СД 1 типа (24,0%), у 19 (76,0%) — СД 2 типа.

Использованы следующие офтальмологические методы обследования: визометрия, тонометрия, биомикроскопия, офтальмоскопия и ультразвуковые методы. Ультразвуковые исследования включали В-сканирование и квантитативную эхографию. В-сканирование осуществляли с использованием аппарата E-Z ScanAB5500 (Sonomed, США) и «UltraScan Imaging System» фирмы Alcon (США) с помощью датчика с частотой 10 МГц. Квантитативную эхографию проводили с целью определения плотности гемофтальма при помощи ультразвуковой диагностической системы «Nemio XG SSA-580A» фирмы «TOSHIBA» (Япония) с линейным датчиком частотой в 7,5 МГц.

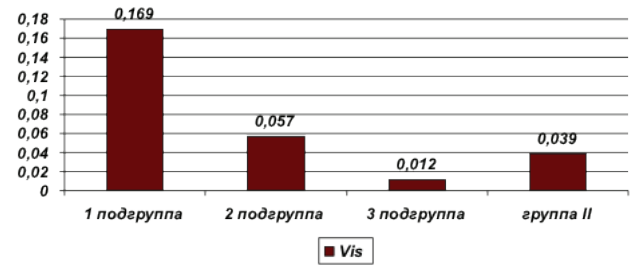


Рис. 1. Острота зрения до лечения

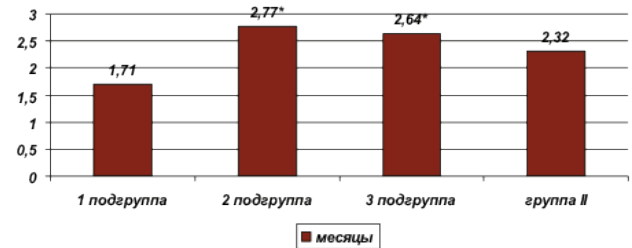


Рис. 2. Давность гемофтальма в группах (месяцы)

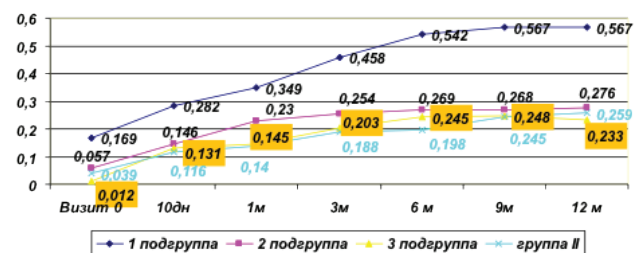


Рис. 3. Динамика остроты зрения в I и II группах в течение 12 месяцев

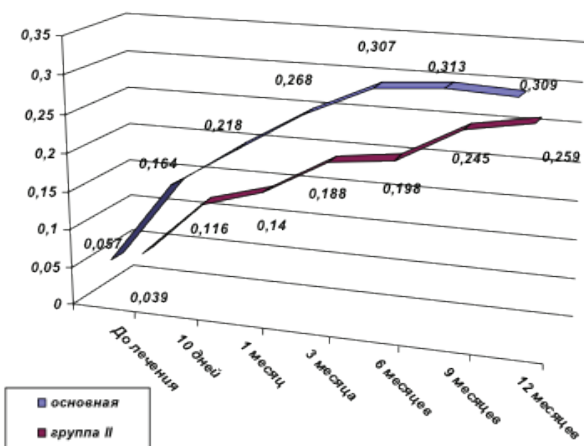


Рис. 4. Динамика среднего значения остроты зрения в основной и контрольной группе в течение 12 месяцев

РЕЗУЛЬТАТЫ И ОБСУЖДЕНИЕ.

Острота зрения до лечения в 1 подгруппе составила $0,169 \pm 0,05$, во 2 подгруппе $0,057 \pm 0,007$, в 3 подгруппе — $0,012 \pm 0,003$, в группе II — $0,039 \pm 0,012$ (рис. 1).

Острота зрения была достоверно выше в 1 подгруппе в сравнении со 2 ($p < 0,005$), в сравнении с 3 ($p < 0,001$) и с группой II ($p < 0,005$). Во 2 подгруппе она была достоверно выше в сравнении с 3 ($p < 0,001$), достоверного различия с группой II получено не было ($p > 0,05$). В сравнении с группой II острота зрения в 3 подгруппе была достоверно ниже ($p < 0,05$).

Давность гемофтальма в 1 подгруппе составила $1,71 \pm 0,62$ месяцев, во 2 подгруппе — $2,77 \pm 1,48$, в подгруппе 3 — $2,64 \pm 1,32$ месяцев, в группе II — $2,32 \pm 1,05$ месяцев (рис. 2).

Как видно на рис. 2, давность гемофтальма была достоверно больше во 2 и 3 подгруппах в сравнении с 1 подгруппой. В целом по основной группе давность гемофтальма составила $2,37 \pm 1,29$ месяца, в группе сравнения — $2,32 \pm 1,05$ месяцев, и достоверных различий между группами по данному показателю не получено.

На рис. 3–4 хорошо видно, что наибольшая острота зрения как исходно, так и в течение всего периода наблюдения, была значительно выше в 1 подгруппе больных с низкой плотностью гемофтальма, что весьма логично.

Итак, при сравнении основной группы и группы II выявлено, что в 1 подгруппе и группе II достоверно различалась исходная острота зрения, поэтому сравнение именно с данной подгруппой проводить было нецелесообразно.

Исходная острота зрения была сопоставима во 2, 3 подгруппах и группе II, однако в дальнейшем кривые сходятся, и различие становится недостоверным.

Кривые 2, 3 подгрупп и группы сравнения находятся в тесном контакте до 10 дня, однако на 1 месяце наблюдается некоторое расхождение кривых: в группе сравнения выявлено не столь значительное повышение остроты зрения, как во 2 и 3 подгруппах. Именно при сравнении данных подгрупп с группой II на 1 и 3 месяце периода наблюдения получено достоверное различие по остроте зрения. В дальнейшем кривые постепенно сходятся вплоть до 9 месяца, что отражает постепенное сопоставимое повышение визуса в оцениваемых группах больных, на 6 и 9 месяце различия по остроте зрения между группами уже не достоверны. На графике хорошо отображается перекрест кривых остроты зрения 3 подгруппы, группы сравнения, который происходит между 9 и 12 месяцем наблюдения, что отражает выявленный факт — в группе сравнения на 12 месяце острота зрения была выше, чем в 3 подгруппе. Это можно объяснить исходно более высокой остротой зрения и меньшей тяжестью гемофтальма в группе II, в то же время в 3 подгруппе имел место гемофтальм с наибольшей плотностью и объемом.

Витреальная хирургия остается методом выбора, однако осложнения после неё наблюдаются в 15–46% случаев, восстановление зрительных функций — лишь в 45% случаев [13].

Несколько лучшие результаты ИАГ-лазерного витреолизиса получены в работе Дегтяревой Е.М. Так, частичный гемофтальм был устранен во всех случаях; субтотальный гемофтальм — в 83,3% и тотальный гемофтальм полностью ликвидирован в 39,2% случаев. Такие результаты объясняются другим генезом гемофтальма — травматическим, тогда как при ПДР имеют место неоваскуляризация и нарушение витреоретинальных взаимоотношений, что препятствует полной резорбции гемофтальма [14].

Полученные нами данные можно сопоставить с результатами лечения больных с ДР, у них резорбцию гемофтальма осуществляли с помощью медикаментозного метода — применения фибринолитика проурокиназы [15]. При исследовании ее активности у пациентов с ДР при наличии субтотальных гемофтальмов рассасывание с повышением остроты зрения наблюдалось у 43,3% пациентов. По результатам нашего исследования, во 2 подгруппе получен сопоставимый результат — 38,5%.

По-прежнему остаются дискуссионными и оптимальные сроки проведения операций на стекловидном теле [16]. Ряд авторов считает целесообразным выполнение витрэктомии на ранних стадиях заболевания, что не только предотвращает развитие процессов организации кровоизлияния, но и позволяет избежать длительного токсического воздействия продуктов распада крови на ткани глаза; другие авторы считают, что двухмесячное консервативное лечение гемофтальма достаточно для получения положительных результатов, а неэффективность лечения должна служить основанием к удалению СТ хирургическим путем, поскольку в ранний период высок риск осложнений [17].

Исходя из перечисленных критериев, крайне перспективен ИАГ-лазерный витреолизис в связи с возможностью его проведения в ранние сроки после формирования гемофтальма.

ВЫВОДЫ.

Витрэктомия, являясь золотым стандартом и кардинальным решением в лечении диабетического гемофтальма, имеет ряд осложнений и требует выжидательной тактики, а также удовлетворительного соматического статуса больных.

Применение ИАГ-лазерного витреолизиса на ранних стадиях, возможность повторных вмешательств, благоприятный профиль безопасности и узкий круг осложнений позволяет рекомендовать данный метод для лечения больных с ДР, осложнённой гемофтальмом.

Учитывая, что витрэктомия проводится в более поздних стадиях гемофтальма, ИАГ-лазерный витреолизис может быть использован на ранних стадиях как альтернативный способ лечения диабетической ретинопатии, осложнённой рецидивирующим гемофтальмом.

ЛИТЕРАТУРА

1. Глинчук Я.И. Трансцилиарная хирургия хрусталика и СТ (под редакцией С.Н. Федорова) М., 1982. с. 102-105.
2. Payman G., Dodoch N. Experimental vitrectomy: instrumentation and surgical technique. Arch.Ophthalmol. – 1971; 86: 548-551.
3. Payman G.A., Grisolano J.M., Palacio M.N. Intraocular photocoagulation with the argon-krypton laser. Arch.Ophthalmol. 1980; 98: 2062-2064.
4. Garcia – Caballero M., Tinahones F.J., Cohen R.V. Diabetes surgery. 2010; 374.
5. Bovino J.A. Macular surgery. Norwalk: Appleton&Lange. 1994. 183 p.
6. Standards of Medical Care in Diabetes – 2013. American Diabetes Association. – Diabetes Care, 2013, Vol.36, Suppl. 1, S11-S66.
7. Шкворченко Д.О., Каштан О.В., Осокин И.Г., Русановская А.В., Белоусова Е.В. Поэтапная хромовитректомиа при осложненной форме пролиферативной диабетической ретинопатии. Актуальные проблемы офтальмологии 2013. Сборник научных работ под редакцией профессора Б.Э. Малиюгина, М., 2013. с. 209.
8. Adamis A., Miller J., Bernal M., et al. Increased vascular endothelial growth factor levels in the vitreous of eyes with proliferative diabetic retinopathy. Indian J Ophthalmol. 2010;58 (5): 375-379.
9. Epstein D.L., Steinert R.F., Putiafito G.A. Neodymium:YAG laser therapy to the anterior hyaloid in aphakic malignant (ciliovitreal block) glaucoma. Amer.J. Ophthalmol. 1984; 98 (2): 137-143.
10. Delaney Y. M., Oyinloye A» Benjamin L. Nd:YAG vitreolysis and pars plana vitrectomy: surgical treatment for vitreous floaters. Eye 2002; 16 (1): 21-26.
11. Vandorselaer T., Van De Velde G., Tassignon M.J. Eligibility criteria for Nd-YAG laser treatment of highly symptomatic vitreous floaters/Bull.Soc. Beige. Ophthalmol. 2001; 280: 15-19.
12. Lieberman Ronni M., Gow J.A., Grillone L.R. Development and Implementation of a Vitreous Hemorrhage Grading Scale. Retinal Physician, Issue: May 2006.
13. Захаров В. Д Витреоретинальная хирургия. Москва 2003.173 с.
14. Иванов А.Н., Дегтярева Е.М., Малюта Г.Д. ИАГ-лазерное лечение травматического гемофтальма, Вестник офтальмологии 2007; 2: 22-25.
15. Керимов К.Т., Касимова М.Р. К анализу клинической эффективности применения гемазы при помутнениях стекловидного тела различного происхождения. Сборник трудов «Актуальные проблемы офтальмологии», Баку, 2008; 137-139.
16. Fankhauser F., Kwasniewska S. Laser Vitreolysis. A review/Ophthalmologics 2002; 216 (2): 73-84.
17. Дегтярева Е.М. ИАГ-лазерная хирургия травматического гемофтальма с учетом анатомических особенностей стекловидного тела. Офтальмохирургия 2007; 2: 33-36.

REFERENCES

1. Glinchuk Ja.I. [Transiliary surgery of lens and VB]. *Transtiliarnaya khirurgiya khrustalika i ST* Ed.S. N. Fyodorov. M., 1982. p. 102-105. (in Russ.).
2. Payman G., Dodoch N. Experimental vitrectomy: instrumentation and surgical technique. Arch.Ophthalmol. – 1971; 86: 548-551.
3. Payman G.A., Grisolano J.M., Palacio M.N. Intraocular photocoagulation with the argon-krypton laser. Arch.Ophthalmol. 1980; 98: 2062-2064.
4. Garcia – Caballero M., Tinahones F.J., Cohen R.V. Diabetes surgery. 2010; 374.
5. Bovino J.A. Macular surgery. Norwalk: Appleton&Lange. 1994. 183 p.
6. Standards of Medical Care in Diabetes – 2013. American Diabetes Association. – Diabetes Care, 2013, Vol.36, Suppl. 1, S11-S66.
7. Shkvorchenko D.O., Kashtan O.V., Osokin I.G., Rusanovskaja A.V., Belousova E.V. [Stage-by-stage chromovitrectomy in complicated form of proliferative diabetic retinopathy]. *Poetapnaya khromovitrektomiya pri oslozhnennoy forme proliferativnoy diabeticheskoy retinopatii*. [Actual problems of ophthalmology]. Aktual'nye problemy oftal'mologii. 2013. Ed. Malyugin B.E., M., p. 209. (in Russ.).
8. Adamis A., Miller J., Bernal M., et al. Increased vascular endothelial growth factor levels in the vitreous of eyes with proliferative diabetic retinopathy. Indian J Ophthalmol., 2010;58 (5): 375-379.
9. Epstein D.L., Steinert R.F., Putiafito G.A. Neodymium:YAG laser therapy to the anterior hyaloid in aphakic malignant (ciliovitreal block) glaucoma. Amer.J. Ophthalmol. 1984; 98 (2): 137-143.
10. Delaney Y. M., Oyinloye A» Benjamin L. Nd:YAG vitreolysis and pars plana vitrectomy: surgical treatment for vitreous floaters. Eye 2002; 16 (1): 21-26.
11. Vandorselaer T., Van De Velde G., Tassignon M.J. Eligibility criteria for Nd-YAG laser treatment of highly symptomatic vitreous floaters/Bull.Soc. Beige. Ophthalmol. 2001; 280: 15-19.
12. Lieberman Ronni M., Gow J.A., Grillone L.R. Development and Implementation of a Vitreous Hemorrhage Grading Scale. Retinal Physician, Issue: May 2006.
13. Zaharov V.D. [Vitreoretinal surgery]. *Vitreoretinal'naya khirurgiya*. Moskva 2003.173 p. (in Russ.).
14. Ivanov A.N., Degtyareva E.M., Malyuta G.D. [IAG-laser treatment of traumatic hemophthalmia]. IAG-lazernoe lechenie travmaticheskogo gemoftal'ma. [Annals ophthalmology]. *Vestnik oftal'mologii* 2007; 2: 22-25. (in Russ.).
15. Kerimov K.T., Kazimova M.R. [Analysis of gemaze efficiency in the vitreous body opacities of the various origin]. *K analizu klinicheskoy effektivnosti primeneniya gemazy pri pomutneniyakh steklovidnogo tela razlichnogo proiskhozhdeniya*. [Actual problems of ophthalmology]. Aktual'nye problemy oftal'mologii», Baku 2008; 137-139. (in Russ.).
16. Fankhauser F., Kwasniewska S. Laser Vitreolysis. A review/Ophthalmologics 2002; 216 (2): 73-84.
17. Degtyareva E.M. [YAG-laser surgery of traumatic hemophthalmus taking into account the anatomical peculiarities of vitreous body]. *Ophthalmologiya* [Ophthalmosurgery]. 2007 2007; 2: 33-36. (in Russ.).

Оргкомитет

IX Всеармейской научно-практической конференции с международным участием

приглашает на конференцию

**«БАРОТЕРАПИЯ В КОМПЛЕКСНОМ ЛЕЧЕНИИ И РЕАБИЛИТАЦИИ
РАНЕННЫХ, БОЛЬНЫХ И ПОРАЖЁННЫХ»,**

которая будет проводиться

28-29 мая 2015 года

в Военно-медицинской академии имени С. М. Кирова (Санкт-Петербург)