

Методы скрининговой диагностики дисфункции мейбомиевых желез

В.Н. Трубилин¹Е.Г. Полунина^{1,5}Е.Ю. Маркова²Д.В. Анджелова³С.В. Нуренкова²Л.Ю. Безмельницына⁴

¹Федеральное государственное бюджетное образовательное учреждение дополнительного профессионального образования «Институт повышения квалификации Федерального медико-биологического агентства», ул. Гамалеи, 15, Москва, 123098, Российская Федерация

²Федеральное государственное бюджетное учреждение «Межотраслевой научно-технический комплекс «Микрохирургия глаза» имени академика С.Н. Федорова» Министерства здравоохранения Российской Федерации». Бескудниковский бульвар, 59А, Москва, 127486, Российская Федерация

³Федеральное государственное бюджетное научное учреждение Научно-исследовательский институт глазных болезней, Россолимо, 11А,Б, 119021, Москва, Российская Федерация

⁴Федеральное государственное бюджетное научное учреждение «Национальный научно-исследовательский институт общественного здоровья им. Н.А. Семашко», ул. Воронцово Поле, 12, стр. 1, Москва, 105064, Российская Федерация

⁵Клинический Госпиталь Лапино «Мать и дитя», Лапино, 1-ое Успенское шоссе, 111, Московская область, Одинцовский район, 143081, Российская Федерация

РЕЗЮМЕ

Офтальмология. 2016;13(4):235–240

Актуальность своевременной диагностики дисфункции мейбомиевых желез (ДМЖ) возрастает с каждым днем. В первую очередь, это связано с тем, что в настоящее время изменились представления о распространенности данной патологии, которая по разным данным составляет от 40 до 71% населения в различных возрастных группах. Учитывая возрастающее число пациентов, страдающих ДМЖ, возникает необходимость разработки скрининговых методов диагностики данной патологии. Скрининговые методы должны быть доступны не только для узких специалистов, занимающихся лечением кератоконъюнктивального кератоза в специализированных офтальмологических клиниках, но и в условиях поликлинического приема. Важным аспектом в диагностике степени тяжести нарушения функционального состояния мейбомиевых желез является оценка их морфологического состояния, что определяет дальнейший выбор терапии. Для оценки морфофункционального состояния мейбомиевых желез предложено применять биометрию мейбомиевых желез. Исследование выполняют с помощью щелевой лампы. Кроме того, объективные данные, характеризующие морфофункциональное состояние мейбомиевых желез, можно получить при проведении мейбографии. Для визуализации мейбомиевых желез при мейбографии авторы применяли не только белый свет, но и инфракрасное освещение. В качестве осветительных приборов возможно использование многофункциональных офтальмологических приборов, оснащенных инфракрасным освещением. К ним относятся специализированные щелевые лампы, кератотопографы, Шеймпflug камера, фундус-камера и др. В своей практике для визуализации мейбомиевых желез мы применяли немидриатическую фундус-камеру TOPCON TRC-NW300, предназначенную для фоторегистрации глазного дна. Особенностью предложенной методики — мейбоскопии — является простота в применении и отсутствие необходимости в получении определенных навыков исследователю при сканировании внутренней поверхности века фундус-камерой. Мейбоскопия не требует дополнительного оборудования и программного обеспечения фундус-камеры, при этом позволяет получать объективное качественное видеоизображение мейбомиевых желез, что открывает новые диагностические возможности. Расширение их диапазона при выявлении ДМЖ на основе скрининговых методов обследования позволит своевременно оценивать степень тяжести данной патологии и назначать патогенетически обоснованную терапию.

Ключевые слова: мейбомиевы железы, дисфункция, скрининг, мейбография, мейбоскопия, фундус-камера

Для цитирования: Трубилин В.Н., Полунина Е.Г., Маркова Е.Ю., Анджелова Д.В., Нуренкова С.В. Методы скрининговой диагностики дисфункции мейбомиевых желез. *Офтальмология*. 2016;13(4):235–240. doi: 10.18008/1816-5095-2016-4-235-240

Прозрачность финансовой деятельности: Никто из авторов не имеет финансовой заинтересованности в представленных материалах или методах

Конфликт интересов отсутствует

В.Н. Трубилин, Е.Г. Полунина, Е.Ю. Маркова, Д.В. Анджелова, С.В. Нуренкова, Л. Ю. Безмельницына

Methods of Screening for Meibomian Gland Dysfunction

V.N. Trubilin¹, E.G. Polunina^{1,5}, E.Yu. Markova², D.V. Andzhelova³, S.V. Hurenkova², L.Yu. Bezmel'nitsyna⁴

¹Federal institute of the professional development, Federal medical and biological agency
Gamalei str. 15, Moscow, 123098, Russia

²The S. Fyodorov Eye Microsurgery Federal State Institution
59A, Beskudnikovsky Blvd., Moscow 127486, Russia

³Research Institute of Eye Diseases, 11A,B, Rossolimo St., 119021 Moscow, Russia

⁴Scientific institution "The National Research Institute of Public Health named Semashko"
Str. Vorontsovo Field, 12, p. 1, Moscow, 105064, Russia

⁵Clinical Hospital Lapino "Mother and Child"
1st Uspenskoe, 111, Lapino, Odintsovo district, 143081, Moscow region, Russia

ABSTRACT

Ophthalmology in Russia. 2016;13(4):235–240

The relevance of the modern diagnosis of meibomian glands dysfunction (MGD) increases daily. Firstly, it is caused by changing of the perception about the prevalence of this disease, according to various data it is from 40 to 71% of the population in different age groups. Considering the increasing number of patients suffering from MGD, there is the need to develop screening methods for diagnosis of this disease. Screening methods should be available not only for specialists involved in the treatment of xerosis keratoconjunctival in specialized ophthalmology clinics, but also in out-patient sector. An important aspect in the diagnosis of the severity of the functional disorders of the meibomian glands is the assessment of morphological status that determines the further choice of therapy. To evaluate the morphological and functional state of the meibomian glands proposed to use biometrics of meibomian glands. A slit lamp is used for examination. Furthermore, objective data characterizing the morpho-functional state of the meibomian glands, can be obtained by carrying out meibography. Authors used not only white light but also infrared light for the visualization of meibomian glands during meibography. The multifunctional ophthalmic devices equipped with infrared lighting can be used for lighting. For example, specialized slit lamps, corneal topographs, Sheymplyug camera, the fundus camera and others. We applied nonmydriatic fundus camera TOPCON TRC-NW300, using for fotoregistration of the ocular fundus. A feature of the proposed method — meyboskopy — was simplicity and absence of necessity of the investigator skills by scanning with the fundus camera of the inner surface of the eyelid. Meiboskopy doesn't require additional equipment and software of the fundus camera and allows to receive objective quality video of meibomian glands, it opens new diagnostic possibilities. Extending of the range of diagnostic capabilities in detecting of MGD based on the screening methods will allow time to assess the severity of this disease and to appoint pathogenetically substantiated therapy.

Keywords: meibomian glands dysfunction, screening, meibography, meiboskopy, fundus camera

For Citation: Trubilin V.N., Polunina E.G., Markova E.Yu., Andzhelova D.V., Hurenkova S.V., Bezmelnitsyna L.Y. Methods of Screening for Meibomian Glands Dysfunction. *Ophthalmology in Russia*. 2016;13(4):235–240. doi: 10.18008/1816-5095-2016-4-235-240

Financial Disclosure: No author has a financial or property interest in any material or method mentioned

There is no conflict of interests

Актуальность своевременной диагностики дисфункции мейбомиевых желез (ДМЖ) возрастает с каждым днем. В первую очередь, это связано с тем, что в настоящее время изменились представления о распространенности данной патологии, которая по разным данным составляет от 40 до 71% населения в различных возрастных группах [1,2,3]. Кроме того, данные научных исследований, направленных на изучение дисфункции мейбомиевых желез, свидетельствуют о том, что на их функциональное состояние оказывают влияние не только системные факторы, такие как дефицит андрогенов, менопауза, старение, синдром Шегрена, повышенное содержание холестерина, псориаз, атопия, розовые угри, гипертония и доброкачественная гиперплазия простаты. Существенное влияние на функциональное состояние МЖ оказывают офтальмологические факторы, включая ношение контактных линз, снижение числа морганий при повышенной зрительной нагрузке, наличие демодекоза, активность которого повышается при снижении

иммунитета, в том числе, обусловленного воздействием лекарственных средств. К препаратам, связанным с патогенезом ДМЖ, относятся антиандрогены; средства, использующиеся при лечении гиперплазии простаты; гормональные контрацептивы и препараты, применяемые в период постменопаузы (эстрогены и прогестины), а также антигистаминные препараты, антидепрессанты и ретиноиды [4].

Учитывая возрастающее число пациентов, страдающих ДМЖ, возникает необходимость разработки скрининговых методов диагностики данной патологии, которые должны быть доступны не только для узких специалистов, занимающихся лечением кератоконъюнктивального ксероза в специализированных офтальмологических клиниках, но и в условиях поликлинического приема. Именно такой дифференцированный подход предложила на своем семинаре Некоммерческая организация Общество по слезной пленке и поверхности глаза (TFOS; <http://www.tearfilm.org>), которая ор-

ганизовала Международный семинар по дисфункции мейбомиевых желез (www.tearfilm.org/mgdworkshop/index.html) [4].

Известно, что диагностика ДМЖ проводится комплексно и включает несколько методик, использование которых позволяет поставить правильный диагноз. Доказательная основа предлагаемых исследований зависит от клинической ситуации. В нашей статье, учитывая распространённость ДМЖ среди населения, мы бы хотели сделать акцент на методиках, проведение которых возможно в условиях скрининговой диагностики.

Как показывает наш опыт и данные, представленные в отечественной и мировой литературе, простыми информативными и доступными методами диагностики ДМЖ являются исследования, включенные в «золотой стандарт» обследования пациентов с данной патологией. К ним относят: определение времени разрыва слезной пленки (ВРСП), определение симптоматического времени разрыва слезной пленки (СВРСП), компрессионную пробу, которая предполагает выдавливание секрета из устьев протоков мейбомиевых желез при их компрессии [5]. Кроме того, дефицит липидов, возникший как следствие ДМЖ, приводит к повышенному испарению водной фазы слезы, поэтому для определения тяжести процесса проводят тест Ширмера и биометрию слезного мениска [6,7].

Важным аспектом в диагностике степени тяжести нарушения функционального состояния мейбомиевых желез является оценка их морфологического состояния, что определяет дальнейший выбор терапии. Для оценки морфофункционального состояния предложено применять биометрию мейбомиевых желез. Исследования выполняют с помощью щелевой лампы [8]. При проведении биометрии анализируют состояние и размеры устьев протоков мейбомиевых желез и самих мейбомиевых желез, которые визуализируются на внутренней поверхности века. Биометрию выполняют между тремя, друг за другом расположенными устьями протоков мейбомиевых желез и самими мейбомиевыми железами на каждом глазу, результаты усредняют и переводят в баллы, после этого рассчитывают биометрический индекс мейбомиевых желез, который характеризует их морфофункциональное состояние.

Попытки визуализировать мейбомиевые железы на инструментальном уровне были предприняты неоднократно при применении различных методик, например, при помощи ультразвуковой биомикроскопии век [9]. В ходе сканирования ткани нижнего века через иммерсионную жидкость используют меридиональный, аксиальный и тангенциальный алгоритмы сканирования, изменяют угол наклона ультразвукового иммерсионного зонда от 10° до 30°, при этом формируются изображения желаемых структур века и конъюнктивы. Эти изображения анализируют в комплексе с клинической картиной — данными анамнеза, жалобами пациентов, результатами био-

микроскопического исследования и тестов на слезопродукцию.

Данные литературы свидетельствуют о многократных попытках авторов визуализировать мейбомиевые железы методом мейбографии [10], которая дает возможность получать объективные данные, характеризующие их морфофункциональное состояние. Этот метод направлен на визуализацию, в том числе, ацинусов и протоков при применении специализированного освещения — трансиллюминации — вывернутого века или при использовании прямого освещения (бесконтактная мейбография) [11–18]. Трансиллюминация, как правило, проводится с использованием белого света (сложное по спектральному составу световое излучение, вызывающее в человеческом глазу нейтральное в цветовом отношении ощущение).

Для визуализации мейбомиевых желез при мейбографии авторы применяли не только белый свет, но и инфракрасное освещение. В качестве осветительных приборов возможно использовать многофункциональные офтальмологические приборы, оснащенные инфракрасным освещением. К ним относятся специализированные щелевые лампы, кератотопографы, Шеймпфлюг камера, фундус-камера и др. При этом нормальные мейбомиевые железы выявляются в виде гроздевидных кластеров — ацинусов мейбомиевых желез, которые представлены участками гиполюминесценции. Протоки и промежутки между мейбомиевыми железами (МЖ) пропускают свет и проявляются в виде участков гиперлюминесценции, которые окружены ацинусами железы [19,20]. Известно, что атрофия ацинусов железы (следствие обструкции МЖ) проявляется частичным или полным визуальным «выпадением» мейбомиевых желез, а это при проведении мейбографии проявляется в виде участков гиперлюминесценции.

Следует отметить, что, несмотря на высокую информативность вышеописанных инструментальных методов исследования морфофункционального состояния МЖ, большая часть предложенных методик имеет ряд своих недостатков. В частности, требуется дополнительное программное обеспечение, специальные навыки исследователя, кроме того, они могут приносить значительный дискомфорт пациенту. Вышеперечисленные недостатки являются несовместимыми с тем, чтобы считать мейбографию скрининговым исследованием для широкой офтальмологической практики.

Мы в своей практике для визуализации мейбомиевых желез применяли немидриатическую фундус-камеру TOPCON TRC-NW300, предназначенную для фоторегистрации глазного дна. Немидриатическая фундус-камера TOPCON TRC-NW300 оснащена инфракрасной камерой, работающей в режиме наведения, что необходимо для того, чтобы на этапе наведения и фокусировки изображения не произошло сужение зрачка. Техника процедуры сводится к следующему: сканируют внутреннюю поверхность вывернутого века немидриа-

тической камерой в режиме наведения (в инфракрасном свете) (рис. 1). На мониторе фундус-камеры появляется черно-белое изображение мейбомиевых желез. При необходимости полученное изображение — ацинусы мейбомиевых желез в виде участков гиполюминисценции и промежутки между железами или «выпавшие» железы и протоки желез в виде участков гиперлюминисценции — можно документировать любым устройством, оснащенным видеокамерой, включая телефон.

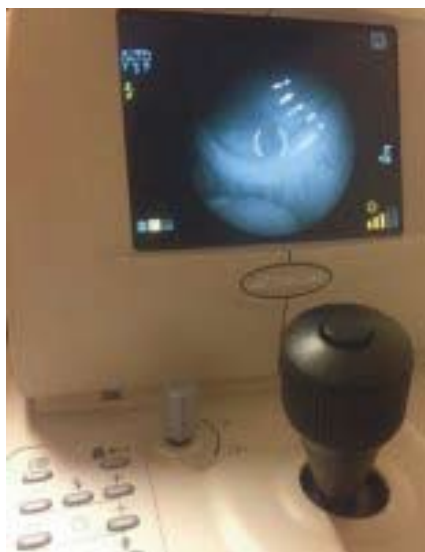

Рис. 1. Мейбоскопия

Fig. 1. Meiboscopy

Для того чтобы подчеркнуть особенность предложенной техники проведения осмотра мейбомиевых желез, мы предложили название мейбоскопия (от греческого *skopeo* — смотрю). Особенностью предложенной методики — мейбоскопии — явилась простота в применении и отсутствие необходимости в получении особого навыка исследователя для сканирования внутренней поверхности века фундус-камерой. Кроме того, при использовании в качестве сканирующего прибора немидриатической фундус-камеры TOPCON TRC-NW300 отсутствует необходимость в приобретении дополнительного программного обеспечения, так как предложенная методика направлена на скрининговую диагностику, а визуализация мейбомиевых желез в инфракрасном

свете является достаточной для выявления степени тяжести поражения мейбомиевых желез.

В настоящее время существует несколько классификаций МЖ по мейбографической картине, при этом золотой стандарт отсутствует. Некоторые авторы оценивают количество мейбомиевых желез [21], другие — процент частичного выпадения мейбомиевых желез [22], а также считают количество выпавших желез [13,17]. В своей работе мы применяли классификацию структуры МЖ, предложенную Pult and Riede-Pult в 2005 году, основанную на определении процента выпавших желез: стадия 0 — нет выпавших МЖ; стадия 1 — до 25%; стадия 2 — 25–50%, стадия 3 — 51–75%; стадия 4 — больше 75% выпавших желез [13].

На рисунках 2, 3, 4 представлены клинические примеры пациентов с нормальными мейбомиевыми железами и выпавшими мейбомиевыми железами в соответствии со шкалой Pult and Riede-Pult. Изображения получены при помощи фундус-камеры TOPCON TRC-N W300 и фотокамеры, встроенной в Айфон.

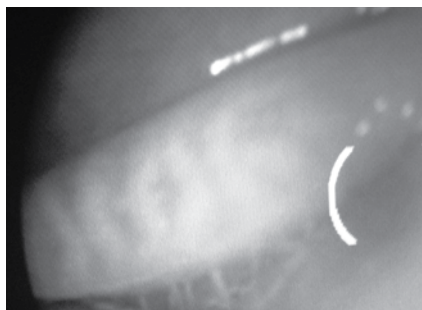


Рис. 2. Стадия 0. Нет выпавших желез

Fig. 2. Degree 0. Acinus are missing

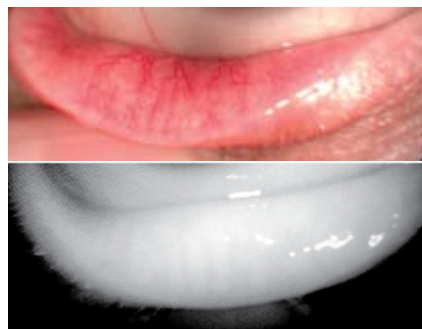

Рис. 3. Стадия 2. 51–75%

Fig. 3. Degree 2. 51–75%

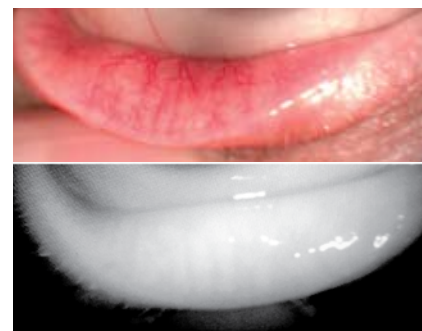

Рис. 4. Стадия 3. 25–50%

Fig. 4. Degree 3. 25–50%

Выявление изменений мейбомиевых желез на морфологическом уровне, что, как было сказано выше, проявляется в виде визуального выпадения желез, свидетельствует о необходимости комплексной терапии. В этих случаях лечение должно быть направлено на восстановление липидного слоя слезной пленки, полноценное формирование которого невозможно в условиях нарушения морфофункционального состояния мейбомиевых желез [23, 24]. Современные методы лечения, направленные на восстановление липидного слоя слезной пленки, включают использование слезозаместительной терапии, а также проведение гигиены век.

Совершенно не случайно фармацевтические компании разрабатывают целые линейки препаратов для протекции липидного слоя слезной пленки, а также для проведения гигиены век. Так, большой интерес представляют продукты компании Alcon — Систейн, которые включают различные виды слезозаменителей и салфетки для проведения гигиены век. Так, разработанные специально для пациентов с синдромом сухого глаза при ДМЖ глазные капли Систейн Баланс, содержат смягчающий компонент пропиленгликоль, что обеспечивает восстановление липидного слоя и защиту поверхности глаза. По мере того как глазные капли Систейн Баланс смешиваются со слезной пленкой, совместное действие ГП-гуара, бората, сорбитола и системы LipiTech™ активирует смазывающее и защитное воздействие

смягчающего компонента и в то же время восстанавливает и стабилизирует липидный слой.

Систейн-салфетки для век пропитанны раствором, основой которого являются поверхностно-активные вещества (ПАВ) мягкого действия: ПЭГ200 гидрогенизированный глицерилпальмитат, динатрия лаурил сульфосукцинат, кокаמידопропиламинооксид, обладающие очищающим действием, а также бензиловый спирт с антисептическим действием и динатрия эдетат, который увеличивает проницаемость стенок грамотрицательных бактерий. Комплексное воздействие вышеперечисленных компонентов, а также механическое очищение поверхности век и улучшение кровообращения, возникающее вследствие проводимого при помощи Систейн-салфеток для век самомассажа век, позволяет удалить пробки из устьев протоков мейбомиевых желез и восстановить и/или улучшить проходимость протоков мейбомиевых желез. Следовательно, это позволяет компенсировать дефицит липидов в слезной пленке, вызванный дисфункцией мейбомиевых желез. Кроме

того, устранение обструкции мейбомиевых желез позволит предотвратить развитие атрофии мейбомиевых желез, что можно подтвердить документально при проведении описанной в данной статье методики — мейбоскопии.

ЗАКЛЮЧЕНИЕ

Таким образом, предложенная методика — мейбоскопия — не требует дополнительного оборудования и программного обеспечения для фундус-камеры, при этом позволяет получать объективное качественное видеозображение мейбомиевых желез, что открывает новые диагностические возможности. Расширение диапазона диагностических возможностей при выявлении ДМЖ, базирующихся на скрининговых методах обследования, позволит своевременно оценивать степень тяжести данной патологии и проводить патогенетически обоснованную терапию.

Мнение авторов может не совпадать с позицией редакции.

ЛИТЕРАТУРА/ REFERENCES

- Fogt JS, Kowalski MJ, King-Smith PE, Epitropoulos AT, Hendershot AJ, Lembach C, Maszczak JP, Jones-Jordan LA, Barr JT. Tear lipid layer thickness with eye drops in meibomian gland dysfunction. *Clin Ophthalmol*. 2016;7(10):2237–2243.
- Nebbio M1, Fameli V, Gharbiya M, Sacchetti M, Zicari AM, Lambiase A. Investigational drugs in dry eye disease. *Expert Opin Investig Drugs*. 2016 Dec;25(12):1437–1446.
- Rötzer V, Egu D, Waschke J. Meibomian gland cells display a differentiation-dependent composition of desmosomes. *Histochem Cell Biol*. 2016 Dec;146(6):685–694.
- Kelly K, Nichols I, Gary N, Foulks, et al. The International Workshop on Meibomian Gland Dysfunction: Executive Summary. *Invest Ophthalmol Vis Sci*. 2011;52:1922–1929.
- Shimazaki J, Sakata M., Tsubota K. Ocular surface changes and discomfort in patients with meibomian gland dysfunction. *Arch Ophthalmol*. 1999;113(10):1266–1270.
- Yokoi N., Bron A., Tiffany J., Brown N., et al. Reflective meniscometry: a non-invasive method to measure tear meniscus curvature. *Br J Ophthalmology*. 1999;83:92–97.
- Lucevich E. Je. Labidi A. [Biometrics of a plaintive stream as method of an assessment of basal secretion of a tear production. Modern methods of diagnostics and treatment of diseases of plaintive bodies]. *Biometrija slznogog ruch'ja kak metod ocenki bazal'noj sekrecii slzoprodukcii. Sovremennye metody diagnostiki i lecheniya zabolevanij slznyh organov*. 2005; M., 190–195. (in Russ.)
- Trubilin V.N., Polunina E.G., Alieva A.E., Kurenkov V.V., Zhemchugova A.V. [A new method of complex evaluation of meibomian glands morphological and functional state]. *Novaya diagnosticheskaya metodika kompleksnoy otsenki morfofunktsional'nogo sostoyaniya meybomievykh zhelez — biometriya meybomievykh zhelez*. [Ophthalmology]. *Oftal'mologiya*. 2014;11(2):39–47. (In Russ.) DOI:10.18008/1816-5095-2014-2-39-47. (In Russ.)
- Trubilin V.N., Polunina E.G., Kurenkov V.M. [Ultrasound biomicroscopy as a tool for conjunctiva and eyelids evaluation]. *Vozможности primeneniya ul'trazvukovoy biomikroskopii v otsenke sostoyaniya vek i kon'yunktivy*. [Ophthalmology]. *Oftal'mologiya*. 2014;11(4):32–40. (In Russ.) DOI:10.18008/1816-5095-2014-4-32-40. (In Russ.)
- Heiko Pult, Jason J. Nichols. A Review of Meibography. *Optom Vis Sci*. 2012;89:E760–E769.
- Tomlinson A, Bron AJ, Korb DR, Amano S, Paugh JR, Pearce EI, Yee R, Yokoi N, Arita R, Dogru M. The international workshop on meibomian gland dysfunction: report of the diagnosis subcommittee. *Invest Ophthalmol Vis Sci*. 2011;52:2006–49.
- Zhao Y, Veerappan A, Yeo S, Rooney DM, Acharya RU, Tan JH, Tong L. Clinical Trial of Thermal Pulsation (LipiFlow) in Meibomian Gland Dysfunction With Pretreatment Meibography. *Eye Contact Lens*. 2016 Nov;42(6):339–346.
- Pult H, Riede-Pult BH. Non-contact meibography: keep it simple but effective. *Cont Lens Anterior Eye*. 2012;35:77–80.
- Ibrahim OM, Matsumoto Y, Dogru M, Adan ES, Wakamatsu TH, Goto T, Negishi K, Tsubota K. The efficacy, sensitivity, and specificity of in vivo laser confocal microscopy in the diagnosis of meibomian gland dysfunction. *Ophthalmology*. 2010;117:665–72.
- Yokoi N, Komuro A, Yamada H, Maruyama K, Kinoshita S. A newly developed video-meibography system featuring a newly designed probe. *Jpn J Ophthalmol*. 2007;51:53–6.
- Matsuoka T, Tsumura T, Ueda H, Hasegawa E. [Video-meibographic observations of the meibomian gland]. *Rinsho Ganka*. 1996;50:351–4.
- Arita R, Itoh K, Inoue K, Amano S. Noncontact infrared meibography to document age-related changes of the meibomian glands in a normal population. *Ophthalmology*. 2008;115:911–5.
- Jester JV, Rife L, Nii D, Luttrull JK, Wilson L, Smith RE. In vivo biomicroscopy and photography of meibomian glands in a rabbit model of meibomian gland dysfunction. *Invest Ophthalmol Vis Sci*. 1982;22:660–7.
- McCann LC, Tomlinson A, Pearce EI, Diaper C. Tear and meibomian gland function in blepharitis and normals. *Eye Contact Lens*. 2009;35:203–8.
- Nichols JJ, Berntsen DA, Mitchell GL, Nichols KK. A assessment of grading scales for meibography images. *Cornea*. 2005;24:382–8.
- Kasparov A.A., Kasparova Evg, Pavluk A.S. [Local express autotsitokinoterapy (complex cytokine) in the treatment of viral and nonviral eye lesions.]. *Lokal'naja jekspress-autocitokinoterapiya (kompleks citokinov) v lechenii virusnyh i nevirusnyh porazhenij glaz*. [Annals of Ophthalmology]. *Vestnik oftal'mologii*. 2004;1:29–32. (in Russ.)
- Kasparova E.A., Kasparova Evg.A., Kasparov A.A. [Modern clinic and treatment of adenoviral keratoconjunctivitis. Effective pharmacology]. *Sovremennaja klinika i lechenie adenovirusnogo keratokon'junktivita. Jеffektivnaja farmakologiya*. [Ophthalmology]. *Oftal'mologiya*. 2015;30(1):12–18. (in Russ.)