

## Анализ результатов двунаправленной пневмоапланации роговицы и электронной тонографии у пациентов после витрэктомии



С.В. Сдобникова



И.В. Козлова



С.В. Асатрян



А.Л. Сидамонидзе



З.В. Сурнина

ФГБНУ «Научно-исследовательский институт глазных болезней»  
ул. Россолимо, 11, А, Б, Москва, 119021, Российская Федерация

### РЕЗЮМЕ

**Офтальмология. 2017;14(4):335-340**

**Цель исследования:** провести анализ результатов двунаправленной пневмоапланации роговицы и электронной тонографии у пациентов после витрэктомии, сформулировать практические рекомендации по результатам этих методов исследования. **Пациенты и методы.** Обследовано 96 пациентов (96 глаз) с эпиретинальным фиброзом (37%) и идиопатическим манулярным отворстием (63%). Для определения внутриглазного давления была применена двунаправленная пневмоапланация роговицы (ORA) и электронная тонография. Основными критериями отбора в группы исследования были отсутствие транзиторной отслойки сетчатки, выполнение трансцилиарной витрэктомии без использования тампонады силиконовым маслом; отсутствие необходимости в интра- и послеоперационной лазеркоагуляции сетчатки в панретинальном объеме. Все обследуемые имели рефракцию близкую к эметропической. Для минимизации ятрогенных влияний на гидродинамические показатели в послеоперационном периоде никому из пациентов не проводили инстилляцию кортикостероидов. **Результаты.** По данным электронной тонографии в послеоперационном периоде отмечали повышение ВГД на 10%, продукции внутриглазной жидкости — на 53%. По данным ORA выявили увеличение роговично-компенсированного давления на 20% и статистически значимое уменьшение корнеального гистерезиса на 7%. По данным обоих методов определения ВГД получили схожие тенденции его изменения после удаления стекловидного тела. Витрэктомия сопровождалась не только повышением ВГД, но и изменением биомеханических свойств фиброзной оболочки глаза после витрэктомии. **Выводы.** Двунаправленная пневмоапланация роговицы является бесконтактным, безопасным методом, который можно использовать для точного измерения ВГД после проведения витрэктомии. Данный метод является объективным, не зависящим от погрешности оператора, быстрым и легким в использовании. В связи с выявленной тенденцией к изменениям гидродинамики после витрэктомии считаем целесообразным применение скрининга ВГД до 6 месяцев после операции и отказ от использования стероидных препаратов в послеоперационном периоде.

**Ключевые слова:** двунаправленная пневмоапланация роговицы, электронная тонография, витрэктомия, ВГД

**Для цитирования:** Сдобникова С.В., Козлова И.В., Асатрян С.В., Сидамонидзе А.Л., Сурнина З.В. Анализ результатов двунаправленной пневмоапланации роговицы и электронной тонографии у пациентов после витрэктомии. *Офтальмология.* 2017;14(4):335-340. DOI: 10.18008/1816-5095-2017-4-335-340

**Прозрачность финансовой деятельности:** Никто из авторов не имеет финансовой заинтересованности в представленных материалах или методах

**Конфликт интересов отсутствует**

## Analysis of Results of Bidirectional Corneal Application and Electron Tonography in Patients after Vitrectomy

S.V. Sdobnikova, I.V. Kozlova, A.L. Sidamonidze, S.V. Asatryan, Z.V. Surnina

Research Institute of Eye Diseases  
11 A, B Rossolimo St., Moscow, 119021, Russian Federation

**S.V. Sdobnikova, I.V. Kozlova, A.L. Sidamonidze, S.V. Asatryan, Z.V. Surnina**

Contact information: Asatryan Siranush V. asatryansiranush07@gmail.com

**Analysis of Results of Bidirectional Corneal Application and Electron Tonography in Patients...**

**ABSTRACT****Ophthalmology in Russia. 2017;14(4):335–340**

**Purpose:** to analysis of the results of bidirectional corneal applanation and electron tonography in patients after vitrectomy and to formulate practical recommendations on the research results. **Patients and methods.** 96 patients (96 eyes) with epiretinal fibrosis (37%) and idiopathic macular orifice (63%) were examined. Bidirectional corneal applanation (ORA) and electron tonography were used to determine the intraocular pressure. The main criteria for selection in the study groups were absence of traction retina detachment, the implementation of transciliary vitrectomy without use of silicone oil tamponade, no need for intra- and postoperative panretinal laser coagulation were. All subjects had emmetropic refraction. Patients didn't reserved instillations of corticosteroids, because corticosteroids lead to iatrogenic effects on the hydrodynamic parameters in the postoperative period. **Results.** According to electronic tonography in the postoperative period, an increase in IOP by 10%, intraocular fluid production by 53% was noted. According to the ORA, the increase in corneal-compensated pressure was 20%. A statistically significant decrease in corneal hysteresis was also detected in 7%. According to both methods of IOP, similar trends in its changes after removal of the vitreous body were obtained. Vitrectomy is accompanied not only by an increase in IOP, but also by a change in the biomechanical properties of the fibrous tunic, which can affect the accuracy of ophthalmotonometry. The accuracy of determining the level of IOP by electron tonography is strongly deepens on the presence of edema and the shape of the cornea, as well as biomechanical changes in the fibrous membrane of the eye after vitrectomy. **Conclusion.** Bidirectional corneal applanation is a non-contact, safe method. It can be used to accurately measure IOP after vitrectomy. This method is objective, independent of the error of the operator, fast and easy to use. We consider that surgery must use IOP screening up to 6 months after the operation and refusal to use steroid drugs in the postoperative period because of the tendency to changes in hydrodynamics after vitrectomy.

**Keywords:** Bidirectional corneal applanation, electron tonography, vitrectomy, IOP

**For citation:** Sdobnikova S.V., Hozlova I.V., Sidamonidze A.L., Asatryan S.V., Surnina Z.V. Analysis of Results of Bidirectional Corneal Application and Electron Tonography in Patients after Vitrectomy. *Ophthalmology in Russia*. 2017;14(4):335–340. DOI: 10.18008/1816-5095-2017-4-335-340

**Financial Disclosure:** No author has a financial or property interest in any material or method mentioned  
**There is no conflict of interests**

Согласно литературным данным за последние 10 лет частота встречаемости витреоретинальной патологии существенно увеличилась. Во многих случаях наличие комбинированных патологических изменений сетчатки и стекловидного тела требует сложного хирургического лечения. Одной из наиболее востребованных операций, существующих в настоящее время в арсенале витреоретинального хирурга, является витрэктомия [1–3].

Вопрос влияния витрэктомии на гидродинамические параметры глаза, несомненно, является актуальным [4–7]. Опубликованы работы [8,9] по исследованию изменений внутриглазного давления (ВГД) в послеоперационном периоде после проведения витрэктомии. Было выявлено, что повышение ВГД наблюдается в 20–60% случаев.

При анализе изученной нами литературы были отмечены единичные результаты исследования ВГД после витрэктомии, причем только в раннем послеоперационном периоде [10]. Так, в работе U. R. Desai указано, что в 40% случаев внутриглазное давление в первые 24 часа после операции было выше 30 мм рт. ст., что потребовало медикаментозного лечения [11], однако в эти же временные сроки офтальмотонус возвращался к исходным значениям. Нарушения гидродинамических показателей глаза в разные сроки после витрэктомии до настоящего времени в литературе практически не освещены.

Точная оценка ВГД после различных вмешательств на органе зрения является одной из актуальных проблем офтальмологии. Тонometriю можно рассматривать в качестве основного метода определения уровня ВГД. В настоящее время применяются пневмотонометрия, тонометрия по Маклакову, тонометрия по Гольдману, тонометрия по Шиотцу, электронная тонография,

двунаправленная пневмоапланация роговицы (Ocular Response Analyzer) [12,13].

Пневмотонометрия является скрининговым методом определения офтальмотонуса, позволяющим обследовать большие группы пациентов в короткие сроки. К преимуществам метода следует отнести отсутствие контакта с роговицей а, следовательно, отсутствие необходимости в местной анестезии. Недостатком метода является низкая точность измерения при крайних значениях ВГД и нестандартной толщине роговицы. Преимуществом измерения ВГД с помощью тонометрии по Маклакову является незначительная зависимость результата от толщины роговицы, возможность уточнить исследование, используя тонометры разной массы (эластотонометрия). Однако недостатком измерения ВГД тонометром Маклакова является необходимость использования краски, местных анестетиков и зависимость точности измерения от аккуратности выполнения.

ORA (Ocular Response Analyzer) является автоматическим прибором, в котором реализован новый подход к измерению офтальмотонуса, учитывающий вязкоэластические свойства роговицы, что позволяет более точно определять ВГД на глазах с различными биомеханическими показателями фиброзной оболочки. С помощью электронно-оптического аппарата для регистрации роговичных деформаций используется динамический двунаправленный процесс апланации роговицы воздухом.

Преимущество этого прибора заключается в определении двух параметров, отражающих биомеханические свойства фиброзной оболочки глаза: фактора резистентности роговицы (Corneal Resistance Factor — CRF), характеризующего ее упругие свойства и прямо коррелирующего с ее толщиной, и роговичного гистерезиса (Corneal

Hysteresis — СН), который отражает способность роговицы поглощать энергию воздушного импульса, то есть вязкоэластические свойства [14].

Основными факторами, определяющими ВГД, являются продукция камерной влаги и сопротивление ее оттоку.

Электронная тонография — один из методов, позволяющих не только измерять внутриглазное давление, но и судить о продукции и оттоке жидкости. Метод заключается в проведении продленной тонометрии (4 минуты) при помощи импрессионного тонометра.

По мнению многих авторов, витрэктомия приводит к изменению оптической системы глаза, оказывает значительное воздействие на топографию роговицы и приводит к увеличению ее кривизны, что в свою очередь, может влиять на точность офтальмотонометрии [15–17]. Однако не только роговица, но и склера, а также внутриглазное содержимое могут влиять на точность измерения внутриглазного давления.

Цель исследования состояла в анализе результатов двунаправленной пневмоапланации роговицы и электронной тонографии у пациентов после витрэктомии и разработке практических рекомендаций по результатам исследования.

## ПАЦИЕНТЫ И МЕТОДЫ

В основу работы положены результаты обследования 96 пациентов в возрасте от 45 до 69 лет, находившихся на лечении в ФГБНУ НИИ глазных болезней в период с 2015 по 2016 год. Всем пациентам была выполнена субтотальная витрэктомия по поводу идиопатического макулярного отверстия (63%) и эпиретинального фиброза (37%). С целью изучения изменений внутриглазного давления пациенты были разделены на 2 группы.

В 1-ю группу вошли 46 пациентов, у которых применяли электронную тонографию, во 2-ю группу были включены 50 пациентов, у которых для определения внутриглазного давления и биомеханических свойств фиброзной оболочки глаза была использована двунаправленная пневмоапланация роговицы.

Основными критериями отбора в группы исследования были: отсутствие тракционной отслойки сетчатки, выполнение трансцилиарной витрэктомии без использования тампонады силиконовым маслом; отсутствие необходимости в интра- и послеоперационной лазеркоагуляции сетчатки в панретинальном объеме. Все обследуемые имели рефракцию близкую к эметропической. Для минимизации ятрогенных влияний на гидродинамические показатели в послеоперационном периоде никому из пациентов не проводили инстилляций кортикостероидов.

Витрэктомию выполняли с помощью витреоретинальной системы с помощью прибора Stellaris PC (Bausch+Lomb, США). Хирургическое вмешательство включало простую витрэктомию с удалением задней гиалоидной, внутренней пограничной мембраны и/или эпиретинальной мембраны.

Все больные были обследованы с помощью традиционных методов офтальмологического исследования (визометрия, тонометрия, периметрия, биомикроскопия, гониоскопия, офтальмоскопия). Помимо стандартного офтальмологического исследования, для определения внутриглазного давления применяли двунаправленную пневмоапланацию роговицы (ORA) и электронную тонографию.

Результаты проведенных исследований обрабатывали методом вариационной статистики с помощью компьютерной программы SPSS Statistica 20. Различия выборок оценивали в соответствии с параметрическим распределением, используя при этом критерий Стьюдента. Различия между выборками считали статистически значимыми при  $p < 0,05$ .

## РЕЗУЛЬТАТЫ И ОБСУЖДЕНИЕ

Результаты исследования гидродинамики в группе 1 по данным электронной тонографии представлены в Таблице 1.

**Табл. 1.** Внутриглазное давление, коэффициент легкости оттока внутриглазной жидкости, коэффициент продукции внутриглазной жидкости по данным электронной тонографии

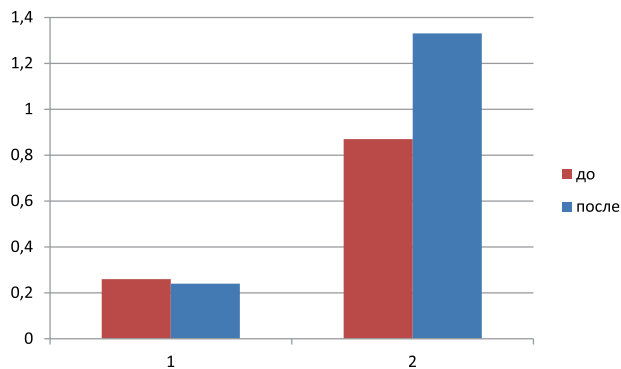
**Tabl. 1.** Intraocular pressure, outflow facility coefficient of the intraocular fluid, inflow rate of the intraocular fluid according to electron tonography

Группа 1 Group 1	До витрэктомии Before vitrectomy	После витрэктомии After vitrectomy	P	%
истинное внутриглазное давление true intraocular pressure Po (mm Hg)	13,68±2,22	15,1±2,25	<0,01	+10%
коэффициент легкости оттока внутриглазной жидкости outflow facility coefficient of the intraocular fluid (C)	0,26±0,11	0,24±0,12	>0,05	-7%
коэффициент продукции внутриглазной жидкости inflow rate of the intraocular fluid (F)	0,87±0,68	1,33±0,88	<0,01	+53%

(M±σ; M — среднее значение, σ — стандартное отклонение, p — статистическая достоверность, % — процентное изменение).

(M±σ; M — average, σ — standard deviation, p — statistical reliability, % — percent change)

В данном исследовании с помощью электронной тонографии выявлены значительные изменения гидродинамических показателей глаза после витрэктомии.



**Рис. 1.** Коэффициент легкости оттока внутриглазной жидкости (1) и коэффициент продукции внутриглазной жидкости F (2) до и после витрэктомии (метод электронной тонографии)

**Fig. 1.** Outflow facility coefficient of the intraocular fluid (1) and the inflow rate of the intraocular fluid F (2) before and after vitrectomy (the method of electron tonography)

При сравнении показателей электронной тонографии до и после витрэктомии получены следующие резуль-

таты: истинное внутриглазное давление ( $P_0$ ) до и после витрэктомии составило  $13,68 \pm 2,22$  и  $15,1 \pm 2,25$  мм рт. ст.; коэффициент легкости оттока внутриглазной жидкости (C) —  $0,26 \pm 0,11$  и  $0,24 \pm 0,12$  мм<sup>3</sup>/мин/мм рт. ст.; коэффициент продукции внутриглазной жидкости (F) —  $0,87 \pm 0,68$  и  $1,33 \pm 0,88$  мм<sup>3</sup>/мин., соответственно (Рис. 1).

Таким образом, изменения гидродинамических показателей глаза характеризовались статистически значимым ( $p < 0,01$ ) повышением истинного внутриглазного давления на 10% после проведения витрэктомии; статистически достоверным увеличением продукции внутриглазной жидкости (ВГЖ) на 53%. Колебания коэффициента легкости оттока были статистически не достоверны ( $p > 0,05$ ), поскольку диапазон этих колебаний был в рамках нормальных значений, хотя имело место снижение указанного коэффициента на 7%.

Изменения характеризовались выраженным повышением продукции внутриглазной жидкости и умеренным повышением ВГД, отток внутриглазной жидкости практически не менялся.

Результаты исследования внутриглазного давления и биомеханических параметров фиброзной оболочки по данным двунаправленной пневмоапланации роговицы представлены в Таблице 2.

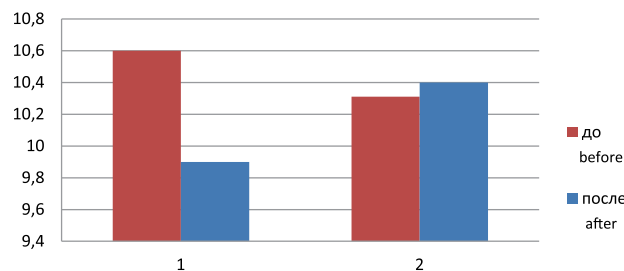
**Табл. 2.** Внутриглазное давление и биомеханические параметры фиброзной оболочки по данным двунаправленной пневмоапланации роговицы

**Tabl. 2.** Intraocular pressure and biomechanical parameters of the tunic membrane according to the data of bidirectional corneal applanation

Группа 2 Group 2	До витрэктомии Before vitrectomy	После витрэктомии After vitrectomy	p	%
роговично-компенсированное ВГД (ВГДрк, мм рт. ст.) corneal-compensated IOP (IOPcc, mm Hg)	14,66±3,5	17,03±4,5	<0,05	+20%
внутриглазное давление (ВГД) по Гольдману Goldman –correlated intraocular pressure (IOPg)	14,22±3,9	16,48 ±4,3	<0,05	+22%
корнеальный гистерезис (КГ) Corneal hysteresis (CH)	10,53±1,2	9,84±1,5	<0,05	-7%
фактор резистентности роговицы (ФРП) corneal resistance factor (CRF)	10,13±1,7	10,28±1,8	>0,05	+1,3%

(среднее значение,  $\sigma$  — стандартное отклонение, p — статистическая достоверность, % — процентное изменение)  
(average value,  $\sigma$  — standard deviation, p — statistical reliability, % — percent change).

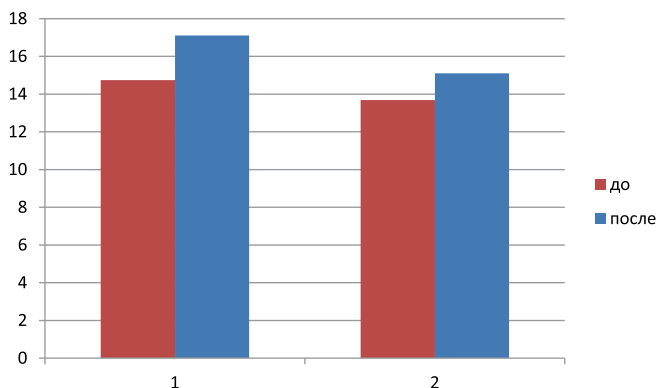
По данным двунаправленной пневмоапланации роговицы уровень роговично-компенсированного ВГД находился в пределах 8,9–22,1 и 6,2–30,0 мм рт. ст. до и после проведения витрэктомии, соответственно. Диапазон колебаний уровня ВГД по Гольдману до операции составлял 8,0–24,4, а после — 9,4–26,3 мм рт. ст. Выявлено статистически значимое увеличение уровня ВГД относительно исходного значения по данным ОРА после витрэктомии. Значение корнеального гистерезиса варьировало в пределах 7,9–13,7 и 6,5–12,8 мм рт. ст. до и после операции, соответственно. Отмечено статистически значимое снижение значения корнеального гистерезиса на 7% после витрэктомии (Рис. 2).



**Рис. 2.** Корнеальный гистерезис (1) и фактор резистентности роговицы (2) до и после витрэктомии (метод ОРА)

**Fig. 2.** Corneal hysteresis (1) and corneal resistance factor (2) before and after vitrectomy (ORA method)

Данные ORA согласно критерию Стьюдента с поправкой Бонферрони указывают на то, что полученные значения внутриглазного давления значительно выше, чем аналогичные показатели, полученные с помощью электронной тонографии. По данным электронной тонографии в 1-й группе исследования отмечалось увеличение истинного внутриглазного давления на 10% ( $p < 0,01$ ), тогда как во 2-й группе по данным ORA было увеличение роговично-компенсированного давления на 20% ( $p < 0,05$ ) (рис. 3).



**Рис. 3.** Роговично-компенсированное ВГД [1] и данные ВГД, полученные с помощью электронной тонографии [2], до и после витрэктомии

**Fig. 3.** Corneal-compensated IOP (1) and IOP data obtained by electron tomography (2) before and after vitrectomy

После выполнения витрэктомии нами были выявлены значительные изменения гидродинамических показателей. По результатам электронной тонографии и двунаправленной пневмоапplanationи роговицы отмечено статистически значимое повышение уровня ВГД. С помощью электронной тонографии зафиксированы изменения показателей оттока и продукции внутриглазной жидкости. Кроме того, по данным двунаправленной пневмоапplanationи у пациентов, перенесших витрэктомию, имели место изменения биомеханических свойств фиброзной оболочки, а именно, снижение корнеального гистерезиса, характеризующего вязкоэластические свойства роговой оболочки. Возможно, изменение внутриглазного давления может являться основной причиной и изменения биомеханических свойств роговицы.

Несмотря на повышение внутриглазного давления после витрэктомии у 64 пациентов из 96 (66%), истинное внутриглазное давление сохранялось в пределах диапазона нормальных значений, что, соответственно, не требовало коррекции. В остальных случаях повышение ВГД указывало на необходимость проведения медикаментозной терапии: у 23% обследуемых до 1 месяца, у 11% обследуемых потребовалось применение препаратов, снижающих ВГД, на более длительный срок, а именно, до года. При этом у пациентов за все время наблюдения не были выявлены характерные для глаукомы изменения в

поле зрения или появление глаукомной экскавации диска зрительного нерва.

В литературе описаны случаи повышения внутриглазного давления при выполнении витрэктомии с циркуляжем, а также с газовой или силиконовой тампонадой [18]. Отмечено, что при этом повышение ВГД наблюдается в 20–60% случаев. Однако данные, посвященные изучению внутриглазного давления в отдаленном периоде после витрэктомии, выполненной без использования тампонирующих средств, таких как газ или силиконовое масло, опубликованы лишь в единичных работах.

В настоящее время мы обладаем ограниченным набором методов исследования гидродинамики глаза, отсутствует возможность регистрации абсолютных значений тонометрического ВГД, а судить об оттоке и продукции ВГЖ приходится косвенно на основании расчетных коэффициентов легкости оттока и продукции ВГЖ по данным электронной тонографии. При помощи метода электронной тонографии нами был определен повышенный уровень продукции внутриглазной жидкости, что в свою очередь, может быть расценено как основная причина изменений ВГД и нуждается в дальнейшем изучении.

Таким образом, можно отметить, что данные представленных методов исследования согласуются и дополняют друг друга. Наличие же столь выраженных различий в результатах этих двух параметров исследований, на наш взгляд, можно объяснить значительными изменениями биомеханических свойств роговицы после проведения витрэктомии.

Большинство исследователей связывает рост ВГД после витрэктомии с дополнительными процедурами, выполненными в ходе операции, с применением лекарственных средств, влияющих на ВГД, а также с осложнениями операции. В отсутствие этих факторов уровень ВГД практически не исследован. На наш взгляд, большое значение имеют другие факторы, влияющие на ВГД, в частности, увеличение уровня продукции внутриглазной жидкости. Доказано, что уровень ВГД после витрэктомии у большинства пациентов сохраняется в пределах возрастных значений, однако у 23% пациентов потребовалось медикаментозное лечение [19]. В свою очередь, большой интерес представляет не только изучение гидродинамических, но и гемодинамических нарушений после выполнения витрэктомии, что требует проведения дальнейших исследований.

В настоящее время нет четких объяснений относительно причин повышения уровня ВГД после витрэктомии, однако офтальмогипертензия должна быть предотвращена, особенно у пациентов с глаукомой и с системной сосудистой патологией.

В связи с выявленной тенденцией к изменениям гидродинамики после витрэктомии считаем целесообразным применение скрининга ВГД до 6 месяцев после операции и отказ от использования стероидных препаратов в послеоперационном периоде.

## ВЫВОДЫ

1. По данным электронной тонографии и двунаправленной пневмоаппланации роговицы после проведения витрэктомии имеет место умеренное, статистически значимое повышение внутриглазного давления на 10 и 20%, соответственно, сопровождающееся повышением продукции внутриглазной жидкости на 53% ( $p < 0,01$ ).
2. После проведения витрэктомии по данным двунаправленной пневмоаппланации роговицы отмечается послеоперационное статистически значимое уменьшение корнеального гистерезиса на 7% ( $p=0.05$ ).
3. Точность определения уровня ВГД по данным электронной тонографии в значительной степени зависит от наличия отека и формы роговицы, а также от био-

механических изменений фиброзной оболочки глаза после витрэктомии.

4. Двунаправленная пневмоаппланация роговицы является бесконтактным, безопасным методом, который можно использовать для точного измерения ВГД после проведения витрэктомии. Метод является объективным, не зависящим от погрешности оператора, быстрым и легким в использовании.

## УЧАСТИЕ АВТОРОВ

Сдобникова С.В. — концепция и дизайн исследования, редактирование;  
 Козлова И.В. — концепция и дизайн исследования, редактирование;  
 Асатрян С.В. — концепция и дизайн исследования, сбор и обработка материала, статистическая обработка данных, написание текста, подготовка иллюстраций;  
 Сидамонидзе А.Л. — обработка материала, написание текста, подготовка иллюстраций, редактирование;  
 Сурнина З.В. — статистическая обработка данных, подготовка иллюстраций, редактирование

## ЛИТЕРАТУРА/ REFERENCES

1. Han M.A., Brady C.J., Kaiser R.S. Clinical management of proliferative vitreoretinopathy: *Retina*. 2015;35(2):165-75. doi: 10.1097/IAE.0000000000000447.
2. Kelly N.E., Wendel R.T. Vitreous surgery for idiopathic macular holes. *Arch Ophthalmol*. 1991;109(5):654-9.
3. Kim J.Y., Park S.P. Macular hole formation and spontaneous closure after vitrectomy for rhegmatogenous retinal detachment documented by spectral-domain optical coherence tomography. *Indian J Ophthalmol*. 2015;63(10):791-3 doi: 10.4103/0301-4738.171514.
4. Langham M.E. Ocular blood flow and vision in healthy and glaucomatous eyes. *Surv Ophthalmol*. 1994;38:161-8 doi: http://dx.doi.org/10.1016/0039-6257(94)90061-2.
5. Langham M. E. The aqueous outflow system and its response to autonomic receptor agonists. *Eye Res*. 1977;311-315. doi.org/10.1016/S0014-4835(77)80028-6.
6. Friedenwald J.S. The formation of the intraocular fluid. *Am J Ophthalmol*. 1949;32:2(6):9-27.
7. Dollery C.T. Dynamic aspects of the retinal microcirculation. *Arch. Ophthalmol*. 1968;79:536-539.
8. Weinberg RS, Peyman GA, Huamonte FU. Elevation of intraocular pressure after pars plana vitrectomy. 1976;157-61.
9. Aaberg TM, VanHorn DL. Late complications of pars plana vitrectomy surgery. *Ophthalmology*. 1978;85:126-40.
10. Anderson NG, Fineman MS, Brown GC Incidence of intraocular pressure spike and other adverse events after vitreoretinal surgery. *Ophthalmology*. 2006;113(1):42-7 doi:10.1016/j.ophtha.2005.10.010
11. Desai UR, Alhalel AA, Schiffman RM, Campen TJ, Sundar G, Muhich A Significant IOP elevation can occur after simple pars plana vitrectomy. The optimal time for detecting the pressure rise during the first 24 hours is 2 hours after surgery. *Ophthalmology*. 1997;104:781-786.
12. Goldmann H, Schmidt T. Applanation tonometry. *Ophthalmologica*. 1957;134(4):221-42.
13. Антонов А. А. Офтальмотонометрия: пособие для врачей, интернов, клинических ординаторов. под ред. В.П. Еричева. 2009: 30 с. [Antonov A.A. Ophthalmotonometry: manual for doctors, interns, clinical residents. Ed. Yerichev V.P.: 2009:30 (in Russ.)].
14. Аветисов С.Э., Бубнова И.А., Антонов А.А. Биомеханические свойства роговицы: клиническое значение, методы исследования, возможности систематизации подходов к изучению. Вестник офтальмологии. 2010;6:3-7. [Avetisov S.E., Bubnova I.A., Antonov A.A. Corneal biomechanics: clinical importance, evaluation, possibilities of sistemization of examination approaches. Annals of Ophthalmology=Vestnik oftal'mologii. 2010;6:3-7 (in Russ.)].
15. Domniz Y.Y., Cahana M., Avni I. Corneal surface changes after pars plana vitrectomy and scleral buckling surgery. *J Cataract Refract Surg*. 2001;27(6):868-872. doi: 10.2147/OPTH.S29758.
16. Ornek, K. Corneal topographic changes after retinal detachment surgery. K. Ornek, F.N. Yalgindag, A. Kanpolat, I. Gunalp *Cornea*. 2002;21(8):803-806 doi: 10.1097/00003226-200211000-00015.
17. Slusher, M.M., Ford J.G., Busbee B. Clinically significant corneal astigmatism and pars plana vitrectomy. *Ophthalmic Surg Lasers*. 2002;33(1) 5-8.
18. Abrams GW, Swanson DE, Sabates WI, Goldman AL. The results of Sulfur hexafluoride gas in vitreous surgery. *Am J Ophthalmol*. 1982;94:165-71.
19. Сдобникова С.В., Сидамонидзе А.Л., Козлова И.В., Троицкая Н.А. Влияние витрэктомии на гидродинамические показатели глаза при пролиферативной диабетической ретинопатии и патологии, не связанной с сосудистыми нарушениями. Вестник офтальмологии. 2013;1:46-48. [Sdobnikova S.V., Sidamonidze A.L., Kozlova I.V., Troitskaya N.A. Vitrectomy effect on ocular hydrodynamics in proliferative diabetic retinopathy and nonvascular pathology. Annals of Ophthalmology=Vestnik oftal'mologii. 2013:1:46-48 (in Russ.)].

## СВЕДЕНИЯ ОБ АВТОРАХ:

ФГБНУ «Научно-исследовательский институт глазных болезней»  
 Сдобникова Светлана Владимировна  
 кандидат медицинских наук, заведующая отделением сосудистой и витреоретинальной патологии  
 ул. Россолимо, 11, А, Б, Москва, 119021, Российская Федерация

ФГБНУ «Научно-исследовательский институт глазных болезней»  
 Козлова Ирина Владимировна  
 кандидат медицинских наук, старший научный сотрудник отдела глаукомы  
 ул. Россолимо, 11, А, Б, Москва, 119021, Российская Федерация

ФГБНУ «Научно-исследовательский институт глазных болезней»  
 Асатрян Сирануш Вардановна  
 лаборант-исследователь отделения сосудистой и витреоретинальной патологии  
 ул. Россолимо, 11, А, Б, Москва, 119021, Российская Федерация

ФГБНУ «Научно-исследовательский институт глазных болезней»  
 Сидамонидзе Александр Леванович  
 кандидат медицинских наук, младший научный сотрудник отделения сосудистой и витреоретинальной патологии  
 Россолимо, 11, А, Б, Москва, 119021, Российская Федерация

ФГБНУ «Научно-исследовательский институт глазных болезней»  
 Сурнина Зоя Васильевна  
 кандидат медицинских наук, старший научный сотрудник  
 Россолимо, 11, А, Б, Москва, 119021, Российская Федерация

## ABOUT THE AUTHORS

Research Institute of Eye Diseases  
 Sdobnikova Svetlana V.  
 PhD, Head of the Department of Vascular and vitreoretinal pathology  
 11 A, B Rossolimo St., Moscow, 119021, Russian Federation

Research Institute of Eye Diseases  
 Kozlova Irina V.  
 PhD, Senior Research Officer of the Glaucoma Department  
 11 A, B Rossolimo St., Moscow, 119021, Russian Federation

Research Institute of Eye Diseases  
 Asatryan Siranush V.  
 Laboratory assistant researcher  
 11 A, B Rossolimo St., Moscow, 119021, Russian Federation

Research Institute of Eye Diseases  
 Sidamonidze Aleksandr L.  
 PhD, Research Assistant  
 11 A, B Rossolimo St., Moscow, 119021, Russian Federation

Research Institute of Eye Diseases  
 Surnina Zoya V.  
 PhD, Senior Research Officer of the of Laser technologies laboratory  
 11 A, B Rossolimo St., Moscow, 119021, Russian Federation

**С.В. Сдобникова, И.В. Козлова, С.В. Асатрян, А.Л. Сидамонидзе, З.В. Сурнина**

Контактная информация: Асатрян Сирануш Вардановна asatryansiranush07@gmail.com

**Анализ результатов двунаправленной пневмоаппланации роговицы и электронной тонографии...**