ISSN 1816-5095 (print)
ISSN 2500-0845 (online)

ОФТАЛЬМОЛОГИЯ
OPHTHALMOLOGY IN RUSSIA

Volume 16, Number 4 (December), 2019
Том 16, номер 4 (декабрь), 2019 год

ОФТАЛЬМОЛОГИЯ. Том 16, номер 4, 2019 год • OPHTHALMOLOGY IN RUSSIA. Volume 16, Number 4, 2019

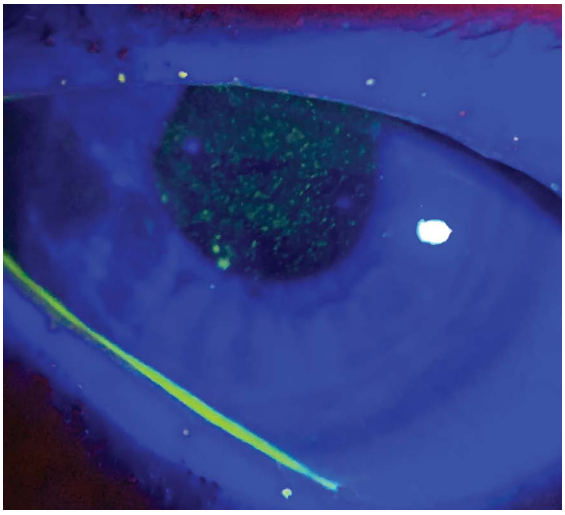

ССГ — точечная эпителиопатия
Severe DES — punctual epiteliopathy

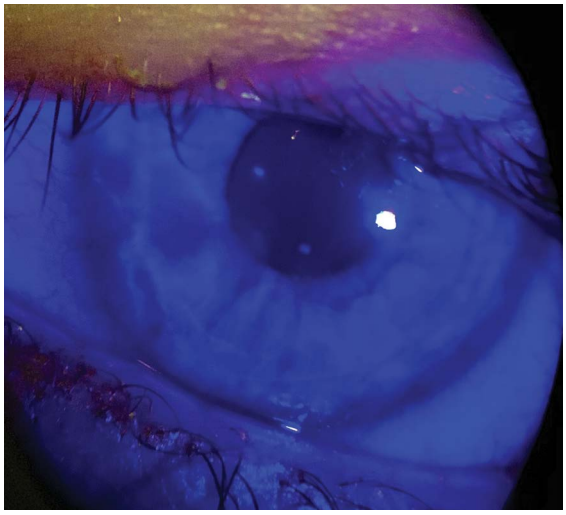

Через 30 дней после монотерпии Стеллавитом
30 days after start of Stillavit monotherapy (p. 534)

http://www.ophthalmojournal.com

Счастье в глазах человека должно сиять каждый день

Эффективное лечение инфекционных заболеваний глаз.

Офтоципро

мазь глазная

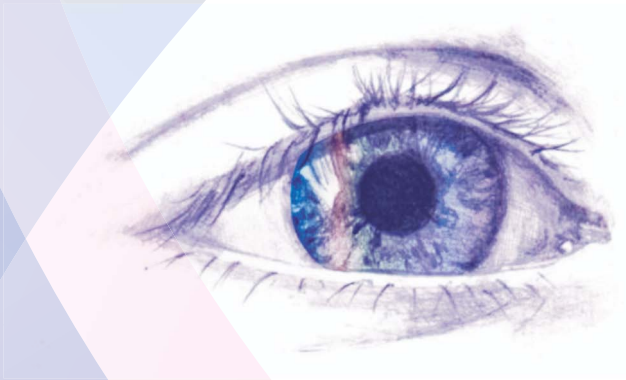

- Двойной механизм действия глазной мази Офтоципро: нарушает синтез ДНК, рост и деление бактерий;
- Высокая биодоступность действующего вещества за счет микроструктуры (размер частиц действующего вещества 8 микрон) обеспечивает высокий уровень комфорта для глаз;
- Хорошие адгезивные свойства обеспечивают длительный защитный лечебный слой на пораженной области слизистой оболочки и надежный противомикробный эффект;
- Мазевая основа наряду с отсутствием раздражающего действия предусматривает хорошую распределяющую способность и достаточную гидрофильность.

www.tatpharm.ru

О наличии противопоказаний к применению и использованию необходимо ознакомиться с инструкцией по применению или получить консультацию специалистов

ОФТАЛЬМОЛОГИЯ
OPHTHALMOLOGY IN RUSSIA
Том 16, номер 4, 2019 Volume 16, Number 4, 2019

© журнал «ОФТАЛЬМОЛОГИЯ»

Свидетельство о регистрации средства массовой информации в Государственном комитете РФ по делам печати ПИ №77-1782 от 27.01.2004.
Научно-практический журнал «Офтальмология» издается с 2004 года.
ISSN 1816-5095 (print), ISSN 2500-0845 (online).
В журнале публикуются оригинальные научные статьи, обзоры по всем аспектам клинической и экспериментальной офтальмологии.
Периодичность издания 4 номера в год.
Тираж 1000 экземпляров.
Адрес редакции:
121609 Москва, Рублевское шоссе, 48/1

Журнал входит в перечень периодических научных изданий РФ, рекомендованных ВАК для публикации основных результатов диссертаций на соискание ученой степени кандидата и доктора наук.

Журнал индексируется базой данных Scopus. Журнал включен в Российский индекс научного цитирования (РИНЦ). Журнал реферируется и вводится в базу данных ВИНИТИ РАН, DOAJ, EBSCO, RNMJ.

Охраняется законом РФ №5351-1 «Об авторском праве и смежных правах» от 9 июля 1993 года. Контент распространяется под лицензией Creative Commons Attribution 4.0 License. Нарушение закона будет преследоваться в судебном порядке.

Выпускающий редактор:
к.м.н. Т.Н. Вазило, тел. +7 (916) 5402914
Реклама и распространение:
д.м.н. Е.Г. Полунина, генеральный директор издательской группы журнала «Офтальмология», тел. +7 (916) 6329974, e-mail: visus-novus@mail.ru

ПОДПИСКА НА ЖУРНАЛ «ОФТАЛЬМОЛОГИЯ»

Подписку на журнал «Офтальмология» можно оформить в любом отделении связи на территории России по каталогу агентства «Роспечать» (рубрика 10 — «Здравоохранение. Медицина»), а также по безналичному расчету или почтовым переводом по адресу редакции. На территории России стоимость подписки на полугодие — 1000 рублей. Полнотекстовую электронную версию журнала можно получить в платном доступе на сайте www.elibrary.ru. Ссылки приведены в разделе «Архив номеров».
Подписка по странам СНГ и за рубежом:
ООО «Информнаука», Россия, 125190, г. Москва, ул. Усиевича, 20. Тел.: +7 (495) 7873873, +7 (499) 1554342, факс +7 (499) 1525481,
e-mail: alfimov@viniti.ru, www.informnauka.com
Подписной индекс — 84205

Статьи публикуются в полнотекстовом варианте на сайте журнала
http://www.ophthalmojournal.com,
а при наличии перевода статьи авторами (или редакцией) на английский язык она может быть также размещена на сайте журнала.

Отпечатано в типографии «Буки Веди»
Подписано в печать: 15.12.19

РЕДАКЦИОННАЯ КОЛЛЕГИЯ

Главный редактор

Трубилин Владимир Николаевич — д.м.н., профессор, руководитель Центра офтальмологии ФМБА России, заведующий кафедрой офтальмологии Академии постдипломного образования ФГБУ ФНКЦ ФМБА России, Москва, Россия

Учредитель/издатель

Куренков Вячеслав Владимирович — д.м.н., профессор, директор офтальмологической клиники доктора Куренкова, Москва, Россия

Заместитель главного редактора

Дементьев Дмитрий Давидович — медицинский директор Международного офтальмологического центра, Москва, Россия

Генеральный директор издательской группы журнала

Полунина Елизавета Геннадьевна — д.м.н., профессор кафедры офтальмологии Академии постдипломного образования ФГБУ ФНКЦ ФМБА России, Москва, Россия

Редакционный совет

Аветисов Сергей Эдуардович — д.м.н., профессор, академик РАН, член-корреспондент РАЕН, научный руководитель ФГБНУ НИИ глазных болезней РАН, заведующий кафедрой глазных болезней Первого Московского государственного медицинского университета имени И. М. Сеченова, Москва, Россия

Астахов Юрий Сергеевич — д.м.н., профессор, руководитель Санкт-Петербургского офтальмологического центра, Санкт-Петербург, Россия

Бровкина Алевтина Федоровна — д.м.н., академик РАН, профессор кафедры офтальмологии с курсом детской офтальмологии Российской государственной медицинской академии последипломного образования, Москва, Россия

Егоров Евгений Алексеевич — д.м.н., профессор, член-корреспондент РАЕН, заведующий кафедрой глазных болезней Российского национального исследовательского медицинского университета им. Н.И. Пирогова, Москва, Россия

Калашников Сергей Вячеславович — д.э.н., профессор, первый заместитель председателя Комитета Совета Федерации по экономической политике, Москва, Россия

Корниловский Игорь Михайлович — д.м.н., профессор кафедры глазных болезней института усовершенствования врачей Национального медико-хирургического центра им. Н.И. Пирогова, Москва, Россия

Курышева Наталия Ивановна — д.м.н., профессор, заведующая КДО Центра офтальмологии ФГБУ ГНЦ ФМБЦ им. А.И. Бурназяна ФМБА России, Москва, Россия

Малюгин Борис Эдуардович — д.м.н., профессор, заместитель генерального директора по научной работе ФГАУ «НМИЦ «МНТК «Микрохирургия глаза» им. акад. С.Н. Федорова» Минздрава России, Москва, Россия

Мамиконян Вардан Рафаелович — д.м.н., профессор

Маркова Елена Юрьевна — д.м.н., профессор, заведующая отделом микрохирургии и функциональной реабилитации глаза у детей ФГАУ «НМИЦ «МНТК «Микрохирургия глаза» им. акад. С.Н. Федорова» Минздрава России, Москва, Россия

Медведев Игорь Борисович — д.м.н., профессор, заведующий кафедрой офтальмологии факультета усовершенствования врачей Российского национального исследовательского медицинского университета им. Н.И. Пирогова, Москва, Россия

Мошетова Лариса Константиновна — д.м.н., профессор, академик РАН, Российская медицинская академия последипломного образования Минздрава России, Москва, Россия

Нероев Владимир Владимирович — д.м.н., профессор, академик РАН, директор Национального медицинского исследовательского центра глазных болезней имени Гельмгольца, Москва, Россия

Овечкин Игорь Геннадьевич — д.м.н., профессор кафедры офтальмологии Академии постдипломного образования ФГБУ ФНКЦ ФМБА России, Москва, Россия

Пивоваров Николай Николаевич — д.м.н., профессор кафедры офтальмологии Российской медицинской академии последипломного образования, Москва, Россия

Иностранные члены редакционной коллегии

Двали Мераб Леонидович — д.м.н., профессор, заведующий кафедрой офтальмологии Тбилисского государственного медицинского университета (ТГМУ), Тбилиси, Грузия

Иоаннис Палликарис — доктор наук, профессор, руководитель отделения офтальмологии Университета Крита, Крит, Греция

Маттео Пиовелла — доктор наук, научный директор Центра амбулаторной хирургии, Монца, Италия

Кеннет Хоффер — доктор наук, профессор Калифорнийского университета, Лос-Анджелес, США

Жайро Е. Хойос — д.м.н., директор Института офтальмологии Хойоса, Сабадель, Испания

Игорь Соломатин — д.м.н., профессор, главный специалист Глазного центра доктора Соломатина (Латвия), ассоциированный профессор Латвийского университета, Рига, Латвия

ОФТАЛЬМОЛОГИЯ
OPHTHALMOLOGY IN RUSSIA
Том 16, номер 4, 2019 Volume 16, Number 4, 2019

© “Ophthalmology in Russia”

Registered at the Federal Service for Surveillance of Communications, Information Technologies and Mass Media under the number ПИ №77-1782, 27.01.2004.
“Ophthalmology in Russia” is quarterly Scientific and Practical Journal published since 2004.
ISSN 1816-5095 (print),
ISSN 2500-0845 (online).
Journal publishes original articles and reviews on all aspects of applied and experimental ophthalmology.
Circulation: 1000 copies.

Editorial Office:
Rublevskoye Shosse, 48/1, Moscow, 121609, Russian Federation. The Journal is included into the Higher Attestation Commission (HAC) list of periodicals (the list of leading per-reviewed scientific journals recommended for publishing the basic research results of doctor and candidate theses).

Journal is indexed by Scopus. Journal is included into Russian Science Citation Index (RSCI), VINITI, Russian Academy of Science database, DOAJ, EBSCO, RNMJ.

Protected by the Russian Federal Law RF №5351-1 “On author and Related Rights” dated July 9, 1993. Content is distributed under Creative Commons Attribution 4.0 License. Violations are a matter for prosecution.

Coordinating Editor:
T. Vazilo, PhD, Phone: +7 (916) 5402914
Advertising and Distribution:
E. Polunina, MD, Director General of “Ophthalmology in Russia” Editorial Group,
Phone: +7 (916) 6329974,
e-mail: visus-novus@mail.ru

Full-text electronic version is available for pay-per-view at www.elibrary.ru. Links are in the “Archive” section. Subscription for CIS and other countries can be made up via “Informnauka”, Ltd, 20, Usievicha str., Moscow, 125190, Russian Federation.
Phone: +7 (495) 7873873, (499) 1554342,
Fax: +7 (499) 1525481,
e-mail: alfimov@viniti.ru,
www.informnauka.com, Index — 84205

Full-text articles are published at the official Journal web-site and free of charge — **http://www.ophthalmojournal.com,**
English full-texts are also available if any article is translated by authors or Editorial Office.

Printed at “Buki Vedi”.
Signed for printing: December 15, 2019.

EDITORIAL BOARD

Editor-in-Chief

Vladimir N. Trubilin — PhD, MD, Professor, Academy of postgraduate education under FSBU FSCC of FMBA of Russia, Head of the of Ophthalmology Department, Moscow, Russia

Founder/Publisher

Vyacheslav V. Kurenkov — PhD, MD, Chief of Ophthalmology Clinic, Professor, Moscow, Russia

Deputy Editor-in-chief

Dmitry D. Dementyev — MD, International Ophthalmologic Center, Medical Director, Moscow, Russia

Executive director of Ophthalmology publishing group

Elizabeth G. Polunina — PhD, MD, Academy of postgraduate education under FSBU FSCC of FMBA of Russia, Department of Ophthalmology, Professor, Moscow, Russia

Editorial council

Sergei E. Avetisov — PhD, MD, Professor, Academician of Russian Academy of Science, Institute of Eye Diseases, Director on Science, I.M. Sechenov First Moscow State Medical University, Department of Ophthalmology, Chief, Moscow, Russia

Yury S. Astahov — PhD, MD, Professor, St. Petersburg Ophthalmologic Center, Chief, St. Petersburg, Russia

Alevtina F. Brovkina — PhD, MD, Academician of Russian Academy of Science, Department of Ophthalmology, Russian State Medical Academy of Postgraduate Medical Education, Professor, Moscow, Russia

Evgeny A. Egorov — PhD, MD, Professor, Russian Academy of Medical Education, Department of Ophthalmology, Chief, Moscow, Russia

Natalia I. Kurysheva — PhD, MD, Professor, Academy of postgraduate education under FSBU FSCC of FMBA of Russia, Consulting and Diagnostic Department, Chief, Moscow, Russia

Boris E. Malyugin — PhD, MD, Professor of Ophthalmology. Deputy Director General (R&D, Edu) S. Fyodorov Eye Microsurgery Federal State Institution Moscow, Russia

Elena Y. Markova — PhD, MD, Professor, head of the of microsurgery of the eye in children, The S. Fyodorov Eye Microsurgery Federal State Institution

Igor M. Kornilovsky — PhD, MD, Professor, Russian Academy of Postgraduate Medical Education, Department of Ophthalmology, National Medicine-surgery Center of N.I. Pirogov, Clinic of Ophthalmology, Moscow, Russia

Vardan R. Mamikonyan — PhD, MD, Professor, Institute of Eye Diseases, Director, Moscow, Russia

Igor B. Medvedev — PhD, MD, Professor, International Center of Health Protection, Advisor to Director General, Russian Academy of Medical Education, Department of Postgraduate Medical Education (Ophthalmology), Chief, Moscow, Russia

Larisa K. Moshetova — PhD, MD, Professor, Academician of Russian Academy of Science, Russian Academy of Postgraduate Medical Education, Moscow, Russia

Vladimir V. Neroev — PhD, MD, Academician of Russian Academy of Science, Professor, Helmholtz National Medical center of Eye diseases, Director, Moscow, Russia

Igor G. Ovechkin — PhD, MD, Professor, Academy of postgraduate education under FSBU FSCC of FMBA of Russia, Consulting and Diagnostic Department, Chief, Moscow, Russia

Nikolay N. Pivovarov — PhD, MD, Adjunct Professor, Department of Ophthalmology, Russian Medical Academy of Postgraduate Education, Moscow, Russia

Merab Dvali — PhD, MD, Professor, Head of Ophthalmology Department of Tbilisi State Medical University, Tbilisi, Georgia

Ioannis G. Pallikaris — MD, Professor of Ophthalmology, Director of the Vardinoyannion Eye Institute of Crete (VEIC, 1989) and Institute of Vision and Optics (IVO, 2005), Director of the Eye Clinic of the University Hospital of Heraklion, Chairman of the Department of Ophthalmology at the University of Crete, Crete, Greece

Matteo Piovella — MD, Scientific Director of CMA Outpatient Microsurgery Center, Monza, Italy. President of the Italian Society of Ophthalmology (SOI), Member of American Academy of Ophthalmology, Monza, Italy

Igor' Solomatin — PhD, MD, Leading Expert of Dr. Solomatin Eye Center, Adjunct Professor of University of Latvia, Riga, Latvia

Kenneth Hoffer — MD, Clinical Professor of UCLA, St. John's Health Center and UCLA Medical Center Santa Monica, California, USA

Jairo E. Hoyos — MD, Director of Instituto Oftalmológico, Barcelona, Spain

ОФТАЛЬМОЛОГИЯ
OPHTHALMOLOGY IN RUSSIA

Том 16, номер 4, 2019 Volume 16, Number 4, 2019

СОДЕРЖАНИЕ

ОБЗОРЫ

Д.Р. Аглиуллин, Г.Р. Хасанова, Э.А. Абдулаева
Факторы риска развития центральной серозной хориоретинопатии (обзор эпидемиологических исследований) 427

ОФТАЛЬМОХИРУРГИЯ

А.Ю. Слонимский, Ю.Б. Слонимский, Г.В. Ситник, А.В. Мягков, С.В. Милаш
Пеллюцидная маргинальная дегенерация роговицы и кератоконус: дифференциальный диагноз и тактика ведения больных 433

Д.В. Давыдов, Д.А. Лежнев, К.А. Коновалов, Е.И. Беликова, М.Д. Пожарицкий
Новая методика расчета избыточного объема мягких тканей орбиты у больных с эндокринной офтальмопатией при планировании операции 442

А.Ю. Клейменов, В.Н. Казайкин, А.В. Лизунов
Хирургическое лечение макулярного разрыва без тампонады витреальной полости 449

М.Е. Коновалов, Д.А. Коркмазова, Т.Н. Познякова, М.М. Коновалова, К.В. Бурдель
Хирургическая коррекция косоглазия методом регулируемых швов (клинические случаи) 454

Т.Б. Круглова, Н.С. Егиян
Случай развития врожденной катаракты у ребенка с синдромом грима Кабуки 459

Н.Э. Темиров, Н.Н. Темиров, Г.А. Клименова
Оптимизация методов выбора мультифокальной интраокулярной коррекции в хирургии хрусталика 463

Г.С. Школьник, С.Ф. Школьник, В.Н. Красножен, Н.П. Паштаев
Применение холодно-плазменной абляции при эндоскопической эндоназальной дакриоцисториностомии 467

КЛИНИЧЕСКИЕ И ЭКСПЕРИМЕНТАЛЬНЫЕ ИССЛЕДОВАНИЯ

А.А. Воскресенская, А.Р. Галембикова, Н.С. Анисимова, Т.А. Васильева, Л.Н. Доментьева, С.В. Бойчук, А.Н. Трунов, Н.А. Поздеева
Содержание цитокинов и факторов роста во внутриглазной жидкости у пациентов с врожденной аниридией 472

И.Р. Газизова, И.О. Мазунин, Т.Н. Малишевская, О.А. Киселева, А.М. Гаджиев, Ал-М. Ринджибал
Митохондриальная ДНК как фактор развития глаукомной оптической нейропатии 479

Е.Э. Иойлева, А.В. Зиновьева
Особенности зрительных нарушений при тромбофилии Лейдена 487

И.А. Фролычев, Н.П. Паштаев, Н.А. Поздеева, Д.В. Сычёва
Эффективность тампонады витреальной полости эмульсией перфторорганического соединения с растворами антибиотиков в лечении грамотрицательных эндофтальмитов (экспериментальное исследование) 494

Л.А. Кочмашева, З.Ю. Прохорова, А.Г. Гринев
Значение скрининговых опросников для выявления риска развития возрастной макулярной дегенерации 501

ОФТАЛЬМОФАРМАКОЛОГИЯ

Н.С. Жайворонок, В.В. Егоров, Г.П. Смолякова, Л.П. Данилова, Л.П. Еманова, Д.А. Поваляева
Структурно-функциональные критерии эффективности применения нейропротекции после проведения анти-VEGF-терапии у пациентов с неоваскулярной возрастной макулярной дегенерацией 508

В.Н. Трубилин, Е.Г. Полунина, Д.В. Анджелова, Ю.В. Евстигнеева, К.В. Чиненова, В. Кумар, М.Д. Пожарицкий
Алгоритм лечения мейбомиита, ячменя и халязиона 515

В.Н. Казайкин, В.О. Пономарев
Исследование эффективности прецизионных доз антибиотиков в лечении индуцированного острого бактериального послеоперационного эндофтальмита в эксперименте 522

Д.Ю. Майчук, А.О. Лошкарева
Особенности терапии пациентов с синдромом сухого глаза, в том числе с нарушением эпителизации роговицы 529

Г.М. Чернакова, Д.Ю. Майчук, Е.А. Клещева, А.О. Лошкарева, Т.Б. Семенова
Рекомендации по ведению пациентов с герпетическим кератитом/кератоувеитом затяжного течения: от проблем к решению 537

Н.Ю. Юсеф, Э.Э. Казарян, Д.М. Сафонова, Н.Ю. Школяренко, Ф.Б. Дудиева, Т.В. Шарнина
Оценка показателей флоуметрии у пациентов с влажной формой ВМД при антиангиогенной терапии 546

КЛИНИЧЕСКИЙ СЛУЧАЙ

Е.Е. Гришина, А.А. Рябцева, О.М. Андрюхина, А.А. Коврижкина
Клинический случай идиопатического расширения эпибульбарных сосудов 552

В.Н. Казайкин, А.В. Гурьев, А.В. Лизунов, Д.А. Мазеин
Редкий случай интраокулярного дирофиляриоза. Способ хирургического удаления 556

ПАТЕНТЫ 561

ОФТАЛЬМОЛОГИЯ OPHTHALMOLOGY IN RUSSIA

Том 16, номер 4, 2019 Volume 16, Number 4, 2019

CONTENTS

OVERVIEW

D.R. Agliullin, G.R. Khasanova, E.A. Abdulaeva
Risk Factors for Central Serous Chorioretinopathy (Review of Epidemiological Studies) 427

OPHTHALMOSURGERY

A.Yu. Slonimskiy, Yu.B. Slonimskiy, G.V. Sitnik, A.V. Myagkov, S.V. Milash
Pellucid Marginal Corneal Degeneration and Keratoconus: Differential Diagnosis and Management of Patients 433

D.V. Davidov, D.A. Lezhnev, K.A. Konovalov, E. I. Belikova, M.D.Pozharitsky
New Method of Calculating the Excess Amount of Soft Tissues of the Orbit in Patients with Endocrine Ophthalmopathy when Planning Operations 442

A.Yu. Kleymenov, V.N. Kazaykin, A.V. Lizunov
Surgical Treatment of Macular Hole without Postoperative Vitreous Cavity Tamponade 449

M.E. Konovalov, D.A. Korkmazova, T.N. Poznyakova, M.M. Konovalova, K.V. Burdel
Strabismus Surgical Correction with Adjustable Sutures (Clinical Cases) 454

T.B. Kruglova, N.S. Egiyan
The Case of the Congenital Cataract Development in a Child with Kabuki's Makeup Syndrome 459

N.E. Temirov, N.N Temirov, G.A. Klimenova
Optimization of Methods for the Selection of Multifocal Intraocular Correction in Eye-Lens Surgery 463

G.S. Shkol'nik, S.F. Shkol'nik, V.N. Krasnozhen, N.P. Pashtaev
Cold-Plasma Ablation Use in Endoscopic Endonasal Dacryocystorhinostomy 467

CLINICAL AND EXPERIMENTAL RESEARCH

A.A. Voskresenskaya, A.R. Galembikova, N.S. Anisimova, T.A. Vasilyeva, L.N. Domentyeva, S.V. Boichuk, A.N. Trunov, N.A. Pozdeyeva
Aqueous Humor Levels of Cytokines and Growth Factors in Patients with Congenital Aniridia 472

I.R. Gazizova, I.O. Mazunin, T.N. Malishevskaya, O.A. Kiseleva, A.M. Gadzhiev, Al-M. Rindzhibal
Mitochondrial DNA as a Factor of Glaucomous Optic Neuropathy's Development Mechanism 479

E.E. Ioyleva, A.V. Zinov'eva
Clinical Features of Visual Disturbances in Leiden Thrombophilia 487

I.A. Frolychev, N.P. Pashtaev, N.A. Pozdeyeva, D.V. Sycheva
Efficacy of Tamponade of Vitreal Cavity by Perfluororganic Compound Emulsion with Antibiotics Solutions in Treatment of Gram Negative Endopthalmitis (Experimental Study) 494

L.A. Kochmasheva, Z.Yu. Prokhorova, A.G. Grinev
The Significance of Screening Questionnaire in the Evaluation of Age-Related Macular Risk Degeneration Development 501

OPHTHALMOPHARMACOLOGY

N.S. Zhajvoronok, V.V. Egorov, G.P. Smoliakova, L.P. Danilova, L.P. Emanova, D.A. Povalyaeva
Structural and Functional Criteria of Neuroprotection Effectiveness after Anti-VEGF Therapy in Patients with Neovascular Age-Related Macular Degeneration 508

V.N. Trubilin, E.G. Polunina, D.V. Andzhelova, Yu.V. Evstigneeva, K.V. Chinenova, V. Kumar, M.D. Pozharitsky
The Treatment Algorithm for Meibomyitis, Hordeolum and Halazion 515

V.N. Kazajkin, V.O. Ponomarev
Study of the Effectiveness of Precision Doses of Antibiotics in the Treatment of Induced Acute Bacterial Postoperative Endophthalmitis in an Experiment 522

D.Yu. Maychuk, A.O. Loshkareva
Peculiarities of Treatment for Patients with Dry Eye Syndrome, Including Those with Epitheliopathy 529

G.M. Chernakova, D.Yu. Maychuk, E.A. Kleshcheva, A.O. Loshkareva, T.B. Semenova
Guidelines for the Management of Patients with Herpetic Keratitis/Keratouveitis in the Long Term: from Problem to Solution 537

N.Yu. Yousef, E.E. Kazaryan, D.M. Safonova, N.Yu. Shkolyarenko, F.B. Dudieva, T.V. Sharnina
Evaluation of Flowmetry Indicators in Patients with a Wet AMD Form during Antiangiogenic Therapy 546

CLINICAL CASE

E.E. Grishina, A.A. Ryabtseva, O.M. Andryukhina, A.A. Kovrizhkina
The Clinical Case of Idiopatic Dilatation of Epibulbal Veins 552

V.N. Kazaykin, A.V. Guryev, A.V. Lizunov, D.A. Mazein
Rare Case of Intraocular Dirofiliariosis. Surgical Removing Method 556

PATENTS 561

ISSN 1816-5095 (print); ISSN 2500-0845 (online)
https://doi.org/10.18008/1816-5095-2019-4-427-432

поступила 12.12.18
was received 12.12.18

Факторы риска развития центральной серозной хориоретинопатии (обзор эпидемиологических исследований)

Д.Р. Аглиуллин[1] Г.Р. Хасанова[1] Э.А. Абдулаева[2]

[1] ФГБОУ ВО «Казанский государственный медицинский университет» Минздрава России
ул. Бутлерова, 49, Казань, 420012, Российская Федерация

[2] Казанская государственная медицинская академия —
филиал ФГБОУ дополнительного профессионального образования «Российская медицинская академия непрерывного профессионального образования» Минздрава России
ул. Муштари, 11, Казань, 420012, Российская Федерация

РЕЗЮМЕ **Офтальмология. 2019;16(4):427–432**

Центральная серозная хориоретинопатия (ЦСХП) — это хориоретинальная патология, характеризующаяся развитием серозной отслойки нейросенсорной сетчатки, локальной или мультифокальной областью фильтрации жидкости на уровне ретинального пигментного эпителия с преимущественным поражением макулярной области. Эпидемиология ЦСХП в Российской Федерации не изучалась. Некоторые авторы полагают, что отмечается тенденция к росту заболеваемости ЦСХП. В данной статье приведены результаты исследований влияния различных факторов на возникновение заболевания. ЦСХП может быть ассоциирована с различными факторами, на вклад которых в этиопатогенез заболевания могут влиять национальные и географические особенности. Все факторы риска ЦСХП нами были условно разделены на химические (прием различных групп препаратов, табакокурение, употребление алкоголя), биологические (наличие соматической или инфекционной патологии), психосоматические (стресс, нарушение сна), социально-демографические (пол, возраст, расовая принадлежность, уровень образования и доходов). В качестве доказанного фактора риска в настоящее время можно рассматривать лишь повышение уровня кортикостероидов в крови.
Результаты многочисленных эпидемиологических исследований из разных стран мира демонстрируют различные, часто противоречащие друг другу результаты. Это затрудняет разработку методов профилактики данного заболевания и диктует необходимость проведения описательных и аналитических эпидемиологических исследований в данном направлении.

Ключевые слова: эпидемиология, факторы риска, центральная серозная хориоретинопатия

Для цитирования: Аглиуллин Д.Р., Хасанова Г.Р., Абдулаева Э.А. Факторы риска развития центральной серозной хориоретинопатии (обзор эпидемиологических исследований). *Офтальмология.* 2019;16(4):427–432. https://doi.org/10.18008/1816-5095-2019-4-427-432

Прозрачность финансовой деятельности: Никто из авторов не имеет финансовой заинтересованности в представленных материалах или методах

Конфликт интересов отсутствует

CC BY 4.0

Risk Factors for Central Serous Chorioretinopathy (Review of Epidemiological Studies)

D.R. Agliullin[1], G.R. Khasanova[1], E.A. Abdulaeva[2]

[1] Kazan State Medical University
Butlerova str., 49, Kazan, 420012, Russian Federation

[2] Kazan Branch of Russian Medical Academy of Postgraduate Education
Mushtari str., 11, Kazan, 420012, Russian Federation

ABSTRACT **Ophthalmology in Russia. 2019;16(4):427–432**

Central serous chorioretinopathy (CSCR) is a chorioretinal pathology characterized by the development of serous detachment of the neurosensory retina, local or multifocal areas of fluid filtration at the level of retinal pigment epithelium with predominant damage to the macular region. The epidemiology of CSCR in the Russian Federation has not been studied. Some authors believe that there is a tendency for increasement the incidence of CSCR.

This article presents the studies results of the influence of various factors on the disease occurrence. CSCR may be associated with various factors, the their contribution to the etiopathogenesis of the disease may be influenced by national and geographical features. All risk factors of CSCR were conditionally divided into chemical (taking different groups of medicines, smoking, alcohol consumption), biological (the presence of somatic or infectious diseases), psychosomatic (stress, sleep disturbance), socio-demographic (gender, age, race, level of education and income). Currently only an increase in the level of corticosteroids in the blood can be considered as a proven risk factor.

Numerous epidemiological studies from around the world show different, often conflicting, data. This makes it difficult to develop methods for the prevention of this disease, and dictates the need for descriptive and analytical epidemiological studies in this direction.

Keywords: epidemiology, risk factors, central serous chorioretinopathy

For citation: Agliullin D.R., Khasanova G.R., Abdulaeva E.A. Risk Factors for Central Serous Chorioretinopathy (Review of Epidemiological Studies). *Ophthalmology in Russia.* 2019;16(4):427–432. https://doi.org/10.18008/1816-5095-2019-4-427-432

Financial Disclosure: no author has a financial or property interest in any material or method mentioned

There is no conflict of interests

Центральная серозная хориоретинопатия (ЦСХП) — это хориоретинальная патология, характеризующаяся развитием серозной отслойки нейросенсорной сетчатки с появлением участков фильтрации жидкости на уровне ретинального пигментного эпителия (РПЭ) с преимущественным поражением макулярной области [1]. Заболевание впервые было описано немецким хирургом-офтальмологом Albrecht von Graefe в 1866 году. Данную патологию он назвал «центральный рецидивирующий ретинит» и предположил, что в основе заболевания лежит воспалительный процесс, основываясь на наблюдении, что все пациенты с этим состоянием страдали сифилисом [2].

Эволюция термина «центральная серозная хориоретинопатия» всегда была тесно связана с концепцией патомеханизма, лежащего в основе этого заболевания. E. Horniker назвал его капилляроспастическим центральным ретинитом и первым пересмотрел гипотезу A. von Graefe о воспалении, основываясь на наблюдениях пациентов с ЦСХП без явных признаков воспалительного процесса и без сифилиса в анамнезе. Он полагал, что ЦСХП — это конституциональный ангионевроз, при котором возникает вазоспазм с последующей экссудацией жидкости [3]. Позже Гиффорд и Марквардт выдвинули гипотезу о том, что причиной этого расстройства является ангиопатия с аномальным тонусом сосудов глазных мышц. Вазоспастическая концепция заболевания существовала до внедрения в офтальмологию флуоресцентной ангиографии, которая позволила выявлять фильтрацию жидкости на уровне ретинального пигментного эпителия (РПЭ), что предполагало участие в патогенезе заболевания как ретинального пигментного эпителия, так и сосудистой оболочки. В последующем для обозначения заболевания стали использовать термин «идиопатическая центральная серозная хориоидопатия» (Donald Gass) и, наконец, «центральная серозная хориоретинопатия» [4].

Единого мнения об этиологии заболевания нет и до настоящего времени. Наличие большого количества различных и в некоторых случаях противоречащих друг другу теорий развития ЦСХП затрудняет разработку мероприятий по профилактике и лечению заболевания.

В доступной литературе мы нашли только два исследования, в которых был проведен анализ многолетней динамики заболеваемости центральной серозной хориоретинопатии [5, 6]. Исследование динамики заболеваемости ЦСХП за период 2001–2006 гг., проведенное на Тайване, выявило тенденцию к росту показателя заболеваемости. Среднемноголетний уровень заболеваемости составил 21 на 100 тысяч населения [5]. В округе Олмстед штата Миннесота, США, среднемноголетний уровень заболеваемости за период 1980–2002 гг. составил 5,78 на 100 тысяч населения (95 % доверительный интервал (95 % ДИ) 4,44–7,11) [6].

Эпидемиологию ЦСХП в Российской Федерации (РФ) не изучали. В доступной литературе мы не нашли

никаких данных о заболеваемости, а также исследований по изучению факторов риска развития центральной серозной хориоретинопатии в РФ. Результаты исследований в направлении оценки возможных факторов риска развития ЦСХП, проведенных в разных странах, также демонстрируют различные, часто противоречивые результаты [7–15].

Факторы и состояния, увеличивающие риск развития данного заболевания, условно можно разделить на химические, биологические, психосоматические и социально-демографические.

Химические факторы риска ЦСХП

По результатам различных исследований в качестве химических факторов риска в возникновении заболевания выступают: использование стероидов [7–14], применение антибиотиков [7], табакокурение и употребление алкоголя [7, 11], регулярное применение психофармакологических препаратов (нейролептиков или антидепрессантов) [8, 16], применение антацидов или антирефлюксных медикаментов [9]. Изучались также такие возможные факторы, как использование нестероидных противовоспалительных средств [11, 15], антигистаминных препаратов [7, 9], амфетаминов [9], при этом связь с развитием ЦСХП в данных исследованиях не была продемонстрирована.

Наиболее изученным из всех факторов риска центральной серозной хориоретинопатии является применение в любой форме синтетических стероидных препаратов, что было доказано в ряде исследований «случай-контроль» [8, 11–13]. По мнению Daruich, использование стероидов сопряжено с высоким риском возникновения ЦСХП, а также затяжного течения, обострения и рецидивов заболевания [17]. В то же время в ретроспективном когортном исследовании, проведенном в Китае и охватывающем десятилетний период, связь использования синтетических стероидов с развитием ЦСХП не была подтверждена [15]. Были проведены исследования по выявлению влияния стероидов при различных способах их введения (оральном, внутривенном, интраназальном, ингаляционном) на возникновение ЦСХП. В исследовании «случай-контроль», проведенном R. Haimovici и соавт., было показано, что пероральное или инъекционное использование стероидных препаратов повышает риск развития ЦСХП в 37 раз [7]. Роль перорального применения стероидов в качестве фактора риска возникновения центральной серозной хориоретинопатии была доказана в ретроспективном когортном исследовании (отношение шансов (ОШ) 2,4; 95 % ДИ 1,49–3,89) [14] и в исследовании «случай-контроль» (ОШ 16,3; 95 % ДИ 2,09–127,33) [9]. Помимо всего прочего, в исследованиях Ch.C. Mansuetta и соавт., D.C. Tsai и соавт. была изучена связь развития ЦСХП с интраназальным, ингаляционным и инъекционным применением стероидных препаратов; статистически значимая связь не была продемонстрирована [9, 14].

В исследованиях «случай-контроль» было выявлено, что табакокурение повышает риск ЦСХП в 1,68–1,9 раз [7, 11]. В то же время в исследовании на небольшой группе пациентов (исследуемая группа — 16, контрольная — 12 человек), проведенном Ch.C. Mansuetta и соавт., была опровергнута роль табака как фактора риска ЦСХП [9].

R. Haimovici и соавт. в своем исследовании выявили такие факторы риска центральной серозной хориоретинопатии, как применение антибиотиков и употребление алкоголя, которые повышают риск заболевания в 6,2 и 4,9 раза соответственно [7]. В исследовании «случай-контроль», проведенном I. Chatziralli, по результатам однофакторного анализа были получены результаты, подтверждающие связь употребления алкоголя с возникновением ЦСХП (ОШ 1,79; 95 % ДИ 1,05–3,08), однако результаты многофакторного анализа были не столь убедительны (ОШ 1,79; 95 % ДИ 1,05–3,08, $p = 0,053$) [11].

Имеются противоречивые данные в отношении роли психофармакологических препаратов как фактора риска развития ЦСХП. В ряде исследований по типу «случай-контроль» было показано, что регулярное использование психофармакологических средств ассоциировано с риском развития центральной серозной хориоретинопатии [8, 16]. D.Ch. Tsai и соавт. в 2013 году по результатам исследования «случай-контроль» продемонстрировали, что применение противотревожных препаратов ассоциировано с возникновением ЦСХП у мужчин (ОШ 1,63; 95 % ДИ 1,09–2,44), хотя у женщин такая связь отсутствовала (ОШ 0,9; 95 % ДИ 0,49–1,68) [5]. Годом позже те же исследователи по результатам проведенного ретроспективного когортного исследования продемонстрировали отсутствие влияния данного фактора на развитие центральной серозной хориоретинопатии (ОШ 1,23; 95 % ДИ 0,78–1,96) [14].

Ch.C. Mansuetta и соавт. опровергли роль антидепрессантов и противотревожных препаратов и подтвердили применение антацидов или антирефлюксных медикаментов в качестве факторов риска ЦСХП [9].

Биологические факторы риска ЦСХП

Установлено, что риск возникновения ЦСХП может быть связан с повышением уровня глюкокортикостероидов в сыворотке крови, что может наблюдаться не только при приеме стероидных гормонов, но и при беременности, психологическом стрессе и др. Это позволило отнести данные состояния к факторам риска ЦСХП, что было подтверждено в ряде исследований «случай-контроль» [7, 11, 18]. Кроме того, повышение уровня глюкокортикоидов характерно для эндогенного синдрома Кушинга. Некоторые авторы описали несколько случаев центральной серозной хориоретинопатии среди лиц с синдромом гиперкортицизма [12, 19, 20]. Однако исследований, подтверждающих, что синдром Кушинга является фактором риска ЦСХП, не было проведено, возможно, в связи с малой частотой встречаемости данного синдрома в популяции. По данным Evrydiki A. Bouzas и соавт., ежегодно

регистрируется лишь 5–10 случаев эндогенного синдрома Кушинга на 1 миллион населения [19], в связи с этим проведение такого исследования затруднено.

По результатам двух исследований «случай-контроль» беременность связана с повышенным риском развития ЦСХП [7, 11]. D. Wong объясняет это тем, что с беременностью связан ряд воздействий на функции глаза вследствие гормональных, метаболических, гемодинамических, сосудистых и иммунологических изменений [21]. L.C. Chumbley и R.N. Frank описали случай ЦСХП у женщины, у которой заболевание возникало во время беременностей и разрешалось после родов или самопроизвольного аборта [22]. По другим данным, ЦСХП возникает на 5–8-м месяце беременности и разрешается не позднее, чем через 1–2 месяца после родов [23]. Результаты когортного исследования, проведенного в Японии, продемонстрировали, что среди беременных женщин с преэклампсией риск развития ЦСХП выше при показателях гематокрита >38,0 % (ОШ 22,9; 95 % ДИ 2,12–17,16) [24].

Тем не менее по результатам еще одного исследования «случай-контроль» было выявлено, что беременность не ассоциирована с ЦСХП (ОШ 0,76; 95 % ДИ 0,4–1,44) [5].

По результатам некоторых исследований «случай-контроль» фактором риска ЦСХП является инфицированность *Helicobacter pylori* [11, 25]. В 2006 году L. Cotticelli и соавт. провели исследование на наличие связи *H. pylori* с развитием ЦСХП, которое показало, что у пациентов с ЦСХП *H. pylori*-инфекция выявлялась чаще, чем в контрольной группе (ОШ 4,6; 95 % ДИ 1,28–16,9) [25]. Эти данные были подтверждены в исследовании I. Chatziralli и соавт. в 2017 году (ОШ 1,89; 95 % ДИ 1,06–3,39) [11]. В то же время исследование M.H. Marta и соавт. («случай-контроль») отрицает данную связь. (ОШ 1,89; 95 % ДИ 0,86–4,15) [26].

Как влияет данный микроорганизм на развитие заболевания, неизвестно. Интересно, что эрадикация *H. pylori* приводит к более быстрому разрешению ЦСХП, что предполагает потенциальный причинный эффект [27, 28]. Однако, по мнению A. Mateo-Montoya и соавт., для подтверждения роли *H. pylori* в развитии ЦСХП необходимо проведение проспективных и слепых клинических исследований, что вполне возможно в связи с высокой распространенностью инфекции *H. pylori* в общей популяции [29].

Получены неоднозначные результаты в отношении таких факторов, как наличие гастроэзофагеальной рефлюксной болезни и язвенной болезни: в одних исследованиях было продемонстрировано, что они являются факторами риска ЦСХП [9, 15], в других — не являются [11, 14].

В исследованиях «случай-контроль», проведенных в разных странах, по такому фактору, как наличие аутоиммунных заболеваний, также были получены противоречивые данные, подтверждающие или опровергающие их роль в развитии центральной серозной хориоретинопатии [5, 7, 11]. Остается также открытым вопрос о связи ЦСХП с патофизиологией самого аутоиммунного заболевания или лишь с действием используемых при лечении кортикостероидных препаратов.

Имеются данные о том, что на развитие центральной серозной хориоретинопатии могут влиять аллергические респираторные заболевания (ОШ 2,5; 95 % ДИ 1,2–5,1) [7], но данный вывод был опровергнут в когортном исследовании (ОШ 1,35; 95 % ДИ 0,96–1,89) [14].

Неоднозначные результаты были получены в исследованиях, направленных на оценку нелеченой артериальной гипертензии как фактора риска ЦСХП. Так, в исследованиях «случай-контроль» получены результаты, подтверждающие связь между развитием заболевания и нелеченой артериальной гипертензией [7, 8, 11, 16, 30]. Хотя в других исследованиях [5, 9, 14, 15] влияние нелеченой артериальной гипертензии на развитие центральной серозной хориоретинопатии не подтвердилось (табл.).

Таблица. Результаты исследований по влиянию нелеченой гипертензии на возникновение ЦСХП

Table. The results effect of untreated hypertension on the occurrence of CSCR

Фактор риска Risk factor	Тип исследования, численность групп исследуемой/контрольной, страна Type of study, number of study/control groups, country	Доказательность ОШ (95 % ДИ) Conclusiveness OR (95 % CI)	Авторы Authors
Гипертензия/Hypertension	Случай-контроль (Case-control), 69/55, США (USA)	1,67 (0,67–4,11)	C.C. Mansuetta et al., 2004
	Когортное исследование (Cohort study), 835/4175, Китай, Тайвань (China, Taiwan)	1,11 (0,85–1,45)	S.N. Chen et al., 2015
	Когортное исследование (Cohort study), 320/1554, Китай, Тайвань (China, Taiwan)	1,02 (0,69–1,52)	D.C. Tsai et al., 2014
	Случай-контроль (Case-control), 312/312, США (USA)	3,3 (1,3–8,5)	Haimovici et al., 2004
	Случай-контроль (Case-control), 230/230, США (USA)	2,25 (1,39–3,63)	M.K. Tittl et al., 1999
	Случай-контроль (Case-control), 183/183, Греция (Greece)	1,96 (1,09–3,49)	I. Chatziralli et al., 2017
	Случай-контроль (Case-control), 110/110, Китай (China)	2,92 (1,40–6,09)	H. Zhou et al., 2001
	Случай-контроль (Case-control), 48/48, США (USA)	1,00 (0,44–2,29)	F.L. Brodie et al, 2015
	Случай-контроль (Case-control), 113/339, Южная Корея (South Korea)	2,26 (1,33–3,82)	Y.S. Eom et al., 2012
Мужчин/Men	Случай-контроль (Case-control), 786/3606, Китай, Тайвань (China, Taiwan)	1,27 (0,93–1,74)	D.C. Tsai et al., 2013
Гипертензия у женщин/women	Случай-контроль (Case-control), 786/3606, Китай, Тайвань (China, Taiwan)	0,87 (0,50–1,50)	D.C. Tsai et al., 2013

Влияние наследственности на развитие центральной серозной хориоретинопатии недостаточно изучено. Имеются описания нескольких случаев возникновения заболевания среди членов одной семьи [31, 32].

По результатам ряда исследований «случай-контроль» эффектом в отношении развития ЦСХП обладали: перенесенные ранее операции на глазах (ОШ 0,4; 95 % ДИ 0,2–0,9) [7] и наличие миопии (ОШ 0,28; 95 % ДИ 0,15–0,53) [11].

Психосоматические факторы риска ЦСХП

Одним из первых идентифицированных факторов риска данной группы был аффективный тип личности (личность типа А) [4, 11, 33]. Лица с данным типом поведения обычно энергичны, нетерпеливы, агрессивны, чаще страдают заболеваниями сердечно-сосудистой системы. Тип А чаще свойствен мужчинам. Ведущей причиной возникновения ЦСХП у таких людей считается психологический стресс, сопровождающийся гиперактивацией симпатической нервной системы и повышением содержания в крови уровня циркулирующих катехоламинов и кортизола [34].

По результатам двух исследований «случай-контроль» доказанным фактором риска ЦСХП является синдром обструктивного апноэ сна (СОАС) (ОШ 4,97; 95 % ДИ 1,40–17,60) [11], (ОШ 3,67; 95 % ДИ 1,02–13,14) [35]. Возможно, это связано с тем, что при СОАС отмечается повышение уровня адреналина и норадреналина в крови, что, в свою очередь, также является фактором риска центральной серозной хориоретинопатии [35]. Однако этот фактор риска был поставлен под сомнение D. C. Tsai и соавт. в ходе проведенного когортного исследования в 2014 году (ОШ 1,91; 95 % ДИ 0,36–10,25) [14] и годом позже в результате проведенного исследования «случай-контроль» F. L. Brodie и соавт. (ОШ 1,62; 95 % ДИ 0,53–4,96) [36].

В исследовании «случай-контроль», проведенном в Южной Корее, было показано, что нарушение сна и ночной храп повышают риск ЦСХП в 1,7 раза [30].

Социально-демографические факторы риска ЦСХП

Большое число исследований подтверждает, что мужчины чаще страдают центральной серозной хориоретинопатией, чем женщины [5–9, 11, 14, 15, 35, 37]. В уже упомянутом ранее исследовании, проведенном на Тайване, среднемноголетний уровень заболеваемости ЦСХП мужчин за период 2001–2006 гг. составил 27 на 100 тысяч населения, женщин — 15 на 100 тысяч [5]. Средний возраст на момент начала заболевания варьирует в пределах от 34 до 55 лет [5, 7–9, 11, 14, 15, 35, 37, 38].

Имеются данные о наличии расовой предрасположенности к ЦСХП: заболевание чаще встречается у представителей европеоидной и монголоидной расы. Считается, что представители негроидной расы меньше подвержены риску заболевания ЦСХП, хотя этот вывод может быть ошибочным по причине низкой доступности медицинской помощи и отсутствия адекватной диагностики этого заболевания в странах с низким уровнем дохода [4]. В исследовании «случай-контроль» I. Chatziralli и соавт. было показано, что люди с высшим образованием и большим уровнем дохода имели больший риск развития ЦСХП [11].

ЗАКЛЮЧЕНИЕ

В последние десятилетия отмечается тенденция к росту заболеваемости центральной серозной хориоретинопатией. Это четвертое по распространенности заболевание среди всех видов патологии сетчатки (после возрастной дегенерации желтого пятна, диабетической ретинопатии и окклюзии вены сетчатки) [4]. Результаты многочисленных эпидемиологических исследований из разных стран мира показали, что ЦСХП может быть ассоциирована с различными факторами, на вклад которых в этиопатогенез заболевания могут влиять национальные и географические особенности. В качестве доказанного фактора риска в настоящее время можно рассматривать лишь повышение уровня кортикостероидов в крови. К сожалению, эпидемиология ЦСХП в Российской Федерации не изучалась; отсутствуют данные о факторах риска, характерных для нашей страны и региона. Это, в свою очередь, затрудняет разработку методов профилактики данного заболевания и диктует необходимость проведения описательных и аналитических эпидемиологических исследований в данном направлении.

УЧАСТИЕ АВТОРОВ:

Аглиуллин Д.Р. — сбор материала, написание текста;
Хасанова Г.Р. — написание текста, научное редактирование;
Абдулаева Э.А. — написание текста.

ЛИТЕРАТУРА/REFERENCES

1. Salehi M., Wenick A.S., Law H.A., Evans J.R., Gehlbach P. Interventions for central serous chorioretinopathy: a network meta-analysis (Review). *Cochrane Database of Systematic Reviews*. 2015;12:137. DOI: 10.1002/14651858.CD011841.pub2
2. Клепинина О.Б., Педанова Е.К., Соломин В.А., Быкова М.Н. Центральная серозная хориоретинопатия: этиология и патогенез. *Практическая медицина*. 2012;4:68–70. [Klepinina O.B., Pedanova E.K., Solomin V.A., Bykova M.N. Central serous chorioretinopathy: etiology and pathogenesis. *Practical medicine = Prakticheskaya medicina*. 2012;4:68–70 (In Russ.)]
3. Horniker E. Su di una forma di retinite centrale di origine vasoneurotica. *Ann. Ottalmol*. 1927;55:830–840.
4. Liegl R., Ulbig M.W. Central Serous Chorioretinopathy. *Ophthalmologica*. 2014;232:65–76. DOI: 10.1159/000360014
5. Tsai D.C., Chen S.J., Huang C.C. Epidemiology of idiopathic central serous chorioretinopathy in Taiwan, 2001–2006: a population-based study. *PLoS One*. 2013. Available at: https://doi.org/10.1371/journal.pone.0066858 (accessed 12.01.18).
6. Kitzmann A.S., Pulido J.S., Diehl N.N., Hodge D.O., Burke J.P. The incidence of central serous chorioretinopathy in Olmsted County, Minnesota, 1980–2002. *Ophthalmol*. 2008;115:169–73. DOI: 10.1016/j.ophtha.2007.02.032
7. Haimovici R., Koh S., Gagnon D.R., Lehrfeld T., Wellik S. Risk factors for central serous chorioretinopathy: a case-control study. *Ophthalmology*. 2004;111:244–249. DOI: 10.1016/j.ophtha.2003.09.024
8. Tittl M.K., Spaide R.F., Wong D., Pilotto E., Yannuzzi L.A., Fisher Y.L., Freund B., Guyer D.R., Slakter J.S., Sorenson J.A. Systemic findings associated with central serous chorioretinopathy. *Am J Ophthalmol*. 1999;128:63–68. DOI: 10.1016/S0002-9394(99)00075-6
9. Mansuetta C.C., Mason J.O., Swanner J., Feist R.M., White Jr. M.F., Thomley M.L., McGwin Jr G., Emond T.L. An association between central serous chorioretinopa-

thy and gastroesophageal reflux disease. *Am J Ophthalmol*. 2004;137:1096–1100. DOI: 10.1016/j.ajo.2004.01.054
10. Nicholson B.P., Atchison E., Idris A.A., Bakri S.J. Central serous chorioretinopathy and glucocorticoids: an update on evidence for association. *Surv Ophthalmol*. 2018;63(1):1–8. DOI: 10.1016/j.survophthal.2017.06.008
11. Chatziralli I., Kabanarou S.A., Parikakis E., Chatzirallis A., Xirou T., Mitropoulos P. Risk factors for central serous chorioretinopathy: multivariate approach in a case-control study. *Current Eye Research*. 2017;42(7):1069–1073. DOI: 10.1080/02713683.2016.1276196
12. Carvalho-Recchia C.A., Yannuzzi L.A., Negrão S., Spaide R.F., Bailey Freund K., Rodriguez-Coleman H., Lenharo M., Iida T. Corticosteroids and central serous chorioretinopathy. *Ophthalmology*. 2002;109:1834–1837. DOI: 10.1016/S0161-6420(02)01117-X
13. Karadimas P., Bouzas E.A. Glucocorticoid use represents a risk factor for central serous chorioretinopathy: a prospective, case–control study. *Graefes Arch Clin Exp Ophthalmol*. 2004;242:800–802. DOI: 10.1007/s00417-004-0885-z
14. Tsai D.C., Chen S.J., Huang C.C. Risk of central serous chorioretinopathy in adults prescribed oral corticosteroids: a population-based study in Taiwan. *Retina*. 2014;34:1867–1874. DOI: 10.1097/IAE.0000000000000159
15. Chen S.N., Lian I., Chen Y.C., Ho J.D. Increased incidence of peptic ulcer disease in central serous chorioretinopathy patients: a population-based retrospective cohort study. *Retina*. 2015;35:231–237. DOI: 10.1097/IAE.0000000000000278
16. Zhou H., Cai N., Liu M.Z., Cai B. Systematic factors associated with central serous chorioretinopathy. *J Tradit Chin Ophthalmol*. 2001;11:155.
17. Daruich A., Matet A., Behar-Cohen F. Central Serous Chorioretinopathy. *Dev Ophthalmol*. 2017;58:27–38. DOI: 10.1159/000455267
18. Lahousen T., Painold A., Luxenberger W., Schienle A., Kapfhammer H.P., Ille R. Psychological factors associated with acute and chronic central serous chorioretinopathy. *Nord J Psychiatry*. 2016;70(1):24–30. DOI: 10.3109/08039488.2015.1041156
19. Bouzas E.A., Scott M.H., Mastorakos G., Chrousos G.P., Kaiser-Kupfer M.I. Central serous chorioretinopathy in endogenous hypercortisolism. *Arch. Ophthalmol*. 1993;111:1229–1233. DOI: 10.1001/archopht.1993.01090090081024
20. Harada T., Harada K. Six cases of central serous choroidopathy induced by systemic corticosteroid therapy. *Doc Ophthalmol*. 1985;60:37–44.
21. Wong K.H., Lau K.P., Chhablani J., Tao Y., Li Q., Wong I.Y. Central serous chorioretinopathy: what we have learnt so far. *Acta Ophthalmol*. 2016;94:321–325. DOI: 10.1111/aos.12779
22. Chumbley L.C., Frank R.N. Central serous retinopathy and pregnancy. *Am J Ophthalmol*. 1974;77(2):158–160. DOI: 10.1016/0002-9394(74)90667-9
23. Quillen D.A., Gass D.M., Brod R.D., Gardner T.W., Blankenship G.W., Gottlieb J.L. Central serous chorioretinopathy in women. *Ophthalmology*. 1996;103:72–79. DOI: 10.1016/S0161-6420(96)30730-6
24. Morikawa M., Cho K., Kojima T., Chiba K., Ishikawa S., Umazume T., Nakagawa K., Yamada T., Yamada T., Minakami H. Risk factors for central serous chorioretinopathy in pregnant Japanese women. *The journal of obstetrics and gynaecology research*. 2017;43(5):866872. DOI: 10.1111/jog.13289
25. Cotticelli L., Borrelli M., D'Alessio A.C. Menzione M, Villani A., Piccolo G., Montella F., Iovene M.R., Romano M. Central serous chorioretinopathy and Helicobacter pylori. *Eur J Ophthalmol*. 2006;16(2):274–278.
26. Marta M.H., Magdalena M., Anna T.K. Helicobacter pylori: a risk factor for the developement of the central serous chorioretinopathy. *Klin Oczna*. 2009;111:30–32.
27. Rahbani-Nobar M.B., Javadzadeh A., Ghojazadeh L., Rafeey M., Ghorbanihaghjo A. The effect of Helicobacter pylori treatment on remission of idiopathic central serous chorioretinopathy. *Mol Vis*. 2011;17:99–103.
28. Casella A.M., Berbel R.F., Bressanim G.L., Malaguido M.R., Cardillo J.A. Helicobacter pylori as a potential target for the treatment of central serous chorioretinopathy. *Clinics (Sao Paulo)*. 2012;67:1047–1052. DOI: 10.6061/clinics/2012(09)11
29. Mateo-Montoya A., Mauget-Faÿse M. Helicobacter pylori as a risk factor for central serous chorioretinopathy: Literature review. *World J Gastrointest Pathophysiol*. 2014;5(3):355–358. DOI: 10.4291/wjgp.v5.i3.355
30. Eom Y.S., Oh J., Kim S.W., Huh K. Systemic factors associated with central serous chorioretinopathy in Koreans. *Korean J Ophthalmol*. 2012;26:260–264. DOI: 10.3341/kjo.2012.26.4.260
31. Weenink A.C., Borsje R.A., Oosterhuis J.A. Familial chronic central serous chorioretinopathy. *Ophthalmologica*. 2001;215:183–187. DOI: 10.1159/000050855
32. Park D.W., Schatz H., Gaffney M.M., McDonald H.R., Johnson R.N., Schaeffer D. Central serous chorioretinopathy in two families. *Eur J Ophthalmol*. 1998;8:42–47.
33. Yannuzzi L.A. Type-A behaviour and central serous chorioretinopathy. *Retina*. 1987;7:111–130.
34. Балашевич Л.И., Гацу М.В., Касимов Э.М. Современные представления об этиологии и патогенезе центральной серозной хориоретинопатии. *Офтальмохирургия*. 2007;2:63–67.[Balashevich L.I., Gacu M.V., Kasimov E.M. Modern concepts of the etiology and pathogenesis of Central serous chorioretinopathy. *Ophthalmosurgery = Oftal'mohirurgiya*. 2007;2:63–67 (In Russ.)]
35. Leveque T.K., Yu L., Musch D.C., Chervin R.D., Zacks D.N. Central serous chorioretinopathy and risk for obstructive sleep apnea. *Sleep Breath*. 2007;11:253–7. DOI: 10.1007/s11325-007-0112-3
36. Brodie F.L., Charlson E.S., Aleman T.S., Salvo R.T., Gewaily D.Y., Lau M.K., Farren N.D., Engelhard S.B., Pistilli M., Brucker A.J. Obstructive sleep apnea and central serous chorioretinopathy. *Retina*. 2015;35(2):238–243. DOI: 10.1097/IAE.0000000000000326
37. Rasoulinejad S.A. Central Serous Chorioretinopathy: Epidemiology in Northern Part of Iran. *World Applied Sciences Journal*. 2015;33(5):843–845. DOI: 10.5829/idosi.wasj.2015.33.05.307
38. Liu B., Deng T., J. Zhang. Risk factors for central serous Chorioretinopathy. A Systematic Review and Meta-Analysis. *The journal of retinal and vitreous diseases*. 2016;36(1):9–19. DOI: 10.1097/IAE.0000000000000837

СВЕДЕНИЯ ОБ АВТОРАХ

ФГБОУ ВО «Казанский ГМУ» Минздрава России
Аглиуллин Дамир Ришатович
аспирант кафедры эпидемиологии и доказательной медицины
ул. Бутлерова, 49, Казань, 420012, Российская Федерация
ORCID https://orcid.org/0000-0001-7474-609X

ФГБОУ ВО «Казанский ГМУ» Минздрава России
Хасанова Гульшат Рашатовна
доктор медицинских наук, доцент, заведующая кафедрой эпидемиологии и доказательной медицины
ул. Бутлерова, 49, Казань, 420012, Российская Федерация
ORCID https://orcid.org/0000-0002-1733-2576

КГМА — филиал ФГБОУ ДПО РМАНПО Минздрава России
Абдулаева Эльмира Абдулаевна
кандидат медицинских наук, доцент кафедры офтальмологии
ул. Муштари, 11, Казань, 420012, Российская Федерация

ABOUT THE AUTHORS

Kazan State Medical University
Agliullin Damir R.
postgraduate of the epidemiology and evidence based medicine Department
Butlerova str., 49, Kazan, 420012, Russian Federation
ORCID https://orcid.org/0000-0001-7474-609X

Kazan State Medical University
Khasanova Gulshat R.
MD, PhD, Associate professor, Head of epidemiology and evidence based medicine Department
Butlerova str., 49, Kazan, 420012, Russian Federation
ORCID https://orcid.org/0000-0002-1733-2576

Kazan Branch of Russian Medical Academy of Postgraduate Education
Abdulaeva Elmira A.
PhD, Associate professor of Department of ophthalmology
Mushtari str., 11, Kazan, 420012, Russian Federation

ISSN 1816-5095 (print); ISSN 2500-0845 (online)
https://doi.org/10.18008/1816-5095-2019-4-433-441

поступила 22.02.19
was received 22.02.19

Пеллюцидная маргинальная дегенерация роговицы и кератоконус: дифференциальный диагноз и тактика ведения больных



А.Ю. Слонимский[1] Ю.Б. Слонимский[2] Г.В. Ситник[3] А.В. Мягков[4] С.В. Милаш[5]

[1] ООО «Московская Глазная Клиника»
Семеновский переулок, 11, Москва, 107023, Российская Федерация

[2] ФГБОУ ДПО «Российская Медицинская академия непрерывного профессионального образования» Минздрава России
ул. Баррикадная, 2/1, стр. 1, Москва, 125993, Российская Федерация

[3] ГУО «Белорусская медицинская академия последипломного образования»
ул. П. Бровки, 3, корп. 3, Минск, 220013, Республика Беларусь

[4] НОЧУ ДПО «Академия медицинской оптики и оптометрии»
ул. Михалковская, 63-б, стр. 4, Москва, 125438, Российская Федерация

[5] Национальный медицинский исследовательский центр глазных болезней им. Гельмгольца
ул. Садовая-Черногрязская, 14/19, Москва, 105062, Российская Федерация

РЕЗЮМЕ **Офтальмология. 2019;16(4):433–441**

В статье авторы представляют проблему дифференциального диагноза первичных кератэктазий роговицы: пеллюцидной маргинальной дегенерации (ПМД) и кератоконуса. Выбор рационального подхода к ведению подобных пациентов является актуальным вопросом во всем мире. В отличие от кератоконуса, публикаций, посвященных ПМД роговицы, встречается значительно меньше. Результаты хирургического лечения ПМД обычно хуже, чем при кератоконусе. Авторы показывают значение конфокальной микроскопии, кератотопографии, оптической томографии переднего сегмента глаза высокого разрешения на основе двухканальной шаймпфлюг-камеры и приводят клинические примеры дифференциальной диагностики, представляющие определенную сложность. Даны рекомендации по тактике ведения пациентов с ПМД, включая такое осложнение прогрессирующих кератэктазий, как острый гидропс роговицы. Отражено важное место современных склеральных газопроницаемых контактных линз в коррекции зрения при ПМД роговицы и кератоконусе. Авторы считают, что в случаях ПМД роговицы при удовлетворенности пациентов контактной коррекцией можно воздержаться от хирургического лечения.

Ключевые слова: пеллюцидная маргинальная дегенерация роговицы, кератоконус, первичные кератэктазии, острый гидропс роговицы, склеральные контактные линзы

Для цитирования: Слонимский А.Ю., Слонимский Ю.Б., Ситник Г.В., Мягков А.В., Милаш С.В. Пеллюцидная маргинальная дегенерация роговицы и кератоконус: дифференциальный диагноз и тактика ведения больных. *Офтальмология.* 2019;16(4):433–441. https://doi.org/10.18008/1816-5095-2019-4-433-441

Прозрачность финансовой деятельности: Никто из авторов не имеет финансовой заинтересованности в представленных материалах или методах

Конфликт интересов отсутствует

CC BY 4.0

Pellucid Marginal Corneal Degeneration and Keratoconus: Differential Diagnosis and Management of Patients

A.Yu. Slonimskiy[1], Yu.B. Slonimskiy[2], G.V. Sitnik[3], A.V. Myagkov[4], S.V. Milash[5]

[1] LLC "The Moscow Eye Clinic"
Semenovsky lane, 11, Moscow, 107023, Russian Federation

[2] Medical Academy of postgraduate education
Barrikadnaya str., 2/1, build. 1, Moscow, 125993, Russian Federation

[3] Medical Academy of Postgraduate Education, chair of ophthalmology
Brovki str., 3, build. 3-3, Minsk, 220013, Republic of Belarus

[4] Private Educational Institution of Additional Professional Education "Academy of Medical Optics and Optometry"
Mikhalkovskaya str., 63B, build. 4, Moscow, 125438, Russian Federation

[5] Helmholtz National medical center of eye diseases
Sadovaya-Chernogriazskaya str., 14/19, Moscow, 105062, Russian Federation

ABSTRACT

Ophthalmology in Russia. 2019;16(4):433–441

The authors present the problem of differential diagnosis of primary corneal keratectasias: pellucid marginal degeneration (PMD) and keratoconus. Some cases of differential diagnosis can be very challenging and choice of rational treatment for these patients is actual. Despite multiple publications concerning keratoconus and extensive knowledge of this disease, articles about PMD are rare. Results of surgical treatment for PMD are usually worse than for keratoconus. The authors show the value of confocal microscopy, keratotopography, and high-resolution optical tomography of the anterior segment of the eye based on a two-channel Scheimpflug camera and give clinical examples of differential diagnosis that present certain complexity. Recommendations on treatment of patients with PMD are given, including such severe complication of progressive far-advanced corneal ectatic diseases as acute corneal hydrops. The important role of modern scleral gas-permeable contact lenses in visual correction of PMD and keratoconus is summarized. The authors believe that in cases of PMD without critical thinning of the cornea, if patients are satisfied with contact correction, the surgical treatment should be avoided or postponed.

Keywords: pellucid marginal degeneration, keratoconus, primary keratectasia, acute corneal hydrops, scleral contact lenses

For citation: Slonimskiy A.Yu., Slonimskiy Yu.B., Sitnik G.V., Myagkov A.V., Milash S.V. Pellucid Marginal Corneal Degeneration and Keratoconus: Differential Diagnosis and Management of Patients. *Ophthalmology in Russia.* 2019;16(4):433–441. https://doi.org/10.18008/1816-5095-2019-4-433-441

Financial Disclosure: No author has a financial or property interest in any material or method mentioned

There is no conflict of interests

Определение рациональной тактики ведения пациентов с первичными эктазиями роговицы является актуальным вопросом во всем мире. В отечественной и зарубежной офтальмологической литературе представлены попытки разработки лечебно-диагностической тактики у пациентов с различными стадиями заболеваний, сопровождающихся корнеальными эктатическими процессами, однако общепринятой схемы в настоящее время не существует [1–8].

К первичным эктазиям относятся кератоконус, пеллюцидная маргинальная дегенерация роговицы и кератоглобус.

Вторичные кератэктазии могут возникать в результате перенесенных операций: после глубокой передней послойной или после сквозной пересадки роговицы, после радиальной кератотомии, после LASIK, после имплантации интрастромальных роговичных кольцевых сегментов, а также после широкого спектра кераторефракционных вмешательств.

Вторичные кератэктазии могут быть следствием травматических поражений роговицы, а также возникать в исходе тяжелых роговичных инфекций (кератит и язва роговицы).

Наиболее часто встречающиеся первичные эктазии роговицы — это кератоконус и пеллюцидная маргинальная дегенерация роговицы. Впервые пеллюцидная маргинальная дегенерация роговицы была описана V. Schlaeppi в 1957 году [6]. Другие названия этого заболевания — кератоторус [4], или прозрачная краевая дегенерация роговицы.

Достоверных данных о частоте встречаемости ПМД роговицы нет, указывается на спорадический характер ее возникновения, что подразумевает единичные, как бы не связанные между собой случаи болезни (не более 1 на 10 тысяч населения). В научной литературе информация о заболевании представлена небольшими сериями клинических случаев и всего двумя крупномасштабными исследованиями: Sridhar и соавт. (2004) — 58 пациентов (116 глаз) [9] и Shimazaki и соавт. (2016) — 108 пациентов (162 глаза) [10]. Однако нельзя недооценивать распространенность данной патологии.

ПМД — не воспалительная прогрессирующая эктазия роговицы, характеризующаяся наличием относительно узкой области истончения стромы (в форме полумесяца) в периферических отделах роговицы, расположением в 1–2 мм от интактного лимба, обычно

в нижней части (рис. 1, 2). Как правило, протяженность области истончения составляет от 4 до 8 часов. Гораздо реже диагностируют ПМД верхней локализации (рис. 3), а также описаны случаи темпоральной и назальной локализации. Эпителий при этом интактен, а область максимального проминирования роговицы располагается выше зоны истончения, в отличие от кератоконуса. При этом отсутствуют помутнение роговицы в зоне эктазии, а также отложение липидов.

В настоящее время этиология ПМД остается неизвестной. Ранее в литературе ряд авторов не считали ПМД самостоятельным заболеванием, а относили к особой атипичной форме кератоконуса. Однако имеются очевидные различия между ПМД и кератоконусом: возраст клинической манифестации заболевания, степень и скорость снижения остроты зрения, а также частота острого гидропса роговицы, возникающего при этих заболеваниях.

В большинстве случаев ПМД — билатеральное асимметричное заболевание, проявляющееся клинически в более позднем, чем кератоконус, возрасте, чаще в 25–40 лет, в то время как кератоконус в большинстве случаев диагностируют в раннем юношеском возрасте (14–25 лет). Наиболее достоверным способом ранней диагностики и кератоконуса, и ПМД является кератотопография. Однако чаще всего для постановки диагноза в субклинической и ранней стадии требуется период динамического наблюдения и повторение кератотопографического исследования через 6–10 месяцев.

Классическими паттернами кератотопограммы при развитой стадии ПМД являются «целующиеся птички» или «клешни краба» (рис. 4), тем не менее не всегда данный паттерн является патогномоничным. Аналогичная топографическая картина может быть диагностирована у пациентов с кератоконусом, как отражено в работе Lee и соавт. [11], или не выявляться, как в работе Shimazaki и соавт., в которой 38,3 % глаз с ПМД имели другие топографические паттерны. Существуют также типичные варианты кератотопограммы, характерные для здоровой роговицы с астигматизмом и для кератоконуса различных стадий (рис. 5). Однако в ранней стадии болезни дифференциальная диагностика между астигматизмом, кератоконусом и ПМД может быть затруднительной. При этом опираться только на паттерн кератотопограммы для окончательного вынесения диагноза ПМД является абсолютно неправильным! Дифференциальный диагноз пеллюцидной маргинальной дегенерации и кератоконуса может быть сложной задачей, для решения которой требуется не только точное выполнение диагностических исследований, но и период наблюдения, что нельзя игнорировать. Очень часто диагноз ставится ошибочно с назначением нерациональной, не соответствующей ситуации терапии.

Существуют ключевые правила, на которые можно опираться. Так, при ПМД типичной нижней локализации протрузия определяется всегда выше самой тонкой точки, то есть выше линии истончения. В редких случаях аномальной локализации ПМД (верхней, темпоральной, назальной) протрузия будет ниже, правее или левее линии истончения.

При кератоконусе максимальная протрузия соответствует точке минимальной толщины роговицы.

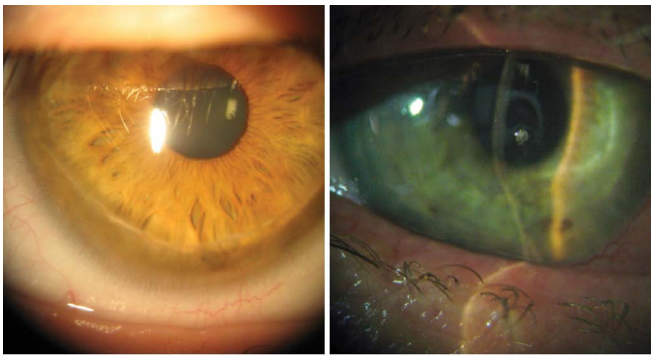

Рис. 1. ПМД роговицы развитой стадии при биомикроскопии

Fig. 1. Corneal PMD advanced stage by slit-lamp examination

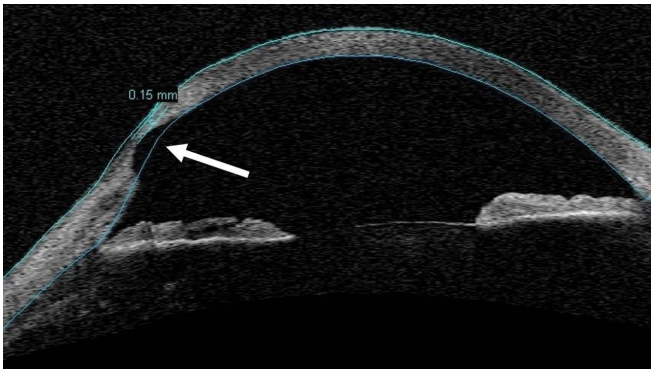

Рис. 2. ОКТ — изображение переднего отрезка глаза с ПМД роговицы. Стрелкой показана область критического истончения роговицы в периферических отделах толщиной 150 мкм

Fig. 2. OCT — image of the eye anterior segment with cornea PMD. The arrow shows the area of critical corneal thinning in the peripheral regions with the thickness of 150 μm

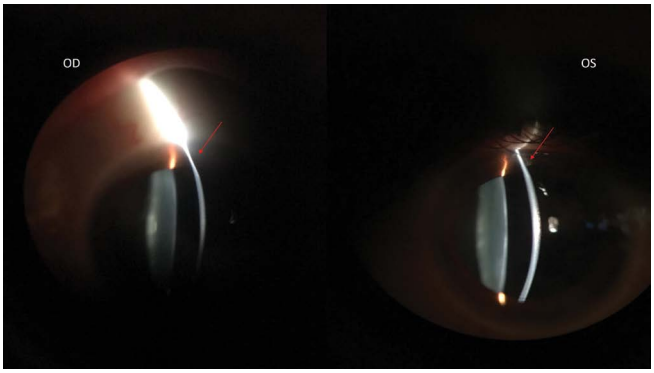

Рис. 3. ПМД роговицы верхней локализации. Стрелкой показана область истончения роговицы в периферических отделах

Fig. 3. Superior PMD. The arrow shows the area of corneal thinning in the peripheral regions

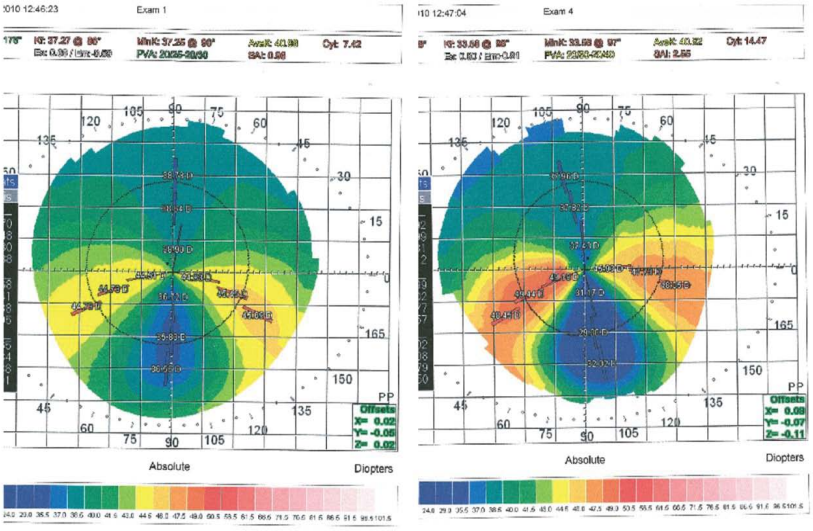

Рис. 4. Классический паттерн на кератотопограмме при ПМД роговицы

Fig. 4. The classic keratotopogram pattern for corneal PMD

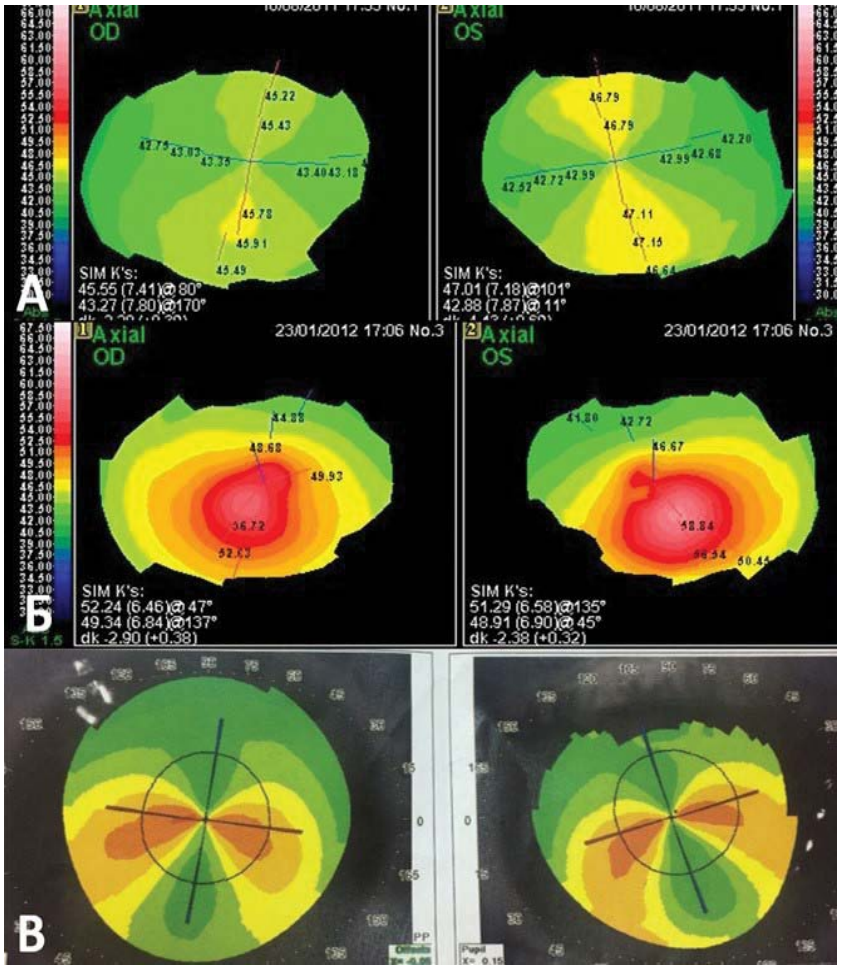

Рис. 5. Стандартные кератотопографические паттерны: А — правильный прямой роговичный астигматизм; Б — кератоконус II стадии; В — ПМД роговицы

Fig. 5. Standard corneal topography patterns: A — with-the-rule corneal astigmatism; Б — keratoconus stage II; В — corneal PMD

В подавляющем большинстве случаев ПМД роговицы, как и кератоконус, является билатеральным заболеванием, но выраженность изменений на парных глазах может быть разной.

При ПМД отсутствует васкуляризация или отложение липидов (что отличает ПМД от краевой дегенерации Терриена). В отличие от кератоконуса, кольцо Флейшера, проминирующие субэпителиальные узелки и стрии Фогта при ПМД в роговице не обнаруживают (рис. 6).

Конфокальная микроскопия (Confoscan CS 4 NIDEK) дает возможность ранней диагностики субклинического кератоконуса более чем в 95 % случаев.

В норме при конфокальной микроскопии глубоких слоев роговицы размеры кератоцитов, а именно отношение ширины к длине варьирует от 1:3 до 1:4. При этом имеет место хаотичное расположение кератоцитов, а соотношение кератоцитов к экстрацеллюлярному матриксу приблизительно равно 1:3. Конфокальная микроскопия в случае субклинического кератоконуса показывает наличие гипоцеллюлярности и полиморфности кератоцитов. Отмечается вертикальная ориентированность клеток и/или расхождение роговичных пластин. На картине конфокальной микроскопии (рис. 7) хорошо определяется характерная супраэндотелиальная «складчатость» [2]. При ПМД, в отличие от конфокальных признаков кератоконуса в виде вертикально ориентированных стрий в супраэндотелиальных слоях стромы, патологические полосы ориентированы поперечно, что, вероятно, обусловлено иным механизмом нарушения биомеханической резистентности роговицы (рис. 7).

Приводим два клинических примера дифференциальной диагностики.

Клинический пример дифференциальной диагностики 1: ПМД роговицы или кератоконус (рис. 8)?!

Пациент 30 лет. Направлен с диагнозом ПМД для определения тактики лечения. На топографии передней поверхности роговицы имеются характерные изменения в виде «целующихся птичек» или «клешней краба». Самое тонкое место находится в 1,5–2 мм от центра. Отличительным признаком

ПМД является полоса истончения стромы в форме полумесяца в 1–2 мм от интактного лимба. В большинстве случаев она располагается в нижней периферии роговицы — от 4 до 8 часов. Типичным паттерном ПМД является протрузия, то есть выпячивание, выше самой тонкой точки (при нижней локализации). Однако в представленном случае выпячивание появляется в точке минимальной толщины, что характерно для кератоконуса (хорошо видно на шаймпфлюг-срезе). Диагноз был изменен на кератоконус. Пациент направлен на хирургическое лечение — кросслинкинг с последующей имплантацией роговичных кольцевых сегментов.

Клинический пример дифференциальной диагностики 2: кератоконус или ПМД роговицы верхней локализации (рис. 9)?!

Пациентка 35 лет. Направлена из кабинета ортокератологии с диагнозом кератоконус. Острота зрения без коррекции OD 0,05; OS 0,08, острота зрения с очковой коррекцией OD 0,5; OS 0,7. На аксиальной и тангенциальной карте передней поверхности имеет место снижение преломляющей силы роговицы (уплощение) вдоль вертикальной оси и увеличение преломляющей силы в верхней-назальной периферии роговицы вдоль горизонтального меридиана. Подобные изменения формируют топографический паттерн перевернутых «целующихся птичек» или «клешней краба». На пахиметрической карте в верхненосовом секторе имеется дугообразная зона истончения. Центральная толщина роговицы составляет OD 522 мкм, самое тонкое место — 213 мкм. Протрузия роговицы происходит ниже точки минимальной толщины, в отличие от кератоконуса, при котором эктазия появляется в точке минимальной толщины, как правило, в центральной или парацентральной зоне роговицы. В структуре аберраций высшего порядка в представленном случае доминирует трефойл и горизонтальная кома, а сферическая аберрация была положительной (центр оптической системы преломляет слабее периферии). Для сравнения — при кератоконусе, как правило, доминирует вертикальная кома, отрицательная

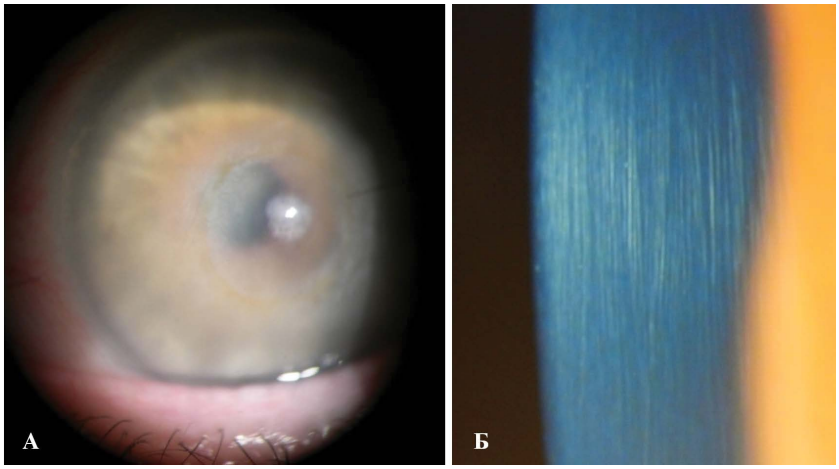

Рис. 6. А — кольцо Флейшера и субэпителиальный проминирующий узелок при далеко зашедшей стадии кератоконуса; Б — стрии Фогта при развитой стадии кератоконуса

Fig. 6. A — fleischer ring and subepithelial protruding nodule in the far advanced stage of keratoconus; Б — Vogt's striae by advanced keratoconus

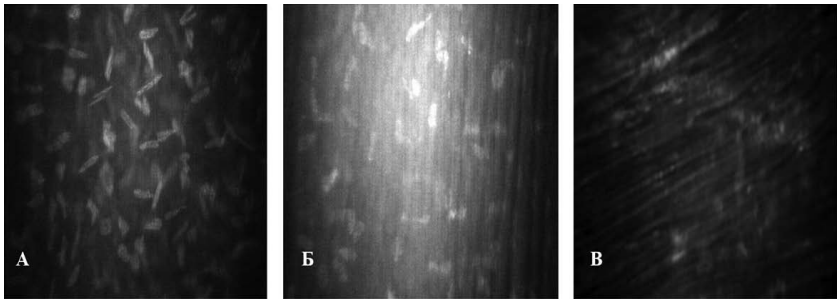

Рис. 7. Конфокальная микроскопия (Confoscan CS 4 NIDEK) глубоких слоев роговицы в норме (А), при субклиническом кератоконусе (Б) и при ПМД роговицы (В)

Fig. 7. Confocal microscopy (Confoscan CS 4 NIDEK) of the cornea deep layers in norm (A), with subclinical keratoconus (Б) and for corneal PMD (B)

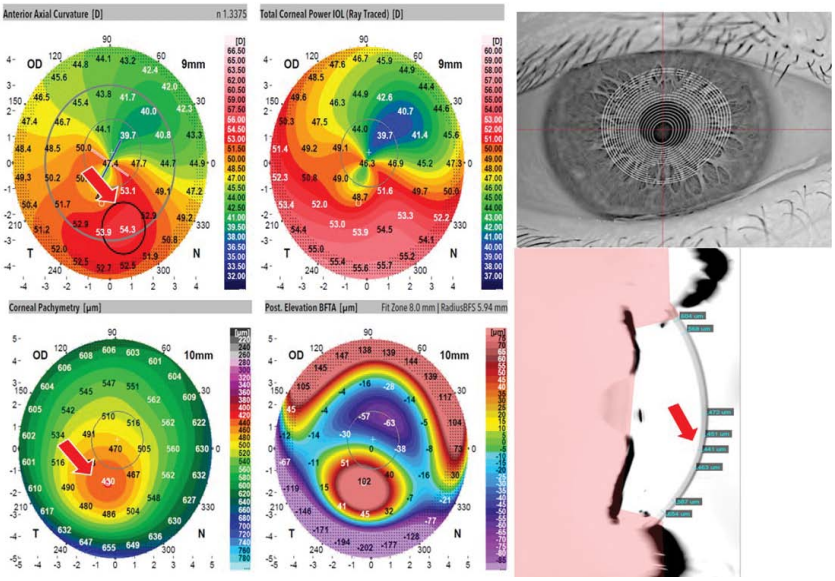

Рис. 8. Дифференциальный диагноз кератоконуса и ПМД роговицы

Fig. 8. Differential diagnosis of keratoconus and corneal PMD

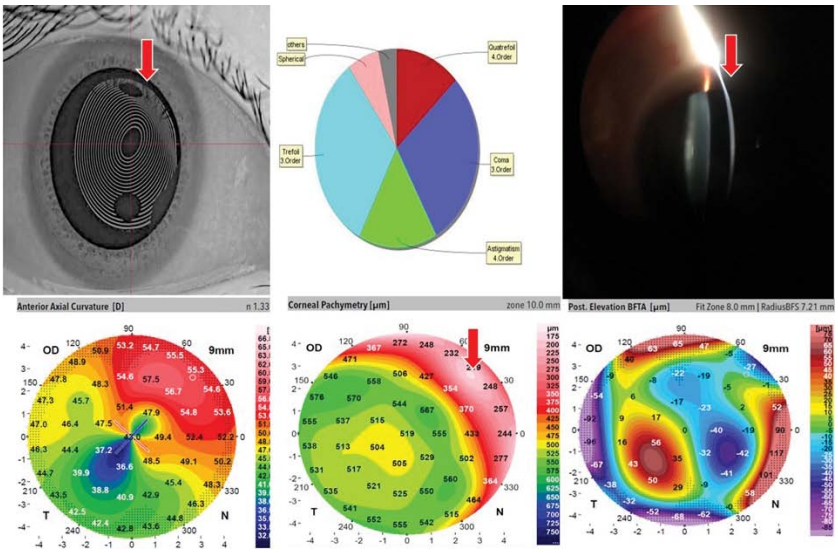

Рис. 9. Дифференциальный диагноз ПМД роговицы верхней локализации и кератоконуса

Fig. 9. Differential diagnosis of superior corneal PMD and keratoconus

или положительная, в зависимости от локализации, а сферическая аберрация стремится к отрицательной (центр оптической системы преломляет сильнее периферии). Поставлен диагноз — верхняя ПМД роговицы. С учетом относительно высокой корригированной остроты зрения и отсутствия рубцовых изменений роговицы пациентке был рекомендован подбор склеральных контактных линз. Дифференциальный диагноз в вышеприведенных клинических примерах базировался на исследованиях с помощью оптического томографа переднего отдела глаза высокого разрешения на основе двухканальной шаймпфлюг-камеры Galilei G6 (Ziemer).

В отличие от кератоконуса, при котором часто отмечается бурное прогрессирование и снижение остроты зрения, при ПМД роговицы клинические симптомы обычно развиваются медленнее, острота зрения долго остается высокой.

Состояние *Hydrops corneae* может возникать не только при кератоконусе, но и при других выраженных кератоэктазиях, таких как ПМД роговицы, кератоглобус, краевая дегенерация роговицы Терриена и задний кератоконус. В нашей практике мы встретили 5 случаев *Hydrops corneae* у пациентов старше 40 лет с пеллюцидной маргинальной дегенерацией на фоне быстрого прогрессирования кератэктазии (рис. 10).

Hydrops corneae является тяжелым осложнением прогрессирующей развитой кератэктазии. На практике при остром гидропсе часто ставится ошибочный диагноз, в большинстве случаев — дисковидный герпетический кератит (или бактериальный кератит) с назначением необоснованной терапии.

При остром гидропсе роговицы наблюдается большинство классических признаков воспаления, которое носит асептический характер:

- выраженный отек стромы роговицы;
- значительное и резкое снижение зрения (до светоощущения с правильной светопроекцией);
- роговичный синдром;
- корнеальная или смешанная инъекция глазного яблока;
- резкий отек всех слоев роговицы, который сопровождается крайним выпячиванием и истончением ее ткани;
- в ряде случаев возникает десцеметоцеле с угрозой перфорации.

Наиболее рациональным является консервативная тактика ведения пациентов с острым гидропсом роговицы. Однако при безуспешности такого лечения, сложностях адекватного контакта с пациентом при психических заболеваниях, а также при угрозе перфорации роговицы необходимо рассматривать варианты хирургического лечения.

В настоящее время известны следующие способы хирургической тактики при остром гидропсе роговицы:

- введение аутоплазмы в переднюю камеру (Горбань А.И.);
- введение в переднюю камеру аутоплазмы крови в смеси с эндогенным индуктором интерферона Полуданом (Каспаров А.А., Каспарова Е.А.);
- метод биопокрытия — лечебная послойная кератопластика (Пучковская Н.А., Титаренко З.Д.);
- бандажное укрепление роговицы (Каспаров А.А., Слонимский Ю.Б.);
- эпикератопластика с использованием биолинз, изготовленных из незамороженной донорской роговицы (Бикбов М.М., Бикбова Г.М.);
- эндотелиальная кератопластика (DMEK) с целью блокирования зоны разрыва десцеметовой мембраны (Оганесян О.Г.);
- радикальное хирургическое лечение — сквозная кератопластика.

В настоящее время большинство офтальмохирургов во всем мире сходятся во мнении, что, если при остром гидропсе нет перфорации роговицы, сквозную кератопластику желательно отложить до полного купирования отека.

Мы рекомендуем следующую схему консервативного лечения больных при остром гидропсе роговицы: частые инстилляции (6 раз в сутки) глюкокортикоида и антибиотика широкого спектра действия с отменой антибиотика через 2 недели и продолжение инстилляций стероидных противовоспалительных средств (СПВС) 3–4 раза в день продолжительностью до 2 месяцев при положительной динамике. Возможно применение комбинированных препаратов: Комбинил (Тобрадекс и т. п.) 4 раза в день с переводом на СПВС через 2 недели с постепенным уменьшением количества инстилляций до 2 месяцев.

Субконъюнктивальные и субтеноновые инъекции глюкокортикоидов (дексаметазон), включая препараты пролонгированного действия (дипроспан); гипотензивная терапия с использованием препаратов без консервантов (тимолол-пос 2 раза в день); нестероидные противовоспалительные препараты в инстилляциях — броксинак (бромфенак 0,09 %) 1 раз в день 2 недели; эпителизирующие и кератопротекторные препараты: ХИЛОПАРИН-КОМОД® 4 раза в день + мазь ПАРИН-ПОС® на ночь.

При отягощенном аллергическом фоне показана своевременная консультация аллерголога с назначением системного лечения, а также местная длительная терапия с использованием антигистаминных препаратов.

Кератопротекторный препарат ХИЛОПАРИН-КОМОД® сокращает сроки купирования отека роговицы при остром гидропсе, имеет выраженный увлажняющий эффект и снижает активность воспалительного процесса. Гепарин натрия дополнительно поддерживает увлажняющий эффект натрия гиалуроната, создавая тем самым необходимые условия для регенерации эпителия глазной поверхности. Одновременное применение ХИЛОПАРИН-КОМОДА® и мази ПАРИН-ПОС® в комплексной схеме лечения острого гидропса дает синергический эффект, проявляющийся в уменьшении отека роговицы и формировании более «нежного» рубца. Эти препараты хорошо переносятся пациентами и облегчают симптоматику с быстрым купированием неприятных ощущений.

Показаниями для хирургического лечения ПМД являются критическое истончение роговицы с угрозой перфорации, а также значительное снижение остроты зрения при невозможности оптической коррекции, непереносимости контактных линз.

Возможны следующие варианты хирургического лечения [7]:

- клиновидная серповидная сквозная кератопластика;
- клиновидная серповидная глубокая послойная кератопластика (рис. 11);
- глубокая передняя послойная кератопластика;
- сквозная кератопластика;
- имплантация торической ИОЛ или ФИОЛ;
- имплантация интрастромальных роговичных сегментов.

Все вышеперечисленные методы хирургического лечения ПМД не идеальны. При наличии четких признаков прогрессирования ПМД оптимальным вариантом лечения является кросслинкинг роговицы [3, 12–14], в том числе в сочетании с имплантацией интрастромальных роговичных сегментов.

Результаты сквозной кератопластики при развитой стадии ПМД значительно хуже, чем при кератоконусе. Из-за периферической локализации области максимального истончения роговицы приходится использовать трепаны большого диаметра (9–11 мм), что существенно повышает риск отторжения трансплантата, развития неоваскуляризации роговицы, а также снижает сроки выживаемости роговичного трансплантата. Функциональные результаты таких операций также хуже, чем при кератоконусе. Как правило, отмечаются высокие значения посткератопластического астигматизма. При приемлемых значениях толщины роговицы (250 мкм и более), а также при удовлетворенности пациента с ПМД роговицы контактной коррекцией зрения, мы не рекомендуем проведение хирургического вмешательства.

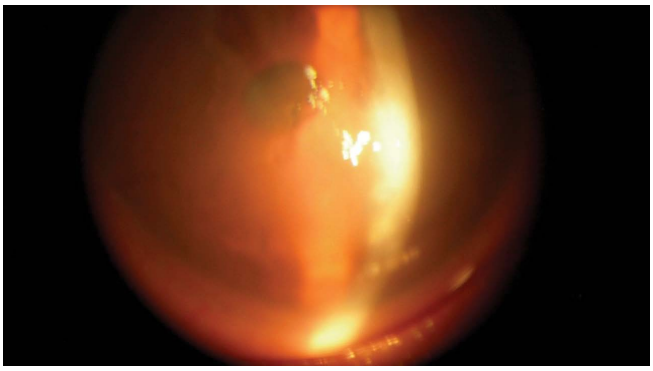

Рис. 10. *Hydrops corneae* при быстром прогрессировании ПМД роговицы

Fig. 10. *Hydrops corneae* by fast progression of corneal PMD

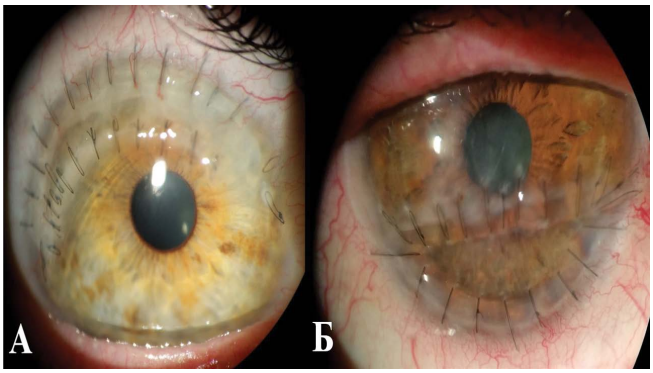

Рис. 11. Передний отрезок глаза после клиновидной серповидной глубокой послойной кератопластики. А — при верхней форме ПМД роговицы; Б — при классической нижней форме ПМД роговицы

Fig. 11. Anterior segment of the eye after crescent wedge deep lamellar keratoplasty. A — surgery performed by superior PMD; Б — surgery by typical inferior corneal PMD

Контактные линзы (КЛ) являются основным методом коррекции при нерегулярных роговицах. Как показывает опыт, наиболее предпочтительны для коррекции индуцированных аметропий жесткие роговичные контактные линзы (ЖКЛ). Острота зрения у большинства пациентов с ПМД хорошо корригируется ЖКЛ, в то же время, адекватная посадка ЖКЛ у данной группы пациентов достигается сложнее, чем при кератоконусе. Специфическая локализация ПМД в 1–2 мм от лимба препятствует стабильному положению роговичной КЛ на роговице, что вызывает дискомфорт при ее ношении и флюктуацию остроты зрения. Также существует возможность непосредственного контакта эктазии с задней поверхностью КЛ, что может вызвать деструктивные

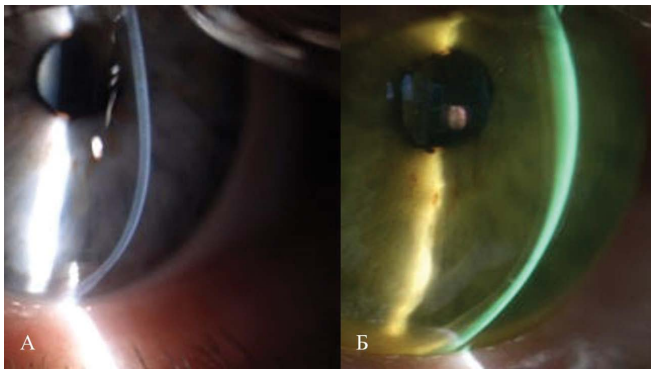

Рис. 12. А — ПМД роговицы при биомикроскопии, оптический срез; Б — тот же глаз с подобранной склеральной газопроницаемой контактной линзой. Подлинзовое пространство окрашено флюоресцеином

Fig. 12. А — corneal PMD — slit-lamp examination; Б — the same eye with a matched scleral gas permeable contact lens. The space under the lens is colored with fluorescein

изменения не только эпителия, но и стромы. Склеральная газопроницаемая контактная линза (СГКЛ), благодаря наличию клиренса в области роговицы и лимба, обеспечивает нейтрализацию аберраций, вызванных эктазией (рис. 12). СГКЛ — это возможность получить высокое качество зрения при сложных аметропиях, вызванных кератоконусом и другими кератэктазиями [5]. Выделяют следующие виды склеральных КЛ: мини-склеральные (менее 16,0 мм) и склеральные (более 16,0 мм). Конструкция СГКЛ определяет их преимущества по отношению к другим оптическим средствам коррекции: происходит компенсация роговичного астигматизма любой этиологии, в том числе при нерегулярной роговице, обеспечение первоначального комфорта и четкого стабильного зрения, а также постоянного увлажнения передней поверхности глаза.

К основным показаниям по назначению склеральных линз относятся наличие кератоконуса, пеллюцидной маргинальной дегенерации и другие эктазии, непереносимость мягких и жестких роговичных контактных линз, регулярный и нерегулярный астигматизм, состояние после кератотомии, ФРК, LASIK и кератопластики, пресбиопия.

Подбор склеральных линз основан на данных кератометрии и результатов флюоресцеинового теста. Данные кератотопографии в этих случаях не учитываются, так как при нерегулярности роговицы они не всегда объективны. СГКЛ изготавливают индивидуально на основании примерочной линзы из диагностического набора.

ЗАКЛЮЧЕНИЕ

Вопросы дифференциальной диагностики пеллюцидной маргинальной дегенерации роговицы и кератоконуса сложны и недостаточно освещены в литературе. В связи с этим имеется большое количество ошибочной диагностики. Ключевые моменты дифференциального диагноза, приведенные в данной работе, помогут практическому врачу своевременно поставить правильный диагноз и рекомендовать оптимальную тактику лечения.

УЧАСТИЕ АВТОРОВ:

Слонимский А.Ю. — научное редактирование, написание текста, сбор и обработка материала;
Слонимский Ю.Б. — написание текста, редактирование, сбор и обработка материала;
Ситник Г.В. — написание текста, редактирование, сбор и обработка материала;
Мягков А.В. — написание текста, редактирование, сбор и обработка материала;
Милаш С.В. — написание текста, редактирование, сбор и обработка материала.

ЛИТЕРАТУРА/REFERENCES

1. Тахчиди Х.П., Малюгин Б.Э., Мороз З.И., Измайлова С.Б., Майчук Н.В. Способ определения дифференцированных показаний к выбору метода лечения начального и развитого кератоконуса. Патент на изобретение RU 2400190, 28.05.2009. [Takhchidi Kh.P., Malyugin B.E., Moroz Z.I., Izmaylova S.B., Maychuk N.V. A method for determining differentiated indications for the selection of a treatment method for initial and developed keratoconus. RU 2400190, 28.05.2009 (In Russ.)]
2. Дога А.В., Мушкова И.А., Кишкин Ю.И., Измайлова С.Б., Бранчевская Е.С., Майчук Н.В., Каримова А.Н. Конфокальная микроскопия в оценке морфологии роговицы после коррекции аметропии методом трансэпителиальной ФРК у пациентов со стабилизированным кератоконусом. *Современные технологии в офтальмологии*. 2014;3:126–129. [Doga A.V., Mushkova I.A., Kishkin Yu.I., Izmaylova S.B., Branchevskaya E.S., Maychuk N.V., Karimova A.N. Confocal microscopy in the evaluation of corneal morphology after ametropia correction using the transepithelial PRK method in patients with stabilized keratoconus. Modern technologies in ophthalmology = *Sovremennyye tekhnologii v oftalmologii*. 2014;3:126–129 (In Russ.)]
3. Бикбов М.М., Суркова В.К., Халимов А.Р., Усубов Э.Л. Результаты лечения пеллюцидной маргинальной дегенерации роговицы методом роговичного кросслинкинга. *Вестник офтальмологии*. 2017;3:58–64. [Bikbov M.M., Surkova V.K., Khalimov A.R., Usubov E.L. Results of corneal crosslinking for pellucid marginal corneal degeneration. Annals of Ophthalmology = *Vestnik oftal'mologii* 2017;3:58–64. (In Russ.)] DOI: 10.17116/oftalma2017133358-64
4. Мягков А.В., Абугова Т.Д. Диагностика редких заболеваний роговицы в условиях оптического салона: кератоторус. *Оправы и линзы*. 2012;(68):36–38. [Myagkov A.V., Abugova T.D. Diagnosis of rare corneal diseases in the conditions of the optical salon: keratotorus. Frames and lenses = *Opravy i linzy*. 2012;2(68):36–38 (In Russ.)]
5. Мягков А.В. Руководство по медицинской оптике. Часть 2. Контактная коррекция зрения. М.: Апрель, 2018. [Myagkov A.V. Guide to medical optics. Part 2. Contact vision correction. Moscow: Aprel, 2018 (In Russ.)]
6. Schlaeppi V. La dystrophie marginale inferieure pellucide de la cornee. *Bibl Ophthalmol*. 1957;12(47):672–677.
7. Moshirfar M., Edmonds J.N., Behunin N.L., Chistiansen S.M. Current options in the management of pellucid marginal degeneration. *J Refract Surg*. 2014;30(7):474–485. DOI: 10.3928/1081597X-20140429-02
8. Gomes J.A., Tan D., Rapuano C.J., Belin M.W., Ambrósio R. Jr, Guell J.L., Malecaze F., Nishida K., Sangwan V.S.; Group of Panelists for the Global Delphi Panel of Keratoconus and Ectatic Diseases. Global consensus on keratoconus and ectatic diseases. *Cornea*. 2015;34(4):359–369. https://doi.org/10.1097/ICO.0000000000000408
9. Sridhar M., Mahesh S., Bansal A.K., Nutheti R., Rao G. Pellucid marginal corneal degeneration. *Ophthalmology*. 2004;111(6):1102–1107. DOI: 10.1016/j.ophtha.2003.09.035
10. Shimazaki, J., Maeda, N., Hieda, O., Ohashi, Y., Murakami, A., Nishida, K., Japan Pellucid Marginal Corneal Degeneration Study Group. National survey of pellucid marginal corneal degeneration in Japan. *Japanese journal of ophthalmology*. 2016; 60(5):341–348. DOI: 10.1007/s10384-016-0462-0
11. Lee B.W., Jurkunas U.V., Harissi-Dagner M., Pootulil A.M., Tobaihy F.M., Azar D.T. Ectatic disorders associated with a claw-shaped pattern on corneal topography. *Am J Ophthalmol* 2007;144(1):154–156. DOI: 10.1016/j.ajo.2007.02.032
12. Farraq A.N., Hussein A.A., Ummar S. Treatment of Pellucid Marginal Degeneration. *International Journal of Keratoconus and Ectatic Corneal Diseases*. 2017;6(2):87–89. DOI: 10.5005/jp-journals-10025-1148
13. Corneal Collagen Cross Linking. Mazen M. Sinjab, Arthur B. Cummings Editors. Springer, 2017. 296 p.
14. Kymionis G.D., Grentzelos M.A., Liakopoulos D.A., et al. Long-term follow-up of corneal collagen cross-linking for keratoconus — the Cretan study. *Cornea*. 2014;33(10):1071–1079. DOI: 10.1097/ICO.0000000000000248

СВЕДЕНИЯ ОБ АВТОРАХ

ООО «Московская Глазная Клиника»
Слонимский Алексей Юрьевич
доктор медицинских наук, профессор
Семеновский переулок, 11, Москва, 107023, Российская Федерация

ФГБОУ ДПО РМАНПО Минздрава России
Слонимский Юрий Борисович
доктор медицинских наук, профессор
ул. Баррикадная, 2/1, стр. 1, Москва, 125993, Российская Федерация

ГУО «Белорусская медицинская академия последипломного образования»
Ситник Галина Викторовна
кандидат медицинских наук, доцент кафедры
ул. П. Бровки, 3, корпус 3, Минск, 220013, Республика Беларусь

НОЧУ ДПО «Академия медицинской оптики и оптометрии»
Мягков Александр Владимирович
доктор медицинских наук, профессор, директор
ул. Михалковская, 63-б, стр. 4, Москва, 125438, Российская Федерация

Национальный медицинский исследовательский центр глазных болезней им. Гельмгольца Милаш Сергей Викторович
научный сотрудник отдела патологии рефракции, бинокулярного зрения и офтальмоэргономики
ул. Садовая-Черногрязская, 14/19, Москва, 105062, Российская Федерация
https://orcid.org/0000-0002-3553-9896

ABOUT THE AUTHORS

LLC "The Moscow Eye Clinic" Slonimskiy Aleksey Y.
MD, Professor
Semenovsky lane, 11, Moscow, 107023, Russian Federation

Medical Academy of postgraduate education
Slonimskiy Yuriy B.
MD, Professor
Barrikadnaya, 2/1, build. 1, Moscow, 125993, Russian Federation

Medical Academy of Postgraduate Education, chair of ophthalmology
Sitnik Halina V.
PhD, assistant professor
Brovki str., 3, build. 3-3, Minsk, 220013, Republic of Belarus

Academy of Medical Optics and Optometry
Myagkov Aleksandr V.
MD, Professor, director
Mikhalkovskaya str., 63 B, build. 4, Moscow, 125438, Russian Federation

Helmholtz National medical center of eye diseases
Milash Sergei V.
researcher, department of refraction pathology, binocular vision and ophthalmoergonomics
Sadovaya-Chernogriazskaya str., 14/19, Moscow, 105062, Russian Federation

ISSN 1816-5095 (print); ISSN 2500-0845 (online)
https://doi.org/10.18008/1816-5095-2019-4-442-448

поступила 10.09.19
was received 10.09.19

Новая методика расчета избыточного объема мягких тканей орбиты у больных с эндокринной офтальмопатией при планировании операции

Д.В. Давыдов[1] Д.А. Лежнев[2] К.А. Коновалов[3] Е.И. Беликова[4,5] М.Д. Пожарицкий[4]

[1] ФГБОУ ВПО «Российский университет дружбы народов»
ул. Миклухо-Маклая, 8, Москва, 117198. Российская Федерация

[2] ФГБОУ ВО «Московский государственный медико-стоматологический университет им. А.И. Евдокимова»
Министерства здравоохранения Российской Федерации
ул. Делегатская, 20/1, Москва, 127473, Российская Федерация

[3] ФГКУ «1586 Военный клинический госпиталь» Министерства обороны Российской Федерации
ул. Маштакова, 4, Подольск, Московская область, 142110, Российская Федерация

[4] Академия постдипломного образования ФГБУ
«Федеральный научно-клинический центр Федерального медико-биологического агентства»
Волоколамское шоссе, 91, Москва, 125371, Российская Федерация

[5] Глазная клиника доктора Беликовой
проспект Буденного, 26/2, Москва, 105118, Россия

РЕЗЮМЕ **Офтальмология. 2019;16(4):442–448**

Цель: повышение эффективности проведения операции декомпрессии орбиты у больных с эндокринной офтальмопатией с помощью новой методики расчета избыточного объема мягких тканей орбиты. **Пациенты и методы.** Проведено обследование 16 больных с отечным экзофтальмом, из них 7 мужчин и 9 женщин в возрасте от 28 до 62 лет (средний возраст 39 ± 8 лет). Всем пациентам была выполнена операция — одномоментная внутренняя декомпрессия орбиты по поводу двустороннего экзофтальма при эндокринной офтальмопатии (ЭО). Перед операцией и через 6 мес. после нее пациентам проводили МСКТ-контроль. По разработанному методу при помощи стандартного программного обеспечения МСКТ перед операцией выполняли расчеты и планировали величину послеоперационного выстояния глазных яблок. **Результаты.** В результате выполненных операций нами было удалено расчетное количество жировой ткани и достигнут прогнозируемый результат. Ошибка в расчетах составила 0,1 (±0,1) мм, что может быть связано с неточностью выставления меток при планировании. **Выводы**. Разработанная методика расчета позволяет рассчитать планируемый объем удаляемой жировой клетчатки до операции с минимальной погрешностью, без использования сложных математических расчетов и не прибегая к помощи дополнительного оборудования и программного обеспечения.

Ключевые слова: эндокринная офтальмопатия, декомпрессия орбиты, болезнь Грейвса, экзофтальм, МСКТ-планирование

Для цитирования: Давыдов Д.В., Лежнев Д.А., Коновалов К.А., Беликова Е.И., Пожарицкий М.Д. Новая методика расчета избыточного объема мягких тканей орбиты у больных с эндокринной офтальмопатией при планировании операций. *Офтальмология.* 2019;16(4):442–448. https://doi.org/10.18008/1816-5095-2019-4-442-448

Прозрачность финансовой деятельности: Никто из авторов не имеет финансовой заинтересованности в представленных материалах или методах

Конфликт интересов отсутствует

CC BY 4.0

New Method of Calculating the Excess Amount of Soft Tissues of the Orbit in Patients with Endocrine Ophthalmopathy when Planning Operations

D.V. Davidov[1], D.A. Lezhnev[2], K.A. Konovalov[3], E. I. Belikova[4,5], M.D.Pozharitsky[4]

[1] Russian University of friendship of peoples
Miklukho-Maklaja str., 8, Moscow, 117198, Russian Federation

[2] Moscow State University of Medicine and Dentistry named after A.I. Evdokimov
Delegatskaja str., 20/1, Moscow, 127473, Russian Federation

[3] 1586 Military clinical hospital
Mashtakova str., 4, Podolsk, Moscow region, 142110, Russian Federation

[4] Academy of postgraduate education under FSBU FSCC of FMBA of Russia
Volokolamskoe Highway 91, Moscow, 125371, Russian Federation

[5] Ophthalmology Clinic of Dr. Belikova
26/2, Budenny Avenue, Moscow, 105118, Russia

ABSTRACT

Ophthalmology in Russia. 2019;16(4):442–448

Objective. Improving the efficiency of the operation of orbit decompression in patients with endocrine ophthalmopathy through the development of a new method for calculating an excess volume of soft tissues of the orbit. **Patients and methods.** A total of 16 patients with edematous exophthalmos were examined, 7 of them were men and 9 women were aged 28 to 62 years (mean age 39 ± 8 years). All patients underwent surgery — simultaneous internal decompression of the orbit for bilateral exophthalmos with endocrine ophthalmopathy (EO). Before surgery and after 6 months. after surgery, patients were performed MSCT control. According to the method developed by us with the help of standard software MSCT, before the operation, calculations were made and the magnitude of the postoperative standing of the eyeballs was planned. **Results.** As a result of the operations performed, we removed the estimated amount of adipose tissue and achieved the predicted result. Error in the calculations amounted to 0,1(+/-0,1) mm, which may be due to inaccurate labeling during planning. **Findings.** The developed calculation method makes it possible to calculate the planned volume of the removed fatty tissue before the operation with the minimum error, without using complex mathematical calculations and without resorting to the help of additional equipment and software.

Keywords: endocrine ophthalmopathy, orbit decompression, Graves disease, exophthalmos, MSCT planning

For citation: Davydov D.V., Lezhnev D.A., Konovalov K.A., Belikova E.I., Pozharitsky M.D. New Method of Calculating the Excess Amount of Soft Tissues of the Orbit in Patients with Endocrine Ophthalmopathy when Planning Operations. *Ophthalmology in Russia.* 2019;16(4):442–448. https://doi.org/10.18008/1816-5095-2019-4-442-448

Financial Disclosure: No author has a financial or property interest in any material or method mentioned

There is no conflict of interests

ВВЕДЕНИЕ

Одним из способов лечения пациентов с осложненными формами эндокринной офтальмопатии (ЭО) является орбитальная декомпрессия, которая является эффективным, но не патогенетически ориентированным хирургическим методом лечения. В литературе данное вмешательство описано в двух видах — внутренняя (жировая) и костная декомпрессия.

Впервые операция костной декомпрессии была представлена в работах J. Dollinger в 1911 году [1].

Одним из первых операцию внутренней декомпрессии орбиты описал в 1979 году M.H. Johnson [2]. Суть данного вмешательства заключается в эвакуации орбитальной жировой клетчатки из наружного и внутреннего хирургического пространства [3]. В дальнейшем были предложены и описаны различные варианты выполнения данной операции [4, 5].

Для обследования структур орбиты у пациентов с эндокринной офтальмопатией с целью диагностики формы ЭО, оценки тяжести состояния и определения величины экзофтальма используют различные методы диагностики: ультразвуковое исследование [6, 7], магнитно-резонансную томографию [7, 8] и компьютерную томографию [9, 10], однако каждая из этих модальностей обладает как неоспоримыми достоинствами, так и существенными недостатками.

В литературе описаны различные подходы к планированию проведения декомпрессионных операций. Так, в 2009 году А.Ф. Бровкина и соавт. опубликовали работу, в которой была описана формула расчета избыточного объема орбитальной клетчатки, удаляемой при декомпрессионных операциях при эндокринной офтальмопатии [11]. Однако авторы используют данную формулу только при одностороннем экзофтальме, при этом сама формула является очень трудоемкой, для нее необходимо использовать специальную компьютерную программу.

В 2013 году M. Comerci разработал полуавтоматический метод для измерения объема параорбитального жира и глазодвигательных мышц, основываясь на данных МРТ, путем ручного выделения отдельных

мягкотканых сегментов орбиты с использованием компьютерной программы для расчета их объемов. Данная методика требует применения дополнительного оборудования и довольно длительной продолжительности, при этом не удается определить конкретный объем орбитального жира, который необходимо удалить в процессе операции [12].

В 2015 году О.Ю. Яценко опубликовал данные расчетов объема костной орбиты, экстраокулярных мышц и зрительного нерва при эндокринной офтальмопатии при помощи определенной компьютерной программы [13].

В 2017 году Q.Y. Cai и соавт. разработали быстрый метод расчета орбитального жира при эндокринной офтальмопатии с помощью МРТ, но данная методика не применима при планировании результатов операции, так как авторами не выявлена зависимость степени экзофтальма от объема орбитального жира [14].

В 2018 году J. Shen и соавт. опубликовали данные расчета объема мягких тканей с помощью компьютерной программы на основании данных МРТ с применением 3D-реконструкций. Однако для планирования результата операции эти данные не используются [15].

Таким образом, остается актуальным вопрос разработки методики предоперационного расчета избыточного объема мягких тканей, которая учитывала бы индивидуальные особенности строения орбит пациента и могла бы быть использована при коррекции двустороннего экзофтальма.

Цель работы состояла в разработке новой методики расчета избыточного объема мягких тканей орбиты для повышения эффективности проведения хирургической внутренней декомпрессии орбит у пациентов с эндокринной офтальмопатией.

ПАЦИЕНТЫ И МЕТОДЫ

Проведено обследование 16 больных с эндокринной офтальмопатией, из которых было 7 мужчин и 9 женщин в возрасте от 28 до 62 лет (средний возраст 39 ± 8 лет). Липогенный вариант ЭО диагностирован у 8 пациентов, смешанный вариант — у 8 больных, у всех больных заболевание было в стадии компенсации. Пациенты с миогенной формой не были включены в исследование. Всем пациентам была выполнена операция по одномоментной внутренней декомпрессии орбиты по поводу двустороннего экзофтальма при ЭО. Перед операцией больным было проведено стандартное офтальмологическое обследование (исследование остроты зрения, измерение внутриглазного давления, биомикроскопия переднего и заднего отрезков глаза).

Всем обследуемым пациентам перед госпитализацией и через 6 мес. после операции выполняли МСКТ-исследование с использованием аппаратов Somatom Sensation 40 (Siemens, Germany) и Aquilion One 640 (Toshiba, Japan). Технические параметры исследования представлены в таблице 1.

Голову пациента предварительно освобождали от всех съемных металлических и неметаллических элементов и ровно укладывали в стандартный подголовник. Исследование проводили в горизонтальном положении пациента, лежа на спине, позиционирование осуществлялось по лазерным меткам в трех взаимно перпендикулярных проекциях с центральной фиксацией взгляда. Для разметки области исследования выполняли топограмму в боковой проекции, зона сканирования включала весь череп (от верхней границы мягких тканей свода черепа до нижнего контура тела нижней челюсти), челюсти находились в привычной окклюзии. Томографию проводили в аксиальной плоскости в спиральном или объемном режиме сканирования (в зависимости от типа аппарата) с толщиной среза 0,5–1,0 мм с применением реконструкции в костном и мягкотканом режиме. Данные МСКТ в аксиальной плоскости всегда дополняли мультипланарными реконструкциями в корональной и сагиттальной плоскости и построением 3D-моделей с использованием стандартного программного обеспечения аппарата.

Методика расчета

На основе полученных в результате сканирования изображений осуществляли построение 3D-реконструкции

Таблица 1. Параметры МСКТ исследования средней зоны лица

Table 1. The parameters of the MDCT analysis of the midface

Параметр (Parameter)	Тип аппарата (Type of device)		
	Somatom Sensation 40	Aquilion One 640	Philips Brilliance 64
Режим томографирования (Tomography mode)	Спиральный (spiral)	Объемный (volume)	Спиральный (spiral)
Толщина среза (Cut thickness)	1 мм	0,5 мм	0,9 мм
Угол наклона Гентри (Gantry Tilt)	0	0	0
Поле исследования (Field of study)	20–30 см	16 см	20 см
Напряжение (Voltage)	100 кВ	100 кВ	120 кВ
Сила тока (Amperage)	60 мА	60 мА	100 мА
Время одного оборота рентгеновской трубки (X-ray tube revolution time)	0,37 с	До 0,275 с	0,5 с
Время исследования (Study time)	4–5 с	1–2 с	3–4 с
Тип реконструкции (Type of reconstruction)	Костный, мягкотканый (bone, soft tissue)	Костный, мягкотканый (bone, soft tissue)	Костный, мягкотканый bone, soft tissue)

в костном режиме в аксиальной плоскости. Далее устанавливали метку на скулоорбитальный шов одной из орбит (рис. 1), через которую выстраивали фронтальную плоскость. Массив данных, расположенных за этой плоскостью, удаляли (рис. 2). Отмечали зону входа в орбиту по костному краю, изображения вне окружности исключали из анализа (рис. 3). Затем в аксиальной плоскости (параллельной в данном случае твердому небу), от наиболее выстоящей точки на вершине роговицы опускали перпендикуляр. Полученный отрезок является величиной экзофтальма (AB — до операции (рис. 4), AC — после операции (рис. 5)). На предоперационных изображениях от вершины роговицы отмечали оба отрезка. Через точку C проводили фронтальную плоскость и ту часть изображения, которая находилась ближе к роговице, удаляли и вычисляли объем образованной фигуры (рис. 6), полученные данные вносили в таблицу.

РЕЗУЛЬТАТЫ И ОБСУЖДЕНИЕ

Согласно полученным данным выявлено, что дооперационный экзофтальм у больных варьировал от 18,6 до 33,0 мм (в среднем 25,2 ± 3,3 мм). Во время операции было удалено от 2,0 до 5,8 мл (в среднем 3,0 ± 0,9 мл) орбитальной жировой клетчатки.

Экзофтальм после операции в плановом порядке оценивали путем проведения МСКТ орбиты через 6 месяцев с использованием аналогичной методики расчета. Послеоперационный экзофтальм при этом составлял от 16,1 до 27,8 мм (22,2 ± 2,9 мм).

В результате анализа выполненных измерений с помощью разработанной нами методики полученные результаты практически полностью совпадают с объемом удаленной орбитальной жировой клетчатки в ходе оперативного вмешательства. Погрешность расчетов при использовании разработанной методики расчета

Рис. 1. МСКТ. 3D-реконструкция в костном режиме, вид спереди. Установка метки на скулоорбитальный шов одной из орбит

Fig. 1. MSCT. 3D reconstruction in the bone mode. Placing a mark on the orbital seam of one of the orbits

Рис. 2. МСКТ. 3D-реконструкция в костном режиме, вид сверху. Выстраивание фронтальной плоскости и удаление массива данных, расположенных за этой плоскостью

Fig. 2. MSCT. 3D reconstruction in the bone mode. Alignment of the frontal plane and removal of the data array located behind this plane

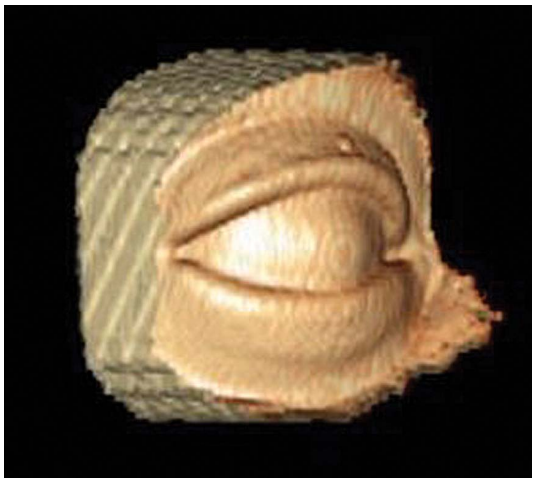

Рис. 3. МСКТ. 3D-реконструкция в мягкотканом режиме. Отмечена зона входа в орбиту по костному краю, изображения вне окружности исключены из анализа

Fig. 3. MSCT. 3D reconstruction in soft tissue mode. Noted the zone of entry into the orbit along the bone edge, images outside the circle were excluded from the analysis

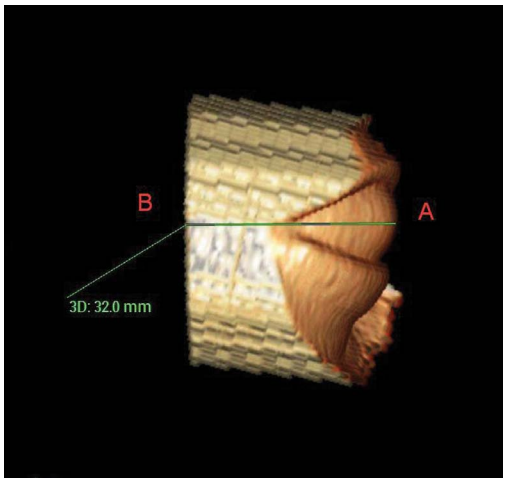

Рис. 4. МСКТ. 3D-реконструкция в мягкотканом режиме. Измерение величины экзофтальма правой орбиты (отрезок AB)

Fig. 4. MSCT. 3D reconstruction in soft tissue mode. Measurement of the size of the exophthalmos of the right orbit (segment AB)

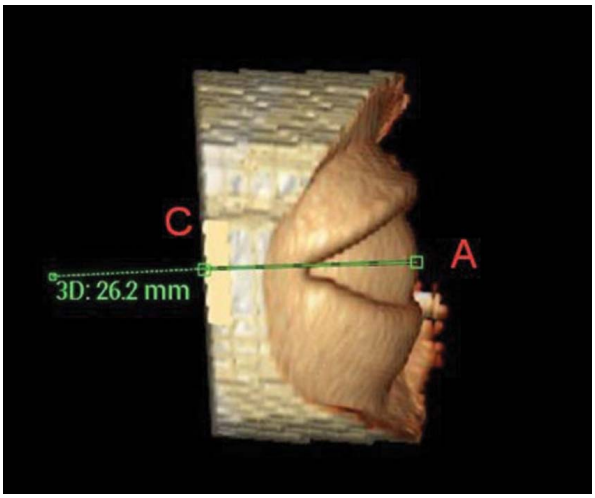

Рис. 5. МСКТ. 3D-реконструкция в мягкотканом режиме. Измерение величины экзофтальма правой орбиты через 6 мес. после операции (отрезок AC)

Fig. 5. MSCT. 3D reconstruction in soft tissue mode. Measurement of the exophthalmos of the right orbit after 6 months. after the operation (segment AC)

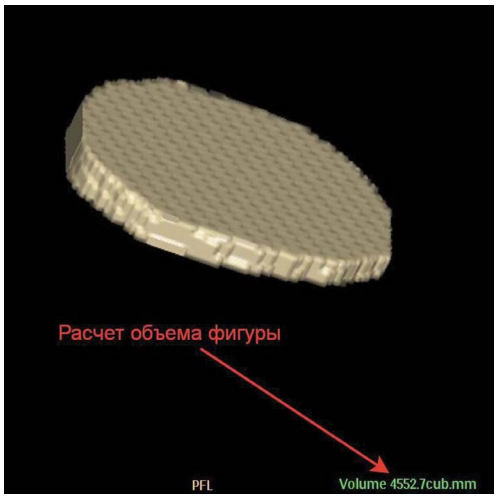

Рис. 6. МСКТ. 3D-реконструкция в мягкотканом режиме. Объем жировой клетчатки, рассчитанный при помощи стандартных программ МСКТ, который необходимо удалить во время операции

Fig. 6. MSCT. 3D reconstruction in soft tissue mode. The amount of fatty tissue calculated using standard programs MSCT, which must be removed during surgery

А

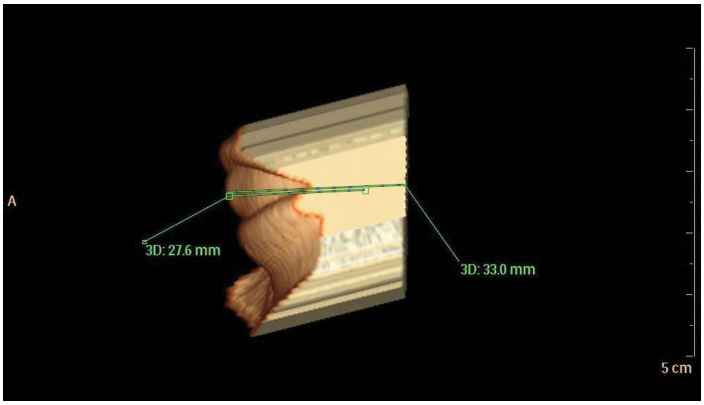

Б

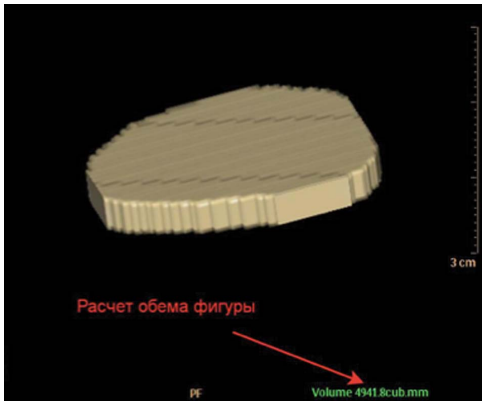

Рис. 7. МСКТ. 3D-реконструкции в мягкотканом режиме. Проведение аналогичных расчетов с левой орбитой

Fig. 7. MSCT. 3D reconstruction in soft tissue mode. Carrying out similar calculations with the left orbit

и полученными клиническими данными составила 0,1 ± 0,1 (табл. 2).

С целью иллюстрации результатов использования разработанной методики измерения объема, планируемого к удалению орбитального жира, приводим клинический пример пациента С. с выполненной двусторонней декомпрессией орбиты (рис. 1–3).

Пациент С., 42 года. Диагноз: эндокринная офтальмопатия, двусторонняя, смешанная форма. При поступлении отмечал жалобы на двоение при крайних отведениях и снижение остроты зрения, сужение поля зрения.

Пациенту выполнили внутреннюю одномоментную декомпрессию орбит. В результате проведенной операции нам удалось эвакуировать из правой орбиты 4,5 мл орбитальной жировой клетчатки, из левой 5,0 мл. Операция прошла без осложнений.

Оценку результатов проведенных операций провели через 6 месяцев. Субъективно пациент отметил улучшение зрения (OD: до операции 0,1 с ц-3.5 ось 85 = 0,4, OS — 0,03, после выполненной операции: OD 0,1 с ц-3,5 ось 85 = 0,9, OS — 0,2 н/к) и уменьшение экзофтальма (OD с 32,0 до 26,2 мм, OS с 33,0 до 27,8 мм). Поле зрения правого глаза до операции было концентрически сужено на 5 градусов, левого: сужено сверху и с носа до 30°, в нижненосовом квадранте до 20°, в нижнем до 35°, в височном до 60°. После операции поле зрения правого глаза восстановилось до нормальных границ, поле зрения левого глаза расширилось в верхнем квадранте до 35°, носовом до 40°, нижненосовом квадранте до 35°, нижнем до 45°, в височном до 60°.

Выполнили контрольное МСКТ-исследование и по разработанной методике сравнили объемы удален-

Таблица 2. Анализ результатов измерений структур орбиты у обследованных и прооперированных пациентов

Table 2. Analysis of the results of the examined and operated patients

№	Экзофтальм до операции (мм) (Exophthalmos before surgery (mm))	Планируемый удаляемый объем (мл) (Planned removable volume (ml))	Предполагаемый послеоперационный экзофтальм (мл) (Estimated postoperative exophthalmos (ml))	Удаленный объем жировой клетчатки в ходе операции (мл) (The removed volume of fatty tissue during surgery (ml))	Послеоперационный экзофтальм через 3 мес. (мм) (Postoperative exophthalmos after 3 months (mm))	Погрешность расчетов (мм) (Calculation error (mm))	Экзофтальм уменьшился (мм) (Exophthalmos decreased (mm))
1	32	4,5	26,2	4,5	26,2	0	5,8
2	33	4,9	27,8	5	27,8	0,1	5,2
3	28,2	5,8	23,1	5,8	22,8	0,3	5,4
4	28,6	3,5	25,8	3,5	25,6	0,2	3
5	21,5	2,4	19,2	2,4	19,1	0,1	2,4
6	21,4	2,4	19,1	2,4	19,1	0	2,3
7	29,6	2,7	27,7	2,7	27,5	0,2	2,1
8	28,9	2,4	26,8	2,4	26,8	0	2,1
9	21,8	2,7	19	2,7	19	0	2,8
10	21,7	2,7	18,9	2,7	19	0,1	2,7
11	18,7	2,5	16,3	2,5	16,3	0	2,4
12	18,6	2,5	16,2	2,5	16,1	0,1	2,5
13	23,1	2,9	20,5	2,9	20,3	0,2	2,8
14	22,7	2,5	20,4	2,5	20,4	0	2,3
15	27	3	24	3	24	0	3
16	27,8	3,8	24,1	3,8	24,1	0	3,7
17	24,8	2,5	22,3	2,5	22,5	0,2	2,3
18	24,2	2	22,2	2	22,3	0,1	1,9
19	27,6	4,8	23,1	4,8	22,9	0,2	4,7
20	25,3	2,5	22,8	2,5	22,8	0	2,5
21	27,6	3	24,5	3	24,7	0,2	2,9
22	26,9	2,4	24,5	2,4	24,5	0	2,4
23	23,4	3	19,5	3	19,8	0,3	3,6
24	23,1	2,6	19,5	2,6	19,5	0	3,3
25	25,6	2,8	22,7	2,8	22,7	0	2,9
26	26,2	3,5	22,7	3,5	22,7	0	3,5
27	22,7	2,5	20,4	2,5	20,4	0	2,3
28	23,9	2,1	21,9	2	22	0,1	1,9
29	27	4,4	23,1	4,4	22,9	0,2	4,1
30	24,7	2,1	22,8	2,1	22,8	0	1,9
31	24,5	2,2	22,2	2,2	22,2	0	2,3
32	24,2	2	22,2	2	22,3	0,1	2
Ср. значения (Av. value)	25,2 +/-3,3	3,0 +/-0,9	22,2 +/-2,9	3,0 +/-0,9	22,2 +/-2,9	0,1 ± 0,1	3,0 ± 1,0

ного орбитального жира во время операции и объемы, полученные в результате расчетов (рис. 4–7).

Как следует из рисунков, при расчетах с помощью МСКТ объем орбитальной жировой клетчатки, который необходимо удалить во время операции, составил 4552,7 мм^3 (4,5 мл) справа и 4941,8 мм^3 (4,9 мл) слева.

Выполненные измерения и расчеты с помощью разработанной методики анализа МСКТ-изображений позволили получить результаты, которые полностью совпадают с объемом удаленной орбитальной жировой клетчатки в ходе оперативного вмешательства с незначительной погрешностью в 0,1 мл с левой стороны.

Одной из задач в нашем исследовании было достижение симметрии в положении глазных яблок в орбитах при планировании декомпрессии. В результате проведенных расчетов и выполненных хирургических вмешательств согласно предварительному планированию нами было достигнуто симметричное положение глазных яблок (табл. 2).

ВЫВОДЫ

Разработанная методика расчета избыточного объема мягких тканей орбиты позволяет определять необходимое количество удаляемой жировой клетчатки до операции с минимальной погрешностью без использования сложных математических расчетов

и не прибегая к помощи дополнительного оборудования и программного обеспечения.

Предложенная методика является оператор-независимой. Ее использование дает возможность оперирующему хирургу совместно со специалистом лучевой диагностики сразу после исследования рассчитать планируемый объем удаляемой жировой клетчатки из каждой орбиты больного для достижения симметрии в положении глазных яблок.

Разработанная методика расчета объема удаляемой клетчатки позволяет на этапе планирования обсуждать с пациентом, страдающим экзофтальмом эндокринной природы, возможность расширения объема оперативного вмешательства и получения прогнозируемого эффекта проведения декомпрессионного вмешательства одномоментно на обеих орбитах.

УЧАСТИЕ АВТОРОВ:

Давыдов Д.В. — научное редактирование;
Лежнев Д.А. — научное редактирование, подготовка иллюстраций;
Коновалов К.А. — написание текста, оформление библиографии, подготовка иллюстраций.
Беликова Е.И. — научное редактирование.
Пожарицкий М.Д. — научное редактирование.

ЛИТЕРАТУРА/ REFERENCES

1. McCord C. Orbital decompression for Graves' disease: exposure through lateral canthal and inferior fornix incision. *Ophthalmology.* 1981;88:533–541.
2. Johnson M.H. Anterior orbitotomy. *Ophthalmic Surg.* 1979;10(11):69–73.
3. Кочетков П.А., Савватеева Д.М., Лопатин А.С. Декомпрессия орбиты: обзор хирургических доступов и анализ их эффективности. *Российская ринология.* 2013;21(1):28–34. [Kochetkov P.A., Savvateeva D.M., Lopatin A.S. Orbit decompression: a review of surgical capabilities and analysis of their effectiveness. Russian Rhinology = *Rossijskaja rinologija.* 2013;21(1):28–34 (In Russ.)]
4. Бровкина А.Ф. Современные аспекты патогенеза и лечения эндокринной офтальмопатии. *Вестник Российской академии наук.* 2003;5:52–54. [Brovkina A.F. Modern aspects of the pathogenesis and treatment of endocrine ophthalmopathy. Annals of Russian academy of sciences = *Vestnik Rossiyskoy akademii nauk.* 2003;5:52–54 (In Russ.)]
5. Kazim M., Trokel S.L., Acaroglu G., Elliott A. Reversal of dysthyroid optic neuropathy following orbital fat decompression. *Br J Ophthalmol.* 2000 Jun;84(6):600–605. DOI: 10.1136/bjo.84.6.600
6. Al-Sharif E., Alsuhaibani A.H. Fat-removal orbital decompression for thyroid associated orbitopathy: The right procedure for the right patient. *Saudi J Ophthalmol.* 2017 Jul-Sep;31(3):156–161. DOI: 10.1016/j.sjopt.2017.05.017
7. De Bellis A., Perrino S., Coronella C. Extraocular muscle antibodies and the occurrence of ophthalmopathy in Graves disease. *Clin. Endocrinol.* 2004;60:694–698.
8. Wenz R., Levme M.R., Putterman A., Bersani T., Feldman K. Extraocular muscle enlargement after orbital decompression for Graves' ophthalmopathy. *Ophthal. Plast. Reconstr. Surg.* 1994;10(1):34–41 DOI: 10.1016/j.compmedimag.2006.09.010
9. Jun Soo Byun, Nam Ju Moon, Jeong Kyu Lee. Quantitative analysis of orbital soft tissues on computed tomography to assess the activity of thyroid-associated orbitopathy. *Graefes Arch Clin Exp Ophthalmol,* February 2017;255(2):413–420.
10. Jiang W., Cai Q.Y., Li Z.F., Chen Z.Y., Luo Y.S., Hu S.D., Shen J. Calculation of orbital fat volumes for determining treatment timing for thyroid- associated ophthalmopathy. *Nan Fang Yi Ke Da Xue Xue Bao.* 2017 May 20;37(5):640–645.
11. Бровкина А.Ф., Яценко О.Ю., Аубакирова С.А. Методика расчета объема орбитальной клетчатки, удаляемой при декомпрессивной операции у больных с эндокринной офтальмопатией. *Вестник офтальмологии.* 2009;3:24–27. [Brovkina A.F., Yatsenko O.Yu., Aubakirova S.A. Method of calculating the volume of orbital tissue removed during decompressive surgery in patients with endocrine ophthalmopathy Annals of Ophthalmology = *Vestnik oftal'mologii* 2009;3:24–27 (In Russ.)]
12. Comerci M., Elefante A., Strianese D., Senese R., Bonavolonta P., Alfano B., Bonavolontà B., Brunetti A. Semiautomatic Regional Segmentation to Measure Orbital Fat Volumes in Thyroid-Associated Ophthalmopathy: A Validation Study. *The neuroradiology journal.* 2013;26:373–379. DOI: 10.1177/197140091302600402
13. Яценко О.Ю. Объемно-топографические и структурные изменения мягких тканей вершины орбиты при оптической нейропатии у пациентов с отечным экзофтальмом *Офтальмология.* 2014;11(2):48–54. [Yatsenko O.Yu. Volumetric-topographic and structural changes in the soft tissues of the apex of the orbit during optical neuropathy in patients with edematous exophthalmos. Ophthalmology in Russia = *Oftal'mologiya.* 2014;11(2):48–54 (In Russ.)]. DOI: 10.18008/1816-5095-2014-4
14. Cai Q.Y., Chen Z.Y., Jiang W., Luo Y.S., Li Z.F., Hu S.D., Shen J. A novel method for quantitative measurement of orbital fat volume based on magnetic resonance images. *Nan Fang Yi Ke Da Xue Xue Bao.* 2017 Sep 20;37(9):1248–1251.
15. Shen J., Jiang W., Luo Y., Cai Q., Li Z., Chen Z., Hu S., Tang L. Establishment of MRI 3D Reconstruction Technology of Orbital Soft Tissue and Its Preliminary Application in Patients with Thyroid-Associated Ophthalmopathy. *Clinical Endocrinology.* 2018;88(5):637–644. DOI: 88. 10.1111/cen.13564

СВЕДЕНИЯ ОБ АВТОРАХ

ФГБОУ ВПО «Российский университет дружбы народов»
Давыдов Дмитрий Викторович
доктор медицинских наук, профессор, заведующий кафедрой реконструктивно-пластической хирургии с курсом офтальмологии
ул. Миклухо-Маклая, 8, Москва, 117198, Российская Федерация

ФГБОУ ВО «Московский государственный медико-стоматологический университет им. А.И. Евдокимова» Министерства здравоохранения Российской Федерации
Лежнев Дмитрий Анатольевич
доктор медицинских наук, профессор, заведующий кафедрой лучевой диагностики
ул. Делегатская, 20/1, Москва, 127473, Российская Федерация

1586 Военный клинический госпиталь Министерства обороны Российской Федерации
Коновалов Константин Андреевич
начальник офтальмологического отделения
ул. Маштакова, 4, Подольск, Московская область, 142110, Российская Федерация

Академия постдипломного образования ФГБУ «Федеральный научно-клинический центр Федерального медико-биологического агентства»
Глазная клиника доктора Беликовой
Беликова Елена Ивановна
доктор медицинских наук, профессор кафедры офтальмологии, главный врач
Волоколамское шоссе, 91, Москва, 125371, Российская Федерация
проспект Буденного 26/2, Москва, 105118, Российская Федерация

Академия постдипломного образования ФГБУ «Федеральный научно-клинический центр Федерального медико-биологического агентства»
Пожарицкий Михаил Дмитриевич
доктор медицинских наук, профессор, заведующий анестезиологическим отделением
Волоколамское шоссе, 91, Москва, 125371, Российская Федерация

ABOUT THE AUTHORS

Russian University of friendship of peoples
Davydov Dmitriy V.
MD, professor, head of Department of Reconstructive and Plastic Surgery with an Ophthalmology Course
Miklukho-Maklaja str., 8, Moscow, 117198, Russian Federation

Moscow State University of Medicine and Dentistry named after A.I. Evdokimov
Lezhnev Dmitriy A.
MD, Professor, head of Department of Radiology
Delegatskaja street, 20/1, Moscow, 127473, Russian Federation

1586 Military clinical hospital
Konovalov Konstantin A.
head of the ophthalmological Department
Mashtakova str. 4, Podolsk, Moscow region, 142110, Russian Federation

Academy of postgraduate education under FSBU FSCC of FMBA of Russia
Ophthalmology Clinic of Dr. Belikova
Belikova Elena I.
MD, professor, head of the department of ophthalmology, Medical Director
Volokolamskoe Highway 91, Moscow, 125371, Russian Federation
26/2, Budenny Avenue, Moscow, 105118, Russia

Academy of postgraduate education under FSBU FSCC of FMBA of Russia
Pozharitsky Michail D.
MD, professor, Head of anesthesiology department
Volokolamskoe Highway 91, Moscow, 125371, Russian Federation

ISSN 1816-5095 (print); ISSN 2500-0845 (online)
https://doi.org/10.18008/1816-5095-2019-4-449-453

поступила 25.08.19
was received 25.08.19

Хирургическое лечение макулярного разрыва без тампонады витреальной полости

А.Ю. Клейменов В.Н. Казайкин А.В. Лизунов

АО «Екатеринбургский центр МНТК “Микрохирургия глаза”»
ул. Академика Бардина, 4а, Екатеринбург, 620149, Российская Федерация

РЕЗЮМЕ **Офтальмология. 2019;16(4):449–453**

Цель: представить технику хирургического лечения макулярного разрыва (МР) без использования тампонады витреальной полости газом или другим заменителем стекловидного тела. **Пациенты и методы.** Частота заболевания — 3 случая на 10 000, чаще после 55 лет — 3–3,3 случая на 1000, а пик приходится на возраст 60 лет и старше. По современным данным, частота закрытия МР после витреальной хирургии варьирует от 68 до 98 %. В настоящем исследовании представлены результаты лечения 16 пациентов (16 глаз) со сквозным макулярным разрывом размерами от 100 до 932 мкм (558,5 ± 50,9). Острота зрения составила от 0,04 до 0,2 (0,09 ± 0,01) с коррекцией. Время наблюдения за пациентами, прооперированными по данной технологии, составило от 2 недель до 4 месяцев (9,0 ± 6,3). **Результаты.** Операционных и послеоперационных осложнений ни в одном случае не было. В результате хирургического лечения полное закрытие макулярного разрыва и анатомическое восстановление макулы достигнуто у 15 из 16 пациентов, что соответствует 92,8 %. Острота зрения после операции составила от 0,2 до 0,6 (0,4 ± 0,04) с коррекцией. Рецидив в одном случае был связан с нарушением технологии операции, при котором произошло частичное механическое смещение пленки фибрина канюлей при замене ПФОС на воздух. **Выводы.** Предлагаемый метод хирургического лечения макулярного разрыва без использования послеоперационной тампонады витреальной полости газом или каким-либо другим заместителем стекловидного тела может быть использован в повседневной врачебной практике. Преимущества предложенного метода: не требуется вынужденное положение пациента лицом вниз; зрение после операции в 1-й день находится на предоперационном уровне или выше; снижается риск развития катаракты и повышения ВГД в послеоперационном периоде; сохраняется возможность перелетов и подъема на высоту в раннем послеоперационном периоде.

Ключевые слова: макулярный разрыв, обогащенная тромбоцитами плазма крови, тампонирующее вещество, витрэктомия

Для цитирования: Клейменов А.Ю., Казайкин В.Н., Лизунов А.В. Хирургическое лечение макулярного разрыва без использования тампонады витреальной полости в послеоперационном периоде. *Офтальмология.* 2019;16(4):449–453. https://doi.org/10.18008/1816-5095-2019-4-449-453

Прозрачность финансовой деятельности: Никто из авторов не имеет финансовой заинтересованности в представленных материалах или методах

Конфликт интересов отсутствует

CC BY 4.0

Surgical Treatment of Macular Hole without Postoperative Vitreous Cavity Tamponade

A.Yu. Kleymenov, V.N. Kazaykin, A.V. Lizunov

Eye Microsurgery Ekaterinburg Center
A. Bardina str., 4A, Ekaterinburg, 620149, Russian Federation

ABSTRACT

Ophthalmology in Russia. 2019;16(4):449–453

Purpose. To present the technique of macular hole surgery without vitreous cavity tamponade with gas or another vitreous substitute in post-op period. **Patients and Methods.** Frequency of the disease is 3 cases per 10,000, more often after 55 years — 3–3.3 cases per 1000, and the peak occurs at the age of 60 years and older. According to current data, the frequency of closure MH after vitreous surgery varies from 68 to 98 %. Sixteen eyes of 16 patients were operated on for full-thickness macular holes 100 to 932 (558.5 ± 50.9) microns in diameter. BCVA was 0.04 to 0.2 (0.09 ± 0.01). Follow-up period of the patients was 9 ± 6.3 weeks. **Results.** No intraoperative and postoperative complications were seen. In the result of surgery complete closure of the macular hole and anatomical restoration of the macula was achieved in 15 of 16 cases (92.8%). Postoperative BCVA was 0.2 to 0.6 (0.4 ± 0.04). A recurrence in one case was associated with a violation of operation technology when a partial mechanical displacement of the fibrin film with a cannula during PFCL exchange for air occurred. **Conclusions.** The suggested method of macular hole surgery without postoperative tamponade of the vitreous cavity with gas or another vitreous substitute may be used in routine clinical practice: Without face down positioning, reduced risk of cataract and increased IOP, air flight and climb to a height in the early post-op period.

Keywords: Macular hole, platelet-rich blood plasma, plugging substance, vitrectomy

For citation: Kleymenov A.Yu., Kazaykin V.N., Lizunov A.V. Surgical Treatment of Macular Hole without Postoperative Vitreous Cavity Tamponade. *Ophthalmology in Russia.* 2019;16(4):449–453. https://doi.org/10.18008/1816-5095-2019-4-449-453

Financial Disclosure: No author has a financial or property interest in any material or method mentioned

There is no conflict of interests

ВВЕДЕНИЕ

В настоящее время патология витреомакулярного интерфейса занимает ведущую позицию в структуре слабовидения взрослого населения развитых стран. Одним из таких нарушений, приводящих к существенному ухудшению зрения, является макулярный разрыв (МР) [1]. Основополагающим способом его лечения признано хирургическое вмешательство, поскольку оно обеспечивает лучшие анатомические и функциональные результаты по сравнению с естественным разрешением [2, 3]. Самопроизвольное смыкание краев разрыва составляет до 50 % при макулярных разрывах 1-й стадии и до 5 % — при 2-й стадии по классификации Гасса [4]. При отсутствии смыкания разрыва и продолжающемся естественном течении заболевания, по данным исследования, проведенного в Bascom Palmer Eye Institute, на протяжении 5 лет происходит увеличение разрыва, а острота зрения снижается до 0,01–0,02 [5].

Наиболее эффективным методом лечения макулярного разрыва является витрэктомия с пилингом внутренней пограничной мембраны (ВПМ) и последующей тампонадой воздухом или газовоздушной смесью с длительным периодом рассасывания — «золотой стандарт» в настоящее время. Известно, что эффективность лечения существенно зависит от стадии разрыва, его морфологических и функциональных показателей: ширины узкой части разрыва, наличия витреомакулярной тракции, значения максимально корригированной остроты зрения и других признаков [6]. Пилинг ВПМ обеспечивает лучшие анатомические и визуальные результаты по сравнению с техникой без использования пилинга, особенно при больших и длительно существующих разрывах [7, 8]. Удаление ВПМ приводит к ослаблению тангенциальных тракций краев отверстия, что делает сетчатку более мобильной. Кроме того, предполагается, что микротравма сетчатки, которая сопровождает пилинг ВПМ, вызывает развитие глиоза на дне МР, что оказывает центростремительное тракционное воздействие на края МР и способствует его закрытию [9].

С другой стороны, удаление ВПМ может приводить к частичной атрофии нейроэпителия сетчатки и создавать условия для снижения зрительных функций [10].

Во избежание осложнений пилинга ВПМ многие авторы рекомендуют использовать различные адъюванты. Среди них такие, как трансформирующий фактор роста β2, сыворотка крови, тромбин и аутологичная цельная кровь [11, 12]. Однако наиболее перспективным адъювантом для лечения МР, по-видимому, является аутологичная богатая тромбоцитами плазма (БоТП; или аутологичный плазменный концентрат, Platelet Rich Plasma — PRP) [13, 14]. В рандомизированном контрольном исследовании M. Paques и соавт. сообщается, что при лечении МР III и IV стадии с использованием чистых тромбоцитов анатомический успех лечения составляет 98 против 82 % в группе без использования адъювантов [15]. Применение БоТП при проведении 3-портовой витрэктомии стало играть важную роль в окончательном анатомическом и визуальном исходе при лечении МР [16].

ОБОСНОВАНИЕ ИССЛЕДОВАНИЯ

В настоящее время газовая тампонада при лечении МР является обязательным этапом хирургического

вмешательства. Газ обеспечивает плотное прилегание краев разрыва к подлежащим оболочкам и создает дополнительное условие для его смыкания, но, несмотря на высокий процент закрытия макулярного дефекта, газовая тампонада в конце хирургического вмешательства снижает качество жизни пациента в раннем послеоперационном периоде, что выражается во временном снижении остроты зрения оперированного глаза, невозможности совершать авиаперелеты и в ограничении подъема на высоту (например, в лифте на высокий этаж). Кроме того, газовая тампонада способствует развитию катаракты, что может потребовать выполнения дополнительного этапа хирургического лечения.

Цель настоящего исследования: представить собственный метод хирургического лечения макулярного разрыва без использования тампонады витреальной полости газом или другим заменителем стекловидного тела.

ПАЦИЕНТЫ И МЕТОДЫ

В исследовании представлены результаты лечения 16 пациентов (16 глаз), прооперированных в Екатеринбургском центре МНТК «Микрохирургия глаза» в период с марта 2018 по февраль 2019 года, со сквозным макулярным разрывом размером от 100 до 932 мкм (558,5 ± 50,9). Острота зрения с коррекцией составила от 0,04 до 0,2 (0,09 ± 0,01).

Операцию начинали с выполнения 3-портовой 25–27G витрэктомии и выделения задней гиалоидной мембраны. Далее проводили окрашивание и удаление внутренней пограничной мембраны, замену инфузионного раствора на воздух и пассивное сведение краев разрыва к центру при помощи экструзионной канюли и подачи воздуха в витреальную полость под давлением 20–25 мм рт. ст. При плотной адгезии к краям разрыва ВПМ не отрывали, а иссекали витреотомом в режиме «бритва», что позволяло сохранить нейроэпителий в этой важной для зрения зоне. Сведение краев разрыва осуществляли однократно и настолько, насколько позволяла пассивная аспирация без касания кончиком канюли сетчатки, т.е. без механического воздействия; при этом полного смыкания не добивались. Затем на область макулярного разрыва (на «подсушенную» сетчатку в этой зоне) сразу же производили аппликацию БоТП в количестве 0,05–0,1 мл. В течение 2 минут в месте аппликации образовывалась пленка фибрина, которую далее прижимали к сетчатке при помощи введения в витреальную полость 0,5 мл жидкого ПФОС (рис. 1) с экспозицией 5 минут, после этого ПФОС удаляли. Важно: удаление ПФОС осуществлялось путем пассивной аспирации в воздушной среде, и при его удалении пленка фибрина оставалась интактной, т.е. аспирацию ПФОС выполняли таким образом, чтобы пленка фибрина не отрывалась от поверхности подлежащей сетчатки. Операцию завершали полным обменом воздуха на сбалансированный солевой раствор (ССР). Высокий удельный вес ПФОС способствовал плотной адгезии (прилипанию) пленки фибрина к сетчатке, благодаря этому она удерживалась на сетчатке при дальнейшей замене ПФОС на воздух [17] и далее — на ССР.

Время наблюдения за пациентами, прооперированными по данной технологии, составило от 2 недель до 4 месяцев (9 ± 6,3 недели). Дальнейший контроль профиля сетчатки послеоперационных пациентов производили с помощью оптической когерентной томографии (Avanti, Optovue, США).

РЕЗУЛЬТАТЫ

В результате хирургического лечения полное закрытие макулярного разрыва и анатомическое восстановление макулы было достигнуто у 15 из 16 пациентов (92,8 %). Рецидив в одном случае был связан с нарушением технологии операции, при котором произошло частичное механическое смещение пленки фибрина канюлей при замене ПФОС на воздух. При дальнейшем совершенствовании техники операции смещения фибриновой пленки и несмыкания разрыва не наблюдалось ни в одном случае. Другие операционные и послеоперационные осложнения не наблюдались.

В первый день после операции пациентам проводили оптическую когерентную томографию (ОКТ): на поверхности сетчатки визуализировалась фибриновая пленка (рис. 2, 3), при этом в местах прикрепления пленки к сетчатке наблюдались своеобразные фокальные тракции, изменявшие ее профиль. Однако ближе к концу первой недели фибрин рассасывался, профиль макулы восстанавливался.

Острота зрения после операции составила от 0,2 до 0,6 (0,4 ± 0,04) с коррекцией.

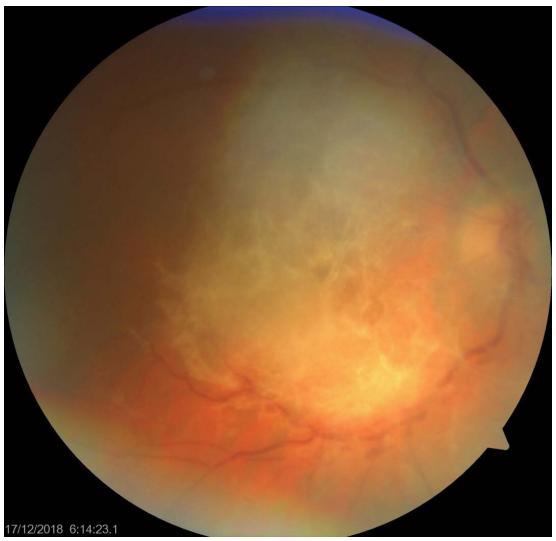

Рис. 1. Снимок фундус-камеры на 1-й день после операции. Визуализируется непрозрачная фибриновая пленка на поверхности сетчатки в макулярной области

Fig. 1. Photo of the fundus camera for 1 day after surgery. An opaque fibrin film is visualized on the surface of the retina in the macular

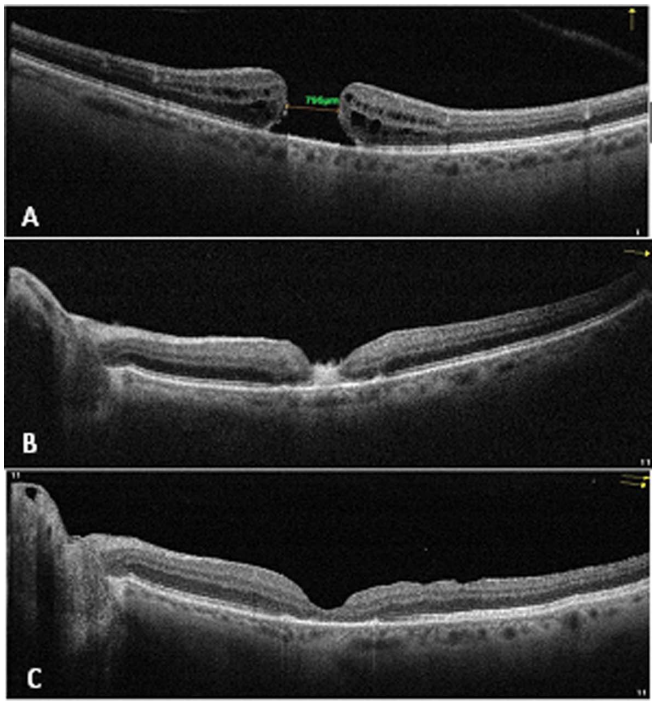

Рис. 2. А — макулярный разрыв IV стадии, 795 мкм в диаметре; В — первый день после операции: визуализируется фибрин в виде гиперрефлективного включения в области фовеа; С — 1-я неделя после операции: восстановление профиля сетчатки, фибрин не визуализируется, в области фовеа изменения пигментного эпителия и слоя фоторецепторов

Fig. 2. A — macular hole 795 microns in diameter; B — the first day after surgery: fibrin is visualized in the form of hyperreflective inclusion in the fovea; C — 1 week after surgery: retinal profile restoration, fibrin is not visualized, in the area of fovea changes in the pigment epithelium and photoreceptor layer

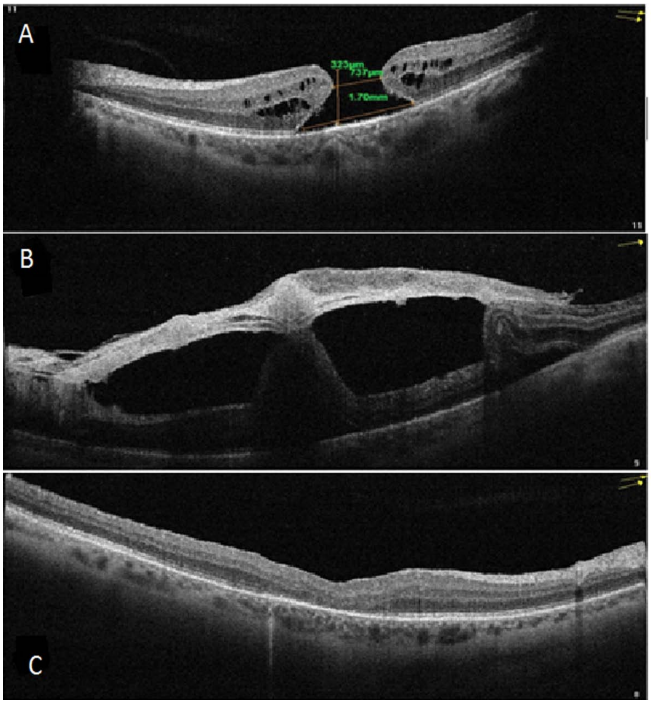

Рис. 3. А — макулярный разрыв IV стадии, 737 мкм в диаметре; В — первый день после операции: также визуализируется фибриновая пленка в области макулы, тракционный компонент выражен и приводит к локальной отслойке нейроэпителия; С — 1-я неделя после операции: нормализация профиля, фибрин не визуализируется, изменения пигментного эпителия и слоя фоторецепторов.

Fig. 3. A — macular hole 737 microns in diameter; B — on the first day after the operation: a fibrin film is also visualized in the macula, the traction component is expressed and leads to local detachment of the neuroepithelium; C — 1 week after surgery: normalization of the profile, fibrin is not visualized, changes in the pigment epithelium and the layer of photoreceptors

ЗАКЛЮЧЕНИЕ

Предлагаемый метод хирургического лечения макулярного разрыва без сохранения послеоперационной тампонады витреальной полости с помощью газа или какого-либо другого заместителя стекловидного тела эффективен и может быть использован в повседневной врачебной практике.

УЧАСТИЕ АВТОРОВ:

Клейменов А.Ю. — концепция и дизайн исследования, редактирование, написание текста;
Казайкин В.Н. — концепция и дизайн исследования, редактирование;
Лизунов А.В. — сбор и обработка материала, написание текста.

ЛИТЕРАТУРА/REFERENCES

1. Бикбов М.М., Файзрахманов Р.Р. Влияние антивазопролиферативной терапии на морфофункциональные особенности классической хориоидальной неоваскуляризации у пациентов с возрастной макулярной дегенерацией. *Вестник Российской Военно-медицинской академии.* 2016;54(2):111–115. [Bikbov M.M., Fajzrahmanov R.R. Influence of antivasoprolipherative therapy on morphological and functional features classic choroidal neovascularization in patients with age-related macular degeneration. *Vestnik of russian military medical academy = Vestnik Rossiiskoi voenno-meditsinskoi akademii.* 2016;54(2):111–115 (In Russ.)]
2. Kelly N.E., Wendel R.T. Vitreous surgery for idiopathic macular holes. Results of a pilot study. *Arch Ophthalmol.* 1991;109(5):654–659. DOI: 10.1097/00006982-199111040-00026
3. Ezra E., Gregor Z.J. Surgery for idiopathic full-thickness macular hole: two-year results of a randomized clinical trial comparing natural history, vitrectomy, and vitrectomy plus autologous serum: Morfields Macular Hole Study Group RAeport no 1. *Arch Ophthalmol.* 2004;122(2):224–236. DOI: 10.1097/01.ieb.0000142782.97667.fc
4. Gass J.D.M. Reappraisal of biomicroscopic classification of stages of development of a macular hole. *Am J Ophthalmol.* 1995;119(6):752–759. DOI: 10.1016/s0002-9394(14)72781-3
5. Casuso L.A., Scott I.U., Flynn H.W. Jr., Gass J.D., Smiddy W.E., Lewis M.L., Schiffman J. Long-term follow-up of unoperated macular holes. *Ophthalmology.* 2001;108:1150–1155.
6. Unsal E., Cubuk M.O., Ciftci F. Preoperative prognostic factors for macular hole surgery: Which is better? *Oman J Ophthalmol.* 2019 Jan-Apr;12(1):20–24. DOI: 10.4103/ojo.ojo_247_2017
7. Christensen U.C., Kroyer K., Sander B., Larsen M., Henning V., Villumsen J., la Cour M. Value of internal limiting membrane peeling in surgery for idiopathic macular hole stage 2 and 3: a randomised clinical trial. *Br J Ophthalmol.* 2009;93(8):1005–1015. DOI: 10.1136/bjo.2008.151266
8. Al Sabti K., Kumar N., Azad R.V. Extended internal limiting membrane peeling in the management of unusually large macular holes. *Ophthalmic Surg Lasers Imaging.* 2009;40(2):185–187. DOI: 10.3928/15428877-20090301-03
9. Самойлов А.Н., Хайбрахманов Т.Р, Фазлеева Г.А, П.А. Самойлова П.А. Идиопатический макулярный разрыв: история и современное состояние проблемы. *Вестник офтальмологии.* 2017;133(6):131–137. [Samojlov A.N., Hajbrahmanov T.R, Fazleeva G.A, Samojlova P.A. Idiopathic macular hole: history and status quo review. Annals of Ophthalmology = *Vestnik oftal'mologii.* 2017;133(6):131–137 (In Russ.)]. DOI: 10.17116/oftalma20171336131-137
10. Бикбов М.М., Файзрахманов Р.Р., Каланов М.Р. Комбинированный подход к оперативному лечению пациентов с пролиферативной стадией диабетической ретинопатии. *Саратовский научно-медицинский журнал.* 2017;13(2):338–345. [Bikbov M.M., Fajzrahmanov R.R., Kalanov M.R. Clinical and functional assessment of the effectiveness of combined vitreoretinal intervention in proliferative

diabetic retinopathy. Saratov Journal of Medical Scientific Research = *Saratovskii nauchno-meditsinskii zhurnal*. 2017;13(2):338–345 (In Russ.)]
11. Olsen T.W., Sternberg P. Jr, Capone A. Jr, Martin D.F., Lim J.I., Grossniklaus H.E., Aaberg T.M. Sr. Macular hole surgery using thrombin-activated fibrinogen and selective removal of the internal limiting membrane. *Retina*. 1998;18(4):322–329. DOI: 10.1097/00006982-199919050-00031
12. Liggett P.E., Skolik D.S., Horio B., Saito Y., Alfaro V., Mieler W. Human autologous serum for the treatment of full-thickness macular holes. A preliminary study. *Ophthalmology*. 1995;102(7):1071–1076. DOI: 10.1016/s0161-6420 (95)30909-8
13. Hoerauf H., Kluter H., Joachimmeyer E., Roider J., Framme C., Schlenke P., Kirchner H., Lagua H. Results of vitrectomy and the no-touch-technique using autologous adjuvants in macular hole treatment. *Int Ophthalmol*. 2001;24(3):151–159. DOI: 10.1023/a:1021566806836
14. Gaudric A., Massin P., Paques M., Santiago P.-Y., Guez J.-E., Le Gargasson J.-F., Mundler O., Drouet L. Autologous platelet concentrate for the treatment of full-thickness macular holes. *Graefes Arch Clin Exp Ophthalmol*. 1995;233(9):549–554. DOI: 10.1007/bf00404704
15. Paques M., Chastang C., Mathis A., Sahel J., Massin P., Dosquet C., Korobelnik J.F., Le Gargasson J.F., Gaudric A. Effect of autologous platelet concentrate in surgery for idiopathic macular hole: results of a multicenter, double-masked, randomized trial. Platelets in Macular Hole Surgery Group. *Ophthalmology*. 1999;106(5):932–938. DOI: 10.1016/s0161-6420(99)00512-6
16. Konstantinidis A., Hero M., Nanos P., Panos G.D. Efficacy of autologous platelets in macular hole surgery, *Clin Ophthalmol*. 2013(7):745–750. DOI: 10.2147/opth.s44440
17. Клейменов А.Ю., Казайкин В.Н. Способ хирургического лечения макулярного разрыва с интраоперационным применением перфторорганического соединения. Патент RU на изобретение 2685648, 04.05.18 Ссылка активна на 01.07.2019. [Kleymenov A.Yu., Kazaykin V.N. A method for the surgical treatment of macular rupture with intraoperative use of an organofluorine compound. Patent RU 2685648, 04.05.18 Accessed 01.07.2019 (In Russ.)]

СВЕДЕНИЯ ОБ АВТОРАХ

АО «Екатеринбургский центр МНТК “Микрохирургия глаза”»
Казайкин Виктор Николаевич
доктор медицинских наук, заведующий отделением витреоретинальной хирургии
ул. Академика Бардина, 4а, Екатеринбург, 620149, Российская Федерация
ORCID: 0000-0001-9569-5906

АО «Екатеринбургский центр МНТК “Микрохирургия глаза”»
Клейменов Андрей Юрьевич
врач-офтальмолог
ул. Академика Бардина, 4а, Екатеринбург, 620149, Российская Федерация
ORCID: 0000-0002-1848-1207

АО « Екатеринбургский центр МНТК “Микрохирургия глаза”»
Лизунов Александр Владиленович
врач-офтальмолог
ул. Академика Бардина, 4а, Екатеринбург, 620149, Российская Федерация
ORCID: 0000-0001-7019-3002

ABOUT THE AUTHORS

IRTC Eye Microsurgery Ekaterinburg Center
Kazaykin Viktor N.
MD, head of vitreoretinal department
A. Bardina str., 4A, Ekaterinburg, 620149, Russian Federation
ORCID: 0000-0001-9569-5906

IRTC Eye Microsurgery Ekaterinburg Center
Kleymenov Andrey U.
Ophthalmologist
A. Bardina str.,. 4A, Ekaterinburg, 620149, Russian Federation
ORCID:

IRTC Eye Microsurgery Ekaterinburg Center
Lizunov Aleksandr V.
Ophthalmologist
A. Bardina str., 4A, Ekaterinburg, 620149, Russian Federation
ORCID: 0000-0001-7019-3002

ISSN 1816-5095 (print); ISSN 2500-0845 (online)
https://doi.org/10.18008/1816-5095-2019-4-454-458

поступила 20.12.18
was received 20.12.18

Хирургическая коррекция косоглазия методом регулируемых швов (клинические случаи)

М.Е. Коновалов[1,2] Д.А. Коркмазова[2] Т.Н. Познякова[1] М.М. Коновалова[1]
К.В. Бурдель[1]

[1] Офтальмологический центр Коновалова
ул. 3-я Тверская-Ямская, 56/6, Москва, 125047, Российская Федерация

[2] ФГБОУ ДПО «Институт повышения квалификации Федерального медико-биологического агентства России»
Волоколамское шоссе, 91, Москва, 125371, Российская Федерация

РЕЗЮМЕ **Офтальмология. 2019;16(4):454–458**

Методы наружной хирургии глазных мышц различны и включают использование как регулируемых, так и нерегулируемых швов, что влияет на результат в отдаленном периоде наблюдения. Хирургическое вмешательство с использованием метода регулируемых швов применяют в течение ряда лет для улучшения функциональных результатов лечения косоглазия. Основной принцип метода регулируемых швов заключается в обеспечении безопасности экстраокулярных мышц с использованием временного или скользящего узла. Цель работы — разработка способа хирургического лечения неоднократно оперированного косоглазия с гиперэффектом и анализ клинических случаев. Нами предложен способ коррекции неоднократно оперированного косоглазия с гиперэффектом методом регулируемых швов. Описаны три клинических случая. Пациентка 34 года, сходящееся оперированное косоглазие, угол косоглазия 15 градусов. Произведена рецессия внутренней прямой мышцы 4 мм и резекция наружной прямой мышцы 5 мм. На следующий день после операции, в связи с выявлением гипоэффекта, проведена регулировка швов. Через 1 месяц угол девиации 0 градусов. Пациентка 29 лет, расходящееся косоглазие, угол девиации 35 градусов, ранее дважды оперирована по поводу сходящегося косоглазия на левом глазу. Проведена операция на левом глазу. На следующий день после операции выявлено наличие гиперэффекта, для коррекции выполнено ослабление репозированной мышцы и усиление рецессированной мышцы в соответствии с заявляемым способом. Достигнут желаемый косметический результат. Через 1 месяц угол девиации 0 градусов. Пациентка 24 года, ранее оперированное расходящееся косоглазие, угол девиации 15–20 градусов. Проведена репозиция внутренней прямой мышцы на 4 мм, рецессия наружной прямой на 4 мм. На следующий день после операции достигнут желаемый косметический результат. Через 1 месяц угол девиации 0 градусов. Представленный способ хирургического вмешательства и клинические случаи свидетельствуют о том, что подход к лечению косоглазия с использованием регулируемых швов представляется перспективным направлением в офтальмохирургии.

Ключевые слова: содружественное косоглазие, оперированное косоглазие, метод регулируемых швов

Для цитирования: Коновалов М.Е., Коркмазова Д.А., Познякова Т.Н., Коновалова М.М., Бурдель К.В. Хирургическая коррекция косоглазия методом регулируемых швов (клинические случаи). *Офтальмология.* 2019;16(4):454–458. https://doi.org/10.18008/1816-5095-2019-4-454-458

Прозрачность финансовой деятельности: Никто из авторов не имеет финансовой заинтересованности в представленных материалах или методах

Конфликт интересов отсутствует

CC BY 4.0

Strabismus Surgical Correction with Adjustable Sutures (Clinical Cases)

M.E. Konovalov[1,2], D.A. Korkmazova[2], T.N. Poznyakova[1], M.M. Konovalova[1], K.V. Burdel[1]

[1] Konovalov eye center
Tverskaya-Yamskaya str., 3, 56/6, Moscow, 125047, Russian Federation

[2] Federal institute of the professional development, Federal medical and biological agency
Volokolamskoye avenue, 91, Moscow, 125371, Russia

ABSTRACT

Ophthalmology in Russia. 2019;16(4):454–458

Methods for external surgery of the eye muscles are different and include the use of both adjustable and non-adjustable sutures, which affects the result in a long follow-up period. Surgical intervention using the method of adjustable sutures has been used for a number of years to improve the functional results of strabismus treatment. The basic principle of the method of adjustable sutures is to ensure the safety of extraocular muscles using a temporary or sliding node. The aim of the work is the development of a surgical treatment method of repeatedly operated strabismus with hypereffect and the analysis of clinical cases. We have proposed a method for correcting repeatedly operated strabismus with hypereffect using the method of adjustable sutures. Three clinical cases are described. 1) The patient is 34 years old, previously operated esophoria, deviation angle 15 degrees. A recession of the internal rectus muscle 4 mm and resection of the external rectus muscle 5 mm were performed. The next day after surgery, due to the hypoeffect, the sutures were adjusted. After 1 month, the deviation angle is 0 degrees. 2) The patient is 29 years old, with an exophoria, a deviation angle of 35 degrees, previously operated on for esophoria on the left eye. An operation on the left eye is done. The next day after the operation, the presence of hypereffect was revealed, for the correction of which, the repressed muscle was weakened and the recession was strengthened in accordance with the proposed method. We achieved the desired cosmetic result. After 1 month, the deviation angle is 0 degrees. 3) The patient is 24 years old, previously operated exophoria, the deviation angle is 15–20 degrees. The internal rectus muscle was repositioned by 4 mm, the external straight recession was 4 mm. The day after surgery, the desired cosmetic result is achieved. After 1 month, the deviation angle is 0 degrees. The presented method of surgical intervention and clinical cases indicate that the approach to the treatment of strabismus using adjustable sutures is a promising direction in ophthalmic surgery.

Keywords: concomitant strabismus, operated strabismus, method of adjustable sutures

For citation: Konovalov M.E., Korkmazova D.A., Poznyakova T.N., Konovalova M.M., Burdel K.V. Strabismus Surgical Correction with Adjustable Sutures (Clinical Cases). *Ophthalmology in Russia.* 2019;16(4):454–458. https://doi.org/10.18008/1816-5095-2019-4-454-458

Financial Disclosure: No author has a financial or property interest in any material or method mentioned

There is no conflict of interests

ВВЕДЕНИЕ

Лечение косоглазия включает как консервативные, так и хирургические подходы в зависимости от типа косоглазия. В большинстве работ показана высокая эффективность хирургического лечения косоглазия как у детей, так и у взрослых, что приводит к значимой коррекции диплопии, улучшению бинокулярного слияния и психофизиологических функций [1, 2].

Методы хирургического лечения на глазных мышцах различны и включают использование как регулируемых, так и нерегулируемых швов, что влияет на результат в отдаленном периоде наблюдения [3]. Хирургическое вмешательство с помощью метода регулируемых швов применяют в течение ряда лет для улучшения функциональных результатов лечения косоглазия [4]. При этом основной целью является возможность достижения приемлемого результата при его отсутствии после применения техники нерегулируемых швов [5]. Метод регулируемых швов используют при высокой вероятности повторного вмешательства и при непредсказуемости результатов, например при рестриктивном косоглазии, в том числе при эндокринной офтальмопатии, предшествующих вмешательствах на глазных мышцах и избыточном угле отклонения [6, 7]. Регулируемые швы накладывают главным образом при рецессии мышц [8, 9].

Несмотря на наличие ряда работ, выбор метода лечения неоднократно оперированного косоглазия, а также при наличии гиперэффекта, остается дискутабельным.

Цель работы — разработка способа хирургического лечения неоднократно оперированного косоглазия с гиперэффектом и анализ клинических случаев.

ТЕХНИКА ХИРУРГИЧЕСКОГО ВМЕШАТЕЛЬСТВА

Выполняется разрез конъюнктивы в 2 мм от лимба, после этого теноновую оболочку и конъюнктиву отсепаровывают, выделяют рецессированную ранее мышцу, берут на крючки, прошивают ниткой с двумя иглами 6-0 викрил так, что каждой иглой прошивают поперечно половину порции мышцы у места ее прикрепления и на расстоянии 1–2 мм от него. Проводят тщательный гемостаз, далее прошитую мышцу отрезают от места прикрепления и выполняют ее репозицию путем фиксации прошитой двумя швами мышцы к склере в проекции места ее анатомического прикрепления (то есть места ее первоначального прикрепления). При этом иглы проводят в толще склеры параллельно друг другу, завязывают сначала одинарный узел и затем узел-бант, чтобы

на следующий день провести коррекцию положения глаз. На второй, противоположной, мышце выполняют рецессию на 2–4 мм в зависимости от исходного корригируемого угла косоглазия с помощью использования узла-банта. Выделяют мышцу, берут на крючки, прошивают ниткой с двумя иглами 6-0 викрил так, что каждой иглой прошивают продольно половину порции мышцы у места ее прикрепления на расстоянии 1–2 мм от него. Проводят тщательный гемостаз. Далее прошитую мышцу отрезают от места прикрепления и выполняют рецессию путем фиксации прошитой двумя швами мышцы к склере на 2–4 мм в зависимости от исходного корригируемого угла косоглазия. При этом иглы проводят в толще склеры параллельно друг другу, после выкола завязывают сначала одинарный узел и затем узел-бант, чтобы на следующий день провести коррекцию положения глаз. Накладывают швы на конъюнктиву в проекции обеих мышц таким образом, чтобы узел-бант на каждой мышце был обнажен. Схема хирургического вмешательства на этапе прошивания представлена на рис. 1.

На следующий день после операции угол косоглазия проверяют по Гиршбергу, и хирург, исходя из результата, руководствуется одной из следующих стратегий:

- в случае правильного положения глаза узлы на обеих мышцах завязывают следующим образом: узел-бант трансформируют в одинарный узел и добавляют двойной узел (всего три узла — два одинарных и один двойной) и накладывают швы на конъюнктиву;

- в случае гиперэффекта узел-бант на репозированной мышце распускают, а одинарный узел перемещают на длину (примерно 2 мм), зависящую от угла послеоперационного косоглазия, завязывают узел-бант, глаз фиксируют пинцетом. Пациента просят посмотреть в сторону репозированной мышцы, вследствие этого мышца напрягается и укорачивается, при этом одинарный узел перемещается к склере на необходимую длину, таким образом происходит ослабление репозированной мышцы.

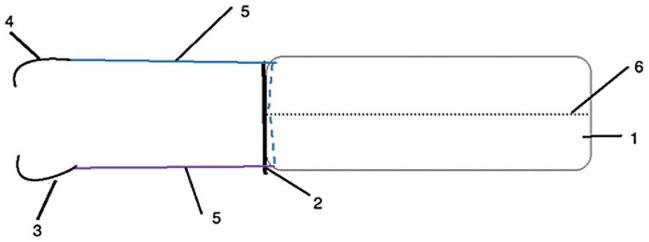

Рис. 1. Хирургическое вмешательство методом регулируемых швов. Этап прошивания. 1 — мышца, 2 — место прикрепления мышцы к склере, 3 — первая игла нити, 4 — вторая игла нити, 5 — нить, 6 — условная линия, разделяющая мышцу вдоль пополам, которая является ориентиром при определении места вкола каждой из игл

Fig. 1. Surgical intervention using adjustable sutures. Through-out suturing stage. 1 — muscle, 2 — place of muscle attachment to the sclera, 3 — first needle of the thread, 4 — second needle of the thread, 5 — thread, 6 — conditional line dividing the muscle along in half, for the determining the location injection each of the needle thread

Далее накладывают один одинарный и один двойной узел (всего два одинарных и один двойной узел) и швы на конъюнктиву. В случае недостаточного эффекта после данной манипуляции возможно усиление противоположной, рецессированной мышцы. Для этого развязывают узел-бант на рецессированной мышце, за два конца нити путем натяжения перемещают мышцу ближе к месту ее изначального прикрепления на длину, зависящую от угла остаточного косоглазия. Одинарный узел перемещают на склеру, ассистент перехватывает данный узел пинцетом, хирург добавляет узел-бант, таким образом происходит усиление рецессированной мышцы. Вышеуказанные действия повторяют до достижения необходимого результата.

При правильном положении глаза узел-бант трансформируют в одинарный, на который накладывают дополнительный двойной узел (всего три узла — два одинарных и один двойной) и швы на конъюнктиву.

В случае гипоэффекта воздействуют на ранее рецессированную мышцу следующим образом. Распускают узел-бант, перемещают одинарный узел на 2 мм над склерой, вновь завязывают узел-бант для возможности последующей дополнительной регулировки положения глаза. Пациента просят посмотреть в сторону рецессированной мышцы (та мышца, на которую воздействовали), вследствие этого мышца напрягается и укорачивается, при этом узел перемещается к склере на необходимую длину, таким образом происходит усиление рецессированной мышцы. Вышеуказанные действия повторяют до достижения необходимого результата.

При правильном положении глаза узел-бант трансформируют в одинарный, на который накладывают дополнительный двойной узел (всего три узла — два одинарных и один двойной) и швы на конъюнктиву. После завязывания всех улов иглы отрезают.

Клинический случай 1. Пациентка Ч., 34 года. В анамнезе операция по поводу косоглазия OS, термокератопластика OS в возрасте 11 лет.

Диагноз: сходящееся оперированное косоглазие, миопия средней степени OD, миопия слабой степени OS, сложный миопический астигматизм OU. Объективно: движение глаз в полном объеме, оптические среды прозрачны, глазное дно без очагов патологии. Объективный угол сходящегося косоглазия на синоптофоре равен 15° (рис. 2). Острота зрения OD = 0,2 sph - 2,0 cyl -1,5 ax 171 = 0,4 не корригирует (н/к). Острота зрения OS = -2,5 cyl ax 3 = 0,5 н/к. Характер зрения — монокулярный, ведущий глаз — левый. Фузионные резервы отсутствуют.

Проведена операция на мышцах глаза (рецессия внутренней прямой мышцы 4 мм и резекция наружной прямой мышцы 5 мм) согласно описанному способу.

Острота зрения после операции:

OD = 0,2 sph + 2,0 н/к, OS = 0,8 н/к.

Двоение отсутствует. Угол девиации равен 0 градусов.

Рис. 2. Пациентка Ч., внешний вид до операции

Fig. 2. Patient Ch., before surgery

Рис. 3. Пациентка Ч., внешний вид через 1 день после операции и до регулировки швов

Fig. 3. Patient Ch., 1 day after surgery and before sutures adjustment

Рис. 4. Пациентка Ч., внешний вид через 1 месяц после операции

Fig. 4. Patient Ch., 1 month after surgery

Рис. 5. Пациентка К., внешний вид до операции

Fig. 5. Patient K., before surgery

Рис. 6. Пациентка К., внешний вид через 1 день после операции и до регулировки швов

Fig. 6. Patient K., 1 day after surgery and before sutures adjustment

Рис. 7. Пациентка К., внешний вид через 1 месяц после операции

Fig. 7. Patient K., 1 month after surgery

На следующий день после операции в связи с выявлением гипоэффекта (рис. 3) проведена регулировка швов.

Через 1 месяц угол девиации 0 градусов (рис. 4).

Клинический случай 2. Пациентка К., 29 лет.

При поступлении: Жалобы на расходящееся косоглазие. 26 лет назад была впервые оперирована по поводу сходящегося косоглазия на левом глазу. В 15 лет была проведена коррекция расходящегося косоглазия на OS.

При обследовании:

Острота зрения OS = 0,2 н/к, поля зрения — норма, внутриглазное давление OU = 15 мм рт. ст.

При исследовании на синоптофоре выявлено расходящееся косоглазие 35 градусов (рис. 5). Роговица прозрачная, глазное дно без патологии.

Проведена операция на левом глазу в соответствии с описанным способом (резекция внутренней прямой мышцы на 4 мм и рецессия наружной прямой мышцы на 4 мм).

На следующий день после операции выявлено наличие гиперэффекта (рис. 6), для коррекции которого выполнено ослабление репозированной мышцы и усиление рецессированной. Достигнут желаемый косметический результат. Острота зрения OS = 0,2 н/к. При осмотре оптические среды прозрачны. Передняя камера глаза средней глубины. Глазное дно без патологии. Угол девиации 0 градусов.

Через 1 месяц угол девиации 0 градусов (рис. 7).

Клинический случай 3. Пациентка Г., 24 года.

При поступлении: жалобы на расходящееся косоглазие (рис. 8). В возрасте 6 лет — проникающее ранение OS, в ходе операции был удален хрусталик, после этого глаз стал отклоняться к носу. 8 лет назад — операция по поводу сходящегося косоглазия OS, после этого глаз стал отклоняться к виску.

При обследовании: острота зрения OD = 0,9 н/к, OS = 0,02 sph+8,5 cyl — 4,75 ax 190 = 0,2 н/к, внутриглазное давление OD = 14 мм рт. ст., OD = OS мм рт. ст.

При исследовании на синоптофоре выявлено расходящееся косоглазие 15–20 градусов. Афакия, рубец роговицы. Глазное дно без патологии.

Проведена операция на левом глазу — репозиция внутренней прямой мышцы на 4 мм, рецессия наружной прямой на 4 мм.

На следующий день после операции достигнут желаемый косметический результат (рис. 9).

Рис. 8. Пациентка Г., внешний вид до операции

Fig. 8. Patient G., before surgery

Рис. 9. Пациентка Г., внешний вид через 1 день после операции

Fig. 9. Patient G., 1 day after surgery

Острота зрения OD = 0,9 н/к, OS = 0,05 sph+8 cyl-4,75 ax 188=0,3 н/к. При осмотре оптические среды без изменений. Передняя камера глаза средней глубины. Глазное дно без патологии. Угол девиации 0 градусов.

Через 1 месяц угол девиации 0 градусов (рис. 10).

Рис. 10. Пациентка Г., внешний вид через 1 месяц после операции

Fig. 10. Patient G., 1 month after surgery

ЗАКЛЮЧЕНИЕ

Основной принцип метода регулируемых швов заключается в обеспечении безопасности экстраокулярных мышц с использованием временного или скользящего узла. Представленный способ хирургического вмешательства и клинические случаи свидетельствуют о том, что подход к лечению косоглазия с использованием регулируемых швов представляется перспективным направлением в офтальмохирургии.

УЧАСТИЕ АВТОРОВ:

Коновалов М.Е. — научное редактирование;
Коркмазова Д.А. — набор материала, написание текста, подготовка иллюстраций;
Коновалова М.М. — набор материала, написание текста;
Позднякова Т.Н. — набор материала;
Бурдель К.В. — набор материала.

ЛИТЕРАТУРА/REFERENCES

1. Merrill K., Satterfield D., O'Hara M. Strabismus surgery on the elderly and the effects on disability. *J AAPOS*. 2010;14:196–198. DOI: 10.1016/j.jaapos.2008.12.126
2. Jackson S., Harrad R.A., Morris M., Rumsey N. The psychosocial benefits of corrective surgery for adults with strabismus. *Br J Ophthalmol*. 2006;90:883–888. DOI: 10.1136/bjo.2005.089516
3. Коновалов М.Е., Коркмазова Д.А. Хирургическое лечение косоглазия методом регулируемых швов. *Российская детская офтальмология*. 2017;3:51–60. [Konovalov M.E., Korkmazova D.A. Surgical treatment of strabismus by technique of adjustable sutures. Russian ophthalmology of children = *Rossijskaja detskaja oftal'mologija*. 2017;3:51–60 (In Russ.)]
4. Awadein A., Sharma M., Bazemore M.G., Saeed H.A., Guyton D.L. Adjustable suture strabismus surgery in infants and children. *J AAPOS*. 2008;12:585–590. DOI: 10.1016/j.jaapos.2009.02.002
5. Dawson E., Bentley C., Lee J. Adjustable squint surgery in children. *Strabismus*. 2001;9:221–224. DOI: 10.1076/stra.9.4.221.694
6. Sundaram V., Haridas A. Adjustable versus non-adjustable sutures for strabismus. *Cochrane Database Syst Rev*. 2005;1:CD004240. DOI: 10.1002/14651858.cd004240
7. Buffenn A.N. Adjustable suture use in strabismus surgery. *Curr Opin Ophthalmol*. 2005;16:294–297. DOI: 10.1097/01.icu.0000180918.71932.b3
8. Neumann D., Neumann R., Isenberg S.J. A comparison of sutures for adjustable strabismus surgery. *J AAPOS*. 1999;3:91–93. DOI: 10.1016/s1091-8531(99)70076-5
9. Velez F.G., Chan T.K., Vivez T., Chou T., Clark R.A., Keyes M., Rosenbaum A.L., Isenberg S.J. Timing of post operative adjustment in adjustable suture strabismus surgery. *J AAPOS*. 2001;5:178–183. DOI: 10.1067/mpa.2001.114661

СВЕДЕНИЯ ОБ АВТОРАХ

Офтальмологический центр Коновалова
Коновалов Михаил Егорович
доктор медицинских наук, профессор, главный врач
ул. 3-я Тверская-Ямская, 56/6, Москва, 125047, Российская Федерация

ФГБОУ ДПО «Институт повышения квалификации ФМБА России»
Коркмазова Динара Аслановна
врач-офтальмолог, соискатель кафедры офтальмологии
Волоколамское шоссе, 91, 125371, Москва, Российская Федерация

Офтальмологический центр Коновалова
Познякова Татьяна Николаевна
врач-офтальмолог
ул. 3-я Тверская-Ямская, 56/6, Москва, 125047, Российская Федерация

Офтальмологический центр Коновалова
Коновалова Мария Михайловна
врач-офтальмолог
ул. 3-я Тверская-Ямская, 56/6, Москва, 125047, Российская Федерация

Офтальмологический центр Коновалова
Бурдель Константин Владимирович
врач-офтальмолог
ул. 3-я Тверская-Ямская, 56/6, Москва, 125047, Российская Федерация

ABOUT THE AUTHORS

Konovalov eye center
Konovalov Mikhail E.
MD, professor, head doctor
Tverskaya-Yamskaya str., 3, 56/6, Moscow, 125047, Russian Federation

Federal institute of the professional development, Federal medical and biological agency
Korkmazova Dinara A.
postgraduate
Volokolamskoye highway, 91, Moscow, 125371, Russian Federation

Konovalov eye center
Poznyakova Tatiana N.
ophthalmologist
Tverskaya-Yamskaya str., 3, 56/6, Moscow, 125047, Russian Federation

Konovalov eye center
Konovalova Maria M.
ophthalmologist
Tverskaya-Yamskaya str., 3, 56/6, Moscow, 125047, Russian Federation

Konovalov eye center
Burdel Konstantin V.
ophthalmologist
Tverskaya-Yamskaya str., 3, 56/6, Moscow, 125047, Russian Federation

ISSN 1816-5095 (print); ISSN 2500-0845 (online)
https://doi.org/10.18008/1816-5095-2019-4-459-462

поступила 06.11.18
was received 06.11.18

Случай развития врожденной катаракты у ребенка с синдромом грима Кабуки

Т.Б. Круглова Н.С. Егиян

Национальный медицинский исследовательский центр глазных болезней им. Гельмгольца
ул. Садовая-Черногрязская, 14/19, 105062, Москва, Российская Федерация

РЕЗЮМЕ **Офтальмология. 2019;16(4):459–462**

Синдром Кабуки (грима Кабуки) — редкое генетическое заболевание, при котором черты лица ребенка напоминают маску актеров японского театра Кабуки, сопровождающееся множественными аномалиями различных органов и систем. Случаи развития врожденной катаракты (ВК) не описаны. Представлено описание клинического случая диагностики и лечения врожденной катаракты у ребенка с синдромом грима Кабуки. **Пациент и методы.** Ребенок М., 15 лет с синдромом грима Кабуки. На OD — врожденная зонулярная катаракта 1-й степени помутнения, на OS — врожденная зонулярная катаракта 3-й степени помутнения. Проведено обследование и факоаспирация ВК с имплантацией ИОЛ HOYA 24,0 Д на OS. **Результаты.** Острота зрения: OD = 0,6 с -1.OD = 0,8–0,9; OS до операции = 0,02 н/к., после операции = 0,1 н/к. (обскурационная амблиопия). Хрусталик OD — диск помутнения, через который офтальмоскопировались центральные отделы глазного дна. Хрусталик OS — атипичный диск с неравномерными помутнениями в виде темных и светлых полос, центральные отделы глазного дна не офтальмоскопировались, просматривались только периферические сосуды. Ультразвуковое исследование OU: единичные плавающие помутнения в стекловидном теле, ПЗО = 22,7 мм. Электрофизиологические исследования — снижение ряда показателей OS. **Выводы.** При синдроме грима Кабуки может иметь место врожденная зонулярная катаракта. Учитывая прогрессирующий характер помутнения хрусталика, необходимо динамическое обследование с широким зрачком для своевременного выявления и направления на хирургическое лечение. В раннем послеоперационном периоде имеется риск развития экссудативно-пролиферативных реакций.

Ключевые слова: синдром грима Кабуки, врожденная катаракта, факоаспирация

Для цитирования: Круглова Т.Б., Егиян Н.С. Случай развития врожденной катаракты у ребенка с синдромом грима Кабуки. *Офтальмология.* 2019;16(4):459–462. https://doi.org/10.18008/1816-5095-2019-4-459-462

Прозрачность финансовой деятельности: Никто из авторов не имеет финансовой заинтересованности в представленных материалах или методах

Конфликт интересов отсутствует

The Case of the Congenital Cataract Development in a Child with Kabuki's Makeup Syndrome

T.B. Kruglova, N.S. Egiyan

Helmholtz National Medical Center of Eye diseases
Sadovaya-Chernogrjazskaya str., 14/19, Moscow, 105062, Russian Federation

ABSTRACT **Ophthalmology in Russia. 2019;16(4):459–462**

Kabuki makeup syndrome is a rare genetic disease. The features of the child's face resemble the mask of the actors of the Japanese Kabuki theater. Accompanied by multiple anomalies of various organs and systems. Cases of congenital cataract (CC) are not described. **Purpose:** to describe a clinical case of diagnosis and treatment of congenital cataracts in a child with Kabuki syndrome. **Material and methods.** Child M.,15 years old with syndrome Kabuki make-up. At OD — zonular congenital cataract in 1-degree of turbidity, OS — zonular congenital cataract 3rd degree of turbidity Conducted a survey and phacoaspiration with IOL implantation HOYA 24,0 D at OS. **Results.** Visual acuity: OD = 0.6 s –1.0 D = 0.8–0.9; OS before surgery = 0.02 n/c, after surgery = 0.05 n/c (amblyopia obscuration). Lens OD-opacity disc, through which the Central parts of the fundus can be investiture with Ophthalmoscope. Lens OS-atypical disk with uneven opacity in the form of dark and light bands, the Central parts

CC BY 4.0

of the fundus can't be investigated with ophthalmoscope, viewed only peripheral vessels. Ultrasound examination OU: single floating opacities in vitreous body, APA of eye = 22.7 mm. Electrophysiological examination-reduction of a number of indicators OS. **Resume.** 1. In children with the syndrome Kabuki make-up can be congenital zonular cataracts. 2. Taking into account the progressive nature of lens opacity, a dynamic examination with a wide pupil is necessary for timely referral to surgical treatment. 3. There is a risk of developing exudative proliferative reactions in the early postoperative period.

Keywords: Kabuki makeup syndrome, congenital cataract

For citation: Kruglova T.B.,Egiyan N.S. The Case of the Congenital Cataract Development in a Child with Kabuki's Makeup Syndrome. *Ophthalmology in Russia.* 2019;16(4):459–462. https://doi.org/10.18008/1816-5095-2019-4-459-462

Financial Disclosure: No author has a financial or property interest in any material or method mentioned

There is no conflict of interests

Синдром Кабуки (грима Кабуки) — редкое генетическое заболевание, характеризующееся своеобразными чертами лица, напоминающими маску актеров японского театра Кабуки. Впервые, независимо друг от друга, синдром Кабуки был описан в 1981 году японскими врачами N. Niikawa и Y. Kuroki [1, 2]. Этиология заболевания до сих пор до конца не изучена. Большинство случаев носит спорадический характер. Существуют сообщения о семейных случаях синдрома грима Кабуки [7]. Тип наследования предположительно Х-сцепленный или аутосомно-доминантный [3–6].

N. Niikawa и соавт. провели крупные исследования клинических особенностей пациентов с синдромом Кабуки и выявили 5 кардинальных признаков [3, 8]: своеобразное лицо (длинные глазные щели, густые ресницы, широкая переносица, приплюснутый кончик носа, большие оттопыренные уши, брови в виде арок с редким ростом, низкий рост волос); скелетные аномалии (патология черепа и микроцефалия, готическое высокое нёбо, расщелина твердого нёба в сочетании с заячьей губой, зубные аномалии, задержка роста, короткие пальцы рук, повышенная подвижность суставов, сколиоз, изменение дерматоглифики (фетальные подушечки на кончиках пальцев); интеллектуальный дефицит различной степени, часто — аутизм, нарушение поведения.

При синдроме грима Кабуки основные проявления болезни могут сопровождаться поражением и других систем организма. Были определены изменения со стороны сердечно-сосудистой системы (врожденный порок сердца в виде дефекта межжелудочковой или межпредсердной перегородки, коарктация или аневризма аорты, открытый артериальный проток) [1, 3, 9–12], хирургическая патология (пупочная, паховая, диафрагмальная грыжа) [12, 13], патология пищеварительной системы, дискинезия желчевыводящих путей [14, 15], патология мочевыводящей системы [16], пороки развития наружных половых органов (крипторхизм, микропенис), выраженный иммунодефицит, эндокринная патология, умственная отсталость [17].

Несмотря на обширную симптоматику клинических проявлений со стороны различных органов и систем, описанных при синдроме грима Кабуки, в научных источниках мы не встретили данных о возможности развития при этой патологии врожденной катаракты (ВК). Со стороны поражения органа зрения описаны только миопия, астигматизм, частичная атрофия зрительного нерва, нистагм и косоглазие [18]. Учитывая это, представляет интерес клинический случай развития ВК у ребенка с синдромом грима Кабуки.

В данном сообщении представлено описание клинического случая диагностики и лечения врожденной катаракты у ребенка с синдромом грима Кабуки.

ПАЦИЕНТ И МЕТОДЫ

В детское офтальмологическое отделение ФГБУ МНИИ ГБ им. Гельмгольца поступил ребенок М-а в возрасте 15 лет с диагнозом: врожденная зонулярная катаракта обоих глаз: 1-й степени интенсивности помутнения на OD и 3-й степени интенсивности помутнения и обскурационная амблиопия на OS.

По данным анамнеза ребенок от первой поздней беременности с угрозой прерывания на фоне анемии, преждевременных стремительных родов на 36-й неделе, вес при рождении 3060 г, длина 49 см. Родители здоровы, брак неродственный. Родилась с множественными стигмами дисэмбриогенеза, крыловидной шеей. Заподозрена хромосомная патология — кариотип-46, XX, при повторном исследовании через 1 год — результат тот же. Развивалась с задержкой, начала ходить в 1 г. 9 мес., говорит плохо. С 2004 года стало заметно отставание в росте. В возрасте 5 лет в связи с фенотипическими особенностями и задержкой психомоторного развития ребенок был обследован в медико-генетическом научном центре (Москва), была заподозрена хромосомная патология (кариотип-46, XX), в сочетании с клинической картиной был поставлен диагноз синдрома грима Кабуки (рис. 1).

Помимо характерных признаков синдрома Кабуки у ребенка на обоих глазах имелось врожденное помутнение хрусталика, которое впервые было диагностировано в возрасте 10 лет. Был поставлен диагноз: врожденная частичная атипичная катаракта обоих глаз, гиперметропия слабой степени. Ребенок находился под наблюдением окулиста по месту жительства. В связи с высокой остротой зрения обоих глаз, частичным характером помутнения и возможностью детальной офтальмоскопии глазного дна через диск помутнения показаний для оперативного лечения не было. В последующем отмечалось прогрессирование помутнения хрусталика левого глаза, поэтому ребенок был направлен на консультацию в ФГБУ НИИГБ им. Гельмгольца и госпитализирован в детское отделение для проведения хирургического лечения.

На момент обследования в соматическом статусе отмечался выраженный черепно-лицевой диморфизм: длинная глазная щель, длинные и густые ресницы, аркообразные брови, широкий кончик носа, большие оттопыренные уши, тонкая верхняя губа, поперечная ладонная складка, пролапс митрального клапана, диффузная мышечная гипотония, задержка психического развития. Обследование эндокринолога: метаболический синдром, инсулинрезистентность, гиперинсулинизм.

РЕЗУЛЬТАТЫ

По результатам проведенного перед операцией комплексного офтальмологического обследования острота зрения до операции: OD = 0,6сф-1.0D = 0,8–0,9; OS = 0,02 н/к. Состояние глаз при поступлении: положение глаз правильное, роговица прозрачная 11,0 мм, передняя камера равномерная, средней глубины, радужка структурная, зрачок круглый в центре. Хрусталик правого глаза — диск помутнения, через который хорошо офтальмоскопировалось глазное дно (рис. 2). Хрусталик левого глаза — атипичный диск с неравномерными помутнениями в виде темных и светлых полос, центральные отделы глазного дна не офтальмоскопировались, просматривались только периферические сосуды (рис. 3). Ультразвуковое исследование: единичные плавающие помутнения в стекловидном теле, отслойка сетчатки отсутствовала. ПЗО OD — 22,77 мм, OS — 22,72 мм. Электрофизиологические исследования: ЗВП OU — амплитуда основного компонента P100 снижена, латентность в пределах нормы, конфигурация основного компонента на OD не изменена, на OS — патологическая. ЭРГ OU — амплитуда «а» и «в» волны в пределах нормы (на OS — волна «а» верхняя граница нормы). Ритмическая ЭРГ OD — амплитуда в пределах нормы, OS — субнормальная.

25.12.2018 проведена операция на OS — факоаспирация ВК с внутрикапсулярной имплантацией ИОЛ. Катаракту удаляли методом факоаспирации с использованием офтальмологической хирургической системы Megatron S4 (Geuder) через тоннельный роговичный разрез, выполнена имплантация в капсульный мешок эластичной ИОЛ HOYA Isert 251 24,0 Д. Каких-либо особенностей и осложнений во время операции не было. В послеоперационном периоде в ранние сроки (на 3-й день после операции) отмечали выраженную экссудативно-пролиферативную реакцию с формированием множественных тяжей и нитей фибрина, окутывающих всю поверхность радужки, а также покрывающую ИОЛ и область зрачка. Проведена активная противовоспалительная терапия, включающая как инстилляции кортикостероидных и нестероидных противовоспалительных препаратов, мидриатиков, субконъюнктивальные инъекции ферментативных препаратов, физиотерапевтическое лечение (магнитотерапия с кортикостероидными и ферментативными препаратами), так и внутривенное введение кортикостероидов по убывающей схеме. К моменту выписки

Рис. 1. Общий вид ребенка М., 15 лет, с синдромом грима Кабуки

Fig. 1. General view of the child M. 15 years old with the syndrome of makeup Kabuki

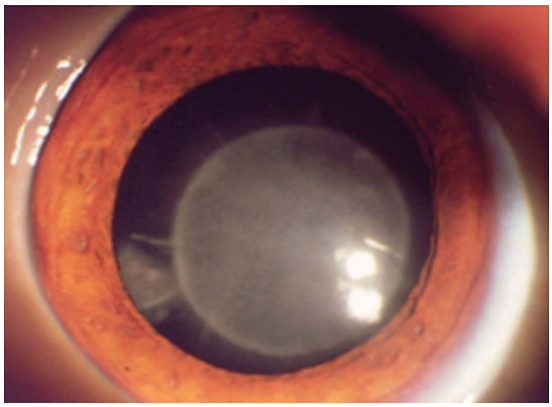

Рис. 2. Правый глаз ребенка М., 15 лет, с синдромом грима Кабуки. Врожденная зонулярная катаракта 1-й степени интенсивности помутнения. Острота зрения 0,6 с -1.0D = 0,8–0,9

Fig. 2. Right eye of child M. 15 years old with Kabuki makeup syndrome. Congenital zonular cataract of 1 degree of turbidity intensity. Visual acuity 0.6 s -1.0 D = 0.8–0.9

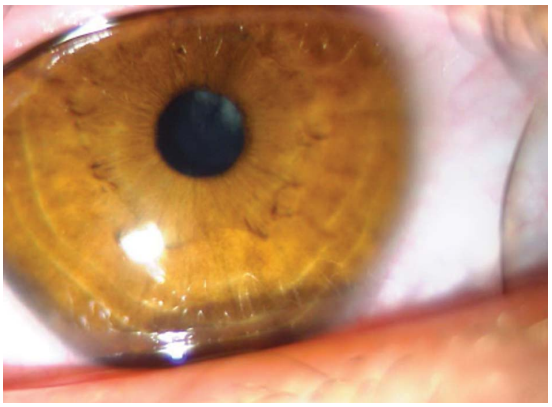

Рис. 3. Левый глаз ребенка М., 15 лет, с синдромом грима Кабуки. Врожденная зонулярная катаракта 3-й степени интенсивности помутнения. Острота зрения 0,02 н/к

Fig. 3. Left eye of child M. 15 years old with Kabuki makeup syndrome. Congenital zonular cataract of the 3rd degree of turbidity intensity. Visual acuity 0.02

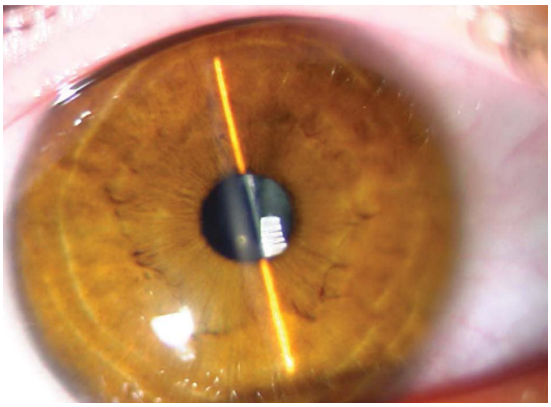

Рис. 4. Правый глаз ребенка. Врожденная зонулярная катаракта 1-й степени интенсивности помутнения хрусталика, обскурационная амблиопия слабой степени. Глазное дно хорошо офтальмоскопируется. Острота зрения 0,6 с -1.0 D = 0,8–0,9

Fig. 4. Baby's right eye. Congenital zonular cataract 1-th degree of the intensity of lens opacity, amblyopia of obscure origin of low degree. Fundus well ophthalmoscopically. Visual acuity 0.6 s -1.0 D = 0.8–0.9

из стационара отмечена положительная динамика с полным рассасыванием нитей фибрина и восстановлением круглой формы зрачка. Положение ИОЛ правильное, отмечены начальные частичные фиброзные помутнения передней и задней капсулы хрусталика. При офтальмоскопии глазного дна патологии не выявлено. Острота зрения на OS — 0,1 н/к.

Рекомендовано продолжить местную противовоспалительную терапию по месту жительства, лечение обскурационной амблиопии, окклюзию OD. В дальнейшем при прогрессировании помутнения задней капсулы планируется ИАГ-лазерная капсулэктомия.

В заключение следует подчеркнуть, что у детей с синдромом грима Кабуки возможно развитие врожденной зонулярной катаракты обоих глаз.

Учитывая частичный характер помутнения хрусталика и возможность его прогрессирования, необходимо динамическое обследование с широким зрачком для выявления начальных изменений хрусталика и своевременного направления на хирургическое лечение. В раннем послеоперационном периоде имеется риск развития экссудативно-пролиферативных реакций.

УЧАСТИЕ АВТОРОВ:

Круглова Т.Б. — научное редактирование; написание текста, оформление библиографии;
Егиян Н.С. — техническое редактирование, написание текста, подготовка иллюстраций.

ЛИТЕРАТУРА/REFERENCES

1. Niikawa N., Matsuura N., Fukushima Y. Kabuki make-up syndrome: a syndrome of mental retardation, unusual facies, large and protruding ears, and postnatal growth deficiency. *J. Pediatrics* 1981;99(4):565–569. DOI: 10.1016/S0022-3476(81)80255-7
2. Kuroki Y., Suzuki Y., Chyo H. A new malformation syndrome of long palpebral fissures, large ears, depressed nasal tip, and skeletal anomalies associated with postnatal dwarfism and mental retardation. *J. Pediatrics.* 1981;99:570–573. DOI: 10.1016/S0022-3476(81)80255-7
3. Niikawa N., Kuroki Y., Kajii T. Kabuki make-up (Niikawa-Kuroki) syndrome: a study of 62 patients. *J. Med. Genet.* 1988;31(3):565–589. DOI: 10.1002/ajmg.1320310312
4. Chrzanowska K., Kabuki Y (Niikawa-Kuroki) syndrome associated with immunodeficiency. *J. Clin. Genet.* 1998;53(4):308–312. DOI: 10.1111/j.1399-0004.1998.tb02702.x
5. Roccella M. Niikawa-Kuroki syndrome. *J.Minerva Pediatr.* 1999;51(7–8):271–278.
6. Di Gennaro G., Sebastiano F., Quarato P. Temporo-occipital spikes: Are they so typical for Kabuki syndrome? *J. Pediatr. Neurol.* 2004;31(5):379. DOI: 10.1016/j.pediatrneurol.2004.07.001
7. Engelen J., Loneus W., Vaes-Peeters G., Schrander-Stumpel C. Kabuki syndrome is not caused by an 8p duplication: a cytogenetic study in 20 patients. *American J. of Med. Genet.* 2004;132A(3):276–277. DOI: 10.1002/ajmg.a.30457
8. Sari B., Karaer K., Bodur S. Case Report: Autistic Disorder in Kabuki Syndrome. *J. Autism Dev. Disord.* 2008;38:198–201. DOI: 10.1007/s10803-007-0433-x
9. Hughes H., Davies S. Coarctation of the aorta in Kabuki syndrome. *J. Archives of Disease in Childhood.* 1994;70(6):512–514. DOI: 10.1007/s10803-007-0433-x
10. Di Gennaro G., Condoluci C., Casali C. Epilepsy and polymicrogyria in Kabuki make-up (Niikawa-Kuroki) syndrome. *J. Pediatr. Neurol.* 1999;21(2):566–568. DOI: 10.1016/S0887-8994(99)00030-2
11. Moral S., Zuccarino F., Loma-Osorio P. Double aortic arch: an unreported anomaly with kabuki syndrome. *J. Pediatr.Cardiol.* 2009;30(1):82–84. DOI: 10.1007/s00246-008-9286-0
12. Sert A., Atabek M., Pirgon 0. Case reports two new Kabuki cases of Kabuki make-up syndrome. *Marmara Med. J.* 2006;19(2):86–89.
13. Abdel-Salam G., Afifi H., Eid M. Anorectal anomalies, diaphragmatic defect, cleft palate, lower lip pits, hypopigmentation and hypogammaglobulinemiaA in Kabuki syndrome: a rare combination. *J. Genet. Couns.* 2008;19(3):309–317.
14. Isidor B., Rio M., Mourier O. Kabuki syndrome and neonatal cholestasis: report of a new case and review of the literature. *J. Pediatr. Gastroenterol.Nutr.* 2007;45(2):261–264. DOI: 10.1097/MPG.0b013e31802c7966
15. Коталевская Ю.Ю., Демикова Н.С. Синдром Кабуки: случай из практики. *Педиатрия.* 2010;89(1):129–133. [Kotelevskaya Yu.Yu, Demikova N.S. Kabuki syndrome: case study. Pediatrics = *Pediatriya.* 2010;89(1):129–133 (In Russ.)]
16. Kawame H., Hannibal M., Hudgins L. Phenotypic spectrum and management issues in Kabuki syndrome. *J. of Pediatrics.* 1999;134(4):480–485. DOI: 10.1016/S0022-3476(99)70207-6
17. Ma K., Chow S., Yau F. Isolated adrenocorticotropic deficiency in a child with Kabuki syndrome. *J. Pediatr. Endocrinol. Metab.* 2005;18(6):607–609. DOI: 10.1515/JPEM.2005.18.6.607
18. Парамей О.В., Жилина С.С., Аверкиева Л.Н. Глазные проявления синдрома грима Кабуки — Ниикава. Российская педиатрическая офтальмология. 2008;4:53–54. [Paramey O.V., Zhilina S.S., Averkieva L.N. Eye manifestations of Kabuki-Niikawa Makeup syndrome. Russian pediatric ophthalmology = *Rossiiskaya pediatricheskaya oftal'mologiya.* 2008;4:53–54].

СВЕДЕНИЯ ОБ АВТОРАХ:

Национальный медицинский исследовательский центр глазных болезней им. Гельмгольца
Круглова Татьяна Борисовна
доктор медицинских наук, старший научный сотрудник отдела патологии глаз у детей
ул. Садовая-Черногрязская, 14/19, Москва, 105062, Российская Федерация
orcid.org/0000-0001-8801-8368

Национальный медицинский исследовательский центр глазных болезней им. Гельмгольца
Егиян Наира Семеновна
кандидат медицинских наук, научный сотрудник отдела патологии глаз у детей
ул. Садовая-Черногрязская, 14/19, Москва, 105062, Российская Федерация
orcid.org/ 0000-0001-9906-4706

ABOUT THE AUTHORS

Helmholtz National Medical Center of Eye diseases
Kruglova Tat'yana B.
MD, senior research officer
Sadovaya-Chernogrjazskaya str., 14/19, Moscow, 105062, Russian Federation

Helmholtz National Medical Center of Eye diseases
Egiyan Naira S.
PhD, research officer
Sadovaya-Chernogrjazskaya str., 14/19, Moscow, 105062, Russian Federation

ISSN 1816-5095 (print); ISSN 2500-0845 (online)
https://doi.org/10.18008/1816-5095-2019-4-463-466

поступила 27.11.19
was received 27.11.19

Оптимизация методов выбора мультифокальной интраокулярной коррекции в хирургии хрусталика



Н.Э. Темиров Н.Н. Темиров Г.А. Клименова

ООО «Глазная клиника “Леге Артис”»
ул. Суворова, 39, Ростов- на-Дону, 344006, Российская Федерация

РЕЗЮМЕ **Офтальмология. 2019;16(4):463–466**

Целью работы явилась разработка методики отбора пациентов на мультифокальную интраокулярную коррекцию с индивидуальным определением вида ИОЛ, основанным на данных предоперационного анкетирования и пробного подбора мультифокальных контактных линз. **Пациенты и методы.** Исследование базируется на данных анализа 1000 историй болезни и анкет пациентов, прооперированных по поводу катаракты и рефракционных нарушений. Всем пациентам была выполнена ультразвуковая факоэмульсификация по стандартной методике. Для имплантации пациентам были предложены монофокальные ИОЛ ведущих мировых производителей: M-plus, Comfort (Oculentis), Restor (Alcon) и трифокальная ИОЛ PanOptix (Alcon). Для достижения поставленной цели были разработаны анкеты с вопросами, позволяющими до операции определить психотип пациента, характер его зрительной нагрузки и требования к своему зрению. С целью моделирования условий мультифокальной интраокулярной коррекции пациентам подбирали мультифокальные контактные линзы Acuvue Moist с различной степенью аддидации. Для оценки степени удовлетворенности пациентов результатами лечения, выполненного с соблюдением индивидуального подбора мультифокальных ИОЛ, было проведено анонимное послеоперационное анкетирование в сроки 2 недели и 2 месяца. **Результаты.** Проведенный анализ показал, что удельный вес имплантации мультифокальных ИОЛ среди всех операций ультразвуковой факоэмульсификации составил 17 %. Из них в 55 % случаев пациентами были выбраны ИОЛ с низкой степенью аддидации (Lentis Comfort), в 32 % — PanOptix и в 13 % — Lentis M-plus или Restor. Степень удовлетворенности пациентов проведенной операцией и полученным зрением через 2 недели после операции составила 90 %, а через 2 месяца — 95 %. Случаи с неполной удовлетворенностью пациентов проведенной операцией (5 %) отмечены главным образом в группе с имплантацией бифокальных ИОЛ и связаны с типичными жалобами на появление световых феноменов, в основном в ночное время.

Ключевые слова: мультифокальные интраокулярные и контактные линзы, принципы индивидуального подбора, анкетирование

Для цитирования: Темиров Н.Э., Темиров Н.Н., Клименова Г.А. Оптимизация методов выбора мультифокальной интраокулярной коррекции в хирургии хрусталика. *Офтальмология.* 2019;16(4):463–466. https://doi.org/10.18008/1816-5095-2019-4-463-466

Прозрачность финансовой деятельности: Никто из авторов не имеет финансовой заинтересованности в представленных материалах или методах

Конфликт интересов отсутствует

CC BY 4.0

Optimization of Methods for the Selection of Multifocal Intraocular Correction in Eye-Lens Surgery

N.E. Temirov, N.N Temirov, G.A. Klimenova

Eye Clinik "Lege Artis"
Suvorov str., 39, Rostov-on-Don, 344006, Russian Federation

ABSTRACT

Ophthalmology in Russia. 2019;16(4):463–466

Purpose: to develop a methodology for the selection of patients for multifocal intraocular correction with an individual definition of the IOL type based on the data obtained from a preoperative questionnaire and a trial selection of multifocal contact lenses. **Patients and methods**. The study is based on the data obtained from an analysis of 1000 medical case reports and questionnaires of patients who have been recently operated in the LLC «Eye Clinik "Lege Artis"» because of cataracts and refractive changes. All patients underwent ultrasonic phacoemulsification according to the standard procedure on the Centurion apparatus. Monofocal IOLs from leading global manufacturers, such as M-plus, Comfort (Oculentis), Restor (Alcon) and the trifocal IOL manufactured by PanOptix (Alcon) were offered to patients for the implantation. In order to achieve this objective, questionnaires were developed with questions allowing to determine the psychological type of the patient before the surgery, the nature of his/her visual load and the requirements he/she has in relation to his/her vision. In order to simulate the conditions of multifocal intraocular correction, there were multifocal contact lenses Acuvue Moist selected for patients with varying degrees of ADD power. To assess the degree of patient satisfaction with the results of treatment performed by individual selection of multifocal IOLs, there was an anonymous postoperative survey conducted after 2 weeks and 2 months. **Results.** The analysis showed that the proportion of implantations of multifocal IOLs among all ultrasound phacoemulsification surgeries was 17 %. Of these, in 55 % of cases patients have chosen IOLs with a low degree of ADD power (Lentis Comfort), in 32 % — PanOptix and in 13 % — Lentis M-plus or Restor. The degree of patient satisfaction with the surgery and the vision obtained in 2 weeks after the surgery was 90 %, and after 2 months — 95 %. Cases with incomplete patient satisfaction with the surgery made (5 %) were noted mainly in the group with the implantation of bifocal IOLs and are associated with typical complaints about the appearance of light phenomena, mostly at night.

Keywords: multifocal intraocular and contact lenses, principles of individual selection

For citation: Temirov N.E., Temirov N.N., Klimenova G.A. Optimization of Methods for the Selection of Multifocal Intraocular Correction in Eye-Lens Surgery. *Ophthalmology in Russia.* 2019;16(4):463–466. https://doi.org/10.18008/1816-5095-2019-4-463-466

Financial Disclosure: No author has a financial or property interest in any material or method mentioned

There is no conflict of interests

ВВЕДЕНИЕ

Имплантация мультифокальных интраокулярных линз прочно вошла в повседневную хирургическую практику большинства офтальмологических клиник [1, 2]. Появление новых моделей мультифокальных ИОЛ [3–5] заставляет офтальмологов пересматривать сложившиеся приоритеты и по-новому строить беседы с пациентами [6, 7], избравшими данный способ коррекции как меру, позволяющую избавиться от очков или резко снизить зависимость от них [8].

Целью работы явился анализ деятельности офтальмологической клиники в области хирургического лечения катаракты и рефракционных нарушений с изучением степени удовлетворенности пациентов коррекцией афакии, проведенной с использованием различных типов мультифокальных ИОЛ, подобранных индивидуально на основании данных анкетирования и предоперационного подбора пробных мультифокальных контактных линз.

Для выполнения этой цели были поставлены следующие задачи.

1. Определить удельный вес имплантации мультифокальных ИОЛ среди всех операций ультразвуковой факоэмульсификации в клинике, предлагающей различные виды интраокулярной коррекции как по платным услугам, так и по программе ОМС.

2. Разработать анкету с вопросами, позволяющую до операции определить психотип пациента, характер его зрительной нагрузки и требования к своему зрению.

3. Создать модель мультифокальной интраокулярной коррекции с помощью пробного подбора пациенту мультифокальных контактных линз с различной степенью аддидации.

4. Проанализировать количественный состав пациентов, избравших тот или иной вид мультифокальной коррекции.

5. Определить степень удовлетворенности пациентов результатами лечения, выполненного с соблюдением индивидуального подбора мультифокальных интраокулярных линз.

ПАЦИЕНТЫ И МЕТОДЫ

Исследование базируется на данных анализа 1000 историй болезни и анкет пациентов, прооперированных в течение последнего времени в «Глазной клинике "Леге Артис"» по поводу катаракты и рефракционных нарушений. Всем пациентам была выполнена ультразвуковая факоэмульсификация по стандартной методике с использованием факомашины Centurion.

Для имплантации пациентам были предложены монофокальные ИОЛ компаний Alcon, Rayner, H. Optics; бифокальные ИОЛ: M-plus, Comfort (Oculentis), Restor (Alcon) и трифокальные ИОЛ PanOptix (Alcon).

После постановки клинического диагноза и определения показаний к операции пациенту была предложена разработанная нами анкета. На мониторе компьютера ему было необходимо поставить отметку против одного из вариантов ответа. При необходимости вопросы зачитывались пациенту.

Готовы ли Вы к тому, что для восстановления и улучшения зрения Вам понадобится глазная операция, проводимая амбулаторно или в условиях дневного стационара, безболезненная, длящаяся 10–15 минут?

• 1. Еще не готов.

• 2. Да, готов.

При отрицательном ответе на первый вопрос дальнейшее анкетирование не проводилось.

Является ли для Вас существенным фактором, если после операции Вам понадобятся очки либо для работы либо для дали?

• 3. Не желаю вообще пользоваться очками.

• 4. Допускаю использование очков для работы с мелким текстом или объектами.

• 5. Очки мне не мешают, готов использовать их в необходимых случаях.

Связана ли Ваша повседневная или профессиональная деятельность с мелкими объектами (ювелир, часовщик и т.д.), или с работой с оптическими приборами (микроскоп, видеокамера и т.д.), или с постоянным вождением автомобиля в сложных условиях (ночью, в тумане и т.д.)?

• 6. Не связана.

• 7. Связана.

Готовы ли Вы к тому, что после операции Вам может понадобиться некоторое время (дни, недели) для привыкания к «новому» зрению?

• 8. Меня это не пугает

• 9. Не хотелось бы сталкиваться с подобными явлениями.

Готовы ли Вы к тому, что при вождении автомобиля ночью у Вас могут возникнуть проблемы, связанные с ореолами вокруг источников света?

• 10. Я не вожу автомобиль.

• 11. Готов при необходимости ограничить ночное вождение.

• 12. Считаю это неприемлемым.

Готовы ли Вы к тому, что для получения качественного зрения Вам понадобится аналогичная операция на втором глазу, даже в том случае, если он еще достаточно хорошо видит?

• 13. Готов прооперировать последовательно оба глаза, если это необходимо.

• 14. Второй видящий глаз оперировать не готов.

Клинический анализ показал, что пациентам, давшим положительные ответы на вопросы № 3, 8, 11, могут быть рекомендованы для коррекции три- и бифокальные ИОЛ; пациентам, отметившим в анкете № 4, 9, 12, лучше корригировать афакию линзами с малой степенью аддидации; тем анкетированным, кто остановил свой выбор на вопросах анкеты № 5, 7, 14, лучше предлагать для коррекции монофокальные ИОЛ.

Окончательно вид мультифокальной ИОЛ уточняется при личной беседе с пациентом и, при возможности, после подбора ему мультифокальной **контактной** линзы с различной степенью аддидации. Мы использовали последние разработки в области мультифокальной контактной коррекции: контактные линзы Acuvue Moist рефракционно-мультизонального типа с аддидацией Low: 0,75; 1,0; 1,25 дптр, Mid: 1,5; 1,75 дптр, Hi: 2,25; 2,50 дптр. Мультифокальные контактные линзы подбирали строго по методике, разработанной компанией-производителем [9, 10].

Для изучения субъективных ощущений пациентов и их удовлетворенности результатами проведенной двусторонней имплантации мультифокальных ИОЛ нами была разработана вторая анкета. Анкету предлагали через 2 недели и через 2 мес. после проведенного вмешательства. В анкету были внесены следующие вопросы:

Удовлетворены ли Вы своим зрением после проведенных операций?

• Удовлетворен(а) полностью.

• Удовлетворен(а), но не в полной мере.

• Не удовлетворен(а).

Изменилась ли Ваша жизнь после проведенных операций?

• Не изменилась.

• Изменилась в лучшую сторону.

• Изменилась в худшую сторону.

Используете ли Вы очки после проведенных операций?

• Вообще не использую.

• Использую изредка.

• Пользуюсь постоянно.

Беспокоят ли Вас после операции повышенная ослепляемость, световые ореолы, блики?

• Не беспокоят.

• Беспокоят изредка, в основном ночью.

Испытываете ли Вы затруднения при вождении автомобиля?

- Не испытываю.
- Испытываю в основном ночью.
- Испытываю постоянно.

Посоветовали бы Вы своим знакомым или родственникам при необходимости выполнить подобную операцию?

- Да.
- Нет.

Проведенный анализ историй болезни, пред- и послеоперационных анкет позволил сделать следующие выводы.

1. Удельный вес имплантации мультифокальных ИОЛ среди всех операций ультразвуковой факоэмульсификации составил 17 %.

2. Среди выбранных пациентами видов мультифокальных интраокулярных линз 55 % составили ИОЛ с низкой степенью аддидации (Lentis Comfort), 32 % — ИОЛ с трифокальной оптикой (PanOptix) и 13 % — ИОЛ с оптикой бифокального типа (Lentis M-plus, Restor).

3. Степень удовлетворенности пациентов проведенной операцией и полученным зрением через две недели после операции составила 90 %, а через 2 мес. — 95 %, что обусловлено, по нашему мнению, высоким качеством современных мультифокальных линз и правильным отбором пациентов на операцию, основанном на индивидуальном анкетировании и использовании пробных контактных мультифокальных линз.

4. Случаи с неполной удовлетворенностью пациентов проведенной операцией (5 %) отмечены, главным образом, в группе с имплантацией бифокальных интраокулярных линз и связаны с типичными жалобами на появление световых феноменов, в основном в ночное время.

УЧАСТИЕ АВТОРОВ:

Темиров Н.Э. — научное редактирование;
Темиров Н.Н. — сбор клинического материала, написание текста.
Клименова Г.А. — сбор клинического материала, написание текста.

ЛИТЕРАТУРА/REFERENCES

1. Gibbons A., Ali T.K., Waren D.P., Donaldson K.E. Causes and correction of dissatisfaction after implantation of presbyopia-correcting intraocular lenses. *Clin Ophthalmol.* 2016 Oct 11;10:1965–1970. eCollection 2016.
2. Woodward M.A., Randleman J.B., Stulting R.D. Dissatisfaction after multifocal intraocular lens implantation. *J Cataract Refract Surg.* 2009 Jun;35(6):992–997. DOI: 10.1016/j.jcrs.2009.01.031
3. Al-Khateeb G., Shajari M., Kohnen T. Intraindividual comparative analysis of the visual performance after cataract surgery with implantation of a trifocal and a bifocal intraocular lens. *J Cataract Refract Surg.* 2017 May;43(5):695–698. DOI: 10.1016/j.jcrs.2017.03.024
4. Gimbel H.V., Sanders D.R., Raanan M.G. Visual and refractive results of multifocal intraocular lenses. *Ophthalmology.* 1991 Jun;98(6):881–887; discussion 888.
5. Стебнев В.С., Стебнев С.Д., Малов И.В., Складчикова Н.И. Наш первый опыт имплантации трифокальных интраокулярных линз Acrysof IQ PanOptix. *Современные технологии в офтальмологии.* 2017:6:106–107. [Stebnev V.S., Stebnev S.D., Malov I.V., Skladchikova N.I. Our first experience implantation of trifocal intraocular lenses Acrysof IQ PanOptix. Modern technologies in ophthalmology = *Sovremennye tekhnologii v oftal'mologii.* 2017:6:106–107 (In Russ.)]
6. Breyer D.R.H., Kaymak H., Ax T., Kretz F.T.A., Auffarth G.U., Hagen P.R. Multifocal Intraocular Lenses and Extended Depth of Focus Intraocular Lenses. *Asia Pac J Ophthalmol (Phila).*2017 Jul-Aug;6(4):339–349. DOI: 10.22608/APO.2017186
7. Kohnen T, Titke C, Böhm M. Trifocal Intraocular Lens Implantation to Treat Visual Demands in Various Distances Following Lens Removal. *Am J Ophthalmol.* 2016 Jan;161:71–77.e1. DOI: 10.1016/j.ajo.2015.09.030
8. Alio J.L., Pikkel J. Multifocal Intraocular Lenses: Neuroadaptation. Multifocal Intraocular Lenses. Springer International Publishing, 2014. P. 47–52.
9. Davis R.A. Fitting Tips for Presbyopic Success. Review of Cornea and Contact Lens. 19. 2010. Oct.
10. Hudson C. How to succeed with multifocal contact lenses. Optometry Today. 2011;51(11):3.

СВЕДЕНИЯ ОБ АВТОРАХ

ООО «Глазная клиника “Леге Артис”»
Темиров Николай Эдуардович
главный врач, доктор медицинских наук, профессор
ул. Суворова, 39, Ростов-на-Дону, 344006, Российская Федерация

ООО «Глазная клиника “Леге Артис”»
Темиров Николай Николаевич
кандидат медицинских наук, врач
ул. Суворова, 39, Ростов-на-Дону, 344006, Российская Федерация

ООО «Глазная клиника “Леге Артис”»
Клименова Галина Александровна
врач
ул. Суворова, 39, Ростов-на-Дону, 344006, Российская Федерация

ABOUT THE AUTHORS

«Eye Clinik “Lege Artis”»
Temirov Nicolay E.
MD professor, Chief medical officer
Suvorov str., 39, Rostov-on-Don, 344006, Russian Federation

«Eye Clinik “Lege Artis”»
Temirov Nicolay N.
PhD, ophthalmologist
Suvorov str., 39, Rostov-on-Don, 344006, Russian Federation

«Eye Clinik “Lege Artis”»
Klimenova Galina A.
ophthalmologist
Suvorov str., 39, Rostov-on-Don, 344006, Russian Federation

ISSN 1816-5095 (print); ISSN 2500-0845 (online)
https://doi.org/10.18008/1816-5095-2019-4-467-471

поступила 21.12.18
was received 21.12.18

Применение холодно-плазменной абляции при эндоскопической эндоназальной дакриоцисториностомии

Г.С. Школьник[1] С.Ф. Школьник[1] В.Н. Красножен[2] Н.П. Паштаев[1]

[1] Чебоксарский филиал ФГАУ НМИЦ «МНТК “Микрохирургия глаза” им. акад. С.Н. Федорова» Министерства здравоохранения Российской Федерации
пр. Тракторостроителей, 10, Чебоксары, 428028, Российская Федерация

[2] Казанская государственная медицинская академия — филиал ФГБОУ ДПО «Российская медицинская академия непрерывного профессионального образования» Министерства здравоохранения Российской Федерации
ул. Бутлерова, 36, Казань, 420012, Российская Федерация

РЕЗЮМЕ **Офтальмология. 2019;16(4):467–471**

Цель — оценка эффективности применения метода холодно-плазменной абляции при выполнении эндоназальной дакриоцисториностомии. **Пациенты и методы.** С использованием комплекта оборудования Coblator II выполнена односторонняя дакриоцисториностомия пациентам с непроходимостью слезных путей на уровне слезно-носового протока. После полного обследования, включавшего проведение цветных проб, промывание и зондирование слезных путей, рентгенологические методы исследования и, в некоторых случаях, трансканаликулярную эндоскопию, при наличии показаний проводили эндоназальную дакриоцисториностомию с применением холодно-плазменной абляции. Односторонняя ДЦР выполнена у 31 пациента с непроходимостью слезных путей на уровне слезно-носового протока. В послеоперационном периоде проводили антибактериальную терапию, промывание слезных путей, полное объемное промывание полости носа, ингаляции муколитиков и антибиотиков с помощью небулайзера, также использовали лубриканты. **Результаты.** В раннем послеоперационном периоде и через 1 месяц после операции все пациенты отмечали отсутствие жалоб на слезотечение и гнойное отделяемое. При эндориноскопии наблюдали заживление по типу преобладающей эпителизации, стома функционировала, при промывании застойного содержимого в слезном мешке не было. Была отмечена малая кровоточивость интраоперационно и в раннем послеоперационном периоде. **Заключение.** Эндоскопическая эндоназальная дакриоцисториностомия с применением метода коблации является безопасной и эффективной альтернативой другим методам проведения эндоназальной дакриоцисториностомии. Преимущества заключаются в простоте выполнения, отсутствии необходимости применения дополнительных, в том числе силовых инструментов (щипцы, режущая насадка шейвера, распатор и др.) для удаления мягких тканей в области формируемой дакриориностомы, хорошей визуализации благодаря коагулирующему эффекту холодно-плазменной абляции, возможности щадящего удаления даже гипертрофированной стенки слезного мешка. Главным недостатком является высокая стоимость оборудования и расходных комплектующих.

Ключевые слова: дакриоцистит, дакриоцисториностомия, эндоназальная дакриоцисториностомия, холодно-плазменная абляция, коблация

Для цитирования: Школьник Г.С., Школьник С.Ф., Красножен В.Н., Паштаев Н.П. Применение холодно-плазменной абляции при эндоскопической эндоназальной дакриоцисториностомии. *Офтальмология.* 2019;16(4):467–471. https://doi.org/10.18008/1816-5095-2019-4-467-471

Прозрачность финансовой деятельности: Никто из авторов не имеет финансовой заинтересованности в представленных материалах или методах

Конфликт интересов отсутствует

CC BY 4.0

Cold-Plasma Ablation Use in Endoscopic Endonasal Dacryocystorhinostomy

G.S. Shkol'nik[1], S.F. Shkol'nik[1], V.N. Krasnozhen[2], N.P. Pashtaev[1]

[1] Cheboksary branch of The S. Fyodorov Eye Microsurgery Federal State Institution
Traktorostroiteley ave., 10, Cheboksary, 428028, Russian Federation

[2] Kazan state medical Academy — branch of Russian Medical Academy of Postgraduate Education
Butlerova str., 36, Kazan, 420012, Russian Federation

ABSTRACT

Ophthalmology in Russia. 2019;16(4):467–471

The aim is to evaluate efficacy of the method of cold-plasma ablation when performing endonasal of dacryocystorhinostomy. **Patients and Methods.** With the use of the equipment Coblator II were 31 unilateral dacryocystorhinostomy patients with obstruction of the lacrimal ducts at the level of the lacrimal-nasal duct. After a full examination, including color samples, rinsing and probing of lacrimal ducts, radiographic, and, in some cases, transcanalicular endoscopy, when indicated, was performed endonasal dacryocystorhinostomy with the use of cold-plasma ablation. Using a set of equipment Coblator II performed 31 unilateral cerebral PALSY patients with obstruction of the lacrimal duct at the level of the lacrimal duct. In the postoperative period, antibacterial therapy, lacrimal lavage, full volume washing of the nasal cavity, inhalation of mucolytics and antibiotics with a nebulizer were carried out, lubricants were also used. **Results.** In the early postoperative period and 1 month after surgery, all patients reported no complaints of lacrimation and purulent discharge. In endorinoscopy, healing was observed by the type of predominant epithelialization, the stoma functioned, when washing the stagnant content in the lacrimal SAC was not. There was a small bleeding intraoperatively and in the early postoperative period. **Conclusion.** Endoscopic endonasal dacryocystorhinostomy with the use of the method co-ablation is a safe and effective alternative to other methods of holding the endonasal dacryocystorhinostomy. The advantages are the ease of implementation, no need for additional, including power tools (pliers, cutting head of a shaver, rasp, etc.) for removal of soft tissue in the area formed dacryocystectomy, good visualization due to the coagulating effect of the cold-plasma ablation, the possibility of gentle removal of even the hypertrophied wall of the lacrimal SAC. The main drawbacks are the high cost of equipment and consumables.

Keywords: dacryocystitis, dacryocystorhinostomy, endonasal dacryocystorhinostomy, cold-plasma ablation, ablation

For citation: Shkol'nik G.S., Shkol'nik S. F., Krasnozhen V. N., Pashtaev N. P. Cold-Plasma Ablation Use in Endoscopic Endonasal Dacryocystorhinostomy. *Ophthalmology in Russia.* 2019;16(4):467–471. https://doi.org/10.18008/1816-5095-2019-4-467-471

Financial Disclosure: No author has a financial or property interest in any material or method mentioned

There is no conflict of interests

АКТУАЛЬНОСТЬ

Хронический дакриоцистит — воспаление слезного мешка, связанное с сужением слезно-носового протока в результате хронического воспаления, часто на фоне различных заболеваний полости носа [1]. Основными симптомами дакриоцистита являются слезотечение, слезостояние, гнойное отделяемое из глаза, а также гиперемия и отек у внутреннего угла глаза.

Риск осложнений и малая эффективность консервативного лечения часто делают хирургическое лечение дакриоцистита безальтернативным и безотлагательным. «Золотым стандартом» лечения дакриоцистита остается дакриоцисториностомия, которую впервые предложил Тоти в 1904 году, сделав отверстие в слезном мешке и в носовой полости, а затем соединил их между собой плотной давящей повязкой [2]. Эта операция была модифицирована за много лет в современную наружную дакриоцисториностомию. Технику эндоназальной дакриоцисториностомии впервые описал Колдуэлл в 1893 году [2]. С появлением жестких носовых эндоскопов в 1970-х годах стало возможным проведение эндоназального эндоскопического доступа к слезному мешку. В 1988 году была представлена эндоскопическая эндоназальная дакриоцисториностомия, проведенная Райсом на трупе, а в 1990 году им же — на 4 пациентах [3]. Первое клиническое исследование по результатам эндоскопической эндоназальной дакриоцисториностомии было опубликовано McDonagh и Meiringв 1989 году [4]. И несмотря на то что наружная дакриоцисториностомия Тотти имеет хорошие показатели эффективности (90 %), эндоскопическая дакриоцисториностомия становится все более популярной за счет малой травматичности, отсутствия риска повреждения медиальной связки, угловых лицевых сосудов и отсутствия шрама на лице. Однако сохраняющая актуальность проблема рецидивов вследствие заращения слезно-носового соустья побуждает к разработке новых, еще менее травматичных и малоинвазивных методов хирургического лечения. За последнее десятилетие описаны многие вариации эндоскопической дакриоцисториностомии с некоторыми модификациями (использование стентов, лазера, радионожа, митомицина-С) [5–7].

Коблация (контролируемая абляция) в последнее время находит новые области применения, поскольку является минимально инвазивной и низкотемпературной техникой. Метод холодно-плазменной абляции базируется на том, что, когда ток от радиочастотного зонда проходит через физиологический раствор, он превращает его в ионы натрия и хлорида. Эти сильно возбужденные ионы образуют поле плазмы, которое достаточно

велико для нарушения органических молекулярных связей в мягких тканях и приводит к их растворению [8]. Принцип коблации или электродиссоциации аналогичен биполярной диатермии или электрохирургии. В обоих методах альтернативный ток, проходящий между активными электродами на кончике устройства, производит разрушение ткани-мишени. При биполярной диатермии происходит нагревание внутриклеточного содержимого с последующим испарением. При коблации диссоциация тканей достигается при температуре 60–70 градусов. Кроме того, за счет орошения прохладным изотоническим раствором ограничивается количество тепла, подаваемого в окружающую среду [9, 10]. Холодно-плазменная абляция является весьма перспективным методом рассечения и иссечения мягких тканей, поскольку низкотемпературное воздействие имеет меньший повреждающий эффект на ткани, окружающие зону испарения, что уменьшает интраоперационное кровотечение и риск интенсивного послеоперационного рубцевания, а следовательно, приводит к повышению эффективности оперативного вмешательства.

Идея использования низкотемпературной контролируемой абляции (коблации) мягких тканей при эндоназальной дакриоцисториностомии возникла вследствие понимания, что бóльшая часть рецидивов обусловлена усилением рубцовых и грануляционных процессов в зоне анастомоза в результате обширной травмы или действия высоких температур (лазер около 1000 °C, электронож ~400–600 °C, радионож ~100 °C).

Цель исследования состояла в оценке эффективности применения метода холодно-плазменной абляции при выполнении эндоскопической эндоназальной дакриоцисториностомии.

ПАЦИЕНТЫ И МЕТОДЫ

С использованием комплекта оборудования Coblator II выполнена односторонняя ДЦР у 31 пациента с непроходимостью слезных путей на уровне слезно-носового протока. Возраст пациентов варьировал от 18 до 65 лет. Женщины составили 79 % прооперированных больных, мужчины — 21 %. При диагностике, кроме стандартного офтальмологического обследования, были использованы цветные пробы, промывание и зондирование слезных путей. В случае необходимости обследование дополняли рентгенологическими методами. При проведении оперативного вмешательства применяли эндоскопы фирмы Karl Storz Endoscope диаметром 4,0 и 2,7 мм, длиной 18 см, со встроенным стекловолоконным световодом прямого и бокового освещения, осветитель Alcon, шейвер (Karl Storz) с бор-насадками, кусачки по Kerrison, щипцы, «режущие насквозь» (Elmed), холодно-плазменный биполярный аппарат Coblator II с электродом EIC 5874-01, эндоскопическую дакриологическую систему (дакриоскоп, d < 1 мм) для трансканаликулярной визуализации слезоотводящей системы фирмы Machida. Операцию осуществляли следующим образом. Под местной анестезией в слезный мешок антеградно вводили ретинальный световод, по движению дискретного пятна определяли размеры слезного мешка и зону его тесного предлежания к латеральной стенке полости носа. Затем посредством контакта рабочей части электрода коблатора со слизистой носа в зоне проекции слезного мешка мягкие ткани «испаряли» до кости (рис. 1).

Бор-насадкой шейвера, соединенного с аспирационной системой, удаляли дно ямки слезного мешка, образованное слезной костью и лобным отростком верхней челюсти, в пределах зоны удаленной слизистой на латеральной стенке полости носа (рис. 2).

Медиальную стенку слезного мешка «выпаривали» также при помощи холодно-плазменной абляции. В сформированную дакриоцисториностому вводили тампон.

В случае выявления при трансканаликулярной эндоскопии стенозирования или обструкции слезных

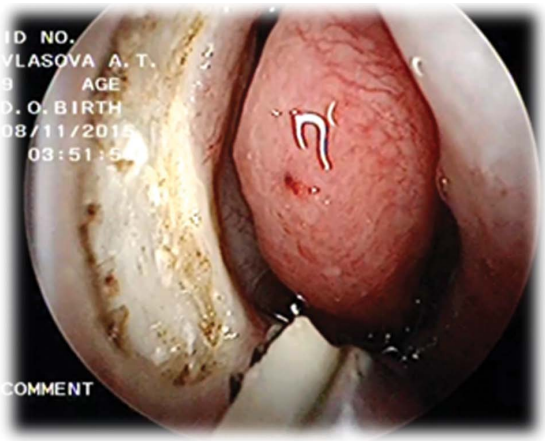

Рис. 1. Этап эндоназальной коблационной дакриоцисториностомии. Бескровное удаление слизистой носа в проекции слезного мешка (1 этап)

Fig. 1. The stage of endonasal coblation dacryocystorhinostomy. Bloodless excision of nasal mucosa in the projection of the lacrimal sac

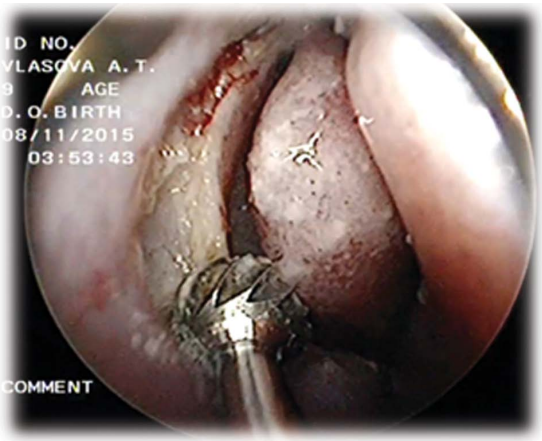

Рис. 2. Формирование костного окна в проекции слезного мешка размером не менее медиальной стенки (II этап)

Fig. 2. The formation of the bone stoma in the lacrimal sac projection, the size of which is equal to the medial wall of the lacrimal sac

канальцев создание соустья дополняли стентированием или дренированием слезных путей.

В послеоперационном периоде были проведены: антибактериальная терапия (закапывание капель, содержащих антибактериальный препарат, в случае наличия выраженного воспаления, с дополнительным системным применением антибиотиков), промывание слезных путей, полное объемное промывание полости носа, ингаляции муколитиков и антибиотиков с использованием небулайзера, кроме того, применяли лубриканты. Послеоперационное лечение продолжалось до полной эпителизации раны.

Для оценки эффективности проведенной дакриоцисториностомии в сроки через 1 неделю и через 1 месяц оценивали активную и пассивную проходимость слезных путей, наличие или отсутствие жалоб на слезотечение и гнойное отделяемое, наличие видимой дакриориностомы без признаков рубцевания, наличие или отсутствие спаек в полости носа вокруг сформированной дакриориностомы.

РЕЗУЛЬТАТЫ ИССЛЕДОВАНИЯ

В раннем послеоперационном периоде и через 1 месяц после операции все пациенты отмечали отсутствие жалоб на слезотечение и гнойное отделяемое. При пробе с колларголом во всех случаях отмечалось наличие пассивного слезоотведения без задержки раствора в конъюнктивальном мешке. При эндориноскопии наблюдали заживление по типу преобладающей эпителизации, функционирование стомы (рис. 3), при промывании застойного содержимого в слезном мешке не было.

Осложнение в виде ожога слизистой нижнего слезного канальца и кожи века объяснялось техническими погрешностями, заключавшимися в контакте электрода с металлическим зондом Боумена, введенным в слезные пути через нижнюю слезную точку. Повреждение нижнего слезного канальца не привело к его рубцеванию

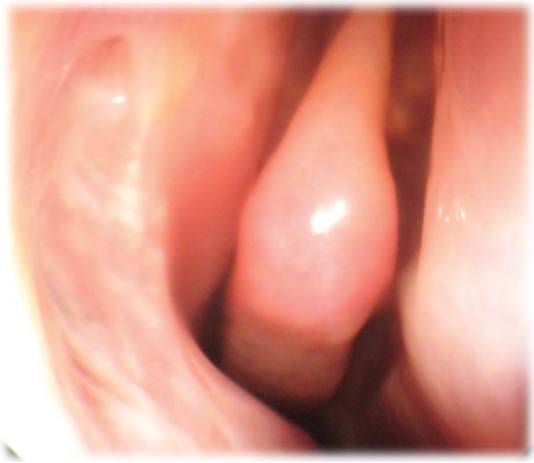

Рис. 3. Покатая дорожка после коблационной дакриоцисториностомии

Fig. 3. Sloaping pathway after the coblation dacryocystorhinostomy

за счет установки и экспозиции полиуретанового дренажа в течение 1 месяца. Была отмечена малая кровоточивость во время операции и в раннем послеоперационном периоде.

ОБСУЖДЕНИЕ И ВЫВОДЫ

Обструкция слезно-носового канала, осложненная воспалением слезного мешка (дакриоциститом), является основным показанием к выполнению дакриоцисториностомии наружным или эндоназальным способом. Эндоскопическая эндоназальная дакриоцисториностомия имеет целый ряд преимуществ в виде отличной визуализации, возможности точно оценить местоположение и размер дакриориностомы, отсутствие лицевого шрама. В результате совершенствования техники операции и применения различных инструментов при создании дакриориностомы, ее эффективность соответствует, а в некоторых случаях превосходит эффективность наружной дакриоцисториностомии. Общими причинами неудачной дакриоцисториностомии являются стеноз или непроходимость слезных канальцев, в том числе в области устья; неправильное положение анастомоза; закрытие анастомоза рубцовой тканью и спайками.

Причиной активного процесса рубцевания является длительный воспалительный процесс в слизистой оболочке слезного мешка, а также значительная травма слизистой носа в процессе проведения эндоназального вмешательства. Разработанные ранее базовые методики, развивавшиеся по пути уменьшения травматичности дакриоцисториностомии, увеличения ее точности и эффективности, дополняются новыми модификациями, основанными на применении различных режущих инструментов. Применение холодно-плазменной абляции для удаления слизистой оболочки носа в области формируемой риностомы и слизистой слезного мешка позволяет уменьшить тепловое воздействие на ткани, окружающие риностому, и, следовательно, уменьшить травматичность вмешательства и риск послеоперационных осложнений в виде спаечного процесса и зарастания дакриориностомы. Коагулирующий эффект холодно-плазменной абляции в то же время позволяет уменьшить интраоперационную кровоточивость, улучшая визуализацию операционного поля, а соответственно, прецизионность на этом и последующих этапах формирования соустья. Для определения эффективности эндоназальной дакриоцисториностомии с применением метода коблации в отдаленные сроки после проведения хирургического вмешательства мы продолжаем наблюдение за больными, прооперированными по данной методике.

Эндоскопическая эндоназальная дакриоцисториностомия с применением метода коблации является безопасной и эффективной альтернативой другим методам проведения эндоназальной дакриоцисториностомии. Преимущества заключаются в простоте выполнения, отсутствии необходимости применения дополнительных, в том числе силовых инструментов (щипцов, режущей

насадки шейвера, распатора и др.) для удаления мягких тканей в области формируемой дакриориностомы, хорошей визуализации благодаря коагулирующему эффекту холодно-плазменной абляции, возможности щадящего удаления даже гипертрофированной стенки слезного мешка и формирования «покатой дорожки» для беспрепятственного оттока слезы. Малая травматичность в отношении мягких тканей достигается за счет использования низкой температуры воздействия, что сокращает время ранозаживления при уменьшении объема послеоперационного лечения. Электрод устроен таким образом, что физиологический раствор подается через один канал, а удаляется через другой. Подача его осуществляется синхронизатором, а удаление из риностомы — с помощью аспиратора. Последняя особенность коблатора важна в аспекте профилактики повреждения латеральной стенки слезного мешка во время аспирации.

Главным недостатком метода является высокая стоимость оборудования и расходных комплектующих.

УЧАСТИЕ АВТОРОВ:

Красножен В.Н. — концепция и дизайн исследования;
Паштаев Н.П. — научное редактирование;
Школьник Г.С. — сбор и обработка материала, статистическая обработка, написание текста, подготовка иллюстраций;
Школьник С.Ф — подготовка иллюстраций, научное редактирование.

ЛИТЕРАТУРА/REFERENCES

1. Moras K., Bhat M., Shreyas C.S., Mendonca N., Pinto G. External Dacryocystorhinostomy Versus Endoscopic Dacryocystorhinostomy: A Comparison. *Journal of Clinical and Diagnostic Research*. 2011 April;5(2):182–186.
2. Susan M.H. The history of lacrimal surgery. *AdvOpthal Plastic Reconstruct Surg*. 1986:139–168.
3. Rice D.H. Endoscopic intranasal dacryocystorhinostomy: Results in 4 patients. *Archieves of Otolaryngology*. 1990;116:161. DOI: 10.1001/archotol.1990.01870090077012
4. McDonough M., Meiring J.H. Endoscopic transnasal dacryocystorhinostomy. *Journal of Laryngology and Otology*.1989;103:585–587. DOI: 10.1017/S0022215100109405
5. Васильева А.Ю., Красножен В.Н., Паштаев Н.П., Школьник С.Ф. Интубационные методы лечения дакриостенозов на современном этапе. *Современные технологии в офтальмологии*. 2015;3:25–28. [Vasil'eva A.Yu., Krasnozhen V.N., Pashtaev N.P., Shkol'nik S.F. Intubation treatment of dacryostenosis at the present stage. Modern technologies in ophthalmology = *Sovremennye tekhnologii v oftal'mologii*. 2015;3:25–28 (In Russ.)]
6. Карпищенко С.А., Кузнецова Н.Ю. Современный подход к эндоскопической лазерной дакриоцисториностомии. *Офтальмологические ведомости*. 2008;1(1):29–33. [Karpischenko S.A., Kuznetsova N.Yu. Modern Approach to Endoscopic Laser Dacryocystorhinostomy. Ophthalmology journal = *Oftal'mologicheskie vedomosti*. 2008;1(1):29–33 (In Russ.)]
7. Атькова Е.Л., Раменская Г.В., Роот А.О., Краховецкий Н.Н., Ярцев В.Д., Ярцев С.Д., Петухов А.Е., Шохин И.Е. Применение митомицина-С при эндоскопической эндоназальной дакриоцисториностомии. *Вестник офтальмологии*. 2017;133(5):16–23. [Atkova E.L., Ramenskaya G.V., Root A.O., Krahoveckij N.N., Yarcev V.D., Yarcev S.D., Petuhov A.E., Shohin I.E. Mitomycin C application at endoscopic endonasal dacryocystorhinostomy. Annals of Ophthalmology = *Vestnik oftal'mologii*. 2017;133(5):16–23 (In Russ.)]
8. Lee K.C., Bent J.P., Dolitsky J.N., Hinchcliffe A.M., Mansfield E.L. Surgical advances in tonsillectomy: report of a roundtable discussion. *Ear Nose Throat;* J 2004;83(8):4–13.
9. Chinjpairooj S., Feldman M.D., Saunders J.C., Rhaler E.R. A comparison of monopolar electrosurgery to a new multipolar electrosurgical system in a rat model. *Laryngoscope*. 2001;111:213–217. DOI: 10.1097/00005537-200102000-00005
10. Plant T.L., Timms M.S., Temple R.H. Radiofrequency treatment of tonsillar hypertrophy. *Laryngoscope* 2002;112:20–22. DOI: 10.1097/00005537-200208001-00008

СВЕДЕНИЯ ОБ АВТОРАХ

Чебоксарский филиал ФГАУ НМИЦ «МНТК "Микрохирургия глаза" им. акад. С.Н. Федорова» Министерства здравоохранения Российской Федерации
Школьник Галина Сергеевна
врач-офтальмолог отделения амбулаторной хирургии и консервативных методов лечения
пр. Тракторостроителей, 10, Чебоксары, 428028, Российская Федерация

Чебоксарский филиал ФГАУ НМИЦ «МНТК "Микрохирургия глаза" им. акад. С.Н. Федорова» Министерства здравоохранения Российской Федерации
Школьник Сергей Филиппович
кандидат медицинских наук, заведующий операционным блоком
пр. Тракторостроителей, 10, Чебоксары, 428028, Российская федерация

Казанская государственная медицинская академия — филиал ФГБОУ ДПО «Российская медицинская академия непрерывного профессионального образования» Министерства здравоохранения Российской Федерации
Красножен Владимир Николаевич
доктор медицинских наук, профессор, заведующий кафедрой оториноларингологии
ул. Бутлерова 36, Казань, 420012, Российская Федерация

Чебоксарский филиал ФГАУ НМИЦ «МНТК "Микрохирургия глаза" им. акад. С.Н. Федорова» Министерства здравоохранения Российской Федерации
Паштаев Николай Петрович
доктор медицинских наук, профессор, директор филиала
пр. Тракторостроителей, 10, Чебоксары, 428028, Российская Федерация

ABOUT THE AUTHORS

Cheboksary branch of The S. Fyodorov Eye Microsurgery Federal State Institution
Shkol'nik Galina S.
ophthalmologist at the Department of Ambulatory Surgery and Conservative Treatment
Traktorostroiteley ave. 10, Cheboksary, 428028, Russian Federation

Cheboksary branch of The S. Fyodorov Eye Microsurgery Federal State Institution
Shkol'nik Sergei F.
PhD, head of operational unit
Traktorostroiteley ave., 10, Cheboksary, 428028, Russian Federation

Kazan state medical Academy — branch of Russian Medical Academy of Postgraduate Education
Krasnozhen Vladimir N.
MD, Professor, Head of the Otorhinolaryngology Department
Butlerova str., 36, Kazan, 420012, Russian Federation

Cheboksary branch of The S. Fyodorov Eye Microsurgery Federal State Institution
Pashtaev Nikolay P.
MD, Professor, Head of Cheboksary branch
Traktorostroiteley ave., 10, Cheboksary, 428028, Russian Federation

ISSN 1816-5095 (print); ISSN 2500-0845 (online)
https://doi.org/10.18008/1816-5095-2019-4-472-478

поступила 20.09.19
was received 20.09.19

Содержание цитокинов и факторов роста во внутриглазной жидкости у пациентов с врожденной аниридией

А.А. Воскресенская[1] А.Р. Галембикова[2] Н.С. Анисимова[3]

Т.А. Васильева[4], Л.Н. Доментьева[1], С.В. Бойчук[2], А.Н. Трунов[5], Н.А. Поздеева[1]

[1] Чебоксарский филиал ФГАУ НМИЦ «МНТК “Микрохирургия глаза” им. акад. С.Н. Федорова» Министерства здравоохранения Российской Федерации
пр. Тракторостроителей, 10, Чебоксары, 428028, Российская Федерация

[2] Казанский государственный медицинский университет
ул. Бутлерова, 49, Казань, 420012, Российская Федерация

[3] Глазной центр «Восток-Прозрение»
ул. П. Осипенко, 10/1, Москва, 123007, Российская Федерация

[4] ФГБНУ «Медико-генетический научный центр им. акад. Н.П. Бочкова»
ул. Москворечье, 1, Москва, 115478, Российская Федерация

[5] Новосибирский филиал ФГАУ «НМИЦ МНТК “Микрохирургия глаза” им. акад. С.Н. Федорова» Министерства здравоохранения Российской Федерации
ул. Колхидская, 10, Новосибирск, 630071, Российская Федерация

РЕЗЮМЕ

Офтальмология. 2019;16(4):472–478

Цель: изучить содержание цитокинов и факторов роста внутриглазной жидкости (ВГЖ) у пациентов с врожденной аниридией. **Пациенты и методы.** Было обследовано 10 пациентов (10 глаз) основной группы с врожденной аниридией и помутнениями в хрусталике без предшествующих интраокулярных вмешательств в анамнезе, 10 пациентов (10 глаз) с возрастной катарактой (группа сравнения). Забор ВГЖ осуществляли в ходе факоэмульсификации катаракты перед началом интраокулярных манипуляций. В обеих группах был выполнен анализ цитокинов, хемокинов и факторов роста ВГЖ с использованием набора Bio-Plex Pro™ Human Cytokine 27-plex Assay и Bio-Plex Pro™ TGFβ 3-plex Assay (Bio-Rad, США) методом проточной флуориметрии с использованием прибора Bio-Rad MAGPIX (Luminex Corp. Austin). **Результаты.** Сравнительный анализ показал статистически значимое повышение концентрации IL-7 (p = 0,004), IL-15 (p = 0,008) и снижение содержания IL-9 (p = 0,008), IL-10 (p = 0,034) и GM-CSF (p = 0,045) у пациентов с врожденной аниридией по сравнению с группой возрастной катаракты. Показатели медиаторов воспаления (IL-1β, IL-6, IL-8, IL-12, IL-17A, MCP-1) и индуктора ангиогенеза (VEGF) в основной группе пациентов статистически не отличались от показателей группы сравнения. **Выводы.** Установлены статистически значимые различия в содержании IL-7, IL-9, IL-10, IL-15, GM-CSF во влаге передней камеры глаза у пациентов с врожденной аниридией. Концентрация других определяемых в исследовании цитокинов, обладающих провоспалительными, ангиогенными и профибротическими свойствами значимо не отличалась относительно группы сравнения.

Ключевые слова: врожденная аниридия, аниридийный фиброзный синдром, цитокин, внутриглазная жидкость

Для цитирования: Воскресенская А.А., Галембикова А.Р., Анисимова Н.С., Васильева Т.А., Доментьева Л.Н., Бойчук С.В., Трунов А.Н., Поздеева Н.А. Содержание цитокинов и факторов роста во внутриглазной жидкости у пациентов с врожденной аниридией. *Офтальмология.* 2019;16(4):472–478. https://doi.org/10.18008/1816-5095-2019-4-472-478

Прозрачность финансовой деятельности: Никто из авторов не имеет финансовой заинтересованности в представленных материалах или методах

Конфликт интересов отсутствует

Исследование выполнено при частичной финансовой поддержке гранта РФФИ № 19-015-00122.

CC BY 4.0

Aqueous Humor Levels of Cytokines and Growth Factors in Patients with Congenital Aniridia

A.A. Voskresenskaya[1], A.R. Galembikova[2], N.S. Anisimova[3], T.A. Vasilyeva[4], L.N. Domentyeva[1], S.V. Boichuk[2], A.N. Trunov[5], N.A. Pozdeyeva[1]

[1] Cheboksary branch of S. Fyodorov Eye Microsurgery Federal State Institution
Traktorostroiteley ave., 10, Cheboksary, 428028, Russian Federation

[2] Kazan State Medical University
Butlerova str., 49, Kazan, 420012, Russian Federation

[3] Private Eye Center Vostok-Prozrenie
P. Osipenko str., 10/1, Moscow, 123007, Russian Federation

[4] Research Centre for Medical Genetics
Moskvorechie str., 1, Moscow, 115478, Russian Federation

[5] Novosibirsk branch of S. Fyodorov Eye Microsurgery Federal State Institution
Kolkhidskaya str., 10, Novosibirsk, 630071, Russian Federation

ABSTRACT **Ophthalmology in Russia. 2019;16(4):472–478**

Purpose. To study the concentration of cytokines and growth factors in the aqueous humor of patients with congenital aniridia. **Patients and methods.** The study comprised 10 patients (10 eyes) with congenital aniridia and 10 patients (10 eyes) with age-related cataract. Aqueous humor was collected at the beginning of routine cataract surgery before the primary incision was created. A concentration of 27 cytokines and the transforming growth factor-β2 (TGF- β2) was determined using a Bio-Plex Pro™ Human Cytokine 27-plex Assay and Bio-Plex Pro™ and TGFβ 3-plex Assay kit by flow-through fluorometry on a Bio-Rad MAGPIX (Luminex Corp. Austin). Intergroup comparisons were conducted using the Mann-Whitney U test. **Results.** A comparative analysis showed a statistically significant increase in the concentration of IL-7 (p = 0.004), IL-15 (p = 0.008) and a decrease in the content of IL-9 (p = 0.008), IL-10 (p = 0.034) and GM-CSF (p = 0.045) in patients with congenital aniridia compared with the age-related cataract group. Inflammatory mediators (IL-1β, IL-6, IL-8, IL-12, IL-17A, MCP-1) and vascular endothelial growth factor (VEGF) in the aniridia group did not statistically differ from the comparison group.

Conclusion. Statistically significant difference was detected in IL-7, IL-9, IL-10, IL-15, GM-CSF concentrations in the aqueous humor in patients with congenital aniridia when comparing to non aniridic patients with age-related cataract. The other cytokines with pro-inflammatory, angiogenic and profibrotic properties did not significantly differ from the comparison group.

Keywords: congenital aniridia, aniridic fibrosis syndrome, cytokine, aqueous humor

For citation: Voskresenskaya A.A., Galembikova A.R., Anisimova N.S., Vasilyeva T.A., Domentyeva L.N., Boichuk S.V., Trunov A.N., Pozdeyeva N.A. Aqueous Humor Levels of Cytokines and Growth Factors in Patients with Congenital Aniridia. *Ophthalmology in Russia.* 2019;16(4):472–478. https://doi.org/10.18008/1816-5095-2019-4-472-478

Financial Disclosure: No author has a financial or property interest in any material or method mentioned

There is no conflict of interests

Исследование выполнено при частичной финансовой поддержке гранта РФФИ № 19-015-00122.

Врожденная аниридия (ВА) (OMIM 106210) — редкий панокулярный генетический дефект развития, характеризующийся, в первую очередь, полным или частичным отсутствием радужной оболочки, обусловленный наличием гетерозиготных мутаций в гене *PAX6* [1, 2]. В отличие от других врожденных пороков развития глаза патологические изменения при ВА прогрессируют в течение всей жизни и могут стать причиной полной слепоты. К 25–30 годам у большинства пациентов наблюдаются признаки нарушения прозрачности роговицы в связи с прогрессирующей недостаточностью лимбальных стволовых клеток. Возникает декомпенсация внутриглазного давления и прогрессирование помутнения хрусталика. Большинство патологических состояний при этом требует хирургического лечения. Сложность оперативного лечения связана с вероятностью развития аниридийного фиброзного синдрома (АФС).

АФС представляет собой невоспалительный фиброзный рубцовый процесс, часто ассоциированный с развитием гипотонии и фтизиса глаза и возникающий после хирургических вмешательств [3]. Пусковым моментом в развитии АФС считают ирритацию рудиментарных остатков радужной оболочки различными типами имплантов, расположенных в передней камере глаза (дренажные трубки, гаптические элементы интраокулярной линзы и пр.). Существование подобного триггерного механизма провоцирует рост ретрокорнеальной мембраны, что приводит к декомпенсации роговичного статуса, уменьшению глубины передней камеры, отслойке цилиарного тела, развитию переднего пролиферативного процесса, возникновению длительной гипотонии, отслойки сетчатки и, как следствие, субатрофии глазного яблока.

До настоящего времени не были обнаружены прогностические маркеры, позволяющие прогнозировать развитие АФС в послеоперационном периоде. Однако профибротическая настроенность аниридийного глаза была отмечена в мышиных моделях ВА [4]. Эксперимент показал возникновение спонтанного фиброза в глазах

без каких-либо хирургических вмешательств в анамнезе. Этот факт, наряду с другими особенностями аниридийного глаза, предполагающими изменения цитокинового баланса внутриглазной жидкости (ВГЖ), такими как недоразвитие радужной оболочки, гипоплазия цилиарного тела, послужили поводом для изучения цитокинов и факторов роста в водянистой влаге интактного глаза пациентов с ВА.

ПАЦИЕНТЫ И МЕТОДЫ

Все пациенты, участвовавшие в исследовании, проходили лечение и наблюдение в Чебоксарском филиале МНТК «Микрохирургия глаза» с 2015 по 2017 год. Рабочий протокол был одобрен локальным Этическим комитетом ГОУ ИУВ МЗ ЧР. Всеми пациентами было подписано информированное согласие на диагностическое обследование и хирургическое вмешательство. В качестве группы контроля выступали пациенты без отягощенного соматического статуса, без сахарного диабета, онкологических заболеваний и артериальных тромбоэмболических событий в анамнезе, направленные на проведение вмешательства с диагнозом начальной или незрелой возрастной катаракты. К критериям исключения относили наличие травматической или осложненной катаракты, воспалительных заболеваний переднего и заднего отрезков глаза, псевдоэксфолиативного синдрома, аутоиммунных и неопластических процессов любой локализации, первичной или вторичной глаукомы, дегенеративных заболеваний заднего отрезка глаза, отслойки сетчатки и высоких степеней аметропии.

В основную группу вошли пациенты с *PAX6*-ассоциированной ВА и показаниями для интраокулярного вмешательства по поводу частичной или неполной осложненной катаракты. Биомикроскопически во всех случаях наблюдалось полное отсутствие радужной оболочки, при этом выраженность аниридийной кератопатии варьировала от I до III стадии согласно классификации U. Eden [5]. Послеоперационный период у всех пациентов с ВА протекал без особенностей и признаков развития АФС.

Локальный уровень цитокинов и факторов роста был определен в 10 глазах 10 пациентов с ВА. Средний возраст пациентов составил 36,2 ± 7,5 года. В контрольную группу вошли 10 пациентов (10 глаз), оперированных по поводу незрелой возрастной катаракты в возрасте 60,7 ± 7,6 года. Разница между группами по полу отсутствовала (p = 0,654), по возрасту была клинически значимой (p = 0,0003), что объясняется ускоренным процессом катарактогенеза в группе аниридийных пациентов и, соответственно, более ранними показаниями к хирургическому вмешательству.

АНАЛИЗ ЦИТОКИНОВОГО ПРОФИЛЯ

Забор камерной влаги осуществляли в стерильных условиях перед началом интраокулярных манипуляций при помощи инсулинового шприца 30G в объеме 75–100 мкл. Образцы ВГЖ немедленно замораживали при температуре -20 °C и хранили в данном температурном режиме не более 2 месяцев. При необходимости более длительной экспозиции образцы помещали в морозильную камеру -80 °C до проведения исследования. Анализ цитокинов, хемокинов и факторов роста ВГЖ проводили методом мультиплексной иммунодетекции с помощью прибора Bio-Rad MAGPIX (Luminex Corp. Austin) по стандартному протоколу Bio-Plex на проточном флюориметре Bio-Plex (Bio-Rad, США) с использованием тест-системы Bio-Rad. В работе использовали панель для определения уровня 27 цитокинов (Bio-Plex Pro™ Human Cytokine Grp I Panel 27-Plex), включающую следующие изучаемые аналиты: интерлейкины IL-1β, IL-1ra, IL-2, IL-4, IL-5, IL-6, IL-7, IL-8, IL-9 IL-10, IL-12(p70), IL-13, IL-15, IL-17A; основной фактор роста фибробластов (basic FGF), эотаксин (Eotaxin), гранулоцитарный колониестимулирующий фактор (G-CSF), гранулоцитарно-макрофагальный колониестимулирующий фактор (GM-CSF), γ-интерферон (IFN-γ), интерферон-γ-индуцированный протеин (IP-10 или CXCL10), тромбоцитарный фактор роста-BB (PDGF-BB), хемоаттрактант для моноцитов, Т-хелперов и эозинофилов (RANTES), моноцитарный хемотаксический белок-1 (MCP-1 или CCL2), макрофагальный белок воспаления 1a (MIP-1a) и 1β (MIP-1β или CCL4), фактор некроза опухоли-α (TNF-α), эндотелиальный фактор роста (VEGF). Панель Bio-Plex Pro™ TGF-β Panel 3-Plex использовали для исследования изоформ β1, β2, β3 трансформирующего фактора роста-β (TGF-β). Определение биомаркеров в биологических жидкостях выполняли согласно инструкции, предложенной фирмой-производителем, все измерения проводили в двух повторах.

СТАТИСТИЧЕСКИЙ АНАЛИЗ

Данные были статистически проанализированы с помощью пакета прикладных программ Statictica версия 6.1 (StatSoft Inc., США). Нормальность распределения определяли с помощью критерия Шапиро — Уилка, что подтвердило отсутствие нормального распределения в полученных выборках. Данные были представлены в виде медианы (Me) и $M \pm m$, где: M — средняя, m — ошибка средней. Статистическую значимость межгрупповых различий определяли с помощью U-критерия Манна — Уитни. Условием определения статистически значимых различий считали значение $p < 0,05$.

РЕЗУЛЬТАТЫ

В 26,7 % образцов в обеих выборках уровень цитокинов и факторов роста ВГЖ был ниже пределов чувствительности тест-системы. Различия между группой пациентов с возрастной катарактой и пациентами с ВА в доле образцов с уровнем цитокинов ниже предела обнаружения не были выявлены (29,5 и 23,8 % соответственно, p = 0,196, χ^2) (рис. 1). Ни в одном случае концентрация биологически активных медиаторов не превышала предел детекции.

Результаты сравнительного анализа двух групп представлены в таблице. Сравнение двух исследуемых выборок выявило различия в уровне 5 биологически активных медиаторов (IL-7, IL-9, IL-10, IL-15, GM-CSF), содержание двух из них (IL-7 и IL-15) было выше у пациентов с ВА (рис. 2).

ОБСУЖДЕНИЕ

АФС является плохо прогнозируемым и разрушительным процессом, который в большинстве случаев не позволяет сохранить зрительные функции у пациентов с ВА [3].

Литературные данные, посвященные проблеме патогенеза АФС, немногочисленны, однако они подтверждают истинную фиброзную природу удаленных мембран. Результаты иммуногистохимического окрашивания и конфокальной микроскопии обнаруживают в них экспрессию классических фиброзных маркеров, таких как коллаген I типа, фибронектин и αSMA [4, 6]. Склонность к профибротическим реакциям аниридийного глаза подтверждается прежде всего в экспериментальных работах на мышиных моделях ВА (Pax6$^{+/tm1Pgr}$). В них обнаружена совместная активация Wnt- и TGF-β-сигнальных путей, которая приводит к гипертрофированному ответу на травму в виде агрессивного роста мембран за пределами зоны поражения, а также появлению участков спонтанного фиброза в интактных глазах [4].

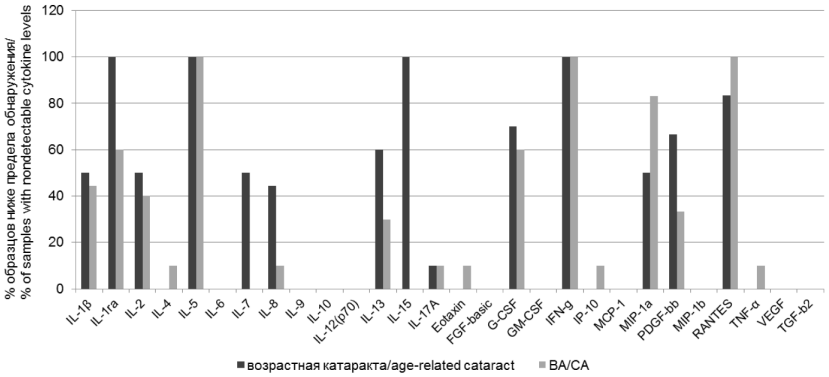

Рис. 1. Образцы с уровнем аналитов ниже порога чувствительности прибора в обеих группах

Fig. 1. Samples with nondetectable cytokine levels (out of range) in both groups

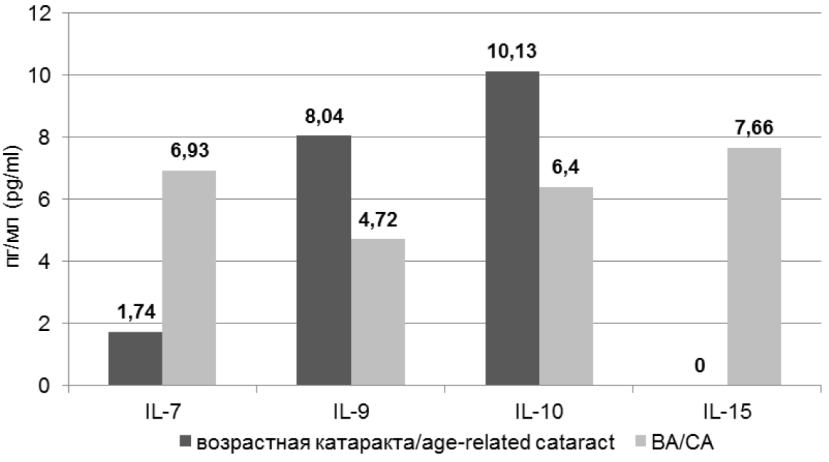

Рис. 2. Цитокины, в которых выявлены значимые межгрупповые различия (не включая GM-CSF), $p < 0,05$

Fig. 2. Aqueous humour cytokines with significant intergroup difference (except GM-CSF), $p < 0.05$

В связи с невозможностью моделирования патологического процесса в человеческих глазах мы посчитали важным провести анализ особенностей цитокинового профиля ВГЖ у пациентов с ВА. Подобные знания способны расширить представления о патогенезе аниридийного процесса и определить фоновые изменения локального баланса цитокинов в условиях гаплонедостаточности гена *PAX6*. Полученные данные являются первым сообщением, позволяющим характеризовать цитокиновый статус ВГЖ у пациентов с ВА.

В своей работе мы провели анализ 28 цитокинов, хемокинов и факторов роста, включая про- (IL-1β, IL-6, IL-8, IL-12, IL-17A, MCP-1) и противовоспалительные медиаторы (IL4, IL-10), а также биологические активные молекулы, обладающие профибротической (TGF-β) и ангиогенной активностью (VEGF).

Как в группе пациентов с ВА, так и в группе пациентов с неосложненной катарактой уровень аналитов в большинстве случаев приближался к нижним пределам чувствительности тест-системы. В обеих группах доля образцов с уровнем цитокинов ниже уровня детекции была сопоставимой ($p = 0,196$, χ^2). Сравнение двух исследуемых выборок выявило различия в уровне 5 биологически активных медиаторов (IL-7, IL-9, IL-10, IL-15, GM-CSF), содержание двух из них (IL-7 и IL-15) было выше у пациентов с ВА.

Поскольку интраокулярный фиброз часто ассоциирован с острым или хроническим воспалительным процессом и ангиогенезом (рост эпиретинальных мембран, пролиферативная диабетическая ретинопатия (ПДР), возрастная макулярная дегенерация, ретинопатия недоношенных и пр. [7–9]), важно было оценить содержание провоспалительных цитокинов и ангиогенных фактора роста (VEGF) у пациентов с ВА и сравнить их концентрацию с группой пациентов без аниридии. Анализ показал отсутствие статистически значимых различий в уровне основных медиаторов воспаления (IL-1β, IL-6, IL-8, IL-12, IL-17A и MCP-1) между группами ($p > 0,05$).

Несмотря на незавершенность процессов ангиогенеза в рудиментарных остатках радужной оболочки,

Таблица. Сравнительный анализ содержания цитокинов и факторов роста в ВГЖ пациентов двух исследуемых групп

Table. Comparative analysis of aqueous humour levels of cytokines and growth factors in patients with congenital aniridia and age-related-cataract

Аналиты / Analyte	Концентрация во ВГЖ, пг/мл / Concentrations in the aqueous humor, pg/ml						p*
	группа пациентов с возрастной катарактой / patients with age-related cataract			пациенты с врожденной аниридией / patients with congenital aniridia			
	M ± m	Me	Min-Max	*M ± m*	Me	Min-Max	
IL-1β	0,14 ± 0,06	0,06	0–0,52	0,12 ± 0,04	0,06	0–0,40	0,939
IL-1ra	7,61 ± 7,61	0,00	0–45,68	58,76 ± 58,76	0,00	0–235,04	0,337
IL-2	1,85 ± 0,76	0,70	0–6,96	1,64 ± 0,58	1,40	0–5,24	1,000
IL-4	0,79 ± 0,23	0,44	0,08–2,10	0,51 ± 0,13	0,46	0–1,40	0,570
IL-5	0,00	0,00	0,00	0,00	0,00	0,00	0,967
IL-6	37,58 ± 12,27	34,82	0,96–89,40	9,32 ± 3,32	4,62	1,48–36,48	0,119
IL-7	1,74 ± 0,74	0,68	0–7,04	6,93 ± 1,44	5,24	2,23–16,16	***0,004***
IL-8	2,15 ± 1,03	1,20	0–8,12	7,21 ± 2,62	4,48	0–20,96	0,177
IL-9	8,04 ± 1,35	6,94	4,72–13,12	3,45 ± 0,71	4,14	0,24–5,20	***0,008***
IL-10	10,13 ± 1,12	9,08	6,40–17,32	7,58 ± 0,93	7,22	4,60–15,08	***0,034***
IL-12	8,43 ± 1,71	9,06	1,76–18,20	5,83 ± 1,49	3,28	1,08–13,28	0,384
IL-13	0,46 ± 0,35	0,00	0–3,64	0,91 ± 0,33	0,56	0–3,16	0,185
IL-15	0,00	0,00	0,00	7,66 ± 1,85	6,42	3,48–15,32	***0,008***
IL-17A	13,17 ± 2,73	12,92	0–31,28	7,94 ± 1,93	10,04	0–13,88	0,177
Eotaxin	3,15 ± 0,73	3,24	0,52–4,92	2,88 ± 0,67	2,94	0–4,92	0,648
FGFbasic	79,55 ± 7,91	72,30	63,92–116,60	72,26 ± 5,91	68,58	58,60–100,24	0,423
G-CSF	2,41 ± 1,37	0,00	0–10,64	3,06 ± 1,87	0,00	0–18,32	0,791
GM-CSF	272,00 ± 12,13	276,96	199,72–328,60	225,95 ± 18,65	240,18	104,28–311,72	***0,045***
IFN-g	0,00	0,00	0,00	0,00	0,00	0,00	0,967
IP-10	30,80 ± 8,32	29,08	4,52–67,12	55,95 ± 22,09	44,16	0–138,20	0,471
MCP-1	361,61 ± 105,48	218,58	44,16–1024,32	363,15 ± 87,21	259,46	64,00–877,16	0,850
MIP-1a	0,39 ± 0,30	0,12	0–1,88	0,06 ± 0,06	0,00	0–0,40	0,423
PDGF-bb	1,24 ± 1,23	0,00	0–7,44	0,54 ± 0,22	0,44	0–1,20	0,378
MIP-1b	64,04 ± 25,61	28,41	12,12–273,44	28,74 ± 7,32	16,82	12,96–74,16	0,212
RANTES	0,68 ± 0,68	0,00	0–4,08	0,00	0,00	0,00	0,688
TNF-a	3,70 ± 0,71	3,16	1,40–8,24	2,98 ± 0,60	2,88	0–7,36	0,462
VEGF	106,40 ± 14,05	108,78	56,48–153,12	60,89 ± 18,31	53,28	20,84–132,28	0,092
TGFb2	928,88 ± 337,05	372,48	59,52–2631,04	913,60 ± 300,68	622,48	119,04–2261,28	0,961

Примечание. * *p*-значение (расчет с помощью критерия Манна — Уитни) / *p*-value (Mann — Whitney *U*-test).

определяемых по данным флюоресцентной ангиографии, мы также не обнаружили повышение уровня VEGF в водянистой влаге передней камеры (p = 0,092). Полученные результаты позволяют говорить об отсутствии воспалительной активности и склонности к сосудистой проницаемости интактного аниридийного глаза. Оба этих факта сопоставимы с результатами, полученными в эксперименте на мышиной модели ВА, в которых ни патологический ангиогенез, ни воспаление не стали причинами избыточного фиброзирования [4]. В качестве профибротических стимулов автор рассматривает аберрантную активацию TGF-β- и Wnt-сигнальных путей, которые являются источником повышенной пролиферативной активности фиброзной ткани, а хроническая активация канонического Wnt-сигнального пути приводит к формированию спонтанного фиброза без участия повреждающих факторов.

Роль суперсемейства факторов роста TGF-β хорошо известна в управлении эпителиально-мезенхимальным переходом и в ускорении процессов помутнения задней капсулы хрусталика [10]. В патогенезе первичной открытоугольной глаукомы (ПОУГ) повышенная экспрессия TGF-β индуцирует аномальный синтез белков внеклеточного матрикса и их ремоделирование в трабекулярной сети [11–14]. В нашей работе мы не обнаружили значимой разницы в содержании TGF-β2 в исследуемых группах (p = 0,961). Возможно, в глазах с ВА это объясняется эндогенной хронической активацией только Wnt-

сигнального пути, в то время как усиление экспрессии TGF-β наблюдается у мышей Pax6$^{+/tm1Pgr}$ после нарушения целостности глаза, т.е. в ответ на операционную травму.

Повышенный уровень IL-7, обнаруженный у пациентов с ВА, не характерен для пациентов с катарактальными помутнениями. Известно, что IL-7 продуцируется афферентными лимфатическими сосудами и является потенциальным аутокринным медиатором лимфатического дренажа [15]. В настоящее время ряд исследователей рассматривает усиление экспрессии данного цитокина как один из механизмов развития ПОУГ в связи с нарушением функционального состояния увеосклерального (увеолимфатического) пути оттока [16, 17]. В связи с этим можно предположить, что определенную роль в патогенезе ВА могут играть нарушения лимфатических структур органа зрения и увеосклерального пути, что может объяснять повышение экспрессии IL-7 даже в глазах без признаков декомпенсации внутриглазного давления.

Известно, что IL-15 обладает способностью регулировать активацию и пролиферацию Т-лимфоцитов и естественных киллеров, а также, по мнению ряда авторов, является цитокином, играющим определенную роль в регуляции лимфоидного гомеостаза [18]. Значимость повышения концентрации IL-15 в аниридийном глазу остается до конца неясной, однако следует отметить, что его экспрессия полностью отсутствовала в группе пациентов с возрастной неосложненной катарактой.

Содержание цитокина IL-10, обладающего противовоспалительными и иммуносупрессивными свойствами, было снижено в ВГЖ пациентов с ВА (p = 0,034). В ряде работ повышенная экспрессия данного медиатора объяснялась его иммуномодулирующей компенсаторной функцией, направленной на снижение активности воспалительного процесса [7, 15, 19]. В нашем исследовании не было выявлено повышения концентрации цитокинов, связанных с активацией процессов воспаления и развитием иммунного реагирования по Th1 опосредованному пути, в связи с этим оценка роли снижения концентрации IL-10, так же как IL-9 и GM-CSF, в патогенезе аниридийного процесса требует углубленного изучения и подтверждения полученных данных на большей выборке.

Таким образом, исследование цитокинового статуса ВГЖ у пациентов с ВА не выявило значимого повышения концентрации биологически активных медиаторов, обладающих провоспалительными, ангиогенными и профибротическими свойствами.

УЧАСТИЕ АВТОРОВ:

Воскресенская А.А. — сбор и обработка материала, концепция и дизайн исследования, написание текста, подготовка иллюстраций;
Галембикова А.Р. — сбор материала;
Анисимова Н.С. — концепция и дизайн исследования, техническое редактирование;
Васильева Т.А. — сбор материала;
Доментьева Л.Н. — сбор материала;
Бойчук С.В. — научное редактирование;
Трунов А.Н. — окончательное одобрение варианта статьи для опубликования;
Поздеева Н.А. — окончательное одобрение варианта статьи для опубликования.

ЛИТЕРАТУРА/ REFERENCES

1. Brauner S.C., Walton D.S., Chen T.C. Aniridia. *Int Ophthalmol Clin*. 2008;48(2):79–85.
2. Hingorani M., Hanson I., van Heyningen V. Aniridia. *Eur J Hum Genet*. 2012;20(10):1011–1017. DOI: 10.1038/ejhg.2012.100
3. Tsai J.H., Freeman J.M., Chan C.C., Schwartz G.S., Derby E.A., Petersen M.R., Holland E.J. A progressive anterior fibrosis syndrome in patients with postsurgical congenital aniridia. *Am J Ophthalmol*. 2005;140(6):1075–1079.
4. Wang Y., Riemann C.D., Duncan M.K. Dysregulation of canonical Wnt signaling may result in aniridia fibrosis syndrome (AFS). *Invest Ophthalmol Vis Sci*. 2017;58(8):2043–2043.
5. Edén U., Riise R., Tornqvist K. Corneal involvement in aniridia. *Cornea*. 2010;29(10):1096–1102. DOI: 10.1097/ICO.0b013e3181d20493
6. Wang Y., Riemann C.D., Duncan M.K. Molecular mechanisms of aniridia fibrosis syndrome (AFS). *Invest Ophthalmol Vis Sci*. 2015;56(7):897.
7. Zandi S., Tappeiner C., Pfister I.B., Despont A., Rieben R., Garweg J.G. Vitreal cytokine profile differences between eyes with epiretinal membranes or macular holes. *Invest Ophthalmol Vis Sci*. 2016;57:6320–6326. DOI: 10.1167/iovs.16-20657
8. Friedlander M. Fibrosis and diseases of the eye. *J Clin Invest*. 2007;117:576–586.
9. Yu-Wai-Man C., Khaw P.T. Personalized medicine in ocular fibrosis: myth or future biomarkers. *Adv Wound Care*. 2016;5:390–402. DOI: 10.1089/wound.2015.0677
10. de Iongh R.U., Wederell E., Lovicu F.J., McAvoy J.W. Transforming growth factor-beta-induced epithelial-mesenchymal transition in the lens: a model for cataract formation. *Cells Tissues Organs*. 2005;179:43–55.
11. Saika S. TGF-beta pathobiology in the eye. *Lab Invest*. 2006;86:106–115.
12. Wang K., Read A.T., Sulchek T., Ethier C.R. Trabecular meshwork stiffness in glaucoma. *Exp Eye Res*. 2017;158:3–12. DOI: 10.1016/j.exer.2016.07.011
13. Braunger B.M., Fuchshofer R., Tamm E.R. The aqueous humor outflow pathways in glaucoma: A unifying concept of disease mechanisms and causative treatment. *Eur J Pharm Biopharm*. 2015;95:173–181. DOI: 10.1016/j.ejpb.2015.04.029
14. Черных В.В., Коненков В.И., Орлов Н.Б., Ермакова О.В., Ходжаев Н.С., Трунов А.Н. Особенности содержания трансформирующих факторов роста — бета 1, 2, 3 (TGF-β1, TGF-β2, TGF-β3) во внутриглазной жидкости при первичной открытоугольной глаукоме. *Офтальмохирургия*. 2019;2:13–17. [Chernykh V.V., Konenkov V.I., Orlov N.B., Ermakova O.V., Khodzhaev N.S., Trunov A.N. Features of the content of transforming growth factors — beta 1, 2, 3 (TGF-β1, TGF-β2, TGF-β3) in intraocular fluid in primary open-angle glaucoma. Fyodorov Journal of Ophthalmic Surgery = *Ophthal'mochirurgia*. 2019;2:13–17 (In Russ.)]. DOI: 10.25276/0235-4160-2019-2-13-17
15. Iolyeva M., Aebischer D., Proulx S.T., Willrodt A.H., Ecoiffier T., Häner S., Bouchaud G., Krieg C., Onder L., Ludewig B., Santambrogio L., Boyman O., Chen L., Finke D., Halin C. Interleukin-7 is produced by afferent lymphatic vessels and supports lymphatic drainage. *Blood*. 2013;122(13):P. 2271–2281. DOI: 10.1182/blood-2013-01-478073
16. Черных В.В., Коненков В.И., Ермакова О.В., Орлов Н.Б., Обухова О.О., Еремина А.В., Трунов А.Н. Содержание цитокинов и факторов роста во внутриглазной жидкости у пациентов с первичной открытоугольной глаукомой. *Бюллетень сибирской медицины*. 2019;18(1):257–265. [Chernykh V.V., Konenkov V.I., Ermakova O.V., Orlov N.B., Obukhova O.O., Eremina A.V., Trunov A.N. Content of cytokines and growth factors in the intraocular fluid of patients with primary open-angle glaucoma. Bulletin of Siberian Medicine = *Bull'eten sibirskoy medicini*. 2019;18(1):257–265 (In Russ.)]. DOI: 10.20538/1682-0363-2019-1-257–265
17. Черных В.В., Дружинин И.Б., Еремина А.В., Ходжаев Н.С., Коненков В.И., Бородин Ю.И., Бгатова Н.П., Пожидаева А.А., Трунов А.Н. Роль лимфатической системы в увеосклеральном оттоке внутриглазной жидкости. *Офтальмохирургия*. 2015;2:74–79. [Chernykh V.V., Borodin Y.I., Bgatova N.P., Trunov A.N., Khodjayev N.S., Druzhinin I.B., Eremina A.V., Pozhidaeva A.A., Konenkov V.I. The role of the lymphatic system in the uveoscleral outflow of aqueous humor. Fyodorov Journal of Ophthalmic Surgery = *Ophthal'mochirurgia*. 2015;2:74–79 (In Russ.)].
18. Ma A., Koka R., Burkett P. Diverse functions of IL-2, IL-15, and IL-7 in lymphoid homeostasis. *Annu Rev Immunol*. 2006;24(1):657–679.
19. Трунов А.Н., Черных Д.В., Еремина А.В., Черных В.В. Цитокины и факторы роста в патогенезе пролиферативной диабетической ретинопатии. *Офтальмохирургия*. 2017;1:93–97. [Trunov A.N., Chernych D.V., Eremina A.V., Chernych V.V. Cytokines and growth factors in the pathogenesis of proliferative diabetic retinopathy. Fyodorov Journal of Ophthalmic Surgery = *Ophthal'mochirurgia*. 2017;1:93–97 (In Russ.)].

СВЕДЕНИЯ ОБ АВТОРАХ

Чебоксарский филиал ФГАУ НМИЦ «МНТК “Микрохирургия глаза” им. акад. С.Н. Федорова» Министерства здравоохранения Российской Федерации
Воскресенская Анна Александровна
врач-офтальмолог отделения амбулаторной хирургии и консервативных методов лечения
пр. Тракторостроителей, 10, Чебоксары, 428028, Российская Федерация
orcid.org/0000-0003-4213-4923

ФГБОУ ВО «Казанский государственный медицинский университет» Министерства здравоохранения Российской Федерации
Галембикова Айгуль Рафиковна
кандидат медицинских наук, ассистент кафедры общей патологии
ул. Бутлерова, 49, Казань, 420012, Российская Федерация
orcid.org/0000-0002-0293-2974

Глазной центр «Восток-Прозрение»
Анисимова Наталья Сергеевна
кандидат медицинских наук, врач-офтальмолог
ул. П. Осипенко, 10/1, Москва, 123007, Российская Федерация
orcid.org/0000-0002-6105-1632

ФГБНУ «Медико-генетический научный центр им. акад. Н.П. Бочкова»
Васильева Татьяна Алексеевна
кандидат биологических наук, научный сотрудник лаборатории генетической эпидемиологии
ул. Москворечье, 1, Москва, 115478, Российская Федерация
orcid.org/0000-0002-6744-0567

Чебоксарский филиал ФГАУ НМИЦ «МНТК “Микрохирургия глаза” им. акад. С.Н. Федорова» Министерства здравоохранения Российской Федерации
Доментьева Луиза Николаевна
биолог, заведующая клинической лабораторией
пр. Тракторостроителей, 10, Чебоксары, 428028, Российская Федерация

ФГБОУ ВО «Казанский государственный медицинский университет» Министерства здравоохранения Российской Федерации
Бойчук Сергей Васильевич
доктор медицинских наук, профессор, декан медико-биологического факультета, заведующий кафедрой общей патологии
ул. Бутлерова, 49, Казань, 420012, Российская Федерация

Новосибирский филиал ФГАУ НМИЦ «МНТК “Микрохирургия глаза” им. акад. С.Н. Федорова» Министерства здравоохранения Российской Федерации
Трунов Александр Николаевич
доктор медицинских наук, профессор, заместитель директора по научной работе
ул. Колхидская, 10, Новосибирск, 630071, Российская Федерация

Чебоксарский филиал ФГАУ НМИЦ «МНТК “Микрохирургия глаза” им. акад. С.Н. Федорова» Министерства здравоохранения Российской Федерации
Поздеева Надежда Александровна
доктор медицинских наук, заместитель директора по научной работе
пр. Тракторостроителей, 10, Чебоксары, 428028, Российская Федерация
orcid.org/0000-0003-3637-3645

ABOUT THE AUTHORS

Cheboksary branch of S. Fyodorov Eye Microsurgery Federal State Institution
Voskresenskaya Anna A.
ophthalmologist of ambulant surgery and conservative treatment department
Traktorostroiteley pr., 10, Cheboksary, 428028, Russian Federation
orcid.org/0000-0003-4213-4923

Kazan State Medical University
Galembikova Aigul R.
PhD, researcher of the Department of Pathology
Butlerova str., 49, Kazan, 420012, Russian Federation
orcid.org/0000-0002-0293-2974

Private Eye Center Vostok-Prozrenie
Anisimova Natalia S.
PhD, ophthalmologist
P. Osipenko str., 10/1, Moscow, 123007, Russian Federation

Research Centre for Medical Genetics
Vasilyeva Tatyana A.
PhD. researcher of the laboratory of genetic epidemiology
Moskvorechie str., 1, Moscow, 115478, Russian Federation
orcid.org/0000-0002-6105-1632

Cheboksary branch of S. Fyodorov Eye Microsurgery Federal State Institution
Domentyeva Luiza N.
biologist, head of clinical laboratory
Traktorostroiteley ave., 10, Cheboksary, 428028, Russian Federation

Kazan State Medical University
Boichuk Sergey V.
MD, head of the Department of Pathology
Butlerova str., 49, Kazan, 420012, Russian Federation

Novosibirsk branch of S. Fyodorov Eye Microsurgery Federal State Institution
Trunov Alexander N.
MD, deputy director for science
Kolkhidskaya str., 10, Novosibirsk, 630071, Russian Federation

Cheboksary branch of S. Fyodorov Eye Microsurgery Federal State Institution
Pozdeyeva Nadezhda A.
MD, deputy director for science
Traktorostroiteley ave., 10, Cheboksary, 428028, Russian Federation
orcid.org/0000-0003-3637-3645

ISSN 1816-5095 (print); ISSN 2500-0845 (online)
https://doi.org/10.18008/1816-5095-2019-4-479-486

поступила 24.08.19
was received 24.08.19

Митохондриальная ДНК как фактор развития глаукомной оптической нейропатии





И.Р. Газизова[1] И.О. Мазунин[2] Т.Н. Малишевская[3] О.А. Киселева[3] А.М. Гаджиев[4] Ал-М. Ринджибал[1]

[1] ФГБНУ «Институт экспериментальной медицины»
ул. Академика Павлова, 12, Санкт-Петербург, 197376, Российская Федерация

[2] Центр геномных исследований, Балтийский федеральный университет им. И. Канта
ул. А. Невского, 14, Калининград, 236016, Российская Федерация

[3] Национальный медицинский исследовательский центр глазных болезней им. Гельмгольца
ул. Садовая-Черногрязская, 14/19, Москва, 105062, Российская Федерация

[4] ГБУЗ Ленинградской области «Всеволожская клиническая межрайонная больница»
Колтушское шоссе, 20, Всеволожск, 188640, Российская Федерация

РЕЗЮМЕ **Офтальмология. 2019;16(4):479–486**

В последнее время митохондриальная компонента играет все более весомую роль в развитии и прогрессировании глаукомной оптической нейропатии. Поскольку митохондрии имеют собственный генетический аппарат, изучение качественных и количественных изменений митохондриальной ДНК (мтДНК) становится частью диагностики заболевания, помимо изучения функциональных особенностей самих органелл. Кроме того, изучению мтДНК способствует невозможность объяснить природу заболевания известными мутациями ядерной ДНК. В настоящем обзоре мы останавливаемся на особенностях митохондриальной генетики и роли митохондриальных гаплогрупп в манифестации заболевания, суммируем накопленные данные о качественных и количественных изменениях мтДНК у пациентов с глаукомой. Обсуждаем также подход по предотвращению наследования мутантной мтДНК как части вспомогательных репродуктивных технологий, а также первые шаги в сторону манипуляции уровнем гетероплазмии и направленного редактирования генома митохондрий. Особое значение для практической медицины имеет изучение указанных нарушений в связи с разработкой в этой области эффективных методов терапевтической коррекции.

Ключевые слова: глаукомная оптическая нейропатия, первичная открытоугольная глаукома, митохондриальная дисфункция, митохондриальная генетика, митохондриальная ДНК (мтДНК), митохондриальные гаплогруппы, коррекция мутаций мтДНК, митохондриальный окислительный стресс

Для цитирования: Газизова И.Р., Мазунин И.О., Малишевская Т.Н., Киселева О.А., Гаджиев А.М., Ринджибал Ал-М. Митохондриальная ДНК как фактор развития глаукомной оптической нейропатии. *Офтальмология.* 2019;16(4):479–486. https://doi.org/10.18008/1816-5095-2019-4-479-486

Прозрачность финансовой деятельности: Никто из авторов не имеет финансовой заинтересованности в представленных материалах или методах

Конфликт интересов отсутствует

CC BY 4.0

Mitochondrial DNA as a Factor of Glaucomous Optic Neuropathy's Development Mechanism

I.R. Gazizova[1], I.O. Mazunin[2], T.N. Malishevskaya[3], O.A. Kiseleva[3], A.M. Gadzhiev[4], Al-M. Rindzhibal[1]

[1] Institute of Experimental Medicine
Akademika Pavlova str., 12, Saint Petersburg, 197376, Russian Federation

[2] Center for Genomic Research, Immanuel Kant Baltic Federal University
A. Nevskogo str., 14, Kaliningrad, 236016, Russian Federation

[3] Helmholtz National medical center of Eye Diseases
Sadovaya-Chernogryazskaya str., 14/19, Moscow, 105062, Russian Federation

[4] Instituition of health care of Leningrad region «Vsevolozhsk clinical interdistrict hospital»
Koltushskoe highway, 20, Vsevolozhsk, 188640, Russian Federation

ABSTRACT

Ophthalmology in Russia. 2019;16(4):479–486

Currently, the mitochondrial component is becoming increasingly significant in the development and progression of glaucoma optic neuropathy. Since mitochondria have their own genetic apparatus, the study of qualitative and quantitative changes in mitochondrial DNA (mtDNA) becomes part of the disease diagnosis, in addition to studying the functional characteristics of the organelles alone. Moreover, the inability to explain the nature of the disease by known mutations of nuclear DNA contributes to the the study of mtDNA. In this review, we briefly discuss the mitochondrial genetics and the role of mitochondrial haplogroups in the diseases manifestation. We summarize the accumulated data on the qualitative and quantitative changes in mtDNA in patients with glaucoma. We discuss the approach to prevent the inheritance of mutant mtDNA as a part of assisted reproductive technologies, as well as the first steps towards the mtDNA heteroplasmy level manipulation and direct mtDNA editing.

Keywords: glaucoma optic neuropathy, primary open-angle glaucoma, mitochondrial dysfunction, mitochondrial genetics, mitochondrial DNA (mtDNA), mitochondrial haplogroups, mtDNA mutations correction, mitochondrial oxidative stress

For citation: Gazizova I.R., Mazunin I.O., Malishevskaya T.N., Kiseleva O.A., Gadzhiev A.M., Rindzhibal Al-M. Mitochondrial DNA as a Factor of Glaucomous Optic Neuropathy's Development Mechanism. *Ophthalmology in Russia.* 2019;16(4):479–486. https://doi.org/10.18008/1816-5095-2019-4-479-486

Financial Disclosure: No author has a financial or property interest in any material or method mentioned

There is no conflict of interests

ВВЕДЕНИЕ

Проблема первичной открытоугольной глаукомы (ПОУГ) считается одной из приоритетных в офтальмологии в силу высокой медико-социальной значимости. В мире этой патологией страдают от 66 до 105 миллионов человек, и это число постоянно увеличивается, а в структуре слепоты и слабовидения глаукома занимает лидирующее положение [1, 2]. У больных глаукомой прогрессивно ухудшаются зрительные функции, а заболевание переходит в более тяжелую стадию вплоть до необратимой слепоты, так как остановить процесс нейродегенерации вследствие глаукомной оптической нейропатии не представляется возможным [3–7]. В последние десятилетия отдельную роль в развитии и прогрессировании глаукомной оптической нейропатии отдают митохондриальной дисфункции [8, 9]. Именно митохондриальный путь апоптоза клеток ганглионарного слоя сетчатки и зрительного нерва при глаукоме считают основным [10, 11]. Изменения митохондрий при ПОУГ также были показаны в экспериментальных и клинических исследованиях [12, 13]. Количество митохондрий очень велико в диске зрительного нерва, что обусловлено повышенной потребностью в АТФ клеток с высокой метаболической активностью [14]. Именно эта часть зрительного нерва наиболее уязвима к воздействию повышенного уровня ВГД. Высказываются предположения, что митохондриальная дисфункция у некоторых людей является предрасполагающим фактором в развитии ПОУГ [15–23]. Вероятно, мутации митохондриальной ДНК (мтДНК) и ядерной ДНК, которые кодируют белки биогенеза митохондрий, могут приводить к аберрации структуры и функции митохондрий, тем самым способствуя развитию и прогрессированию ПОУГ [24].

Учитывая, что основные факторы риска развития и прогрессирования глаукомной оптической нейропатии при ПОУГ еще не определены и что известные ядерные генетические аномалии выявлены у небольшой доли пациентов, ожидается, что исследования мутаций мтДНК значительно улучшат наше понимание генетической основы глаукомы и предоставят информацию об эффективности терапии данного заболевания.

КЛИНИЧЕСКАЯ КАРТИНА ГЛАУКОМЫ

Глаукома — это группа заболеваний, которая характеризуется прогрессирующей дегенерацией зрительного нерва, что сопровождается снижением зрительных функций и в итоге приводит к полной слепоте. Глаукома является основной причиной необратимой слепоты во всем мире. Повышенный уровень внутриглазного давления (ВГД) — главный фактор риска для основных видов глаукомы. Первичная открытоугольная глаукома (ПОУГ) — наиболее распространенный вид глаукомы, который характеризуется наличием определенных признаков,

таких как открытый угол передней камеры, постоянное или периодическое повышение уровня ВГД, изменение полей зрения и специфическая дегенерация зрительного нерва. Однако существуют формы открытоугольной глаукомы, связанные с изменениями или включениями в углу передней камеры. Например, синдром псевдоэксфолиации характеризуется накоплением характерного фибриллярного материала на хрусталике и в трабекулярной сети. Отдельно выделяют открытоугольную глаукому с нормальным или псевдонормальным давлением, когда прогрессирующая потеря зрительных функций и дегенерация зрительного нерва происходят при нормальном или даже пониженном уровне ВГД. Причину данного явления до сих пор не удается найти. Глаукома может возникать в любом возрасте, при этом заболевание с ранним началом (до 40 лет) характеризуется менделевским типом наследования, тогда как при позднем начале (после 40 лет) наследование происходит мультифакториально либо по цитоплазматическому типу.

МИТОХОНДРИАЛЬНАЯ КОМПОНЕНТА В ПАТОГЕНЕЗЕ ГЛАУКОМНОЙ ОПТИЧЕСКОЙ НЕЙРОПАТИИ

Как известно, митохондрии потребляют более 90 % доступных молекул свободного кислорода, 15 % из которых превращаются в активные формы кислорода (АФК) даже в нормальных физиологических условиях. Средняя респираторная активность митохондрий снижается с возрастом, что приводит к более высокой продукции АФК и образованию свободных радикалов [26]. Производство митохондриальной АТФ снижается, а количество АФК увеличивается с возрастом как у людей [25–27], так и у грызунов [28, 29]. Механизм гибели ганглиозных клеток сетчатки (ГКС) при глаукомной оптической нейропатии вследствие апоптоза аналогичен другим оптическим невропатиям, связанным с дисфункциями митохондрий [30, 31]. Как известно, ключевую роль в процессе необратимой запрограммированной гибели клетки играют митохондрии с измененными функциями [32–34]. Исследования при индуцированном повышении уровня ВГД на экспериментальной модели глаукомы крыс показали, что митохондриальная дисфункция и AIF (апоптозиндуцирующий фактор) играют решающую роль как при гибели ГКС, так и в дегенерации аксонов зрительного нерва [12]. Исследования на мышах, у которых вызывали повышение ВГД, показали наличие снижения COX (цитохромоксидазы), митохондриального деления и уменьшение количества крист [13]. Кроме того, увеличение ВГД коррелировало с измененной экспрессией OPA1 (оптическая атрофия 1) и индукцией высвобождения OPA1 — белка, который играет решающую роль в слиянии митохондриальной внутренней мембраны [35]. Как известно, митохондрии — внутриклеточные органеллы, вырабатывающие энергию в виде аденозинтрифосфата (АТФ) в результате окислительного фосфорилирования различных субстратов. Нарушение функции митохондрий по высвобождению энергии органических веществ и аккумуляции ее в виде макроэргических фосфатных соединений играет важную роль в патогенезе ПОУГ. Снижение дыхательной функции митохондрий, избыточная продукция активных форм кислорода (АФК), увеличение окислительного повреждения мтДНК приводят к нарушению тканевого дыхания и внутриклеточной сигнализации, развитию митохондриального оксидативного стресса и апоптоза. В связи с этим патогенетически обоснованное применение митохондриально адресованных, возобновляемых антиоксидантных и энерготропных препаратов представляется весьма перспективным.

ОСОБЕННОСТИ МИТОХОНДРИАЛЬНОЙ ГЕНЕТИКИ

Не будет лишним вкратце обозначить особенности митохондриальной генетики. Во-первых, это многокопийность мтДНК — в зависимости от типа клетки количество копий мтДНК варьирует от нескольких сотен до нескольких сот тысяч. Существование множества копий мтДНК зачастую приводит к возникновению гетероплазмии, т.е. состоянию, при котором в одной клетке сосуществуют минимум два варианта мтДНК — мутантная и дикого типа. Патогенные мутации мтДНК, ассоциированные с различными клиническими проявлениями, находятся, как правило, в состоянии гетероплазмии. Нарастание количества мутантных мтДНК приводит к углублению симптоматики заболевания с возрастом. Здесь, однако, стоит отметить, что мутации в состоянии гетероплазмии более характерны для мультиорганных патологий, тогда как моноорганные патологии, к которым относят и оптические нейропатии, часто связывают с мутациями в состоянии гомоплазмии. Во-вторых, в силу повышенной концентрации активных форм кислорода внутри митохондрий мтДНК мутирует значительно быстрее (до 20 раз), нежели ядерная ДНК. В-третьих, мтДНК наследуется по женской линии (за некоторыми редкими исключениями), то есть характеризуется цитоплазматическим типом наследования. Структурно геном митохондрий человека представляет собой двухцепочечную кольцевую молекулу ДНК длиной 16 569 пар нуклеотидов и кодирующую 11 мРНК (для синтеза 13 белков комплексов окислительного фосфорилирования), 2 рРНК и 22 тРНК [36, 37].

Поскольку мтДНК передается по женской линии, сравнение последовательности мтДНК среди коренного населения планеты позволило восстановить древнее происхождение и миграцию женщин. Вся человеческая мтДНК происходит от одного африканского предка, который существовал в Африке примерно 200 тыс. лет назад. Эволюция «предковой» мтДНК (гаплогруппа мтДНК — сцепленное наследование нескольких полиморфизмов) привело к возникновению африканских гаплогрупп мтДНК, таких как L0, L1, L2, L3 и т. д., объединенных в макрогаплогруппу L. Примерно 65 тыс. лет

назад из гаплогруппы L3 возникли две гаплогруппы (N и M), носители которых успешно покинули Африку и колонизировали весь мир. Носители макрогаплогруппы N переместились в умеренную климатическую зону и дали начало европейским и азиатским линиям. Представители другой макрогаплогруппы — M мигрировали на восток через Юго-Восточную Азию и намного позже переместились на север Азии, определив возникновение линии макрогаплогруппы M. Европейские гаплогруппы макрогаплогруппы N включают H, I, J, K, T, U, V, W и X, тогда как азиатские гаплогруппы N включают A, B, F и N9a. Азиатские гаплогруппы макрогаплогруппы M включают C, D, G и M1–M40. Лица с тремя гаплогруппами мтДНК, A, C и D пересекли Берингов мост и колонизировали Америку примерно 20 тыс. лет назад, а затем к ним присоединились люди с гаплогруппами B и X [38].

Несмотря на то что функциональные варианты, связанные с гаплогруппами, могут иметь адаптивные преимущества в исходной среде, смена климатических условий может иметь негативные последствия. В результате в настоящее время мтДНК гаплогруппы ассоциированы с широким спектром метаболических и дегенеративных заболеваний, рака и долголетия [39]. То, что гаплогруппы мтДНК являются функционально важными, было продемонстрировано на клеточных линиях, имеющих одинаковое ядро, но разные мтДНК. Физиологический анализ таких линий достоверно показал их различия. Кроме того, были получены мышиные модели с идентичной ядерной ДНК, но с разными мтДНК гаплотипами, и было показано, что такие химеры различаются фенотипически [40]. Выявление потенциальной роли митохондриального генетического фона в различных отклонениях от физиологической нормы приведет к лучшему пониманию фенотипической изменчивости и вариабельной экспрессии ядерно-кодированных мутаций, наследуемых по Менделю [41].

ПОИСК АССОЦИАЦИЙ ВАРИАНТОВ мтДНК С ГЛАУКОМОЙ

Очевидно, что мутации, возникающие в структуре мтДНК, могут негативно влиять на функционирование комплексов окислительного фосфорилирования. Однако работ, связывающих мутантные варианты мтДНК и клинические проявления заболевания, не так много. Так, секвенирование мтДНК пациентов с ПОУГ позволило выявить 27 новых несинонимичных (приводящих к замене аминокислоты в структуре белка) мутаций, 22 из которых были отнесены к потенциально патогенным. Интересно также, что количество копий мтДНК в группе пациентов варьировало в более широком диапазоне, нежели в контрольной группе [42]. В другом исследовании были проанализированы 101 мтДНК пациентов и 71 мтДНК контрольной группы после того, как не удалось обнаружить мутации в ядерной ДНК, ассоциированные с ПОУГ. Сравнение нуклеотидных последовательностей мтДНК показало, что в гене *ND5* пациентов с ПОУГ несинонимичные замены располагаются достоверно чаще, чем в контрольной группе. Обратная тенденция наблюдается для генома *ND1* и *ND2*. Также авторы исследования наблюдали увеличение нуклеотидного разнообразия в гене *12SrRNA* пациентов по сравнению с контрольной группой. Сравнение пациентов и контрольной группы по принадлежностям их мтДНК к определенным гаплогруппам не позволило выявить каких-либо зависимостей [43]. Еще одно исследование касалось изучения последовательности мтДНК афроамериканцев, страдающих ПОУГ. Авторы обнаружили несколько полиморфизмов, ранее не представленных в базе данных MITOMAP (https://www.mitomap.org/MITOMAP) в ассоциации с ПОУГ. Однако найденные мутации не выдержали критериев отнесения к патогенным [44]. Анализ мтДНК у 20 пациентов с глаукомой нормального давления позволил обнаружить 148 различных новых полиморфных сайтов, из которых три (m.4883C>T, m.9540T>C, m.14766C>T) статистически чаще встречались в группе пациентов с ПОУГ. Применив поправку Бонферрони, авторы выделили лишь синонимичную мутацию m.4883C>T [45]. В другом исследовании была проанализирована мтДНК 16 пациентов с ПОУГ из Индии и 16 пациентов из Ирландии. Авторы обнаружили 7 новых и 8 ранее известных полиморфных вариантов мтДНК [46]. Была проведена попытка исследования полиморфных сайтов в тРНК, ассоциированных с врожденной глаукомой на основании имеющихся литературных данных. Авторы исследования выполнили филогенетический анализ (включая оценку индекса консервативности сайтов тРНК в других 16 видах позвоночных) и обнаружили, что только 6 мутаций (m.7527G>A, m.12153C>T, m.12172A>G, m.12308A>G, m.12330A>G, m.10410T>C) могут быть отнесены к категории патогенных [47]. В японском исследовании приняли участие 123 пациента, из которых 89 с глаукомой нормального давления и 34 с первичной открытоугольной глаукомой. Используя количественную ПЦР, авторы исследования сравнили количество копий мтДНК в образцах крови пациентов с ПОУГ и контрольной группы. Была показана связь между количеством копий мтДНК и измеренной с помощью лазерной спекл-флуографии средней скоростью «размывания ткани» (снижение кровотока) в головке зрительного нерва [48]. Ассоциация принадлежности мтДНК к определенной гаплогруппе с развитием ПОУГ была изучена на 90 пациентах и 95 представителях контрольной группы. Показано, что принадлежность мтДНК к гаплогруппе U, а также некоторые редкие полиморфизмы в гене *ND2* могут оказывать протективный эффект на развитие заболевания [49]. Другое большое когортное исследование было выполнено на 4081 афроамериканце, из которых 1919 являются пациентами с ПОУГ. Было обнаружено, что мужчины, не принадлежащие гаплогруппе L, имеют повышенный риск развития ПОУГ. Данная работа еще раз подтверждает необходимость персонализированного подхода как к диагностическому скринингу, так и к лечению ПОУГ [50].

В целом представленные к настоящему времени данные не позволяют делать однозначные выводы об ассоциации конкретных мутаций и количестве копий мтДНК с патогенезом глаукомы. Кроме того, ни для одной из представленных мутаций не была создана клеточная линия для оценки ее функциональных последствий. Таким образом, можно заключить, что роль мтДНК в патогенезе глаукомы все еще не доказана.

ВОЗМОЖНОСТИ КОРРЕКЦИИ МУТАЦИЙ мтДНК

Несмотря на видимый прогресс генной терапии ядерной ДНК, редактирование мутантных мтДНК все еще остается нерешенной задачей. В настоящее время существуют два подхода для предотвращения наследования мутантной мтДНК. Первый подход представляет собой процедуру цитоплазматической замены, а именно, когда ядерную ДНК яйцеклетки донора перемещают в энуклеированную яйцеклетку реципиента [39, 51]. Следствием такой манипуляции является создание новых вариантов ядерно-цитоплазматической коммуникации [52]. Показаниями к применению подобной процедуры являются митохондриальные заболевания, ассоциированные с патогенными мутациями мтДНК, а также бесплодие неясной этиологии. В последнем случае роль митохондрий во многом сомнительна, и, скорее всего, положительный эффект дает замена всей цитоплазмы яйцеклетки [53]. Второй подход основан на использовании направляемых в митохондрии эндонуклеаз, специфически расщепляющих мутантную мтДНК. В частности, это направляемые в митохондрии эндонуклеазы рестрикции, TAL-эффекторные нуклеазы и нуклеазы типа «цинковые пальцы» [54]. Известно 6 патогенных мутаций (m.8993T>G, m.3243A>G, m.8344A>G, m.9176T>G, m.13513G>A, m.14459G>A) в геноме митохондрий и основная делеция (Δ4977 п.о.), уровень гетероплазмии по которым был успешно снижен благодаря описанным системам. Обозначенные варианты импортируемых в митохондрии нуклеаз были использованы на мышиных моделях как на уровне яйцеклеток [55–57], так и в качестве генной терапии соматических клеток с использованием AAV вирусных векторов [58, 59]. Отдельно стоит отметить системы редактирования на основе CRISPR [60]. Линейка таких систем широко используется в отношении ядерной ДНК, однако до сих пор остается под сомнением их применение к геному митохондрий человека [61]. В настоящее время активно пытаются модифицировать CRISPR системы для редактирования генома митохондрий [62–65].

Описанный подход позволяет лишь уменьшать количество копий всего пула мтДНК либо мтДНК определенного гаплотипа в общем пуле за счет элиминации молекул, в которые был внесен двухцепочечный разрыв. Помимо того что само по себе уменьшение копийности мтДНК также может иметь патологические последствия [66], сложно назвать такую манипуляцию истинным редактированием митохондриального генома. Во многом остаются открытыми вопросы о природе репарации двухцепочечных разрывов в мтДНК [67]. Существуют также доказательства того, что двухцепочечные разрывы губительны для митохондрий, поскольку приводят к элиминации разорванных молекул ферментами репликативной машины митохондрий [68, 69]. Тем не менее существует множество мутаций в состоянии гомоплазмии, если предполагать использование системы редактирования как инструмента генной терапии, а также различные сайты в мтДНК, функционирование которых возможно раскрыть, лишь изменив их нуклеотидную последовательность. Для этого должны быть использованы системы, не привязанные к формированию двухцепочечных разрывов как промежуточного шага в ходе редактирования ДНК. В частности, это новейшие системы редактирования оснований BE4-GAM [70] и ABE 7.10 [71]. Так, конструкция BE4-GAM позволяет исправить мутацию C:G на T:A, тогда как конструкция ABE 7.10 дает возможность исправлять более частные замены A:T на G:C. Основным ограничением использования данных систем, на наш взгляд, является отсутствие точности в исправлении мутации — редактирование основания ДНК происходит в некотором «окне» узнающей последовательности [72]. Описанные системы построены на нуклеазе SpCas9, что накладывает ограничение на выбор редактируемой мутации относительно PAM последовательности. С другой стороны, известны как другие нуклеазы, которые можно было использовать вместо SpCas9 [73], так и технологии изменения узнавания PAM сайта [74, 75]. Все это оставляет надежду на то, что в не столь отдаленной перспективе подобные технологии, направленные на исправление мутаций в мтДНК, найдут свое применение в реальной медицинской практике, как и редактирование ядерной ДНК [76].

Другим способом коррекции митохондриальной недостаточности являются методы современной биомедицины, направленные на коррекцию физиологических процессов в клетке и нормализацию электрон-транспортной функции дыхательной цепи в митохондриях в условиях гипоксии. Однако перед исследователями и клиницистами встали вопросы продолжительности заместительного эффекта энерготропных метаболитов при терапии митохондриальных болезней и сложности проникновения тех или иных органических молекул внутрь митохондрий. Работы М.Н. Кондрашовой и соавт. доказали, что терапевтический эффект янтарной кислоты основан не на заместительном, а на сигнальном принципе [77, 78]. Иными словами, янтарная кислота обладает свойствами сигнальной молекулы, запускающей важнейшие биохимические механизмы адаптации организма при воздействии экстремальных факторов среды. Кроме того, доказана возможность введения тех или иных молекул в митохондрии благодаря открытию большого и сложного комплекса транспортных систем, обслуживающих эти органеллы [78].

В связи с этим большой интерес представляет отечественный препарат цитофлавин. Он относится к группе комбинированных субстратных антигипоксантов. Так, в его состав входят естественный метаболит — янтарная кислота, никотинамид, рибофлавин и инозин. Цитофлавин оказывает антигипоксическое и антиоксидантное действие. Важной особенностью данной комбинации является наличие в ней N-метилглюкамина, выполняющего роль своеобразного транспортера янтарной кислоты в клетки. Таким образом, для получения эффекта достаточно назначать микродозы препарата (5–10 мг/кг/сут) [79].

В настоящее время в многочисленных исследованиях было продемонстрировано, что цитофлавин является эффективным компонентом для улучшения зрительных функций и функции нервной системы при самых разных заболеваниях, в основе которых лежит повреждение нервных клеток [80–84]. Его действие было изучено и в отношении ПОУГ [85, 86]. В работах исследователей было показано, что цитофлавин способствует метаболической адаптации нейронов (ишемическому прекондиционированию) и стабилизации глаукомной оптиконейропатии, обеспечивая структурно-функциональную целостность и выживаемость ганглиозных клеток сетчатки. Цитофлавин проявил себя как мощный антиоксидант и антигипоксант. На фоне применения цитофлавина у пациентов с ПОУГ достоверно уменьшалась выраженность оксидативного стресса, снижался плазменный уровень продуктов перекисного окисления липидов, а также повышалась антиоксидантная активность крови у пациентов с ПОУГ [86].

ЗАКЛЮЧЕНИЕ

Результаты работ, обобщенных в данном обзоре, еще больше подтверждают важную роль митохондриальной дисфункции в развитии дегенерации зрительного нерва при глаукомной оптической нейропатии. Однако определенных патогенных мутаций мтДНК так и не было найдено. Вероятно, обнаруженные в каждом из исследований мутации мтДНК являются гаплогрупп-специфическими вариантами и характерны для конкретных популяций человека. В этом контексте исследование мтДНК жителей России представляет интерес для понимания структуры митохондриального генофонда страны и его связи с клиническим проявлением определенных заболеваний, в частности, глаукомной оптической нейропатии. Поиск новых мутаций мтДНК даст возможность определить дальнейшую тактику в коррекции необратимой нейродегенерации при глаукомной оптической нейропатии. Генная терапия, в свою очередь, меняет практику классической клинической медицины на практику молекулярной медицины, делая лечение заболевания более персонализированным, эффективным и безопасным.

Многообразие потенциальных патологических нарушений клеточного энергообмена при ишемических гипоксических состояниях (повреждения различных звеньев цикла Кребса, дыхательной цепи, бета-окисления и др.), отсутствие возможности выявить конкретное точечное повреждение митохондрий свидетельствует о необходимости научно-прикладных разработок, направленных на создание современных принципов энерготропного лечения (по отработке состава энерготропных комплексов, тщательному подбору доз активных веществ, определению оптимальных схем лечения, в том числе с учетом хронобиологических ритмов) и делает актуальным внедрение в широкую клиническую практику комплексов энерготропных препаратов, обладающих способностью воздействовать сразу на несколько ключевых этапов клеточного энергообмена. Однако при каждой нозологической форме должны разрабатываться свои специализированные комплексы, включающие патогенетически наиболее значимые компоненты клеточного энергообмена. Одним из таких потенциальных препаратов комплексного действия для лечения ПОУГ может являться цитофлавин.

УЧАСТИЕ АВТОРОВ:

Газизова И.Р. — научная концепция и дизайн, написание текста;
Мазунин И.О. — написание текста, научное редактирование;
Малишевская Т.Н. — написание текста;
Киселева О.А. — научное редактирование;
Гаджиев А.М. — оформление библиографии;
Ринджибал Ал-М. — оформление библиографии.

ЛИТЕРАТУРА/REFERENCES

1. Quigley H.A., Broman A.T. The number of people with glaucoma worldwide in 2010 and 2020. *Br J Ophthalmol*. 2006;90(3):262–267. DOI: 10.1136/bjo.2005.081224
2. Tham Y.C., Li X., Wong T.Y., Quigley H.A., Aung T., Cheng C.Y. Global prevalence of glaucoma and projections of glaucoma burden through 2040: a systematic review and meta-analysis. Ophthalmol. 2014;121:2081–2090. DOI: 10.1016/j.ophtha.2014.05.013
3. Sharif N.A. Glaucomatous optic neuropathy treatment options: the promise of novel therapeutics, techniques and tools to help preserve vision. *Neural Regen Res*. 2018;13(7):1145–1150. DOI: 10.4103/1673-5374.235017
4. Inman D.M., Harun-Or-Rashid M. Metabolic Vulnerability in the Neurodegenerative Disease Glaucoma. *Front Neurosci*. 2017;11:146. Published 2017 Mar 30. DOI: 10.3389/fnins.2017.00146
5. Calkins D.J., Horner P.J. The cell and molecular biology of glaucoma: axonopathy and the brain. *Invest Ophthalmol Vis Sci*. 2012;53(5):2482–2484. DOI: 10.1167/iovs.12-9483i
6. Casson R.J., Chidlow G., Wood J.P., Crowston J.G., Goldberg I. Definition of glaucoma: clinical and experimental concepts. *Clin Experiment Ophthalmol*. 2012;40:341–349. DOI: 10.1111/j.1442-9071.2012.02773.x
7. Авдеев, Р.В., Александров, А.С., Бакунина, Н.А., Басинский и др. Модель первичной открытоугольной глаукомы: манифестирование и исходы. Клиническая медицина. 2014;12:64–72. [Avdeev A.V., Alexandrov A.S., Bakunina N.A., Basinsky A.S. et al. A model of primary open-angle glaucoma: manifestations and outcomes. Clinical medicine = *Klinicheskaya medicina*. 2014;12:64–72 (In Russ.)]
8. Kong Y.X., Coote M.A., O'Neill E.C., Gurria L.U., Vie J., Garway-Heath D., Medeiros F.A., Crowston J.G. Glaucomatous optic neuropathy evaluation project: a standardized internet system for assessing skills in optic disc examination. *Clin Experiment Ophthalmol*. 2011;39:308–317. DOI: 10.1111/j.1442-9071.2010.02462.x
9. Osborne N.N., Núñez-Álvarez C., Joglar B., et al. Glaucoma: Focus on mitochondria in relation to pathogenesis and neuroprotection. *Eur J Pharmacol*. 2016;Sep:15(787):127–133. DOI: 10.1016/j.ejphar.2016.04.032
10. Yang X.J., Ge J., Zhuo Y.H. Role of mitochondria in the pathogenesis and treatment of glaucoma. *Chin Med J (Engl)*. 2013;126(22):4358-4365.
11. Kamel K., Farrell M., O'Brien C. Mitochondrial dysfunction in ocular disease: Focus on glaucoma. *Mitochondrion*. 2017;35:44–53. DOI: 10.1016/j.mito.2017.05.004
12. Munemasa Y., Kitaoka Y., Kuribayashi J., Ueno S. Modulation of mitochondria in the axon and soma of retinal ganglion cells in a rat glaucoma model. *J Neurochem*. 2010;115:1508–1519. DOI: 10.1111/j.1471-4159.2010.07057.x
13. Ju W., Liu Q., Kim K., Crowston J.G., Linsey J.D., Agarwal N., Ellisman M.H., Perkins G. A., Weinreb R.N. Elevated hydrostatic pressure triggers mitochondrial fission and decreases cellular ATP in differentiated RGC-5 cells. *Invest Ophthalmol & Visual Science*. 2007;48:2145–2151. DOI: 10.1167/iovs.06-0573

14. Barron M.J., Griffiths P., Turnbull D.M., Bates D., Nichols P. The distributions of mitochondria and sodium channels reflect the specific energy requirements and conduction properties of the human optic nerve head. *Br J Ophthalmol*. 2004;88(2):286–290. DOI: 10.1136/bjo.2003.027664
15. Izzotti A., Sacca S.C., Longobardi M. Cartiglia C. Mitochondrial damage in the trabecular meshwork of patients with glaucoma. *Archives of Ophthalmology*. 2010;128:724–730. DOI: 10.1001/archophthalmol.2010.87
16. Alekseev V., Gazizova I. Morphological changes in the mitochondria of cells of trabecular zone in patients with primary open-angle glaucoma. 10th European Glaucoma Society Congress Copenhagen. (Accessed 09.04.2019).
17. Harun-Or-Rashid M., Pappenhagen N., Palmer P.G., Smith M.A., Gevorgyan V. Structural and Functional Rescue of Chronic Metabolically Stressed Optic Nerves through Respiration. *The Journal of Neuroscience*. 2018;38(22):5122–5139. DOI: 10.1523/jneurosci.3652-17.2018
18. DiMauro S., Schon E., Carelli V., Hirano M. The clinical maze of mitochondrial neurology. *Nature Reviews Neurology*. 2013;9(8):429–444. DOI: 10.1038/nrneurol.2013.126
19. Joseph J., Denisova N., Bielinski D., Fisher D., Shukitt-Hale B. Oxidative stress protection and vulnerability in aging: putative nutritional implications for intervention. *Mech Ageing Dev*. 2000;116(2-3):141–153. DOI: 10.1016/s0047-6374(00)00128-7
20. Olanow C. An introduction to the free radical hypothesis in Parkinson's disease. *Ann Neurol*. 1992;32(S1):S2–S9. DOI: 10.1002/ana.410320703
21. Chrysostomou V., Rezania F., Trounce I., Crowston J. Oxidative stress and mitochondrial dysfunction in glaucoma. *Curr Opin Pharmacol*. 2013;13(1):12–15. DOI: 10.1016/j.coph.2012.09.008
22. Ito Y., Di Polo A. Mitochondrial dynamics, transport, and quality control: A bottleneck for retinal ganglion cell viability in optic neuropathies. *Mitochondrion*. 2017;36:186–192. DOI: 10.1016/j.mito.2017.08.014
23. Cordeiro M.F., Normando E.M., Cardoso M.J., Miodragovic S., Jeylani S., Davis B.M., Guo L., Ourselin S., A'hern R., Bloom P.A. Real-time imaging of single neuronal cell apoptosis in patients with glaucoma. *Brain*. 2017;140(6):1757–1767. DOI: 10.1093/brain/awx088
24. Lascaratos G., Garway-Heath D., Willoughby C., Chau K., Schapira A. Mitochondrial dysfunction in glaucoma: Understanding genetic influences. Mitochondrion. 2012;12(2):202–212. DOI: 10.1016/j.mito.2011.11.004
25. Saccà S., Izzotti A., Rossi P., Traverso C. Glaucomatous outflow pathway and oxidative stress. *Exp Eye Res*. 2007;84(3):389–399. DOI: 10.1016/j.exer.2006.10.008
26. Cooper J., Mann V., Schapira A. Analyses of mitochondrial respiratory chain function and mitochondrial DNA deletion in human skeletal muscle: Effect of ageing. *J Neurol Sci*. 1992;113(1):91–98. DOI: 10.1016/0022-510X(92)90270-U
27. Ojaimi J., Masters C., Opeskin K., McKelvie P., Byrne E. Mitochondrial respiratory chain activity in the human brain as a function of age. *Mech Ageing Dev*. 1999;111(1):39–47. DOI: 10.1016/S0047-6374(99)00071-8
28. Boveris A., Navarro A. Brain mitochondrial dysfunction in aging. *IUBMB Life*. 2008;60(5):308–314. DOI: 10.1002/iub.46
29. Navarro A., Boveris A. The mitochondrial energy transduction system and the aging process. *American Journal of Physiology-Cell Physiology*. 2007;292(2):C670–C686. DOI: 10.1152/ajpcell.00213.2006
30. Calandrella N., Scarsella G., Pescosolido N., Risuleo G. Degenerative and apoptotic events at retinal and optic nerve level after experimental induction of ocular hypertension. *Mol Cell Biochem*. 2007;301(1–2):155–163. DOI: 10.1007/s11010-006-9407-0
31. Мазунин И.О., Володько Н.В. Наследственная оптическая нейропатия Лебера. *Вестник офтальмологии*. 2018;134(2):92. [Mazunin I.O., Volodko N.V. Leber hereditary optic neuropathy]. Annals of Ophthalmology = *Vestnik oftal'mologii*. 2018;134(2):92 (In Russ.)]. DOI: 10.17116/oftalma2018134292-96
32. Kasahara A., Scorrano L. Mitochondria: from cell death executioners to regulators of cell differentiation. *Trends Cell Biol*. 2014;24(12):761–770. DOI: 10.1016/j.tcb.2014.08.005
33. Chen M., Liu B., Ma J., Ge J., Wang K. Protective effect of mitochondria-targeted peptide MTP-131 against oxidative stress-induced apoptosis in RGC-5 cells. *Mol Med Rep*. 2017;15(4):2179–2185. DOI: 10.3892/mmr.2017.6271
34. Lv B., Chen T., Xu Z., Huo F., Wei Y., Yang X. Crocin protects retinal ganglion cells against H2O2-induced damage through the mitochondrial pathway and activation of NF-κB. *Int J Mol Med*. 2015;37(1):225–232. DOI: 10.3892/ijmm.2015.2418
35. Ju W.K., Kim K.Y., Lindsey J.D., Angert M., Patel A., Scott R.T., Liu Q., Crowston J.G., Ellisman M.H., Perkins G.A., Weinreb R.N. Elevated hydrostatic pressure triggers release of OPA1 and cytochrome C, and induces apoptotic cell death in differentiated RGC-5 cells. *Mol Vis*. 2009;15:120–134.
36. Mazunin I., Volodko N., Starikovskaya E., Sukernik R. Mitochondrial genome and human mitochondrial diseases. *Mol Biol (NY)*. 2010;44(5):665–681. DOI: 10.1134/s0026893310050018
37. Patrushev M., Kamenski P., Mazunin I. Mutations in mitochondrial DNA and approaches for their correction. *Biochemistry (Moscow)*. 2014;79(11):1151–1160. DOI: 10.1134/S0006297914110029
38. Torroni A., Achilli A., Macaulay V., Richards M., Bandelt H. Harvesting the fruit of the human mtDNA tree. *Trends in Genetics*. 2006;22(6):339–345. DOI: 10.1016/j.tig.2006.04.001
39. Wallace D. Mitochondrial genetic medicine. *Nat Genet*. 2018;50(12):1642–1649. DOI: 10.1038/s41588-018-0264-z
40. Latorre-Pellicer A., Moreno-Loshuertos R., Lechuga-Vieco A.V., Sánchez-Cabo F., Torroja C., Acín-Pérez R., Calvo E., Aix E., González-Guerra A., Logan A., Bernad-Miana M.L., Romanos E., Cruz R., Cogliati S., Sobrino B., Carracedo Á., Pérez-Martos A., Fernández-Silva P., Ruíz-Cabello J., Murphy M.P., Flores I., Vázquez J., Enríquez J.A. Mitochondrial and nuclear DNA matching shapes metabolism and healthy ageing. *Nature*. 2016;535(7613):561–565. DOI: 10.1038/nature18618
41. Morava E., Kozicz T., Wallace D. The phenotype modifier: is the mitochondrial DNA background responsible for individual differences in disease severity. *J Inherit Metab Dis*. 2019;42(1):3-4. DOI: 10.1002/jimd.12050
42. Abu-Amero K., Morales J., Bosley T. Mitochondrial Abnormalities in Patients with Primary Open-Angle Glaucoma. Investigative *Opthalmology & Visual Science*. 2006;47(6):2533. DOI: 10.1167/iovs.05-1639
43. Banerjee D., Banerjee A., Mookherjee S., Vishal M., Mukhopadhyay A., Sen A., Basu A., Ray K. Mitochondrial Genome Analysis of Primary Open Angle Glaucoma Patients. *PLoS ONE*. 2013;8(8):e70760. DOI: 10.1371/journal.pone.0070760
44. Collins D.W., Gudiseva H.V., Trachtman B.T., Jerrehian M., Gorry T., Merritt III W.T., Rhodes A.L., Sankar P.S., Regina M., Miller-Ellis E., O'Brien J.M. Mitochondrial Sequence Variation in African-American Primary Open-Angle Glaucoma Patients. *PLoS ONE*. 2013;8(10):e76627. DOI: 10.1371/journal.pone.0076627
45. Jeoung J., Seong M., Park S., Kim D., Kim S., Park K. Mitochondrial DNA Variant Discovery in Normal-Tension Glaucoma Patients by Next-Generation Sequencing. *Investigative Opthalmology & Visual Science*. 2014;55(2):986. DOI: 10.1167/iovs.13-12968
46. Sundaresan P., Simpson D., Sambare C., Duffy S., Lechner J., Dastane A., Dervan E.W., Vallabh N., Chelerkar V., Deshpande M., O'Brien C., McKnight A.J., Willoughby C.E. Whole-mitochondrial genome sequencing in primary open-angle glaucoma using massively parallel sequencing identifies novel and known pathogenic variants. *Genetics in Medicine*. 2014;17(4):279–284. DOI: 10.1038/gim.2014.121
47. Yi Q., Deng G., Zhou H., Wu G., Tang L. Mitochondrial transfer RNA variants and primary congenital glaucoma. *Mitochondrial DNA*. 2015:1–3. DOI: 10.3109/19401736.2015.1028050
48. Inoue-Yanagimachi M., Himori N., Sato K., Kokubun T., Asano T., Shiga Y., Tsuda S., Kunikata H., Nakazawa T. Association between mitochondrial DNA damage and ocular blood flow in patients with glaucoma. *British Journal of Ophthalmology*. 2018:bjophthalmol-2018-312356. DOI: 10.1136/bjophthalmol-2018-312356
49. Singh L.N., Crowston J.G., Lopez Sanchez M.I., Van Bergen N.J., Kearns L.S., Hewitt A.W., Yazar S., Mackey D.A., Wallace D.C., Trounce I.A. Mitochondrial DNA Variation and Disease Susceptibility in Primary Open-Angle Glaucoma. Investigative *Opthalmology & Visual Science*. 2018;59(11):4598. DOI: 10.1167/iovs.18-25085
50. Gudiseva H., Pistilli M., Salowe R., Singh L.N., Collins D.W., Cole B., He J., Merriam S., Khachataryan N., Henderer J., Addis V., Cui Q.N., Sankar P.V., Miller-Ellis E., Chavali V.R., Ying G.S., Wallace D., O'Brien J.M. The association of mitochondrial DNA haplogroups with POAG in African Americans. *Exp Eye Res*. 2019;181:85–89. DOI: 10.1016/j.exer.2019.01.015
51. Gorman G., McFarland R., Stewart J., Feeney C., Turnbull D. Mitochondrial donation: from test tube to clinic. *The Lancet*. 2018;392(10154):1191–1192. DOI: 10.1016/S0140-6736(18)31868-3
52. Eyre-Walker A. Mitochondrial Replacement Therapy: Are Mito-nuclear Interactions Likely To Be a Problem? *Genetics*. 2017;205(4):1365–1372. DOI: 10.1534/genetics.116.196436
53. Labarta E., de los Santos M.J., Herraiz S., Escribá M.J., Marzal A., Buigues A., Pellicer A. Autologous mitochondrial transfer as a complementary technique to intracytoplasmic sperm injection to improve embryo quality in patients undergoing in vitro fertilization — a randomized pilot study. *Fertil Steril*. 2019;111(1):86–96. DOI: 10.1016/j.fertnstert.2018.09.023
54. Bacman S., Pereira C., Moraes C. Targeted Mitochondrial Genome Elimination. *Mitochondrial Biology and Experimental Therapeutics*. 2018:535–563. DOI: 10.1007/978-3-319-73344-9_24
55. Reddy P., Ocampo A., Suzuki K., Luo J., Bacman S.R., Williams S.L., Sugawara A., Okamura D., Tsunekawa Y., Wu J., Lam D., Xiong X., Montserrat N., Esteban C.R., Liu G.H., Sancho-Martinez I., Manau D., Civico S., Cardellach F., O'Callaghan M., Campistol J., Zhao H., Campistol J.M., Moraes C.T., Belmonte J. Selective Elimination of Mitochondrial Mutations in the Germline by Genome Editing. *Cell*. 2015;161(3):459–469. DOI: 10.1016/j.cell.2015.03.051
56. Yang Y., Wu H., Kang X., Liang Y., Lan T., Li T., Tan T., Peng J., Zhang Q., An G., Liu Y., Yu Q., Ma Z., Lian Y., Soh B.S. Targeted elimination of mutant mitochondrial DNA in MELAS-iPSCs by mitoTALENs. *Protein Cell*. 2018;9(3):283–297. DOI: 10.1007/s13238-017-0499-y
57. McCann B., Cox A., Gammage P., Stewart J., Zernicka-Goetz M., Minczuk M. Delivery of mtZFNs into Early Mouse Embryos. *Methods in Molecular Biology*. 2018:215–228. DOI: 10.1007/978-1-4939-8799-3_16
58. Bacman S.R., Kauppila J.H., Pereira C.V., Nissanka N., Miranda M., Pinto M., Williams S.L., Larsson N.G., Stewart J.B., Moraes C.T. MitoTALEN reduces mutant mtDNA load and restores tRNAAla levels in a mouse model of heteroplasmic mtDNA mutation. *Nat Med*. 2018;24(11):1696–1700. DOI: 10.1038/s41591-018-0166-8
59. Gammage P.A., Viscomi C., Simard M.L., Costa A.S., Gaude E., Powell C.A., Haute L.V., McCann B.J., Rebelo-Guiomar P., Cerutti R., Zhang L., Rebar E.J., Zeviani M., Frezza C., Stewart J.B., Minczuk M. Genome editing in mitochondria corrects a pathogenic mtDNA mutation in vivo. *Nat Med*. 2018;24(11):1691–1695. DOI: 10.1038/s41591-018-0165-9
60. Jinek M., Chylinski K., Fonfara I., Hauer M., Doudna J., Charpentier E. A Programmable Dual-RNA-Guided DNA Endonuclease in Adaptive *Bacterial Immunity. Science*. 2012;337(6096):816–821. DOI: 10.1126/science.1225829
61. Gammage P., Moraes C., Minczuk M. Mitochondrial Genome Engineering: The Revolution May Not Be CRISPR-Ized. *Trends in Genetics*. 2018;34(2):101–110. DOI: 10.1016/j.tig.2017.11.001
62. Jo A., Ham S., Lee G., Lee Y., Kim S., Lee Y., Shin J., Le Y. Efficient Mitochondrial Genome Editing by CRISPR/Cas9. *Biomed Res Int*. 2015;2015:1–10. DOI: 10.1155/2015/305716

63. Loutre R., Heckel A., Smirnova A., Entelis N., Tarassov I. Can Mitochondrial DNA be CRISPRized: Pro and Contra. *IUBMB Life*. 2018;70(12):1233–1239. DOI: 10.1002/iub.1919
64. Verechshagina N., Nikitchina N., Yamada Y., Harashima H., Tanaka M., Orishchenko K., Mazunin I. Future of human mitochondrial DNA editing technologies. *Mitochondrial DNA Part A*. 2018;30(2):214–221. DOI: 10.1080/24701394.2018.1472773
65. Bian W., Chen Y., Luo J., Wang C., Xie S., Pei D. A knock-in strategy for editing human and zebrafish mitochondrial DNA using mito-CRISPR/Cas9 system. *ACS Synth Biol. 2019*. DOI: 10.1021/acssynbio.8b00411
66. Clay Montier L., Deng J., Bai Y. Number matters: control of mammalian mitochondrial DNA copy number. *Journal of Genetics and Genomics*. 2009;36(3):125–131. DOI: 10.1016/s1673-8527(08)60099-5
67. Nissanka N., Minczuk M., Moraes C. Mechanisms of Mitochondrial DNA Deletion Formation. *Trends in Genetics*. 2019;35(3):235–244. DOI: 10.1016/j.tig.2019.01.001
68. Nissanka N., Bacman S., Plastini M., Moraes C. The mitochondrial DNA polymerase gamma degrades linear DNA fragments precluding the formation of deletions. *Nat Commun*. 2018;9(1). DOI: 10.1038/s41467-018-04895-1
69. Peeva V., Blei D., Trombly G., Corsi S., Szukszto M.J., Rebelo-Guiomar P., Gammage P.A., Kudin A.P., Becker C., Altmüller J., Minczuk M., Zsurska G., Kunz W.S. Linear mitochondrial DNA is rapidly degraded by components of the replication machinery. *Nat Commun*. 2018;9(1). DOI: 10.1038/s41467-018-04131-w
70. Komor A.C., Zhao K.T., Packer M.S., Gaudelli N.M., Waterbury A.L., Koblan L.W., Kim Y.B., Badran A.H., Liu D.R. Improved base excision repair inhibition and bacteriophage Mu Gam protein yields C:G-to-T:A base editors with higher efficiency and product purity. Sci Adv. 2017;3(8):eaao4774. DOI: 10.1126/sciadv.aao4774
71. Gaudelli N.M., Komor A.C., Rees H.A., Packer M.S., Badran A.H., Bryson D.I., Liu D.R. Programmable base editing of A•T to G•C in genomic DNA without DNA cleavage. *Nature*. 2017;551(7681):464–471. DOI: 10.1038/nature24644
72. Rees H., Liu D. Base editing: precision chemistry on the genome and transcriptome of living cells. *Nature Reviews Genetics*. 2018;19(12):770–788. DOI: 10.1038/s41576-018-0059-1
73. Komor A., Badran A., Liu D. CRISPR-Based Technologies for the Manipulation of Eukaryotic Genomes. *Cell*. 2017;168(1–2):20–36. DOI: 10.1016/j.cell.2016.10.044
74. Kleinstiver B.P., Prew M.S., Tsai S.Q., Topkar V.V., Nguyen N.T., Zheng Z., Gonzales A., Li Z., Peterson R.T., Yeh J.R., Aryee M.J., Joung J.K. Engineered CRISPR-Cas9 nucleases with altered PAM specificities. *Nature*. 2015;523(7561):481–485. DOI: 10.1038/nature14592
75. Kleinstiver B.P., Prew M.S., Tsai S.Q., Nguyen N.T., Topkar V.V., Zheng Z., Joung J.K. Broadening the targeting range of Staphylococcus aureus CRISPR-Cas9 by modifying PAM recognition. *Nat Biotechnol*. 2015;33(12):1293–1298. DOI: 10.1038/nbt.3404
76. Porteus M. A New Class of Medicines through DNA Editing. New England Journal of Medicine. 2019;380(10):947–959. DOI: 10.1056/nejmra1800729
77. Zarubina T.V., Lukk M.V. Antihypoxic and antioxidant effects of exogenous succinic acid and aminothiol succinate-containing antihypoxants. *Buii Exp Biol. Med*. 2012;153(3):336–339. DOI: 10.1007/s10517-012-1709-5
78. Кондрашова М.Н., Хундерякова Н.В., Захарченко М.В. Оригинальный цитобиохимический метод выявления индивидуальных различий физиологического состояния организма по комплексной характеристике (Паттерну) активности сукцинатдегидрогеназы. *Medline.ru Биомедицинский журнал*. 2009;10:27–43. [Kondrashova M.N., Hunderyakova N.V., Zakharchenko M.V. An original cytobiochemical method for identifying individual differences in the physiological state of an organism according to the complex characteristic (Pattern) of succinate dehydrogenase activity. *Medline.ru Biomeditsinskii zhurnal*. 2009;10:27–43 (In Russ.)]
79. Михин В.П. Цитопротекция в кардиологии: достигнутые успехи и перспективы. *Архивъ внутренней медицины*. 2014;1:44–49. [Mikhin V.P. Cytoprotection in cardiology: achieved succeesses and outlooks. The Russian Archives of internal medicine =*Arkhiv vnutrennei meditsiny*. 2014;1:44–49 (In Russ.)]
80. Федин А.И. Оксидантный стресс и применение антиоксидантов в неврологии. *Нервные болезни*. 2002;1:15–18. [Fedin A.I. Oxidative stress and the use of antioxidants in neurology. Neurology = *Nervnye bolezni*. 2002;1:15–18 (In Russ.)]
81. Yellon D.M., Hausenloy D.J. Myocardial reperfusion injury. *N Engl J Med*. 2007;357(11):1121–1135. DOI: 10.1056/NEJMra071667
82. Измайлова Т., Федорова Н., Петричук С., Басаргина Е. Митохондриальные нарушения у детей с хронической сердечной недостаточностью: эффекты цитофлавина. *Российский педиатрический журнал*. 2012;(4):21–22. [Izmailova T., Fedorova N., Petrichuk S., Basargina E. Mitochondrial disorders in children with chronic heart failure: effects of cytoflavin. Russian pediatrical journal = *Rossiiskii pediatricheskii zhurnal*. 2012;(4):21–22 (In Russ.)]
83. Почепень О. Оценка эффективности цитофлавина при лечении токсико-гипоксической энцефалопатии после тяжелой травмы. *Журнал неврологии и психиатрии им. С.С.Корсакова*. 2010;10:23–29. [Pochepen' O. Evaluation of the effectiveness of cytoflavin in the treatment of toxic-hypoxic encephalopathy after a severe injury. S.S. Korsakov Journal of Neurology and Psychiatry = Zhurnal nevrologii i psikhiatrii imeni S.S. Korsakova =*Nevrologiya i psikhiatriya*. 2010;10:23-29. (In Russ.).]
84. Газизова И.Р., Тихомирова И.Ю. Роль митохондриальной дисфункции при глаукоме. *Медицинский вестник Башкортостана*. 2015;10(2):153–156. [Gazizova I.R., Tikhomirova I.Yu. The role of mitochondrial dysfunction in glaucoma. Bashkortostan Medical Journal = *Meditsinskii vestnik Bashkortostana*. 2015;10(2):153–156 (In Russ.)]
85. Гусев А.Н., Красногорская В.Н., Сорокина Е.В., Гусева Е.В. Результаты лечения глаукомной оптической нейропатии с использованием препаратов Цитофлавин и Комбилипен. *Современные технологии в офтальмологии*. 2015;2:154–155. [Gusev A.N., Krasnogorskaya V.N., Sorokina E.V., Guseva E.V. The results of the treatment of glaucoma optic neuropathy using the drugs Cytoflavin and Combilipen. Modern technologies in ophthalmology = *Sovremennye tekhnologii v oftal'mologii*. 2015;2:154–155 (In Russ.)]
86. Малишевская Т.Н., Юсупов А.Р., Шатских С.В., Филиппова Ю.Е., Антипина Н.А., Клиндюк Т.С., Богданова Д.С., Кондратьева Л.А. Исследование эффективности и безопасности применения препарата Цитофлавин у пациентов с первичной открытоугольной глаукомой. *Вестник офтальмологии*. 2019;135(2):83–92. [Malishevskaya T.N., Yusupov A.R., Shatskikh S.V., Filippova Yu.E., Antipina N.A., Klindyuk T.S., Bogdanova D.S., Kondrat'eva L.A. Study of the efficacy and safety of the use of the drug Cytoflavin in patients with primary open-angle glaucoma. Annals of Ophthalmology = *Vestnik oftal'mologii*. 2019;135(2):83–92 (In Russ.)]

СВЕДЕНИЯ ОБ АВТОРАХ

ФГБНУ «Институт экспериментальной медицины»
Газизова Ильмира Рифовна
доктор медицинских наук, врач-офтальмолог
ул. Академика Павлова, 12, Санкт-Петербург, 197376, Российская Федерация

Центр геномных исследований, Балтийский федеральный университет им. И. Канта
Мазунин Илья Олегович
кандидат медицинских наук, заведующий лабораторией молекулярно-генетических технологий
ул. А. Невского, 14, Калининград, 236016, Российская Федерация

Национальный медицинский исследовательский центр глазных болезней Гельмгольца
Малишевская Татьяна Николаевна
доктор медицинских наук, руководитель отделения аналитической работы
ул. Садовая-Черногрязская, 14/19, Москва, 105062, Российская Федерация

Национальный медицинский исследовательский центр глазных болезней Гельмгольца
Киселева Ольга Александровна
доктор медицинских наук, начальник отдела глаукомы
ул. Садовая-Черногрязская, 14/19, Москва, 105062, Российская Федерация

ГБУЗ «Всеволожская клиническая межрайонная больница»
Гаджиев Абдулла Магомедович
врач-офтальмолог
Колтушское шоссе, 20, Всеволожск, 188640, Российская Федерация

ФГБНУ «Институт экспериментальной медицины»
Ринджибал Ал-Майсам
аспирант
ул. Академика Павлова, 12, Санкт-Петербург, 197376, Российская Федерация

ABOUT THE AUTHORS

Institute of Experimental Medicine
Gazizova Ilmira R.
MD, ophtalmologist
Akademika Pavlova str., 12, Saint Petersburg, 197376, Russian Federation

Center for Genomic Research, Immanuel Kant Baltic Federal University
Mazunin Ilya O.
PhD, head of laboratory of molecular genetic technologies
A. Nevskogo str., 14, Kaliningrad, 236016, Russian Federation

Helmholtz National medical center of Eye Diseases
Malishevskaya Tat'yana N.
MD, ophtalmologist, Head of Analytical Work
Sadovaya-Chernogryazskaya str., 14/19, Moscow, 105062, Russian Federation

Helmholtz National medical center of Eye Diseases
Kiseleva Olga A.
MD, Head of Glaucoma Department
Sadovaya-Chernogryazskaya str., 14/19, Moscow, 105062, Russian Federation

State instituition of health care of Leningrad region "Vsevolozhsk clinical interdistrict hospital"
Gadzhiev Abdulla M.
Ophtalmologist
Koltushskoe highway, 20, Vsevolozhsk, 188640, Russian Federation

Institute of Experimental Medicine
Rindzhibal Al-Maisam
postgraduate
Akademika Pavlova str., 12, Saint Petersburg, 197376, Russian Federation

ISSN 1816-5095 (print); ISSN 2500-0845 (online)
https://doi.org/10.18008/1816-5095-2019-4-487-493

поступила 27.10.18
was received 27.10.18

Особенности зрительных нарушений при тромбофилии Лейдена

Е.Э. Иойлева[1,2] А.В. Зиновьева[1]

[1] ФГАУ «МНТК “Микрохирургия глаза” им. акад. С.Н. Федорова»
Министерства здравоохранения Российской Федерации
Бескудниковский бульвар, 59а, Москва, 127486, Российская Федерация

[2] ФГБОУ ВО «Московский государственный медико-стоматологический университет им. А.И. Евдокимова»
Министерства здравоохранения Российской Федерации
ул. Делегатская, 20, стр. 1, Москва, 127486, Российская Федерация

РЕЗЮМЕ **Офтальмология. 2019;16(4):487–493**

Наследственные тромбофилии являются общепризнанным важным фактором риска развития системных и локальных тромбоэмболических событий. В статье продемонстрирован случай семейного наследования тромбофилии Лейдена, сопровождающийся развитием зрительных нарушений. Наиболее часто при наследственных тромбофилиях возникают венозные тромбоэмболии, реже встречаются артериальные окклюзии, которые описаны в литературе последних лет лишь как отдельные клинические случаи. Наследственные тромбофилии в европейской популяции в большей степени ассоциированы с наличием протромботической мутации в гене фактора коагуляции V (фактор Лейдена), при этом риск тромботических осложнений существенно возрастает при гомозиготных формах полиморфизма. Наличие комбинированных мутаций в нескольких факторах коагуляции также приводит к возрастанию риска тромбоэмболий. Следствием лейденовской мутации является устойчивость активированного фактора V к расщепляющему действию активированного протеина С, являющегося естественным эндогенным антикоагулянтным белком. Развитие резистентности приводит к замедлению инактивации фактора V и возрастанию количества тромбина. В представленной работе интерес вызывает развитие последовательной билатеральной окклюзии центральной артерии сетчатки (ЦАС) у пациента среднего возраста с гетерозиготной формой тромбофилии Лейдена. Помимо наследственного нарушения системы гемостаза у пациента имелись и кардиоваскулярные факторы риска (гипертоническая болезнь, атеросклероз), что оказало потенцирующий эффект в отношении развития окклюзии. Учитывая аутосомно-доминантный характер наследования лейденовской мутации, была обследована единственная дочь пациента, из офтальмологических нарушений у которой определялись кратковременные эпизоды *amaurosis fugax* на фоне мигренеподобных головных болей. Для верификации диагноза тромбофилии Лейдена обоим пациентам была проведена молекулярно-генетическая диагностика. В настоящее время отсутствуют крупные проспективные исследования, демонстрирующие оптимальный и экономически эффективный подход к выявлению генетических полиморфизмов тромбофилии у пациентов с ретинальными сосудистыми окклюзиями в повседневной клинической практике. В статье обсуждаются возможные дополнительные факторы риска развития тромбоэмболий, меры профилактики манифестных и рецидивирующих сосудистых окклюзий у пациентов с наследственными нарушениями системы свертывания крови и их родственников.

Ключевые слова: тромбофилия, фактор Лейдена, тромбоз центральной вены сетчатки, окклюзия центральной артерии сетчатки, передняя ишемическая нейропатия, *amaurosis fugax*

Для цитирования: Иойлева Е.Э., Зиновьева А.В. Особенности зрительных нарушений при тромбофилии Лейдена. *Офтальмология.* 2019;16(4):487–493. https://doi.org/10.18008/1816-5095-2019-4-487-493

Прозрачность финансовой деятельности: Никто из авторов не имеет финансовой заинтересованности в представленных материалах или методах

Конфликт интересов отсутствует

CC BY 4.0

Clinical Features of Visual Disturbances in Leiden Thrombophilia

E.E. Ioyleva[1,2], A.V. Zinov'eva[2]

[1] The S. Fyodorov Eye Microsurgery Federal State Institution
Beskudnikovsky blvd, 59a, Moscow, 127486, Russian Federation

[2] A.I. Yevdokimov Moscow State University of Medicine and Dentistry
Delegatskaya str., 20, build. 1, Moscow, 127473, Russian Federation

ABSTRACT

Ophthalmology in Russia. 2019;16(4):487–493

The hereditary thrombophilias is a well-recognized important risk factor for a systemic and local thromboembolic events development. The case of Leiden thrombophilia family inheritance concomitant by the visual disturbances development are shown in this article. Most commonly in hereditary thrombophilias, venous thrombembolias occur, arterial occlusions which have been reported in the recent literature only as individual clinical cases occur more rarely. In the European population hereditary thrombophilias are associated with a prothrombotic mutation in the coagulation factor V gene (Leiden factor) in a greater degree; herewith the risk of thrombotic complications is increasing significantly in homozygous polymorphism forms. Presence of combined mutations in several clotting factors also leads to risk of thrombembolias increase. Consequence of the Leiden mutation is a V activator resistance to the resolving action of the activated protein C which is a natural endogenous anticoagulant protein. Resistance development leads to a deceleration of V factor inactivation and to increasing of the thrombin amount. In the work presented here, development of the consistent bilateral occlusion of the central retinal artery (CRA) in a middle-aged patient with a heterozygous form of Leiden thrombophilia is the subject of interest. Along with the hereditary hemostatic system abnormality, the patient also had cardiovascular risk factors (hypertensive disease, atherosclerosis) which had a potentiating effect on the occlusion development. Taking into account the autosomal dominant nature of the Leiden mutation inheritance, the patient's only daughter was examined; brief episodes of *amaurosis fugax* against the background of headaches similar to migraine were detected due to ophthalmological abnormalities. For verification of the Leiden thrombophilia diagnosis, both patients underwent molecular genetic diagnostics. Currently there are no large prospective studies showing the optimal and economically viable approach for identification of thrombophilia genetic polymorphisms in patients with retinal vascular occlusions in daily clinical experience. Possible additional risk factors for thrombembolias development, prevention services for manifest and recurrent vascular occlusions in patients with hereditary blood coagulation system abnormalities and their relatives are discussed in this article.

Keywords: thrombophilia, Leiden factor, thrombosis of the central retinal vein, occlusion of the central retinal artery, anterior ischemic neuropathy, *amaurosis fugax*

For citation: Ioyleva E.E., Zinov'eva A.V. Clinical Features of Visual Disturbances in Leiden Thrombophilia. *Ophthalmology in Russia*. 2019;16(4):487–493. https://doi.org/10.18008/1816-5095-2019-4-487-493

Financial Disclosure: No author has a financial or property interest in any material or method mentioned

There is no conflict of interests

АКТУАЛЬНОСТЬ

Общепризнанно, что развитие ретинальных сосудистых окклюзий имеет многофакторный характер. Наиболее значимыми в патогенезе ретинальных окклюзий являются сердечно-сосудистые факторы риска, такие как гипертоническая болезнь, гиперлипидемия, сахарный диабет, атеросклероз и курение [1, 2]. Однако в ряде случаев возникновение ретинальных окклюзий нельзя объяснить наличием кардиоваскулярных факторов риска, в особенности у пациентов молодого возраста, в связи с этим внимание исследователей в последние годы было направлено на изучение патофизиологической роли аномалий системы свертывания крови в развитии глазных тромботических событий [3, 4].

Тромбофилии представляют группу наследственных заболеваний, связанных с повышенным риском развития тромбоэмболий [5]. Наиболее частой причиной тромбофилии является точечная мутация гена F5, известного как фактор Лейдена, которая встречается у 5 % белого населения [6]. В случае семейной тромбофилии мутации в факторе Лейдена обнаруживаются до 50 % случаев [7]. Причиной возникновения мутации в гене F5 служит аминокислотная замена гуанина на аденин в нуклеотиде 1691 гена F5, результатом этого является резистентность прокоагулянтного фактора V к действию активированного протеина С (АПС), обладающего антикоагулянтной активностью, что приводит к замедлению инактивации фактора V и увеличению генерации тромбина [7]. Более 90 % случаев устойчивости к АПС обусловлены наличием точечной мутации в гене фактора V [8]. Мутация в гене F5 наследуется по аутосомно-доминантному типу [9]. Известно, что риск развития венозной тромбоэмболии (ВТЭ) у гетерозигот увеличивается в 7 раз, а у гомозигот — в 20 [10]. Риск системного тромбоза при тромбофилии возрастает при дополнительном воздействии приобретенных протромботических факторов риска, включающих прием гормональных препаратов (эстрогена и тестостерона), беременность, оперативные вмешательства, длительную иммобилизацию и курение [5].

Основным клиническим проявлением тромбофилии Лейдена является развитие ВТЭ, наиболее часто поражающей глубокие вены нижних конечностей. Тромбозы

в системе церебральных, ретинальных, печеночных, яичниковых и почечных вен встречаются реже [7]. В отношении артериальных окклюзий при тромбофилии Лейдена получены противоречивые данные, в настоящее время неизвестен риск их возникновения у гомо- и гетерозигот с мутацией Лейдена в связи с малой выборкой пациентов, включаемых в исследования [7]. Однако в ряде работ получены убедительные сведения об увеличении риска развития ишемического инсульта и острой ишемии миокарда при комбинации мутации Лейдена хотя бы с одним сердечно-сосудистым фактором риска [11–13].

ПАЦИЕНТЫ И МЕТОДЫ

В рамках данной работы были обследованы два пациента — отец 58 лет и дочь 32 лет. Было проведено стандартное офтальмологическое обследование (визометрия, пневмотонометрия, периметрия, биомикроскопия, офтальмоскопия). Фоторегистрацию изображений глазного дна выполняли с использованием аппарата Visucam 500 (Carl Zeiss Meditec, США). Дополнительно была выполнена спектральная оптическая когерентная томография (ОКТ) макулярной области сетчатки и диска зрительного нерва (ДЗН) с помощью аппарата RTVue XR Avanti (Optovue, США). Сканирование макулярной области осуществляли по протоколу Line, сканирование области ДЗН — по протоколу исследования параметров головки зрительного нерва (ONH). В протоколе ONH анализировали толщину слоя нервных волокон сетчатки (RNFL) по секторам. Помимо офтальмологического обследования пациентам проводили гемостазиологическое исследование (протромбин, аЧТВ, МНО, фибриноген, антитромбин III, D-димер, плазминоген, протеин C, протеин S, резистентность к АПС) и молекулярно-генетическое исследование полиморфизма c.1601G>A гена F5 («мутация Лейдена»).

РЕЗУЛЬТАТЫ

В 2017 году в МНТК МГ был обследован пациент 58 лет с жалобами на снижение зрения и сужение полей зрения обоих глаз. Из анамнеза известно, что 8 месяцев назад у пациента внезапно возникли жалобы на резкое безболезненное снижение зрения левого глаза, а также на головную боль и повышение артериального давления до 220/110 мм рт. ст. Пациент отмечает, что ранее возникало преходящее нарушение зрения обоих глаз в виде «дымки», «тумана» на фоне головных болей, проходящее самостоятельно в течение нескольких минут. Пациент был доставлен в неврологическое отделение больницы по месту жительства с подозрением на острое нарушение мозгового кровообращения. При обследовании врачом-неврологом изменений неврологического статуса не выявлено. При консультации пациента врачом-офтальмологом был поставлен диагноз окклюзии центральной артерии сетчатки (ЦАС) левого глаза, пациент был переведен в офтальмологическое отделение. Острота зрения OD составила 0,7 н/к, OS — 0,01 н/к ех. При офтальмоскопии OS определялся бледный ишемический отек сетчатки, симптом «вишневой косточки», внутриглазное давление (ВГД) OD — 18 мм рт. ст., OS — 16 мм рт. ст. При лабораторных исследованиях в общем анализе крови показатели были в пределах референсных значений. При анализе коагулограммы (протромбин, аЧТВ, МНО) изменений не выявлено, в липидном профиле — гиперхолестеринемия (7,2 ммоль/л). По данным эхокардиографии определялась гипертрофия миокарда левого желудочка, атеросклерозирование корня аорты и створок клапанов. При выполнении магнитно-резонансной томографии (МРТ) головного мозга перивентрикулярно и в области базальных ядер определялись глиозные очаги, соответствующие областям перенесенных лакунарных инсультов. По данным компьютерной томографии (КТ) головного мозга данных за наличие свежих очаговых и объемных изменений вещества головного мозга и по ходу оболочечных пространств получено не было, отмечались последствия лакунарных инсультов перивентрикулярной области. По результатам дуплексного сканирования брахиоцефальных артерий (БЦА) был выявлен атеросклероз БЦА: циркулярные атеросклеротические бляшки в устье внутренней сонной артерии слева — 48 %, справа — 25 %, в области бифуркации общей сонной артерии — 35 %. Пациент был консультирован врачом-терапевтом: назначены гипотензивные препараты для коррекции артериальной гипертензии, гиполипидемические средства по поводу гиперхолестеринемии. В стационаре применяли местную гормональную и гипотензивную терапию, внутривенные инфузии пентоксифиллина. При выписке пациент не отметил улучшения зрения левого глаза. Через 1 месяц у пациента произошло резкое безболезненное снижение зрения на правом глазу, он вновь был доставлен в офтальмологическое отделение больницы по месту жительства. По данным выписки пациент был госпитализирован с диагнозом окклюзия ЦАС правого глаза. Острота зрения OD составила — pr. luc. c., OS — 0,01 н/к ех, ВГД: OD — 15 мм рт. ст., OS — 16 мм рт. ст. Пациенту вновь была проведена местная гипотензивная и гормональная, сосудистая и ноотропная терапия, по итогам которой пациент отметил незначительное улучшение зрения на OD. Острота зрения OD при выписке пациента составила 0,01 н/к ех.

При обращении пациента в МНТК МГ острота зрения составляла OU — 0,01 н/к ех. ВГД OU — 16 мм рт. ст. При биомикроскопии: оба глаза спокойны, конъюнктива бледно-розовая, роговица прозрачная, передняя камера средней глубины, факосклероз. При офтальмоскопии обоих глаз: ДЗН с бледным оттенком, границы четкие, артерии резко сужены, запустевшие, в макулярной области — отсутствие рефлекса. При периметрии: абсолютная центральная скотома, концентрическое сужение поля зрения обоих глаз. При проведении оптической когерентной томографии (ОКТ) макулярной зоны

OU отмечалось сглаживание фовеальной депрессии, резкое истончение внутренних слоев сетчатки (рис. 1, 2). По данным ОКТ ДЗН OU — истончение перипапиллярного слоя нервных волокон сетчатки во всех секторах. Таким образом, при обследовании пациента на OU определялась атрофия зрительного нерва как исход окклюзии ЦАС.

При анализе данных обследований пациента было отмечено наличие множественных сосудистых поражений ишемического характера в системе церебрального кровоснабжения у пациента среднего возраста, быстрое последовательное поражение обоих глаз, отсутствие изменений скрининговой коагулограммы (протромбин, аЧТВ, МНО), в связи с этим была заподозрена наследственная форма тромбофилии и выполнена расширенная гемостазиограмма (протромбин, аЧТВ, МНО, фибриноген, антитромбин III, D-димер, плазминоген, протеин C, протеин S, резистентность к АПС) для детальной оценки системы свертывания крови. В результате исследования резистентности к АПС было выявлено снижение индекса резистентности < 2. Учитывая, что подавляющее большинство случаев устойчивости к АПС связано с наличием мутации в гене F5 [8], для верификации тромбофилии Лейдена было выполнено молекулярное генетическое исследование. Результаты ДНК-анализа показали, что пациент гетерозиготен по коагуляционному фактору V (G1691A; Arg506Gln), что предрасполагало к генетически унаследованному нарушению свертывания крови. Пациенту была рекомендована консультация гематолога и генетика. При консультации гематолога пациенту был назначен постоянный прием антиагрегантного препарата из группы блокаторов гликопротеиновых рецепторов (IIв/IIIа) тромбоцитов.

Учитывая аутосомно-доминантный характер наследования заболевания, целесообразно проводить обследование членов семьи пациентов с тромбофилией Лейдена. В рамках данной работы была обследована единственная дочь пациента 32 лет на предмет выявления офтальмологических нарушений. Из анамнеза известно, что пациентка длительное время не может забеременеть, наблюдалась у акушера-гинеколога по месту жительства с диагнозом трубно-перитонеального бесплодия, при этом исследования системы гемостаза не проводились. Из жалоб женщина отмечает кратковременное преходящее ухудшение зрения в виде затуманивания на фоне головных болей. Острота зрения OU — 1,0. При биомикроскопии: оба глаза спокойны, конъюнктива бледно-розовая, роговица прозрачная, передняя камера средней глубины, влага прозрачная, хрусталик прозрачен, розовый рефлекс с глазного дна. При офтальмоскопии обоих глаз: ДЗН розовый, границы четкие, соотношение калибра артерии : вены = 1 : 3, макулярная область в пределах возрастной нормы. При проведении ОКТ макулярной зоны — слои сетчатки дифференцированны, профиль центральной ямки сохранен. При проведении ОКТ ДЗН обоих глаз — морфометрические параметры ДЗН в пределах референсных значений. Результаты ДНК-анализа показали, что пациентка, как и ее отец, гетерозиготна по коагуляционному фактору V (G1691A; Arg506Gln). Пациентка была проинформирована о возрастании риска тромбозов во время беременности, необходимости консультации гемостазиолога перед планированием беременности, а также о потенцирующих факторах риска тромбоэмболий (курение, гормональная терапия, длительная иммобилизация).

ОБСУЖДЕНИЕ

Известно, что наличие нарушений в системе коагуляционных факторов в сочетании с сердечно-сосудистыми факторами риска ассоциировано с повышенной частой ретинальных сосудистых окклюзий (так называемый синергический эффект) [20]. В представленном случае у пациента, помимо тромбофилии Лейдена, присутствовала неконтролируемая гипертоническая болезнь высокой степени и атеросклероз, что оказало потенцирующий эффект на развитие билатеральной окклюзии ЦАС. Помимо тромбозов в системе ветвей глазной артерии у пациента имелись ишемические нарушения в системе церебрального кровообращения, о чем свидетельствует наличие многочисленных очагов глиоза в веществе головного мозга, визуализируемых по данным МРТ и КТ. Наличие множественных рецидивирующих тромбоэмболий позволило предположить у пациента наличие

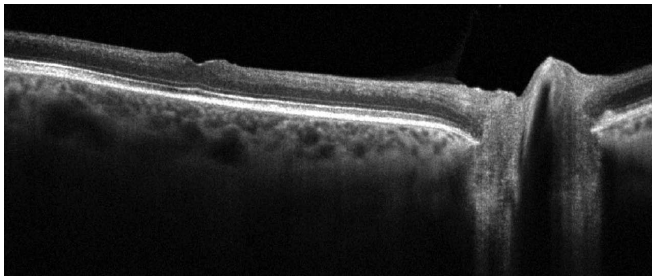

Рис. 1. ОКТ макулярной зоны правого глаза в режиме Line на аппарате RTVue XR Avanti (Optovue, США)

Fig. 1. OCT of the right eye macular zone in the “Line” mode performed on the “RTVue XR Avanti” (Optovue, USA) apparatus

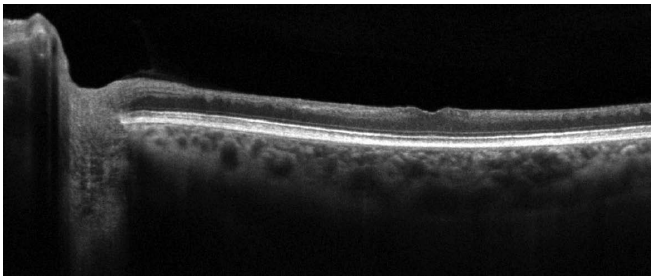

Рис. 2. ОКТ макулярной зоны левого глаза в режиме Line на аппарате RTVue XR Avanti (Optovue, США)

Fig. 2. OCT of the left eye macular zone in the “Line” mode performed on the “RTVue XR Avanti” (Optovue, USA) apparatus

тромбофилии, что было подтверждено при молекулярно-генетическом тестировании. Безусловно, данные о наличии отягощенной семейной наследственности по тромбофилии также должны учитываться при постановке диагноза. Так, в представленном случае в семье гены полиморфизма тромбофилии были выявлены у дочери пациента.

В литературе за последние годы были описаны единичные случаи артериальной окклюзии на фоне тромбофилии Лейдена, как с наличием, так и отсутствием потенцирующих факторов риска [10–13,15–19]. В настоящее время отсутствуют крупные исследования по определению рисков и вероятности развития нарушений артериального кровообращения у таких пациентов.

Многочисленные исследования продемонстрировали значительное увеличение распространенности тромбофилии Лейдена у пациентов с тромбозом центральной вены сетчатки и ее ветвей [5], в частности, по данным Larson и соавт., у 26 % пациентов в возрасте до 50 лет причиной окклюзии центральной вены сетчатки послужило наличие мутации в факторе V [14]. Реже встречается окклюзия центральной артерии сетчатки и ее ветвей. Так, в ряде клинических случаев было показано, что данное состояние ассоциировано с наличием комбинированных мутаций в тромбогенных факторах [10, 15]. Однако R. Tayyanipour и соавт. описывали случай окклюзии ветви центральной артерии сетчатки у молодой женщины, гетерозиготной только по тромбофилии Лейдена [16]. A. Bessero также сообщал о двух пациентах, имевших мутацию только в факторе Лейдена, с дефектами поля зрения, развившимися вследствие артериальной окклюзии [17]. В литературе были описаны случаи транзиторных эпизодов потери зрения у пациентов с гиперкоагуляционным статусом при тромбофилии Лейдена, являющихся следствием нарушения кровообращения в системе ветвей глазной или задней мозговой артерии и приводящим к развитию ретинальной или корковой ишемии [18]. Наиболее часто эпизоды *amaurosis fugax* возникали на фоне мигренеподобных головных болей, а также при отмене антикоагулянтных препаратов пациентами [18]. C. Cursiefen и соавт. сообщили о случае возникновения билатеральных рецидивирующих инфарктов головки зрительного нерва, ассоциированных с одновременной тромбогенной мутацией фактора V и фактора II [19]. Были зарегистрированы множественные случаи развития неартериитной передней ишемической нейропатии при тромбофилии Лейдена [20]. В исследовании V. Nagy и соавт. показано, что у пациентов с тромбофилией Лейдена значительно повышен риск развития передней ишемической нейропатии: у 24 % пациентов с передней ишемической нейропатией определялась резистентность к АПС по сравнению с 5,9 % пациентов в контрольной группе [8].

При предположении у пациента тромбофилии Лейдена диагностика заболевания включает анализ резистентности к АПС и определение генетического маркера — ДНК-анализа гена F5 для идентификации мутации Лейдена и поиска специфической замены гуанина на аденин в нуклеотиде 1691 [7]. Анализ резистентности к АПС включает определение аЧТВ в плазме при наличии и отсутствии стандартизированного количества экзогенного АПС. Анализ основывается на следующем принципе: при добавлении в нормальную плазму АПС инактивирует факторы Va и VIIa, что замедляет коагуляцию и продлевает аЧТВ. Фенотип, устойчивый к АПС, характеризуется минимальным продлением аЧТВ в ответ на АПС и, соответственно, низким соотношением [7]. Чувствительность данного анализа составляет 85 %, специфичность — 90 %. Однако к этому исследованию можно приступать не ранее чем через 2 недели после завершения антикоагулянтной терапии тромбоза [21]. В случае получения пациентом антикоагулянтной терапии можно использовать модифицированный анализ резистентности к АПС, основанный на предварительном добавлении к используемой тест-системе плазмы с дефицитом фактора V, что приводит к нормализации факторов, влияющих на соотношение резистентности АПС (белок S и другие факторы свертывания, зависящие от витамина K) [7]. Модифицированный анализ имеет чувствительность и специфичность, приближающуюся к 100 % [22]. Стоит отметить, что проведение молекулярно-генетического тестирования будет достоверно даже при приеме варфарина или гепарина в течение всего острого эпизода тромбоза. Проведение ДНК-анализа рекомендуется у пациентов с повышенным титром волчаночных антител, пролонгированным исходным уровнем аЧТВ, а также с низкими или пограничными значениями резистентности АПС. При обследовании родственников пациента с тромбофилией Лейдена для подтверждения диагноза также рекомендуется выполнение молекулярно-генетического тестирования [23].

Тромбофилии остаются сложным заболеванием в диагностике, так как основным их клиническим проявлением является развитие тромбоэмболий. К сожалению, в настоящее время общепринятых рекомендаций для проведения диагностических исследований с целью выявления возможных причин тромбообразования не существует. Согласно экспертному литературному обзору R.D. Press и соавт. по диагностике и управлению тромбофилией, тестирование для определения лейденовской мутации рекомендуется выполнять при наличии у пациента одного из следующих критериев: рецидивирующей ВТЭ; манифестной ВТЭ в возрасте до 50 лет; ВТЭ в любом возрасте при отсутствии провоцирующих факторов риска; первой ВТЭ в атипичном анатомическом участке (например, в системе церебральных вен, брыжеечной, портальной или печеночной вене); первой ВТЭ, связанной с беременностью, послеродовым периодом или необъяснимым прерыванием беременности во втором или третьем семестре; ВТЭ на фоне приема

оральных контрацептивных средств или заместительной гормональной терапии [24]. В настоящее время нет убедительных доказательств того, что продолжительность и интенсивность антиагрегантной или антикоагулянтной терапии в лечении ВТЭ у пациентов с тромбофилией Лейдена должна отличаться от терапии ВТЭ другой этиологии [24].

ЗАКЛЮЧЕНИЕ

Учитывая большое количество возможных глазных проявлений, связанных с наследованием лейденовской мутации, таких как тромбоз вен и окклюзия артерий сетчатки, развитие передней ишемической нейропатии, транзиторные эпизоды потери зрения, для врача-офтальмолога при обследовании таких пациентов важным становится предположение о рассмотрении представленных нарушений как манифестных тромботических событий, возможно, сопряженных с наличием тромбофилии, особенно если такие нарушения сочетаются с клиническими критериями, представленными выше. Большое значение имеет обследование членов семей пациентов с наследственными нарушениями системы свертывания крови без соматического отягощения и при отсутствии тромбозов в связи с необходимостью раннего начала антиагрегантной или антикоагулянтной терапии в случае развития тромбоэмболий. Ведение пациентов с тромбофилиями предполагает обследование и наблюдение различными специалистами для тщательного выявления и мониторирования сердечно-сосудистых факторов риска. Ранняя идентификация тромбофильного состояния у пациента и его ближайших родственников помогает исключить возможные тромбогенные факторы риска, способствующие развитию локальных и системных тромбоэмболий (прием оральных контрацептивов, применение гормональной заместительной терапии, длительные авиаперелеты, хирургические вмешательства), а также обеспечить тщательный мониторинг таких пациентов в период беременности.

УЧАСТИЕ АВТОРОВ:

Иойлева Е.Э. — идея и концепция публикации, редактирование;
Зиновьева А.В. — сбор и обработка материала, написание текста.

ЛИТЕРАТУРА/REFERENCES

1. Schockman S., Glueck C.J., Hutchins R.K., Patel J., Shah P., Wang P. Diagnostic ramifications of ocular vascular occlusion as a first thrombotic event associated with factor V Leiden and prothrombin gene heterozygosity. *Clinical Ophthalmology.* 2015;9:591–600. DOI: 10.2147/OPTH.S80714
2. Nagy V., Takacs L., Steiber Z, Pfliegler G., Berta A. Thrombophilic screening in retinal artery occlusion patients. *Clinical Ophthalmology.* 2008;2(3):557–561.
3. Pianka P., Almog Y., Man O., Goldstein M., Sela B.A., Loewenstein A. Hyperhomocystinemia in patients with nonarteritic anterior ischemic optic neuropathy, central retinal artery occlusion, and central retinal vein occlusion. *Ophthalmology.* 2000;107(8):1588–1592. DOI: 10.1016/S0161-6420(00)00181-0
4. Salomon O., Huna-Baron R., Moisseiev J., Rosenberg N., Rubovitz A., Steinberg D.M., Davidson J., Sela B.A., Seligsohn U. Thrombophilia as a cause for central and branch retinal artery occlusion in patients without an apparent embolic source. *Eye.* 2001;15(4):511–514. DOI: 10.1038/eye.2001.164
5. Murin S., Marelich G.P., Arroliga A.C., Matthay R.A. Hereditary Thrombophilia and Venous Thromboembolism. *American Journal of Respiratory and Critical Care Medicine*. 1998;158(5):1369–1373. DOI: 10.1164/ajrccm.158.5.9712022
6. De Stefano V., Chiusolo P., Paciaroni K., Leone G. Epidemiology of factor V Leiden: clinical implications. *Seminars in Thrombosis and Hemostasis*. 1998;24(4):367–379. DOI: 10.1055/s-2007-996025
7. Kujovich J.L. Factor V Leiden thrombophilia. *Genetics IN Medicine.* 2011;13:1–16. DOI: 10.1097/GIM.0b013e3181faa0f2
8. Nagy V., Facsko A., Takacs L., Balazs E., Berta A., Balogh I., Edes I., Czuriga I., Pfliegler G. Activated protein C resistance in anterior ischaemic optic Neuropathy. *Acta Ophthalmologica Scandinavica.* 2004;82:140–143. DOI: 10.1111/j.1600-0420.2004.00226.x
9. Gottlieb J.L., Blice J.P., Mestichelli B., Konkle B.A., Benson W.E. Activated Protein C Resistance, Factor V Leiden, and Central Retinal Vein Occlusion in Young Adults. *Archives of Ophthalmology.* 1998;116(5):577–579. DOI: 10.1001/archopht.116.5.577
10. Dhar-Munshi S., Ayliffe W.H., Jayne D. Branch Retinal Arteriolar Occlusion Associated with Familial Factor V Leiden Polymorphism and Positive Rheumatoid Factor. *Archives of Ophthalmology*. 1999;117(7):978–979.
11. Rosendaal F.R., Siscovick D.S., Schwartz S.M., Beverly R.K., Psaty B.M., Longstreth W.T. Jr, Raghunathan T.E., Koepsell T.D., Reitsma P.H. Factor V Leiden (resistance to activated protein C) increases the risk of myocardial infarction in young women. *Blood*. 1997;89:2817–2821.
12. Mannucci P.M. Fine particulate: it matters. *Journal of Thrombosis and Haemostasis.* 2010;8:659–661. DOI: 10.1111/j.1538-7836.2010.03804.x
13. Margaglione M., D'Andrea G., Giuliani N., et al. Inherited prothrombotic conditions and premature ischemic stroke: sex difference in the association with factor V Leiden. *Arteriosclerosis, Thrombosis, and Vascular Biology.* 1999;19:1751–1756.
14. Backhouse O., Parapia L., Mahomed I., Lee D. Familial thrombophilia and retinal vein occlusion. *Eye.* 2000;14:13–17. DOI: 10.1038/eye.2000.4
15. Talman T., Scharf J., Meyer E., Lanir N. Miller B., Brenner B. Retinal arterial occlusion in a child with factor V Leiden and thermolabile methylene tetrahydrofolate reductase mutations. *American Journal of Ophthalmology.* 1997;124(5):689–691.
16. Tayyanipour R., Pulido J.S., Postel E.A., Lipkowitz J.L., Pisciotta A., Braza E. Arterial vascular occlusion associated with factor V Leiden gene mutation. *Retina.* 1998;18:376–377.
17. Bessero A.C., Borruat F.X. Visual dysfunction and arterial occlusion: is there an association with factor V Leiden mutation? Four case reports. *Journal Francais D'Opthalmologie.* 2006;29:43–46.
18. Frye R.E. Transient Visual Loss Associated with the Factor V Leiden Mutation. North American Journal of Medicine and Science. 2017;10(2):61–64. DOI: 10.7156/najms.2017.1002061
19. Cursiefen C., Schonherr U., Schwender S., Grossmann R. Recurrent optic nerve headinfarctions associated with combined factor V Leiden- and factor II:G20210A-mutation. *Acta Ophthalmologica Scandinavica.* 1999;77:625–627.
20. Lorca-Barchín J., Medrano-Martínez V., Francés-Pont I., Fernández-Izquierdo S., Mallada-Frechin J., Piqueras-Rodríguez L. Non-Arteritic Anterior Ischemic Optic Neuropathy and Factor V Leiden. *Journal of Neurological Disorders.* 2015;2(3):303.
21. Пизова Н.В., Степанова М.В. Тромбофилии, связанные с резистентностью к активированному протеину С: генетические полиморфизмы и инсульт. *Неврологический журнал.* 2012;6:4–11. [Pizova N.V., Stepanova M.V. Thrombophilia associated with resistance to activated protein C: genetic polymorphisms and stroke. Neurological Journal = *Nevrologicheskiy zhurnal.* 2012;6:4–11 (In Russ.)]
22. Kapiotis S., Quehenberger P., Jilma B., Handler S., Pabinger-Fasching I., Mannhalter C., Speiser W. Improved characteristics of aPC-resistance assay: Coatest aPC resistance by predilution of samples with factor V deficient plasma. *American Journal of Clinical Pathology.* 1996;106:588–593. DOI: 10.1093/ajcp/106.5.588
23. Grody W.W., Griffin J.H., Taylor A.K., Korf B.R., Heit J.A. Factor V Leiden Working Group. American College of Medical Genetics consensus statement on factor V Leiden mutation testing. *Genetics in Medicine.* 2001;3:139–148. DOI: 10.109700125817-200103000-00009
24. Press R.D., Bauer K.A., Kujovich J.L., Heit J.A. Clinical utility of factor V Leiden (R506Q) testing for the diagnosis and management of thromboembolic disorders. *Archives of Pathology & Laboratory Medicine.* 2002;126(11):1304–1318. DOI: 10.1043/0003-9985(2002)126<1304:CUOFVL>2.0.CO;2

СВЕДЕНИЯ ОБ АВТОРАХ

ФГАУ «МНТК “Микрохирургия глаза” им. акад. С.Н. Федорова» Министерства здравоохранения Российской Федерации
ФГБОУ ВО «Московский государственный медико-стоматологический университет им. А.И. Евдокимова» Министерства здравоохранения Российской Федерации
Иойлева Елена Эдуардовна
доктор медицинских наук, ученый секретарь, профессор кафедры глазных болезней Бескудниковский бульвар, 59а, Москва, 127486, Российская Федерация
ул. Делегатская, 20/1, Москва, 127473, Российская Федерация

ФГБОУ ВО «Московский государственный медико-стоматологический университет им. А.И. Евдокимова» Министерства здравоохранения Российской Федерации
Зиновьева Александра Витальевна
ординатор
ул. Делегатская, 20/1, Москва, 127473, Российская Федерация

ABOUT THE AUTHORS

The S. Fyodorov Eye Microsurgery Federal State Institution
A.I. Yevdokimov Moscow State University of Medicine and Dentistry
Ioyleva Elena E.
MD, PhD, professor
Beskudnikovsky blvd, 59a, Moscow, 127486, Russian Federation
Delegatskaya str., 20, build. 1, Moscow, 127473, Russian Federation

A.I. Yevdokimov Moscow State University of Medicine and Dentistry
Zinov’eva Aleksandra V.
resident
Delegatskaya str., 20, build. 1, Moscow, 127473, Russian Federation

ISSN 1816-5095 (print); ISSN 2500-0845 (online)
https://doi.org/10.18008/1816-5095-2019-4-494-500

поступила 13.11.18
was received 13.11.18

Эффективность тампонады витреальной полости эмульсией перфторорганического соединения с растворами антибиотиков в лечении грамотрицательных эндофтальмитов (экспериментальное исследование)

И.А. Фролычев[1] Н.П. Паштаев[1,2] Н.А. Поздеева[1,2] Д.В. Сычёва[2]

[1] Чебоксарский филиал ФГАУ НМИЦ «МНТК “Микрохирургия глаза” им. акад. С.Н. Федорова» Министерства здравоохранения Российской Федерации
пр. Тракторостроителей, 10, Чебоксары, 428028, Российская Федерация

[2] ГАУ ДПО «Институт усовершенствования врачей» Министерства здравоохранения Чувашской Республики
ул. Михаила Сеспеля, 27, Чебоксары, 428018, Российская Федерация

РЕЗЮМЕ **Офтальмология. 2019;16(4):494–500**

Целью исследования явилась оценка эффективности лечения послеоперационного эндофтальмита на экспериментальной модели грамотрицательного эндофтальмита. **Материал и методы**. Для создания экспериментальной модели эндофтальмита 30 кроликам (30 глаз) была проведена факоэмульсификация прозрачного хрусталика. В конце операции всем выполнено интравитреальное введение 0,1 мл микробной взвеси *Escherichia coli*, содержащей 100 клеток возбудителя. Через 12 часов после проведенного заражения у всех кроликов появились признаки тяжелого послеоперационного эндофтальмита. Кролики были разделены на 2 группы. Первую группу составили 15 кроликов (15 глаз), которым была выполнена витрэктомия с интравитреальным введением комбинации антибиотиков (2,25 мг цефтазидима и 1 мг ванкомицина). Вторую группу составили 15 кроликов (15 глаз), которым была выполнена витрэктомия с тампонадой витреальной полости ПФОС и интравитреальным введением комбинации антибиотиков (2,25 мг цефтазидима и 1 мг ванкомицина). **Результаты.** Лечение кроликов II группы было более эффективным по сравнению с первой группой (p = 0,0018). По данным ЭРГ зрительные функции удалось сохранить 6 кроликам I группы (40 %) и 10 кроликам II группы (66,67 %). В первой группе, помимо функциональной гибели, наблюдалась и анатомическая гибель глаза в 33,33 % случаев. При применении предлагаемой методики во II группе глазное яблоко удалось сохранить во всех 100 % случаев. **Заключение.** Экспериментальное исследование подтвердило эффективность предлагаемого способа лечения эндофтальмита. Данная методика лечения является универсальной, вне зависимости от этиологической причины заболевания.

Ключевые слова: эндофтальмит, витрэктомия, перфтордекалин, интравитреальное введение, ванкомицин, цефтазидим

Для цитирования: Фролычев И.А., Паштаев Н.П., Поздеева Н.А., Сычёва Д.В. Эффективность тампонады витреальной полости эмульсией перфторорганического соединения с растворами антибиотиков в лечении грамотрицательных эндофтальмитов (экспериментальное исследование). *Офтальмология.* 2019;16(4):494–500. https://doi.org/10.18008/1816-5095-2019-4-494-500

Прозрачность финансовой деятельности: Никто из авторов не имеет финансовой заинтересованности в представленных материалах или методах

Конфликт интересов отсутствует

Выражаем благодарность Колбовской Любови Витальевне, заведующей бактериологической лабораторией бюджетного учреждения «Городская клиническая больница № 1» Министерства здравоохранения Чувашской Республики, за проведение бактериологических исследований.

CC BY 4.0

Efficacy of Tamponade of Vitreal Cavity by Perfluororganic Compound Emulsion with Antibiotics Solutions in Treatment of Gram Negative Endopthalmitis (Experimental Study)

I.A. Frolychev[1], N.P. Pashtaev[1,2], N.A. Pozdeyeva[1,2], D.V. Sycheva[2]

[1] Cheboksary branch of the S. Fyodorov Eye Microsurgery Federal State Institution
Tractorostroiteley ave., 10, Cheboksary, 428028, Russian Federation

[2] State Autonomous Institution of additional professional education "The Postgraduate Doctors' Training Institute"
Mikhail Sespel str., 27, Cheboksary, 428018, Russian Federation

ABSTRACT

Ophthalmology in Russia. 2019;16(4):494–500

The purpose of investigation was assessment of efficacy of the method suggested for treatment of postoperative endophthalmitis on the experimental model of gram negative endophthalmitis. **Materials and methods.** In order to create experimental model of endophthalmitis phacoemulsification of lens was rendered on 30 rabbits (30 eyes). At the end of surgery 0.1 ml of *Escherichia coli* microbial suspension containing 100 cells of pathogen was injected intravitreally to all. In 12 hours after the contamination signs of heavy postoperative endophthalmitis appeared in all rabbits. All the rabbits were divided into two groups in dependence of the method of further surgical treatment. 15 rabbits (15 eyes) were in the first group, vitrectomy with intravitreal injection of 1 mg vancomicin + 2.25 mg ceftazidim antibiotics combination was rendered. For 15 rabbits (15 eyes) of the second group vitrectomy with tamponade of vitreal cavity by PFOC and 1 mg vancomicin + 2.25 mg ceftazidim antibiotics combination intravitreal injection was rendered. **Results.** Treatment of the second group rabbits was more effective in comparison with the first group (p = 0.0018). According to ERG data visual functions were saved in 6 rabbits of the first group (40 %) and in 10 rabbits of the second group (66.67 %). Besides functional loss anatomic loss of eye was observed in 33.33 % cases in the first group. While eyeball was saved in all 100 % cases of the second group with use of the suggested method. **Conclusion.** Experimental investigation proved efficacy of the suggested method of endophthalmitis treatment. This method of treatment is universal regardless of disease etiological cause.

Keywords: endophthalmitis, vitrectomy, perfluorodecalin, vancomicin and ceftazidim intravitreal injection

For citation: Frolychev I.A., Pashtaev N.P., Pozdeyeva N.A., Sycheva D.V. Efficacy of Tamponade of Vitreal Cavity by Perfluororganic Compound Emulsion with Antibiotics Solutions in Treatment of Gram Negative Endopthalmitis (Experimental Study). *Ophthalmology in Russia*. 2019;16(4):494–500. https://doi.org/10.18008/1816-5095-2019-4-494-500

Financial Disclosure: No author has a financial or property interest in any material or method mentioned

There is no conflict of interests

Aknowlegment: to Kolbovskaya Liubov Vitalevna, Head of Bacteriologic laboratory of Budget Institution of "City clinical hospital No 1" of Ministry of Health care of the Chuvash Republic for realization of bacteriologic research.

Эндофтальмит — воспалительное поражение внутренних оболочек глаза вследствие контаминации бактериями или грибами полости глазного яблока [1–7]. В структуре причин возникновения послеоперационного эндофтальмита большую роль играют грамположительные бактерии (около 70 %) и грамотрицательные микроорганизмы (от 6 до 20 %) [4, 5, 7]. Однако этиологическая причина эндофтальмита может различаться в зависимости от климатогеографических, социальных и экономических факторов [7, 8]. В азиатских странах количество грамотрицательных эндофтальмитов преобладает над грамположительными и является большой проблемой офтальмохирургии, учитывая сомнительный прогноз в плане восстановления зрительных функций [7, 8].

Ярким представителем грамотрицательных кокков является *Escherichia coli*. Это один из видов семейства энтеробактерий, ответственный за самый широкий спектр патологических процессов у человека — от классических диарейных заболеваний до генерализованных, диссеминированных процессов типа коли-сепсиса или колибациллярного менингита [9]. Кишечная палочка выделяет термолабильный и термостабильный энтеротоксин. Токсин бактерии состоит из двух компонентов: компонент В связывается с мембранами клеток эпителия, что позволяет компоненту А проникать в них. Низкомолекулярный термостабильный токсин кишечной палочки увеличивает содержание циклического гуанин-монофосфата в клетках эпителия, что приводит к нарушению транспорта железа, электролитов, что обусловливает потерю жидкости. По данным ряда авторов, некоторые серотипы кишечной палочки также способны к пленкообразованию [10]. Образующийся при этом экзополисахаридный матрикс не только сообщает микроколонии дополнительный отрицательный заряд, но и ограждает бактерии от губительного действия ряда антимикробных, антисептических веществ. Таким образом, кишечную палочку можно считать высокопатогенным микроорганизмом. Ряд зарубежных авторов также описывает случаи возникновения эндофтальмита, вызванного *Escherichia coli*. В подавляющем большинстве случаев путь проникновения возбудителя — эндогенный и часто возникает у пациентов при наличии тяжелой сопутствующей патологии [11, 12].

В любом случае, вне зависимости от причины возникновения эндофтальмита, лечащий врач начинает

лечение пациента с эмпирической антибактериальной терапии, включающей интравитреальное введение ванкомицина (1 мг) и цефтазидима (2–2,25 мг) после проведения витрэктомии [1–7]. Этиологию заболевания можно определить только на основании бактериологического анализа интраокулярного содержимого [1–8]. Нами предложен способ лечения эндофтальмита, включающий выполнение витрэктомии с тампонадой витреальной полости перфторорганическим соединением (ПФОС) (до 14 суток) и интравитреальным введением ванкомицина (1 мг) и цефтазидима (2,25 мг) в конце операции [13]. Данный вид лечения позволяет экстренно создать в очаге воспаления высокую концентрацию антибактериальных препаратов (действующих на грамположительные и грамотрицательные бактерии) без риска токсического повреждения сетчатки [14, 15]. Еще одним преимуществом данного способа лечения является отсутствие свободного пространства в витреальной полости, что нивелирует благоприятные условия для рецидива воспаления [5]. Кроме того, появляется возможность дополнительно интравитреально вводить антибактериальный препарат на основании бактериологического исследования [16]. В настоящее время данный способ лечения активно применяется в клинической практике лечения эндофтальмитов [17, 18].

До внедрения данной методики в клиническую практику нами проведена большая экспериментальная работа по определению ее безопасности [14, 15, 19, 20] и эффективности, которую оценивали на модели грамположительного эндофтальмита, вызванного *Staphylococcus epidermidis*. Возможность возникновения эндофтальмита вследствие грамотрицательной микрофлоры подтолкнула нас на проведение экспериментальной работы по определению эффективности предлагаемого способа лечения на модели грамотрицательного эндофтальмита.

Целью исследования стала оценка эффективности предлагаемого способа лечения послеоперационного эндофтальмита на экспериментальной модели грамотрицательного эндофтальмита.

МАТЕРИАЛ И МЕТОДЫ

В ходе эксперимента прооперировано 30 кроликов (30 глаз) породы шиншилла массой 3500–4200 г. Манипуляции с лабораторными животными выполнены в соответствии с Международными рекомендациями по проведению медико-биологических исследований с использованием животных, изложенными в Европейской конвенции по защите позвоночных животных, используемых для экспериментальных и научных целей (Страсбург, 2006 г.), требованиями Хельсинкской декларации (Эдинбург, 2000 г.) и Всемирной медицинской ассоциации (2000 г.), Руководством по уходу и использованию лабораторных животных (Москва, 2016 г.).

Предварительно для эксперимента была культивирована музейная культура *Escherichia coli* ATCC25922 в бактериологической лаборатории бюджетного учреждения «Городская клиническая больница № 1» Министерства здравоохранения Чувашской Республики.

Для создания экспериментальной модели эндофтальмита всем кроликам была проведена факоэмульсификация прозрачного хрусталика. Операцию выполняли только на правых глазах, левые оставались контрольными. Этап ультразвуковой факоэмульсификации проводили с помощью комбайна Stellaris PC (Bausch&Lomb, США). В соответствии с анатомическими особенностями строения хрусталика кроликов для удаления ядра была выбрана методика phaco chop. Интраоперационных осложнений не было. В конце операции всем 30 кроликам выполнено интравитреальное введение 0,1 мл микробной взвеси *Escherichia coli*, содержащей 100 клеток возбудителя.

Через 12 часов после проведенного заражения у всех кроликов возникли признаки тяжелого послеоперационного эндофтальмита: наблюдалось слизистое отделяемое, отек роговицы, экссудат в передней камере

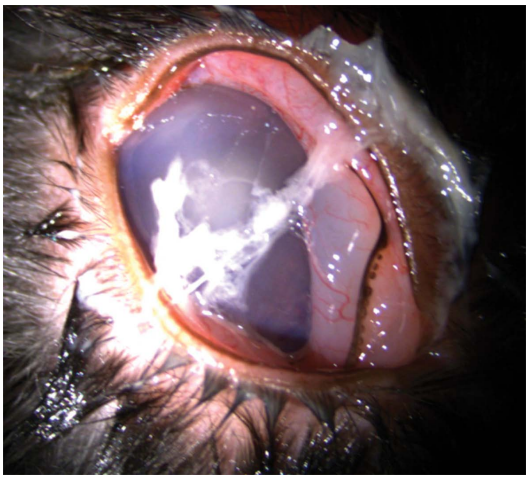

А

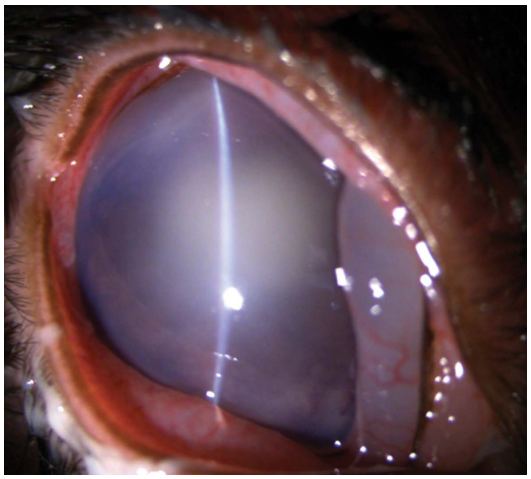

Б

Рис. 1. Глаз кролика через 12 часов после экстракции катаракты и заражения *E. coli*

Fig. 1. Rabbit eye in 12 hours after cataract extraction and *E. coli* contamination

и полости стекловидного тела, розовый рефлекс с глазного дна не просматривался (рис. 1).

В зависимости от способа дальнейшего хирургического лечения все кролики были разделены на две группы.

Первую группу составили 15 кроликов (15 глаз), которым была выполнена витрэктомия с интравитреальным введением комбинации антибиотиков (2,25 мг цефтазидима в 0,1 мл физиологического раствора и 1 мг ванкомицина в 0,1 мл физиологического раствора).

Вторую группу составили 15 кроликов (15 глаз), у которых была осуществлена витрэктомия с тампонадой витреальной полости ПФОС и интравитреальное введение комбинации антибиотиков (2,25 мг цефтазидима в 0,1 мл физиологического раствора и 1 мг ванкомицина в 0,1 мл физиологического раствора).

Перед выполнением витрэктомии у всех кроликов был выполнен забор интраокулярного материала и его дальнейшее бактериологическое исследование по разработанной методике [16].

Наблюдение проводилось на 1, 3, 30-е сутки после операции. Для оценки воспалительной реакции глаза была разработана шкала послеоперационной реакции глаза. Степень воспаления оценивали в сумме баллов по 8 критериям, указанным в таблице 1.

Функциональное состояние сетчатки оценивали по данным электроретинографии (ЭРГ) по методике, использованной ранее в экспериментальных работах [14, 15, 20]. При отсутствии ответной реакции сетчатки на импульсы констатировали функциональную гибель глаза.

Статистическая обработка данных выполнена с использованием программы Statistica 10.0, StatSoft. Результаты в баллах отражены в виде: Me (Q 25 %; Q75 %), где Me — медиана, Q 25 % и Q 75 % — квартили. Также указывались минимальные и максимальные значения. Степень послеоперационного воспаления в группах сравнивали с применением критерия χ^2. Статистическая значимость различий была принята за $p < 0,05$.

РЕЗУЛЬТАТЫ И ОБСУЖДЕНИЕ

К первым суткам после операции в обеих группах наблюдалась выраженная воспалительная реакция с экссудацией в передней камере и значительным отеком роговицы (рис. 2, 3).

В первой группе степень воспалительной реакции по критериям, указанным в таблице 1, составила 12 (11; 15) баллов, минимальное количество — 11, максимальное — 15.

Во второй группе степень воспалительной реакции составила 9 (8; 11) баллов, минимальное количество — 7, максимальное — 15.

К первым суткам лечение эндофтальмита во II группе оказалась более эффективным, чем в I (p = 0,0167). Функциональная гибель сетчатки по данным ЭРГ констатирована у 5 кроликов (33,33 %) I группы и у 2 кроликов (13,33 %) II группы.

К 3 суткам после операции значимого улучшения в состоянии кроликов в обеих группах не обнаружено. У всех кроликов, воспалительная реакция глаз которых на 1-е сутки соответствовала 13 баллам и выше, определялось ухудшение состояния и функциональная гибель сетчатки по данным ЭРГ (7 кроликов I группы (46,67 %) и 3 кролика II группы (20 %)). У всех 7 кроликов I группы с функциональной гибелью имелась тотальная отслойка сетчатки с выраженной экссудацией в полости стекловидного тела.

Таблица 1. Степень интраокулярного воспаления

Table 1. Degrees of intraocular inflammation

	Степень воспалительной реакции глаза / Degree of eye inflammation reaction			
Оцениваемые параметры / Parameters assessed	**0**	**1**	**2**	**3**
Отделяемое / Secretion	Нет No	Небольшое количество Small amount	Умеренное количество Moderate amount	Большое количество Big amount
Отек роговицы / Cornea edema	Нет No	Слабый Low	Умеренный Moderate	Выраженный Expressed
Инфильтрация роговицы / Cornea infiltration	Нет No	Слабая инфильтрация, поверхностная эрозия роговицы Mild infiltration, superficial corneal erosion	Выраженный кератит, язва роговицы Expressed keratitits, corneal ulcer	Гнойно-некротическое расплавление роговицы Pus necrotic melting of cornea
Экссудация в передней камере Exudation in anterior chamber	Нет No	Небольшая клеточная взвесь Slight cell suspension	Фибрин в проекции зрачка или гипопион Fibrin in pupil projection or hypopyon	Полная камера экссудата Full chamber of exudate
Радужка / Iris	Норма Norm	Слабый отек, инфильтрация Slight edema, infiltration	Выраженный отек Expressed edema	Дистрофические изменения, неоваскуляризация Dystrophic changes, neovascularization
Экссудация в витреальной полости Exudation in vitreal cavity	Нет No	Слабая, серо-розовый рефлекс с глазного дна Low, grey-pink reflex from eye fundus	Умеренная Moderate	Выраженная Expressed
Данные ЭРГ / ERG data	Норма Norm	Незначительные изменения Insignificant changes	Выраженные изменения Expressed changes	Данные не регистрируются Data are not registered
Данные ультразвукового исследования (b-scan) Data of ultrasound investigation (b-scan)	Норма Norm	Незначительные диффузные изменения Insignificant diffuse changes	Формирование экссудата Exudate growth	Выраженная экссудация, отслойка сетчатки Expressed exudation, retina detachment

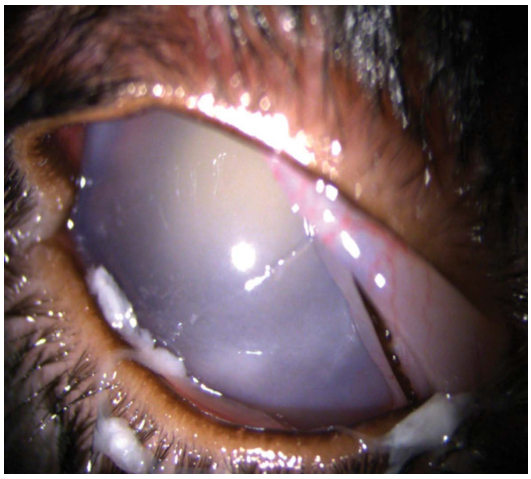

Рис. 2. Глаз кролика I группы, 1-е сутки после операции, слизисто-гнойное отделяемое, отек роговицы, выраженная экссудация в передней камере. Степень воспалительной реакции глаза — 16 баллов

Fig. 2. Rabbits' eye of group I, in a day after surgery, slime-pus secretion, corneal edema, expressed exudation in anterior chamber. The number of eye inflammation reaction degree is 16

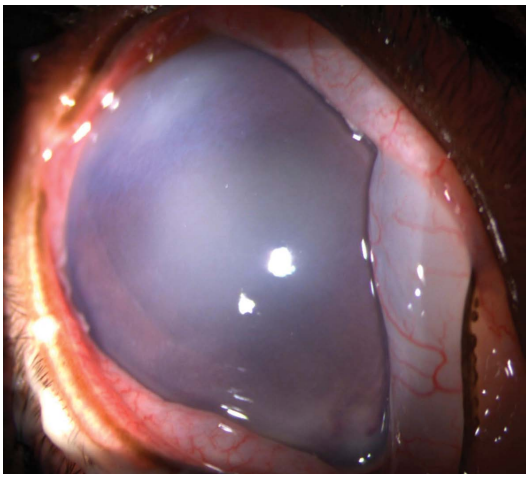

Рис. 3. Глаз кролика II группы, 1-е сутки после операции. Отек роговицы, выраженная экссудация в передней камере. Степень воспалительной реакции глаза — 12 баллов

Fig. 3. Rabbits' eye of group II, in a day after surgery. Corneal edema, expressed exudation in anterior chamber. The number of eye inflammation reaction degree is 12

Степень воспалительной реакции в I группе соответствовала 15 (12; 19) баллам, минимальное количество — 12, максимальное — 20; во II группе — 9 (8; 11), минимальное количество — 7, максимальное — 19.

К третьим суткам разница эффективности лечения эндофтальмита у кроликов II группы оказалась более статистически значима (p = 0,00699) по сравнению с I группой. Функциональная гибель сетчатки по данным ЭРГ констатирована у 7 кроликов (46,67 %) I группы и 3 кроликов (20 %) II группы. К третьим суткам после операции получены положительные результаты во всех пробах интраокулярного материала (100 %) и подтвержден возбудитель заболевания — *E. coli*.

Учитывая достаточно тяжелое состояние глаз кроликов в обеих группах и подразумеваемый переход на этиологическое лечение к третьим суткам после операции (по разработанной методике лечения эндофтальмита), всем кроликам было выполнено интравитреальное введение цефтазидима 2,25 мг.

К 14-м суткам степень воспалительной реакции составила в I группе 10 (7; 23) баллов, минимальное количество — 6, максимальное — 23; во II группе — 5 (3; 7), минимальное количество — 2, максимальное — 22. Лечение кроликов II группы было более эффективным по сравнению с I группой (p = 0,0019).

На 14-е сутки после операции всем кроликам II группы выполнена замена ПФОС на силиконовое масло.

К 30-м суткам после операции прослеживалась динамика снижения воспалительной реакции глаза у всех кроликов в обеих группах.

У 5 кроликов I группы, помимо функциональной гибели, возникла анатомическая гибель глаза вследствие перфорации роговицы на 20–28-е сутки после операции. У 3 кроликов II группы (с функциональной гибелью сетчатки) анатомической гибели глаза не наступило (рис. 4).

Степень воспалительной реакции в I группе составила 5 (3; 11) баллов, минимальное количество — 3, максимальное — 11; во II группе — 3 (2; 3), минимальное количество — 2, максимальное — 8 (рис. 5).

Лечение кроликов II группы было более эффективным по сравнению с первой группой (p = 0,0018). По данным ЭРГ зрительные функции удалось сохранить 6 кроликам I группы (40 %) и 10 кроликам II группы (66,67 %).

Полученные в ходе эксперимента данные подтверждают высокую контагиозность кишечной палочки и ее высокую токсичность для структур глаза. При возникновении грамотрицательного эндофтальмита своевременно выполненная операция является ключевым моментом для успеха лечения, учитывая высокую токсичность продуктов жизнедеятельности бактерий для сетчатки. При эндофтальмите, вызванном кишечной палочкой, возникает воспаление с выраженной экссудацией в передней камере и отеком роговицы, что нарушает прозрачность оптических сред и ухудшает визуализацию глазного дна во время выполнении витрэктомии. В таких условиях витрэктомия в полном объеме невозможна. Применение ПФОС в такой ситуации позволяет заполнить витреальную полость, в результате этого исчезает пространство для дальнейшего увеличения количества бактерий. Интравитреальное введение антибактериальных препаратов создает бактерицидное и бактериостатическое действие в очаге воспаления. При этом не происходит дополнительного разведения растворов антибиотиков в жидкости, соответствующей объему витреальной полости, как при интравитреальном введении в авитреальный глаз.

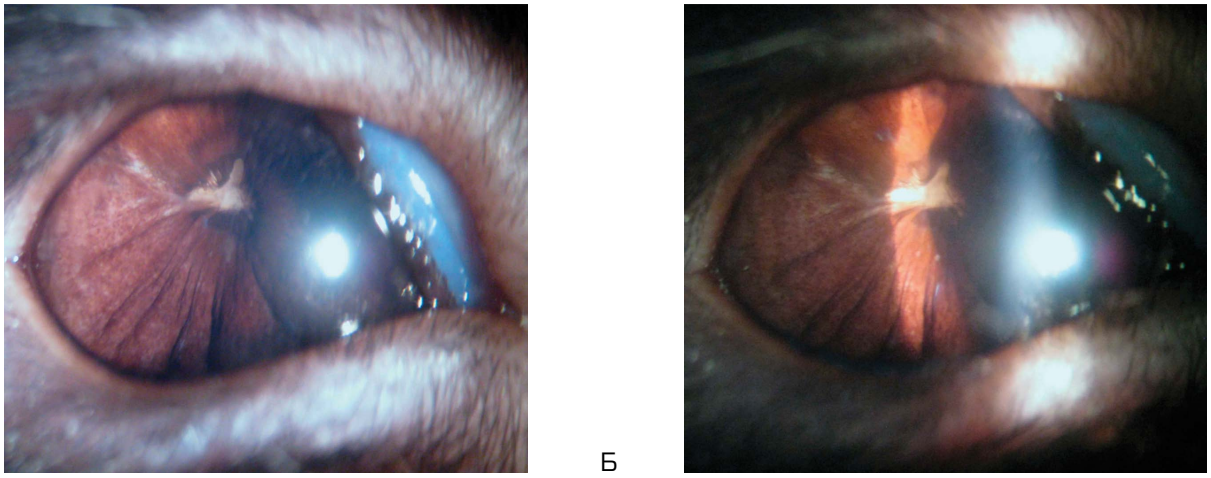

А Б

Рис. 4. Глаз кролика II группы, 30-е сутки после операции, заращение зрачка, функциональная гибель глаза

Fig. 4. Rabbits' eye of group II, 30 days after surgery, occlusiopupillae, eye functional death

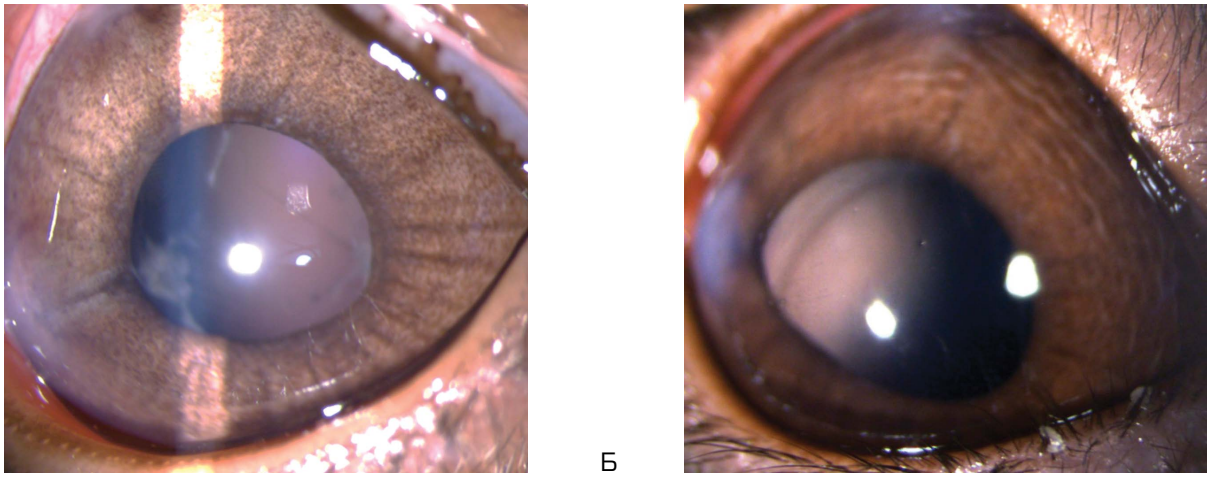

А Б

Рис. 5. Глаз кролика, 30-е сутки после операции, стихание воспалительной реакции. А — I группа, Б — II группа

Fig. 5. Rabbits' eyes, 30 days after surgery, decrease of inflammation reaction. A — group I, Б — group II

ЗАКЛЮЧЕНИЕ

Экспериментальное исследование подтвердило эффективность предлагаемого способа лечения эндофтальмита, учитывая потерю функций сетчатки в 60 % случаев при хирургическом лечении без использования ПФОС и в 33,33 % — с использованием. Следует учитывать, что в первой группе, помимо функциональной гибели, наблюдалась и анатомическая гибель глаза в 33,33 % случаев. При использовании ПФОС глазное яблоко удалось сохранить в 100 % случаев.

Таким образом, предлагаемый способ лечения эндофтальмита является универсальным, вне зависимости от этиологической причины заболевания, так как он эффективен как при грамположительном, так и при грамотрицательном бактериальном эндофтальмите.

УЧАСТИЕ АВТОРОВ:

Фролычев И. А. — существенный вклад в замысел и дизайн исследования, выполнение операций, анализ и интерпретация данных, подготовка статьи;
Паштаев Н. П. — окончательное одобрение варианта статьи для опубликования;
Поздеева Н. А. — критический пересмотр статьи в части значимого интеллектуального содержания;
Сычёва Д. В. — сбор, анализ и интерпретация данных, ассистенция на операциях, подготовка статьи.

ЛИТЕРАТУРА/REFERENCES

1. Астахов С.Ю. Вохмяков А.В. Эндофтальмит: профилактика, диагностика, лечение. *Офтальмологические Ведомости*. 2008;(1):36–45. [Astakhov S.Yu., Vokhmyakov A.V. Endophthalmitis: Prophylaxis, Diagnostics and Management. Ophthalmology journal = *Ophthalmologic vedomosti*. 2008;(1):36–45 (In Russ.)]
2. Казайкин В.Н., Пономарев В.О. Исторические аспекты лечения острых бактериальных послеоперационных эндофтальмитов. Обзор литературы. *Офтальмология*. 2016;13(2):69–73. [Kazaikin V.N., Ponomarev V.O. Historical aspects of the treatment of acute bacterial postoperative endophthalmitis. Literature review. Ophthalmology in Russia = *Oftal'mologiya*. 2016;13(2):69–73 (In Russ.)]. DOI: 10.18008/1816-5095-2016-2-69-73
3. Казайкин В.Н., Пономарев В.О., Тахчиди Х.П. Современные аспекты лечения острых бактериальных послеоперационных эндофтальмитов. *Офтальмология*. 2017;14(1):12–17. [Kazaikin V.N., Ponomarev V.O., Takhchidi Kh.P. Modern Aspects of the Treatment of Acute Bacterial Postoperative Endophthalmitis. Ophthalmology in Russia = *Oftal'mologiya*. 2017;14(1):12–17 (In Russ.)]. DOI: 10.18008/1816-5095-2017-1-12-17
4. Фролычев И.А., Поздеева Н.А. Послеоперационный эндофтальмит. Обзор литературы. *Практическая медицина*. 2017;110(9):192–195. [Frolychev I.A., Pozdeeva N.A. Postoperative endophthalmitis. Literature review. Practical medicine = *Prakticheskaya meditsina*. 2017;110(9):192–195 (In Russ.)]

5. Фролычев И.А., Поздеева Н.А. Витрэктомия с временной эндотампонадой ПФОС с заменой на силиконовое масло в лечении послеоперационных эндофтальмитов. *Вестник Оренбургского государственного университета.* 2013;153(4):287–290. [Frolychev I.A., Pozdeeva N.A.Vitrectomy with temporary PFOS endotamponade replaced by silicone oil in the treatment of postoperative endophthalmitis. Vestnik Orenburg State university = *Vestnik Orenburgskogo gosudarstvennogo universiteta.* 2013;153(4):287–290 (In Russ.)]
6. Barry P., Gardner S., Seal D., Gettinby G., Lees F., Peterson M., Revie C. Clinical observations associated with proven and unproven cases in the ESCRS study of prophylaxis of postoperative endophthalmitis after cataract surgery. *J Cataract Refract Surg.* 2009;35(9):1523–31. DOI: 10.1016/j.jcrs.2009.03.049
7. Barry P., Cordoves L., Gardner S. *ESCRS Guidelines for Prevention and Treatment of Endopthalmitis Following Cataract Surgery*. Co Dublin: Temple House, Temple Road, Blackrock, 2013:7–8.
8. Durand M.L. Endophthalmitis. *Clinical Microbiology and Infection.* 2013;19(3):227–234. DOI: 10.1111/1469-0691.12118
9. Тюрин Ю.А., Анохин В.А. Роль кишечной палочки в норме и патологии у ребенка. *Казанский медицинский журнал.* 2002;83(1):49–52. [Tyurin Yu.A., Anokhin V.A. The role of E. coli in normal and pathological conditions in a child. Kazan Medical Journal = *Kazanskii meditsinskii zhurnal.* 2002;83(1):49–52 (In Russ.)]
10. Вышегуров Я.Х., Закирова Д.З., Расческов А.Ю., Яковлев М.Ю. Кишечный эндотоксин как облигатный фактор патогенеза эндогенных иридоциклитов и эндофтальмитов неясной этиологии. М.: Московские учебники СиДиПресс, 2007. 191 с. [Vyshegurov Ya.Kh., Zakirova D.Z., Rascheskov A.Yu., Yakovlev M.Yu. Intestinal endotoxin as an obligate factor in the pathogenesis of endogenous iridocyclitis and endophthalmitis of unknown etiology. Moscow: Moskovskie uchebniki SiDiPress, 2007. 191 p. (In Russ.)]
11. Walmsley R.S., David D.B., Allan R.N., Kirkby G.R. Bilateral endogenous Escherichia coli endophthalmitis: a devastating complication in an insulin-dependent diabetic. *Postgrad Med J.* 1996;72(848):361–363.
12. Sheu S.J. Endophthalmitis. *Korean J Ophthalmol*. 2017;31(4):283–289. DOI: 10.3341/kjo.2017.0036
13. Патент на изобретение RU 2633340 11.10.2017. Паштаев Н.П., Поздеева Н.А., Фролычев И.А. *Способ хирургического лечения эндофтальмитов*. Ссылка активна на 14.06.2018. [Patent RU 2633340 11.10.2017. Pashtaev N.P. Pozdeeva N.A. Frolychev I.A. A method for the surgical treatment of endophthalmitis. Accessed 14.06.2018. (In Russ.)] http://www1.fips.ru/fips_servl/fips_servlet
14. Фролычев И.А., Поздеева Н.А. Тампонада витреальной полости эмульсией перфтордекалина и растворов антибиотиков в лечении послеоперационных эндофтальмитов (экспериментальное исследование). *Медицинский альманах.* 2017;46(1):87–90. [Frolychev I.A., Pozdeeva N.A. Tamponade of vitreal cavility with emulsion of perfluorinedecaline and antibiotics solutions in the treatment of postoperative endophthalmitis (experimental research). Medical Almanac = *Meditsinskij al'manah*. 2017;46(1):87–90 (In Russ.)]
15. Фролычев И.А., Поздеева Н.А., Сергеев А.В. Морфологические и клинико-функциональные изменения в сетчатке глаза при различных способах лечения эндофтальмитов (экспериментальное исследование). *Практическая медицина*. 2017:110(9):235–238. [Frolychev I.A., Pozdeeva N.A., Sergeev A.V. Morphological and clinical-functional changes in retina in the different treatment methods of endophthalmitis (experimental study). Practical medicine = *Prakticheskaja meditsina*. 2017:110(9):235–238 (In Russ.)]
16. Патент на изобретение RU 2655801 01.06.2017. Поздеева Н.А., Фролычев И.А. Способ проведения бактериологического исследования при хирургическом лечении послеоперационного эндофтальмита с учетом этиологии заболевания. Ссылка активна на 14.06.2018. [Patent RU 2655801 01.06.2017. Pashtaev N.P., Pozdeeva N.A., Frolychev I.A. A method for conducting bacteriological studies in the surgical treatment of postoperative endophthalmitis, taking into account the etiology of the disease. Accessed 14.06.2018. (In Russ.)]. http://www1.fips.ru/fips_servl/fips_servlet
17. Куликов А.Н., Кокарева Е.В., Скворцов В.Ю. Применение краткосрочной тампонады стекловидной камеры глаза перфторорганической жидкостью при лечении эндофтальмита. *Современные технологии в офтальмологии.* 2018;1(21):223–226. [Kulikov A.N., Kokareva E.V., Skvortsov V.Yu. Application of short-term tamponade of the vitreous eye chamber with perfluoroorganic liquid in the treatment of endo-phthalmitis. Modern Technologies in Ophthalmology = *Sovremennye tehnologii v oftal'mologii*. 2018;1(21):223–226 (In Russ.)]
18. Фролычев И.А., Поздеева Н.А. Лечение послеоперационного эндофтальмита. *Отражение.* 2018;1(6):193–196. [Frolychev I.A., Pozdeeva N.A. Treatment of postoperative endophthalmitis. Reflection = *Otrazhenie*. 2018;1(6):193–196 (In Russ.)]
19. Фролычев И.А., Поздеева Н.А., Колбовская Л.В. Влияние перфторорганических соединений на Рост staphylococcus epidermidis. Бюллетень Восточно-Сибирского научного центра Сибирского отделения Российской Академии медицинских наук. 2016;112(6):171–176. [Frolychev I.A., Pozdeeva N.A., Kolbovskaja L.V. Effect of perflurocarbon liquids on of staphylococcus epidermidis. Bulletin of the East Siberian Scientific Center SBRAMS = *Byulleten' Vostochno-Sibirskogo nauchnogo tsentra Sibirskogo otdeleniya Rossiiskoi Akademii meditsinskikh nauk.* 2016;112(6):171–176 (In Russ.)]
20. Фролычев И.А., Поздеева Н.А., Николаев И.А., Колбовская Л.В. Способы лечения стафилококкового послеоперационного эндофтальмита (экспериментальное исследование). *Офтальмохирургия.* 2018;(1):66–71. [Frolychev I.A., Pozdeyeva N.A., Nikolaev I.A., Kolbovskaya L.V. Ways of treatment of staphylococcus postoperative endophthalmitis (experimental investigation). Fyodorov Journal of Ophthalmic surgery = *Oftalmokhirurgiya.* 2018;(1):66–71 (In Russ.)] DOI: 10.25276/0235-4160-2018-1-66-71

СВЕДЕНИЯ ОБ АВТОРАХ

Чебоксарский филиал ФГАУ НМИЦ «МНТК "Микрохирургия глаза" им. акад. С.Н. Федорова» Министерства здравоохранения Российской Федерации
Фролычев Иван Александрович
научный сотрудник
пр. Тракторостроителей, 10, Чебоксары, 428028, Российская Федерация
Orcid ID 0000-0002-2876-1755

Чебоксарский филиал ФГАУ НМИЦ «МНТК "Микрохирургия глаза" им. акад. С.Н. Федорова» Министерства здравоохранения Российской Федерации
ГАУ ДПО «Институт усовершенствования врачей» Министерства здравоохранения Чувашской Республики
Паштаев Николай Петрович
доктор медицинских наук, профессор, директор филиала, заведующий курсом офтальмологии
пр. Тракторостроителей, 10, Чебоксары, 428028, Российская Федерация
ул. Михаила Сеспеля, 27, Чебоксары, 428018, Российская Федерация

Чебоксарский филиал ФГАУ НМИЦ «МНТК "Микрохирургия глаза" им. акад. С.Н. Федорова» Министерства здравоохранения Российской Федерации
ГАУ ДПО «Институт усовершенствования врачей» Министерства здравоохранения Чувашской Республики
Поздеева Надежда Александровна
доктор медицинских наук, заместитель директора по научной работе, преподаватель курса офтальмологии
пр. Тракторостроителей 10, Чебоксары, 428028, Российская Федерация
ул. Михаила Сеспеля, д. 27, Чебоксары, 428018, Российская Федерация
Orcid ID 0000-0003-3637-3645

ГАУ ДПО «Институт усовершенствования врачей» Министерства здравоохранения Чувашской Республики
Сычёва Дарья Владимировна
врач-ординатор
пр. Тракторостроителей, 10, Чебоксары, 428028, Российская Федерация

ABOUT THE AUTHORS

Cheboksary branch of the S. Fyodorov Eye Microsurgery Federal State Institution
Frolychev Ivan A.
Research assistant
Tractorostroiteley ave., 10, Cheboksary, 428028, Russian Federation
Orcid ID 0000-0002-2876-1755

Cheboksary branch of the S. Fyodorov Eye Microsurgery Federal State Institution
The Postgraduate Doctors' Training Institute
Pashtaev Nikolay P.
MD, professor, Cheboksary clinic director, ophthalmology course head
Tractorostroiteley ave., 10, Cheboksary, 428028, Russian Federation
Mikhail Sespel str., 27, Cheboksary, 428018, Russian Federation

Cheboksary branch of the S. Fyodorov Eye Microsurgery Federal State Institution
The Postgraduate Doctors' Training Institute
Pozdeyeva Nadezhda A.
MD, deputy director of scientific work, professor of ophthalmology course
Tractorostroiteley ave., 10, Cheboksary, 428028, Russian Federation
Mikhail Sespel str., 27, Cheboksary, 428018, Russian Federation
Orcid ID 0000-0003-3637-3645

The Postgraduate Doctors' Training Institute
Sycheva Daria V.
Resident physician
Mikhail Sespel str., 27, Cheboksary, 428018, Russian Federation

ISSN 1816-5095 (print); ISSN 2500-0845 (online)
https://doi.org/10.18008/1816-5095-2019-4-501-507

поступила 23.08.19
was received 23.08.19

Значение скрининговых опросников для выявления риска развития возрастной макулярной дегенерации



Л.А. Кочмашева З.Ю. Прохорова А.Г. Гринев

ГБУЗ СО «Свердловская областная клиническая больница № 1»
ул. Волгоградская, 185, г. Екатеринбург, 620016, Российская Федерация

РЕЗЮМЕ **Офтальмология. 2019;16(4):501–507**

Цель: оценить диагностическую значимость и объективизацию результатов скринингового опросника STARS для определения риска развития возрастной макулярной дегенерации (ВМД). **Пациенты и методы.** В исследование были включены 124 пациента (206 глаз): 40 мужчин (32,3 %), 84 женщины (67,7 %), самостоятельно заполнивших скрининговый опросник. Все пациенты были направлены на консультацию без подозрения и когда-либо установленного диагноза ВМД и любого другого заболевания сетчатки. С целью объективизации количества баллов и структурных изменений сетчатки дополнительно проведена оптическая когерентная томография сетчатки (ОКТ) и определение оптической плотности макулярного пигмента (ОПМП). **Результаты.** Значимо различалось не только количество баллов у пациентов без ВМД и с впервые установленным диагнозом ВМД, но и некоторые структурные показатели: средняя толщина сетчатки и объем сетчатки в области фовеа по данным ОКТ с достоверностью $p < 0,05$. Выявлен положительный тренд, указывающий, что с ростом числа баллов увеличивается предполагаемая стадия ВМД по AREDS. Установлена положительная связь количества баллов с риском развития ВМД, впервые выявленным диагнозом ВМД, с максимальной ОПМП, со средней ОПМП и центральной толщиной сетчатки (ЦТС). Площадь под ROC-кривой составила 0,62. **Заключение.** Опросник STARS — новый простой самозаполняемый опросник, достоверно разграничивающий группы риска развития и прогрессирования ВМД и может быть рекомендован для использования в ежедневной практике.

Ключевые слова: возрастная макулярная дегенерация, скрининг, опросник, риск

Для цитирования: Кочмашева Л.А., Прохорова З.Ю., Гринев А.Г. Значение скрининговых опросников для выявления риска развития возрастной макулярной дегенерации. *Офтальмология.* 2019;16(4):501–507. https://doi.org/10.18008/1816-5095-2019-4-501-507

Прозрачность финансовой деятельности: Никто из авторов не имеет финансовой заинтересованности в представленных материалах или методах

Конфликт интересов отсутствует

CC BY 4.0

The Significance of Screening Questionnaire in the Evaluation of Age-Related Macular Risk Degeneration Development

L.A. Kochmasheva, Z.Yu. Prokhorova, A.G. Grinev

Sverdlovsk Regional Clinical Hospital № 1
Volgogradskaya str., 185, Yekaterinburg, 620016, Russian Federation

ABSTRACT

Ophthalmology in Russia. 2019;16(4):501–507

Aim: to evaluate the diagnostic value and objectification of the STARS questionnaire in the evaluation of risk of age-related macular degeneration (AMD) development. **Patients and methods.** 104 patients (206 eyes) 40 males (32.3 %), 84 women (67.7 %), who filled the self-administered STARS screening questionnaire, were enrolled in the study. All patients were referred without suspicion or established diagnosis of AMD of any other retinal pathology. Optical coherent tomography (OCT) and macular pigment optical density (MPOD) were carried out in order to objectify questionnaire score points and retinal structural changes. **Results.** The significant difference was found between patient without AMD and those with newly established AMD diagnosis not only in questionnaire score but also in some structural changes indicators: mean retinal thickness, foveal retinal thickness by OCT (<0.05). The direct correlation between increase in questionnaire points and estimate AMD stage by AREDS was found as well as the direct correlation between questionnaire score points and risk of AMD development, newly established AMD diagnosis, maximal macular pigment optical density (MPOD), mean macular pigment optical density and central retinal thickness. The area under ROC-curve was 0.62. **Conclusion.** STARS is a new, simple, self-administered questionnaire which accurately distinguishes AMD development and progression risk groups and can be recommended for routine use in every day practice.

Keywords: age-related macular degeneration, screening, questionnaire, risk

For citation: Kochmasheva L.A., Prokhorova Z.Yu., Grinev A.G. The Significance of Screening Questionnaire in the Evaluation of Age-Related Macular Risk Degeneration Development. *Ophthalmology in Russia.* 2019;16(4):501–507. https://doi.org/10.18008/1816-5095-2019-4-501-507

Financial Disclosure: No author has a financial or property interest in any material or method mentioned

There is no conflict of interests

ВВЕДЕНИЕ

В настоящее время одним из развивающихся направлений в здравоохранении является профилактическая медицина. Одна из форм первичной профилактики — раннее выявление факторов риска заболевания.

В соответствии с этим совершенствование организационных механизмов по своевременному выявлению, лечению и профилактике социальнозначимых заболеваний является актуальной задачей практического здравоохранения [1].

Скрининг (англ. screening, от screen — просеивать, отбирать) — методический подход, используемый для массового обследования населения с целью выявления определенного заболевания (группы заболеваний) или факторов, способствующих развитию этого заболевания (фактора риска). С этой целью проводят скринирующее обследование, т.е. используют метод тестирования, с помощью которого проводят отбор лиц клинически бессимптомных групп, нуждающихся во втором (подтверждающем) этапе диагностики.

Цель скрининга — по возможности раннее выявление заболеваний, что позволяет обеспечить раннее начало лечения в расчете на облегчение состояния пациентов и снижение смертности, в офтальмологии — снижение потери зрительных функций. Несмотря на то что скрининг способствует ранней диагностике, не все скрининговые методы демонстрируют однозначную пользу. Среди нежелательных эффектов скрининга — возможность гипердиагностики или ошибочной диагностики, создание ложного чувства уверенности в отсутствии болезни. По этим причинам скрининговые исследования должны быть достаточно просты, надежны и воспроизводимы, обладать достаточной чувствительностью и допустимым уровнем специфичности [1].

С целью повышения уровня здоровья населения Всемирная организация здравоохранения в 1968 году разработала руководство по принципам скрининга, до сих пор не утратившее актуальность [2].

Возрастная макулярная дегенерация (ВМД) — хроническое прогрессирующее мультифакториальное заболевание, поражающее макулярную область сетчатки и являющееся основной причиной потери центрального зрения у пациентов старше 50 лет [3, 4]. В России заболеваемость ВМД составляет более 15 человек на 1000 населения. Частота встречаемости этого заболевания составляет от 21 % в трудоспособном и до 32 % в пенсионном возрасте [5]. По данным В.В. Нероева, у значительной части пациентов с влажной формой ВМД в России отмечается поздняя диагностика заболевания: у 54 % больных острота зрения на пораженном глазу ниже 0,1 [6]. Высокая распространенность ВМД и ранняя потеря трудоспособности населения во всем мире диктует необходимость раннего доклинического выявления групп риска возникновения и прогрессирования данного заболевания [3, 7–9].

ХАРАКТЕРИСТИКА ОПРОСНИКА

За последние годы было предложено около двух десятков различных специальных опросников для

использования у офтальмологических больных, и в основном они посвящены исследованиям качества жизни и оценки восприятия нарушения зрительной функции у больных с катарактой, глаукомой и центральной инволюционной дистрофией сетчатки [10–15]. Следует отметить, что многие вопросы структуры и содержания специального офтальмологического опросника попрежнему остаются нерешенными [11].

Главным координационным учреждением разработки и стандартизации опросников является институт MAPI во Франции, который подвергает предложенные опросники всестороннему анализу, проводит их регистрацию и дает рекомендации по их применению. Наличие единого координационного центра делает возможным сопоставление результатов различных исследований и позволяет избежать разночтений в их интерпретации [16, 17].

Учитывая актуальность и высокую инвалидизацию, связанную с ВМД, ведется активная разработка и апробация различных диагностических систем для определения риска развития и прогрессирования ВМД [18]. Из широкого арсенала скрининговых моделей двухэтапная стратегия, включающая опросник и проверку остроты зрения на первом этапе, а офтальмоскопию на втором, обеспечивает оптимальный баланс чувствительности (83 %) и специфичности (76 %) [19]. Тематические опросники могут быть полезны для идентификации пациентов с высоким риском заболевания в первичной офтальмологической сети.

Наибольшей чувствительностью обладают модели, включающие не только широко известные нам факторы риска, но и генетические маркеры [20–24].

Стоит отметить, что в США и Канаде для пациентов с подозрением или уже установленным диагнозом ВМД широко доступен метод Macula Risk PGx для прогнозирования темпов прогрессирования ВМД на 2,5- и 10-летний период и составления персонализированного плана лечения. Помимо исходного ВМД-статуса, заполнения опросника (возраст, индекс массы тела, история курения и образование), проводится буккальный мазок для анализа 15 ВМД-ассоциированных генетических вариантов в 12 различных генах. Macula Risk PGx имеет 10-летнюю точность прогнозирования — 89,5 %, а чувствительность и специфичность >80 % [25–27].

Обладая высокой чувствительностью и специфичностью, подобные предиктивные модели являются дорогостоящими, требуют специального оборудования и, к сожалению, малоприменимы в ежедневной практике российского офтальмолога [28].

Поиски оптимального, с точки зрения стоимости и простоты, скринингового метода активно ведутся и в Российской Федерации. Разработан метод прогнозирования риска развития макулодистрофии, который заключается в заполнении рискометрического протокола с определением частных оценок для каждого из шестнадцати учитываемых факторов риска [29]. Суммируя полученные частные оценки, их объединяют в индекс риска развития макулодистрофии (ИРМ). По его величине риск развития макулодистрофии прогнозируют как незначительный (ИРМ менее 5); малый (ИРМ от 5 до 20), умеренный (ИРМ от 20 до 35), высокий (ИРМ от 35 до 65) и очень высокий (ИРМ более 65). По данным авторов, метод позволяет дать адекватный прогноз риска развития ВМД, пригоден для применения при скрининговых офтальмологических обследованиях, позволяет сформировать персонифицированные рекомендации, направленные на снижение риска развития ВМД, и проконтролировать выполнение этих рекомендаций пациентами.

Большой интерес вызвал узкоспециализированный офтальмологический опросник для оценки риска развития ВМД, разработанный при поддержке компании Théa.

Разработка и валидация опросника STARS (Simplified Théa AMD Risk-Assessment Scale) — упрощенной риск-ассоциированной шкалы для оценки риска развития ВМД компании Théa — осуществлялась в два этапа [30]. Фактически было выполнено два крупных исследования в Италии и Франции, включавших 12 639 и 6897 пациентов старше 55 лет соответственно. В первой части были выделены и подтверждены значимые факторы риска возникновения и прогрессирования ВМД, а во второй части исследования осуществлялась дискриминация каждого фактора риска по количеству баллов. В результате исследований 13 факторов риска показали значимую связь с риском развития ВМД. В обеих группах менее 10 % пациентов без ВМД отнесены к группе высокого риска и менее 13 % случаев поздних стадий ВМД были классифицированы как низкий риск развития ВМД. При построении ROC-кривой (Receiving Operating Characteristic curve) в итальянской и французской группе получена площадь под кривой 0,78 и 0,72 соответственно, что подтверждает практическую значимость опросника для прогнозирования риска развития ВМД. Таким образом, скрининговый опросник STARS — новый простой самозаполняемый опросник, хорошо показывающий разграничение риска развития ВМД в двух больших европейских группах, и может быть использован офтальмологами в ежедневной клинической практике или для самостоятельной оценки риска развития ВМД в общей популяции.

Все 13 факторов риска, включенных в опросник, можно разделить на 3 группы. Первая — это физиологические факторы, немодифицируемые. Вторая группа — общесоматические факторы, включая поведенческие, модифицируемые, на них пациент в силах повлиять, чтобы снизисть риск развития и прогрессирования ВМД. И третья группа — офтальмологические, по ним опросник заполняется при необходимости с помощью специалиста офтальмологического приема. В нашей популяции иное здоровье населения, поведенческие привычки, характер питания, физические нагрузки и т. п., что и послужило целью нашего исследования.

Цель исследования — провести оценку диагностической значимости и объективизацию результатов

скринингового опросника STARS для определения риска развития ВМД среди населения Свердловской области.

ПАЦИЕНТЫ И МЕТОДЫ

Для реализации цели было проведено анкетирование (заполнение опросника выполнялось пациентом самостоятельно) 124 пациентов (206 глаз), из них 40 мужчин (32,3 %), 84 женщины (67,7 %).

Критерии включения: пациенты, направленные на консультацию офтальмолога консультативно-диагностической поликлиники ГБУЗ СО «СОКБ № 1» без подозрения и когда-либо установленного диагноза ВМД и любого другого заболевания сетчатки.

Критериями исключения являлись клинически значимые нарушения прозрачности оптических сред глаза, воспалительные заболевания глаза и его придатков, глаукома и офтальмогипертензия, хирургические и лазерные офтальмологические вмешательства в течение последних 3 месяцев.

С целью объективизации результатов опросника всем пациентам проводилось стандартное офтальмологическое обследование (визометрия с коррекцией, тонометрия, периметрия, офтальмоскопия в условиях медикаментозного мидриаза), а также тест Амслера, ОКТ макулярной области (Cirrus HD Carl Zeiss Meditec (Германия)), фоторегистрация картины глазного дна на фундус-камере (VISUCAM 500, Carl Zeiss, Германия) в цветном режиме и MPOD для измерения оптической плотности пигмента.

Для обработки данных использовали пакет программ Statistica 9, IBM SPSS Statistics.

РЕЗУЛЬТАТЫ

Все 124 пациента самостоятельно заполнили скрининговый опросник, из них 8,9 % (11 пациентам) потребовалась устная помощь медицинской сестры для заполнения офтальмологической части опросника.

По данным анкетирования на основании суммарного количества баллов пациенты были распределены на 3 группы. В первую группу с низким риском развития ВМД отнесены пациенты, набравшие 0–9 баллов, во вторую группу со средним риском ВМД — 10–19 баллов, в третью — 20 баллов и более. Соотношение по полу и возрасту указано в таблице 1.

Первая группа включала наибольшее количество пациентов 74 (122 глаза), во вторую вошли 48 пациентов (82 глаза), в третью — 2 пациента (2 глаза).

Значимо различалось не только количество баллов у пациентов без ВМД и с впервые установленным диагнозом ВМД, но и некоторые структурные показатели: средняя толщина сетчатки и объем сетчатки в области фовеа по данным ОКТ с достоверностью $p < 0,05$ (табл. 2, рис. 2).

Установлена положительная связь между количеством баллов и риском развития ВМД, впервые выявленным

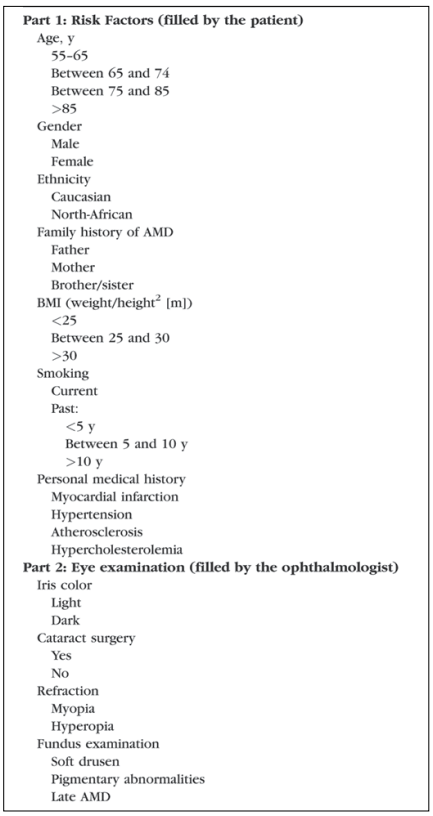

Part 1: Risk Factors (filled by the patient)
- Age, y
  - 55-65
  - Between 65 and 74
  - Between 75 and 85
  - >85
- Gender
  - Male
  - Female
- Ethnicity
  - Caucasian
  - North-African
- Family history of AMD
  - Father
  - Mother
  - Brother/sister
- BMI (weight/height^2 [m])
  - <25
  - Between 25 and 30
  - >30
- Smoking
  - Current
  - Past:
    - <5 y
    - Between 5 and 10 y
    - >10 y
- Personal medical history
  - Myocardial infarction
  - Hypertension
  - Atherosclerosis
  - Hypercholesterolemia

Part 2: Eye examination (filled by the ophthalmologist)
- Iris color
  - Light
  - Dark
- Cataract surgery
  - Yes
  - No
- Refraction
  - Myopia
  - Hyperopia
- Fundus examination
  - Soft drusen
  - Pigmentary abnormalities
  - Late AMD

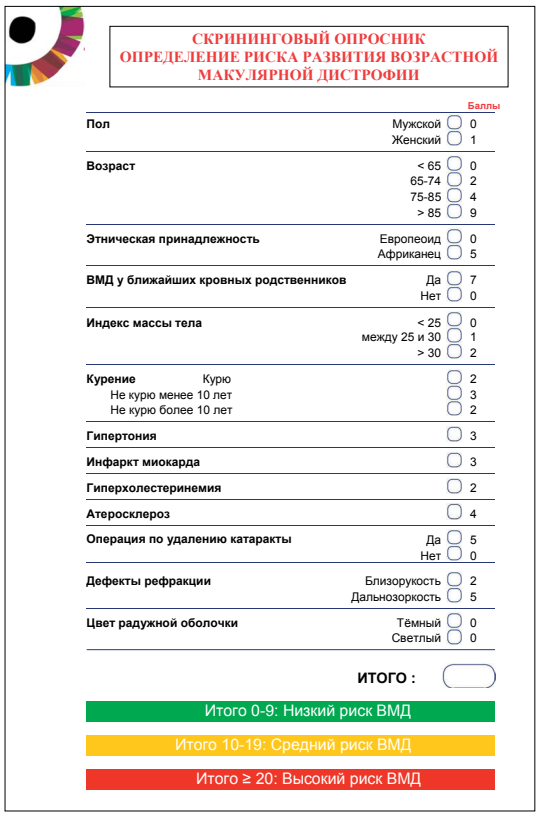

СКРИНИНГОВЫЙ ОПРОСНИК ОПРЕДЕЛЕНИЕ РИСКА РАЗВИТИЯ ВОЗРАСТНОЙ МАКУЛЯРНОЙ ДИСТРОФИИ

		Баллы
Пол	Мужской	0
	Женский	1
Возраст	< 65	0
	65-74	2
	75-85	4
	> 85	9
Этническая принадлежность	Европеоид	0
	Африканец	5
ВМД у ближайших кровных родственников	Да	7
	Нет	0
Индекс массы тела	< 25	0
	между 25 и 30	1
	> 30	2
Курение Курю		2
Не курю менее 10 лет		3
Не курю более 10 лет		2
Гипертония		3
Инфаркт миокарда		3
Гиперхолестеринемия		2
Атеросклероз		4
Операция по удалению катаракты	Да	5
	Нет	0
Дефекты рефракции	Близорукость	2
	Дальнозоркость	5
Цвет радужной оболочки	Тёмный	0
	Светлый	0

ИТОГО :

Итого 0-9: Низкий риск ВМД

Итого 10-19: Средний риск ВМД

Итого ≥ 20: Высокий риск ВМД

Рис. 1. Скрининговый опросник STARS, разработанный в европейских группах и адаптированный для русскоговорящих пациентов

Fig. 1. STARS screening questionarie, developed in European groups adapted for Russian speaking patients

Таблица 1. Распределение пациентов по группам риска, соотношение по полу, возрасту, среднему баллу внутри группы

Table 1. Patient's distribution to the risk groups, the comparison according to sex, age and average scores within the group

Группа риска ВМД / AMD risk group	1-я группа Низкий риск / Low risk	2-я группа Средний риск / Medium risk	3-я группа Высокий риск / High risk
Количество баллов / Number of points	0–9 баллов	10–19 баллов	20 и более баллов
Среднее количество баллов в группе / The average number of points in the group	5,8	13,1	20
Количество пациентов (глаз) / Number of Patients (Eye)	74 пациента (122 глаз)	48 пациентов (82 глаза)	2 пациента (2 глаза)
Средний возраст (лет) / Average age (years)	65,9	73,4	72
Соотношение муж/жен % / Male to female ratio %	32,4/67,6	31,3/68,7	0/100

Таблица 2. Значимый *t*-критерий для независимых выборок, $p < 0,05$

Table 2. Statistically significant t-criteria for independent samples, $p < 0.05$

Параметр / Parameter	Пациенты без ВМД / Patients without AMD (*M* ± *SD*)	Пациенты с впервые установленным DS ВМД / Patients with the first DS AMD installed (*M* ± *SD*)	Значимость
Средний бал по опроснику / Questionnaire average	8,34 ± 4,34	10,26 ± 4,32	0,012531
Средняя толщина сетчатки в макулярной области (мкм) / The average thickness of the retina in the macular region (μm)	266,93 ± 32,42	251,81 ± 34,26	0,017405
Объем сетчатки в макулярной области (mm^3) / Macular Retinal Volume (mm^3)	9,533 ± 1,16	8,995 ± 1,23	0,018181

Таблица 3. Корреляции количества баллов по опроснику с результатами инструментальных обследований, $p < 0,05$

Table 3. Correlation of the questionnaire scores with instrumental diagnostic methods, $p < 0.05$

Параметр / Parameter	*P* Кендалла	Значимость
Максимальная оптическая плотность макулярного пигмента (МахОПМП) / Maximum optical density of macular pigment	0,139	0,034
Средняя оптическая плотность макулярного пигмента (СрОПМП) / The average optical density of the macular pigment	0,136	0,038
Центральная толщина сетчатки (ЦТС) / The central thickness of the retina	0,120	0,047

диагнозом ВМД. А проведение дополнительных исследований позволило выявить следующие корреляции количества баллов по опроснику с максимальной оптической плотностью макулярного пигмента (МахОПМП), со средней оптической плотностью макулярного пигмента (СрОПМП) и центральной толщиной сетчатки (ЦТС) (табл. 3).

Выявлен положительный тренд, указывающий, что с ростом числа баллов увеличивается предполагаемая стадия ВМД по AREDS.

Площадь под ROC-кривой составила 0,62, что указывает на значимость и достаточную чувствительность метода при допустимом уровне специфичности.

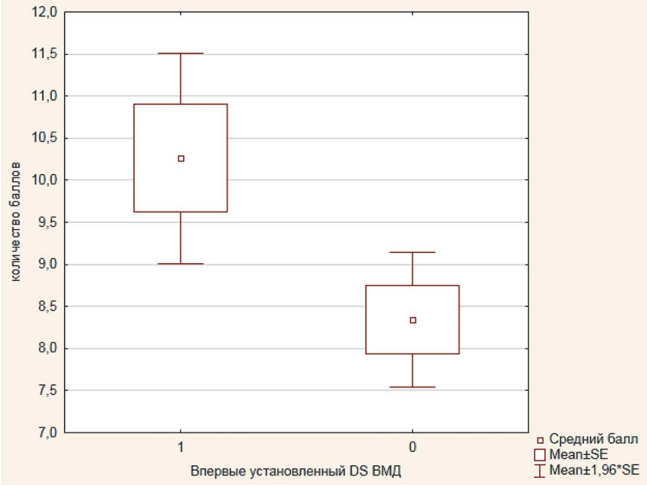

Рис. 2. Сравнение количества баллов по опроснику для пациентов с установленным впервые диагнозом ВМД и без него, $p < 0,05$

Fig. 2. Comparison of the questionnaire scores in the patients with and without established diagnosis of AMD, $p < 0,05$

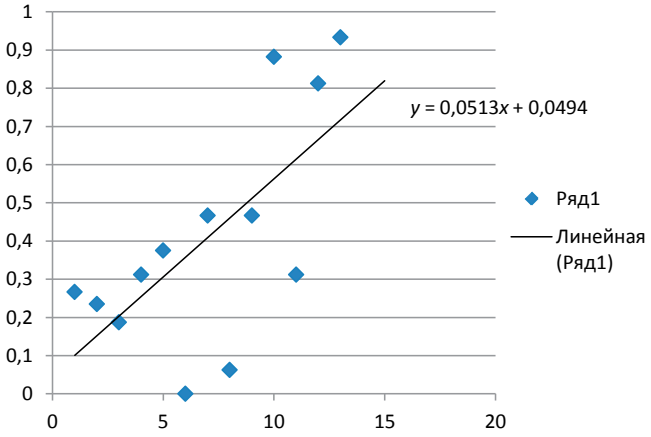

Рис. 3. Корреляция количества баллов со стадией ВМД по AREDS, где *x* — число баллов по опроснику, *y* — предполагаемая стадия ВМД по AREDS

Pic. 3. Correlation between questionnaire scores and AMD stage by AREDS. *x* — questionnaire scores, *y* — AREDS stage

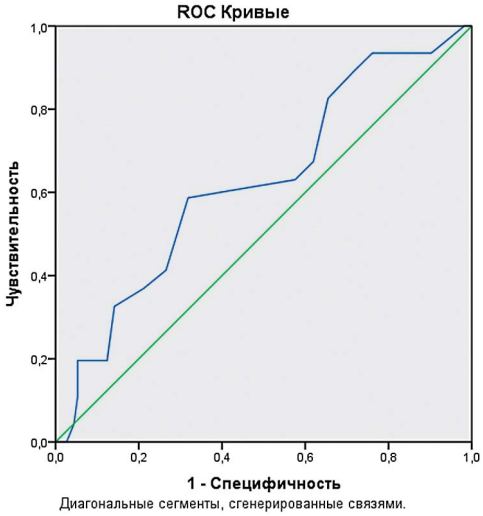

Рис. 4. ROC-кривая для разграничения риска развития ВМД по количеству баллов опросника STARS на примере населения Свердловской области

Fig. 4. ROC-curve for diversification of the AMD development risk, according to STARS scores, in Sverdlovsk region population

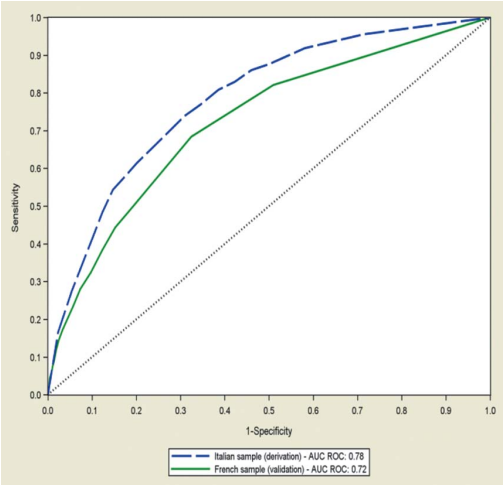

Рис. 5. ROC-кривая для разграничения риска развития ВМД по количеству баллов опросника STARS на примере населения Италии и Франции, синим цветом обозначена кривая на примере Италии — 0,78, зеленым на примере Франции — 0,72 [22]

Fig. 5. ROC-curve for diversification of the AMD development risk, according to STARS scores, in population of Italy and France

ЗАКЛЮЧЕНИЕ

Результаты нашего исследования на примере населения Свердловской области во многом подтвердили результаты исследования в двух больших европейских группах. Также был выявлен положительный тренд количества баллов по опроснику STARS и увеличению риска развития и прогрессирования ВМД. Проведение дополнительных объективных методов исследования позволило выявить «+» корреляции между количеством баллов и максимальной ОПМП, средней ОПМП, центральной толщиной сетчатки в области фовеа. Это в итоге позволило осуществить некоторую объективизацию результатов скринингового опросника.

Площадь под ROC-кривой составила 0,62, что, вероятно, связано с небольшим количеством пациентов, включенных в наше исследование, относительно площади под ROC-кривой 0,78, полученной в итальянской группе. Однако наши данные указывают на значимость и достаточную чувствительность метода при допустимом уровне специфичности.

Таким образом, скрининговый опросник STARS (Simplified Théa AMD Risk-Assessment Scale) — упрощенная риск-ассоциированная шкала для оценки риска развития ВМД компании Théa — подтвердил свое диагностическое и практическое значение на примере населения Свердловской области.

Опросник STARS — новый простой самозаполняемый узкоспециализированный опросник, достоверно разграничивающий группы риска развития и прогрессирования ВМД, и может быть использован офтальмологами и фельдшерами офтальмологического приема в ежедневной практике с минимальной временной затратой или для самостоятельной оценки риска развития ВМД в общей популяции.

Кроме того, мы рекомендуем использовать скрининговый опросник STARS в рутинной практике не только для ранней диагностики ВМД и отбора пациентов для второго (подтверждающего) этапа диагностики, но и с целью повышения информированности населения, возможностью повлиять на поведение пациента, его привычки и приверженность к терапии [4]. Эффективный скрининг невозможен без мотивации пациентов к дальнейшему мониторингу.

Применение опросника у пациентов старше 55 лет позволяет значительно повысить выявляемость ВМД, прежде всего ранних клинических форм, наиболее перспективных с точки зрения профилактики, лечения и снижения прогрессирования инволюционного поражения сетчатки.

УЧАСТИЕ АВТОРОВ:

Гринев А.Г. — научное редактирование;
Кочмашева Л.А. — написание текста, обработка материала;
Прохорова З.Ю. — анкетирование и обследование пациентов.

Таблица 4. Параметры ROC-кривой настоящего исследования

Table 4. ROC-curve parameters of the current study

Переменные результата проверки:	Количество баллов			
Область	Стандартная ошибка[a]	Асимптотическая значимость[b]	Асимптотический 95 % доверительный интервал	
			нижняя граница	верхняя граница
0,624	0,049	0,015	0,528	0,720

ЛИТЕРАТУРА/REFERENCES

1. Власова И.А., Агапитов А.Е., Губин Г.И., Губин Д.Г. Профилактическая медицина: предмет и содержание (лекция 2). *Сибирский медицинский журнал.* 2005;55(6):94–96. [Vlasova I.A., Agapitov A.E., Gubin G.I., Gubin D.G. Preventive medicine: subject and content (lecture 2). Siberian Medical Journal = *Sibirskij medicinskij zhurnal.* 2005;55(6):94–96 (In Russ.)]
2. Wilson J.M.G., Jungner G. Principles and practice of screening for disease. *WHO Chronicle Geneva: World Health Organization.* 1968.22(11):473. Public Health Papers, #34.
3. Congdon N., et al. Causes and prevalence of visual impairment among adults in the United States. *Arch Ophthalmol.* 2004;122:477–485. DOI: 10.1001/archopht.122.4.477
4. Colijn J.M. Prevalence of Age-Related Macular Degeneration in Europe: The Past and the Future. *Ophthalmology.* 2017;124:1753–1763. DOI: 10.1016/j.ophtha.2017.05.035
5. Федеральные Клинические Рекомендации. Ассоциация врачей-офтальмологов 2013. https://eyepress.ru/periodical.aspx?11 [Federal Clinical Recommendations. Association of Ophthalmologists (In Russ.)]
6. Нероев В.В. Российское наблюдательное эпидемиологическое неинтервенционное исследование пациентов с влажной формой возрастной макулярной дегенерации. *Российский офтальмологический журнал.* 2011;4(2): 4–9. [Neroev V.V. Russian observational epidemiological non-interventional study of patients with a wet form of age-related macular degeneration. Russian ophthalmological journal = *Rossiyskiy oftal'mologicheskiy zhurnal.* 2011;4(2):4–9 (In Russ.)]
7. Evans J.R., Fletcher A.E., Wormald R.P.L. Causes of visual impairment in people aged 75 years and older in Britain: an add on study to the MRC Trial of Assessment and management of older people in the community. *Br J Ophthalmol.* 2004;88:365–370. DOI: 10.1136/bjo.2003.019927
8. Friedman D.S., O'Colmain B.J., Munoz B., et al. Prevalence of age-related macular degeneration in the United States. *Arch Ophthalmol.* 2004;122:564–572. DOI: 10.1001/archopht.122.4.564
9. Lim L.S., Mitchell P., Seddon J.M. Age-related macular degeneration. *Lancet.* 2012;379:1728–1738. DOI: 10.1016/S0140-6736(12)60282-7
10. Brown G.C., Brown M.M., Sharma S. Difference between ophthalmologists' and patients' perceptions of quality of life associated with age–related macular degeneration. *Can. J. Ophthalmol.* 2000;35(3):127–133.
11. Hart P.M., Chakravarthy U., Stevenson M.R. Questionnaire based survey on the importance of quality of life measures in ophthalmic practice. *Eye.* 1998;12(Pt 1):124–126. DOI: 10.1038/eye.1998.20
12. Linder M., Chang T.S., Scott I.U., Hay D., Chambers K., Sibley L.M., et al. Validity of the visual function index (VF–14) in patients with retinal disease. *Arch. Ophthalmol.* 1999;117(12):1611–1616. DOI: 10.1001/archopht.117.12.1611
13. McClure M.E., Hart P.M., Jackson A.J., Stevenson M.R., Chakravarthy U. Macular degeneration: do conventional measurements of impaired visual function equate with visual disability. *Br. J. Ophthalmol.* 2000;84:244–250. DOI: 10.1136/bjo.84.3.244
14. Mills R.P. Correlation of quality of life with clinical symptoms and signs at the time of glaucoma diagnosis. *Trans. Am. Ophthalmol. Soc.* 1998;96:753.
15. Yelin E. Measuring Functional Capacity of Persons with Disabilities in Light of Emerging Demands in the Workplace. *NAP.* 1999. Available from: https://www.ncbi.nlm.nih.gov/books/NBK230769/
16. Brown G.C., Brown M.M., Sharma S. Difference between ophthalmologists' and patients' perceptions of quality of life associated with age–related macular degeneration. *Can. J. Ophthalmol.* 2000;35(3):127–133.
17. Hazel C.A., Petre K.L., Armstrong R.A., Benson M.T., Frost N.A. Visual function and subjective quality of life compared in subjects with acquired macular disease. *Invest.Ophthalmol. Vis. Sci.* 2000;41(6):1309–1315.
18. Resnikoff S., Pascolini D., Etya'ale D. Global data on visual impairment in the year 2002. *Bull World Health Organ.* 2004;82:844–851. DOI: S0042-96862004001100009
19. Wang F., Tielsch J.M., Ford D.E., Quigley H.A., Whelton P.K. Evaluation of screening schemes for eye disease in a primary care setting. *Ophthalmic Epidemiol.* 1998 Jun;5(2):69–82. DOI: 10.1076/opep.5.2.69.1575
20. Heesterbeek T.J., de Jong E.K., Acar I.E., Groenewoud J.M.M., Liefers B., Sánchez C.I., Peto T., Hoyng C.B., Pauleikhof D., Hense H.W., den Hollander A.I. Genetic risk score has added value over initial clinical grading stage in predicting disease progression in age-related macular degeneration. *Sci Rep.* 2019;9:6611. DOI: 10.1038/s41598-019-43144-3
21. Seddon J.M., Reynolds R., Yu Y., Daly M.J., Rosner B. Risk models for progression to advanced age-related macular degeneration using demographic, environmental, genetic, and ocular factors. *Ophthalmology.* 2011;118:2203–2211. DOI: 10.1016/j.ophtha.2011.04.029
22. Buitendijk G.H., Rochtchina E., Myers C. Prediction of age-related macular degeneration in the general population: the Three Continent AMD Consortium. *Ophthalmology.* 2013; 120: 2644–2655. DOI: 10.1016/j.ophtha.2013.07.053
23. Seddon J.M., Reynolds R., Yu Y., Rosner B. Validation of a prediction algorithm for progression to advanced macular degeneration subtypes. *JAMA Ophthalmol.* 2013;131:448–455. DOI: 10.1001/jamaophthalmol.2013.2578
24. Chiu C.J., Mitchell P., Klein R. A risk score for the prediction of advanced age-related macular degeneration: development and validation in 2 prospective cohorts. *Ophthalmology.* 2014;121:1421–1427. DOI: 10.1016/j.ophtha.2014.01.016
25. Yu Y. Prospective Assessment of Genetic Effects on Progression to Different Stages of Age-Related Macular Degeneration Using Multistate Markov Models; *IOVS.* 2012;53(3):1548–1556 DOI: 10.1167/iovs.11-8657
26. Seddon J.M. et al. Validation of a Prediction Algorithm for Progression to Advanced Macular Degeneration Subtypes. *JAMA Ophthalmol.* 2013;131(4):448–455 DOI: 10.1001/jamaophthalmol.2013.2578
27. Seddon J.M. The US twin study of age-related macular degeneration: relative roles of genetic and environmental influences. *Arch Ophthalmol* 2005; 23(3): 321–327. DOI: 10.1001/archopht.123.3.321
28. Seddon J.M., Silver R.E., Kwong M., Rosner B. Risk prediction for progression of macular degeneration: 10 common and rare genetic variants, demographic, environmental, and macular covariates. Invest *Ophthalmol Vis Sci.* 2015;56:2192–2202. DOI: 10.1167/iovs.14-15841
29. Кулик А. В., Богомолов А. В. Метод прогнозирования риска развития макулодистрофии. *Медицинский Вестник Северного Кавказа.*2016;11(3):448–445. [Kulik A.V., Bogomolov A.V. Method for predicting the risk of macular degeneration. Medical News of North Caucasus = *Medicinskij vestnik Severnogo Kavkaza.* 2016;11(3):448–445 (In Russ.)]. DOI: 10.14300/mnnc.2016.11101
30. Delcourt C., Souied E., Sanchez A., Bandello F.; STARS Survey Group. Development and Validation of a Risk Score for Age-Related Macular Degeneration: The STARS Questionnaire. *Invest Ophthalmol Vis Sci.* 2017 Dec 1;58(14):6399–6407. DOI: 10.1167/iovs.17-21819

СВЕДЕНИЯ ОБ АВТОРАХ

ГБУЗ СО «Свердловская областная клиническая больница № 1»
Гринев Андрей Григорьевич
доктор медицинских наук, заведующий офтальмологическим отделением
ул. Волгоградская, 185, Екатеринбург, 620016, Российская Федерация
orcid.org/0000-0003-1968-5655

ГБУЗ СО «Свердловская областная клиническая больница № 1»
Кочмашева Лилия Амировна
заведующая офтальмологическим отделением консультативно-диагностической поликлиники
ул. Волгоградская, 185, Екатеринбург, 620016, Российская Федерация
orcid.org/0000-0001-5784-3402

ГБУЗ СО «Свердловская областная клиническая больница № 1»
Прохорова Зоя Юрьевна
врач-офтальмолог консультативно-диагностической поликлиники
ул. Волгоградская, 185, Екатеринбург, 620016, Российская Федерация
orcid.org/0000-0002-7667-5149

ABOUT THE AUTHORS

Sverdlovsk Regional Clinical Hospital № 1
Grinev Andrey G.
MD, head of the department of ophthalmology
Volgogradskaya str., 185, Yekaterinburg, 620016, Russian Federation
orcid.org/0000-0003-1968-5655

Sverdlovsk Regional Clinical Hospital № 1
Kochmasheva Liliia A.
head of the department of counselling diagnostic clinic
Volgogradskaya str., 185, Yekaterinburg, 620016, Russian Federation
orcid.org/0000-0001-5784-3402

Sverdlovsk Regional Clinical Hospital № 1
Prokhorova Zoya Yu.
Ophthalmologist
Volgogradskaya str., 185, Yekaterinburg, 620016, Russian Federation
orcid.org/0000-0002-7667-5149

ISSN 1816-5095 (print); ISSN 2500-0845 (online)
https://doi.org/10.18008/1816-5095-2019-4-508-514

поступила 03.11.18
was received 03.11.18

Структурно-функциональные критерии эффективности применения нейропротекции после проведения анти-VEGF-терапии у пациентов с неоваскулярной возрастной макулярной дегенерацией



Н.С. Жайворонок[1] В.В. Егоров[1,2] Г.П. Смолякова[1,2] Л.П. Данилова[1,2] Л.П. Еманова[1] Д.А. Поваляева[1]

[1] Хабаровский филиал ФГАУ НМИЦ «МНТК “Микрохирургия глаза” им. акад. С.Н. Федорова» Министерства здравоохранения Российской Федерации
ул. Тихоокеанская, 211, Хабаровск, 680033, Российская Федерация

[2] КГБОУ ДПО «Институт повышения квалификации специалистов здравоохранения» Министерства здравоохранения Хабаровского края
ул. Краснодарская, 9, Хабаровск, 680000, Российская Федерация

РЕЗЮМЕ **Офтальмология. 2019;16(4):508–514**

Цель. Оценить клиническую эффективность сочетанного применения афлиберцепта и мельдония при тахифилаксии неоваскулярной возрастной макулярной дегенерации (нВМД) к ранибизумабу. **Пациенты и методы.** Проведен сравнительный анализ результатов лечения нВМД в 25 глазах (25 пациентов) в возрасте от 52 до 79 лет. Основным критерием включения пациентов в исследование явилось наличие у них нВМД, резистентной к интравитреальным введениям (ИВВ) ингибитора VEGF ранибизумаба, при остроте зрения не ниже 0,1. Из исследования исключены пациенты с иной офтальмологической патологией, сопровождающейся развитием макулярного отека, а также с глаукомой и после любых глазных операций, выполненных в период исследования. Перед применением афлиберцепта всем пациентам в течение 1,5–2 лет проводили терапию ранибизумабом (от 5 до 7 инъекций). Отсутствие при этом стойкого позитивного результата явилось основанием для перевода данных пациентов на курсовое лечение афлиберцептом (3 ежемесячные инъекции) для усиления антивазопролиферативного воздействия. Пациенты были разделены на две группы — основную и группу сравнения, сопоставимые по полу, возрасту, остроте зрения и типу хориоидальной неоваскуляризации. В основной группе 3-кратное ИВВ афлиберцепта было дополнено парабульбарными инъекциями 0,5 мл раствора мельдония (с концентрацией 500 мг/5 мл) ежедневно в течение 10 дней. Пациенты группы сравнения мельдоний не получали. **Результаты.** Дополнительное применение мельдония в основной группе привело к увеличению в 1,5 раза максимальной корригированной остроты зрения, в 1,2 раза — амплитуды β-волны общей электроретинографии, сохранению нейро- и пигментного эпителия сетчатки, полному регрессу неоваскуляризации относительно группы сравнения. **Заключение.** Полученные данные свидетельствуют о клинической целесообразности дополнительного применения курсового лечения мельдонием у пациентов с резистентной к ранибизумабу нВМД при ИВВ афлиберцепта для улучшения зрительных функций и стабилизации дистрофических изменений нейросенсорной сетчатки, пигментного эпителия и хориокапиллярного слоя.

Ключевые слова: неоваскулярная возрастная макулярная дегенерация, тахифилаксия, афлиберцепт, мельдоний

Для цитирования: Жайворонок Н.С., Егоров В.В., Смолякова Г.П., Данилова Л.П., Еманова Л.П., Поваляева Д.А. Структурно-функциональные критерии эффективности применения нейропротекции после проведения анти-VEGF-терапии у пациентов с неоваскулярной возрастной макулярной дегенерацией. *Офтальмология.* 2019;16(4):508–514. https://doi.org/10.18008/1816-5095-2019-4-508-514

Прозрачность финансовой деятельности: Никто из авторов не имеет финансовой заинтересованности в представленных материалах или методах

Конфликт интересов отсутствует

CC BY 4.0

Structural and Functional Criteria of Neuroprotection Effectiveness after Anti-VEGF Therapy in Patients with Neovascular Age-Related Macular Degeneration

N.S. Zhajvoronok[1], V.V. Egorov[1,2], G.P. Smoliakova[1,2], L.P. Danilova[1,2], L.P. Emanova[1], D.A. Povalyaeva[1]

[1] Khabarovsk branch of the S. Fyodorov Eye Microsurgery Federal State Institution
Tikhookeanskaya str., 211, Khabarovsk, 680033, Russian Federation

[2] Postgraduate Institute for Public Health Workers
Krasnodarskaya str., 9, Khabarovsk, 680000, Russian Federation

ABSTRACT

Ophthalmology in Russia. 2019;16(4):508–514

Purpose. Estimate of clinical efficacy of combined use of aflibercept and meldonium at tachyphylaxis of neovascular age-related macular degeneration (nAMD) to ranibizumab. **Patients and methods.** Comparative analysis of treatment results of nAMD in 25 eyes (25 patients) aged from 52 to 79 years was carried out. Main criterion for the patients inclusion was presence of nAMD resistant to intravitreal injections (IVI) of VEGF inhibitor ranibizumab with visual acuity values of not less than 0.1. Patients with different ophthalmologic pathology, accompanied by development of macular edema, with glaucoma and after any eye operations, performed during study period, were excluded from study. Before using aflibercept, all patients were treated with ranibizumab for 1.5–2 years (from 5 to 7 injections). The lack of persistent positive result was cause for change of course treatment of this patients on aflibercept (3 monthly injections) for enhance anti-vasoproliferative effect. The patients were divided into two groups — main and comparison, comparable by sex, age, visual acuity and type of choroidal neovascularization. In the main group, 3 aflibercept IVI were supplemented parabulbar injections of 0.5 ml of meldonium (with concentration of 500 mg / 5 ml) daily for 10 days. Patients of the comparison group did not receive meldonium. **Results.** The supplement of meldonium in the main group, relative to the comparison group, led to increase in 1.5 times of best corrected visual acuity, in 1.2 times of b-wave amplitude of the electroretinogram, preservation of the neuro- and pigment epithelium of retina, complete regression of neovascularization. **Conclusion**. Findings results evidence about clinically advisable to use meldonium in course treatment in patients with nAMD, resistant to ranibizumab, with aflibercept IVI for increase visual functions and stabilize the degenerative changes in neurosensory retina, pigment epithelium and choriocapillary layer.

Keywords: neovascular age-related macular degeneration, tachyphylaxis, aflibercept, meldonium

For citation: Zhajvoronok N.S., Egorov V.V., Smoliakova G.P., Danilova L.P., Emanova L.P., Povalyaeva D.A. Structural and Functional Criteria of Neuroprotection Effectiveness after Anti-VEGF Therapy in Patients with Neovascular Age-Related Macular Degeneration. *Ophthalmology in Russia.* 2019;16(4):508–514. https://doi.org/10.18008/1816-5095-2019-4-508-514

Financial Disclosure: No author has a financial or property interest in any material or method mentioned

There is no conflict of interests

ВВЕДЕНИЕ

Неоваскулярная возрастная макулярная дегенерация (нВМД) в совокупной группе пациентов с ВМД выявляется с частотой 15–20 % и характеризуется высокими темпами прогрессирующего поражения фотоактивной зоны сетчатки. В 90 % случаев нВМД вызывает необратимую и значительную потерю центрального зрения вследствие экссудации и кровоизлияний, сопровождающихся деструкцией фоторецепторов и пигментного эпителия (ПЭ) сетчатки [1, 2].

Ключевую роль в происхождении нВМД играет ишемия-гипоксия, которая, вне зависимости от зоны локализации в организме, всегда вызывает дисфункции и структурные изменения эндотелия сосудистой стенки, недостаточность внутриклеточных энергосберегающих систем, активацию кислородных и липидных маркеров свободнорадикальных реакций, именуемых окислительным стрессом. Следствием окислительного стресса является снижение регулирующего влияния на хориоретинальный микрокровоток биологически активных веществ: простациклина, оксида азота, эндотелина и др., вызывающих наклонность к тромбообразованию, ухудшению реологических свойств крови и тесно связанных при ВМД с развитием неоваскуляризации и пролиферации [3–6].

В системе биологически активных веществ особая роль в происхождении хориоидальной неоваскуляризации (ХНВ) принадлежит сосудистому эндотелиальному фактору роста (vascular endothelial growth factor — VEGF) — одному из важнейших стимуляторов ангиогенеза, повышенной сосудистой проницаемости и воспаления [7, 8]. В экспериментальных моделях на животных показано, что введение VEGF запускает каскад ХНВ, характерной для ВМД [9, 10].

Указанные исследования позволили радикально изменить стратегию лечения нВМД на современном этапе путем активного использования в клинической практике лекарственных средств, блокирующих образование сосудистым эндотелием изоформ VEGF. В настоящее время для антиангиогенной терапии нВМД в Российской Федерации зарегистрированы и используются два лекарственных средства: с 2008 года — ранибизумаб (фрагмент гуманизированного антитела к VEGF-A), с 2016 года — афлиберцепт (рекомбинантный гибридный белок, состоящий из VEGF-связывающих доменов VEGFR-1 и VEGF-2, соединенных с Fc-фрагментом человеческого

иммуноглобулина G и обладающий также способностью связывать PIGF (плацентарный фактор роста)) [11, 12].

Данные ингибиторы ангиогенеза показали лучшие исходы в отношении остроты зрения по сравнению с другими методами терапии и стали препаратами первого выбора в лечении нВМД.

В крупнейших международных исследованиях VIEW1 и VIEW2 была показана сопоставимая безопасность применения обоих препаратов у пациентов с нВМД. Вместе с тем исследователи отмечают, что для афлиберцепта по сравнению с ранибизумабом характерно более выраженное сродство (аффинность) к эндотелиальным изоформам ангиогенеза [13], а также пролонгированная биологическая активность из-за более длительного периода его полувыведения из стекловидного тела [14, 15].

Указанные фармакологические эффекты явились предпосылкой для изменения лечения пациентов, резистентных к введению ранибизумаба, в виде использования афлиберцепта. Смена антиангиогенных средств, определяемая в медицинской литературе как switching (от англ. switch — переключение), представляется одним из перспективных путей решения проблемы тахифилаксии, которая пока еще находится в фазе активного изучения и обсуждения.

Однако, наряду с отмеченными положительными эффектами афлиберцепта при нВМД, в офтальмологической литературе имеются сведения о возможности прогрессирования в процессе его применения атрофии хориоретинального слоя и последующего изменения ПЭ сетчатки [16]. Для того чтобы избежать при введении афлиберцепта данных негативных последствий, актуальным в лечении нВМД остается комплексный подход и поиск путей, сохраняющих и восстанавливающих метаболическую и функциональную активность сосудистого эндотелия и клеток сетчатки, вовлеченных в патологический процесс.

Среди известных и разрешенных к применению в офтальмологической практике многокомпонентных фармакологических средств, блокирующих патофизиологические проявления окислительного стресса в сетчатке, особого внимания заслуживает цитопротектор мельдоний — аналог гамма-бутиробетаина, который присутствует в каждой клетке организма человека.

Фармакологическими эффектами мельдония как универсального цитонейро- и ангиопротектора являются возможность препятствовать накоплению в любых клетках активных радикалов, продуктов перекисного окисления липидов и других токсических метаболитов, а также предупреждать развитие внутриклеточного ацидоза, нарушения транспорта аденозинтрифосфатсинтазы, снижать образование в эндотелии сосудов провоспалительных цитокинов, нормализовать состояние эндотелиальной и гуморальной регуляции микрокровотока, увеличивать уровень факторов антиоксидантной защиты [17]. Отсутствие до сих пор доказательной базы, касающейся целесообразности применения мельдония при введении афлиберцепта у больных с нВМД, резистентных к ранибизумабу, явилось основанием для проведения данного исследования.

Цель исследования: оценить клиническую эффективность сочетанного применения афлиберцепта и мельдония при тахифилаксии нВМД к ранибизумабу.

ПАЦИЕНТЫ И МЕТОДЫ

Проведен сравнительный анализ результатов лечения нВМД в 25 глазах (25 пациентов) в возрасте от 52 до 79 лет (средний возраст 68,3 ± 2,5 года), 17 женщин и 8 мужчин.

Основным критерием включения пациентов в исследование явилось наличие у них нВМД, резистентной к интравитреальным введениям (ИВВ) ингибитора VEGF ранибизумаба при остроте зрения не ниже 0,1.

Из исследования были исключены пациенты с иной офтальмологической патологией, сопровождающейся развитием макулярного отека (диабетической ретинопатией, осложненной ХНВ и др.), а также с глаукомой и после любых глазных операций, выполненных в период исследования.

Перед применением афлиберцепта всем пациентам в течение 1,5–2 лет была проведена терапия ранибизумабом в режиме PRN (*pro re nata*), включавшем 3 следующих друг за другом «загрузочных» ИВВ данного препарата с последующим ежемесячным мониторингом состояния ХНВ и возобновлением поддерживающей терапии ранибизумабом в виде дополнительных ИВВ при неполном регрессе либо рецидивах экссудативно-геморрагической активности. За период диспансерного наблюдения каждому из этих пациентов было проведено от 5 до 7 инъекций ранибизумаба [18]. Отсутствие при этом стойкого позитивного результата явилось основанием для перевода данных пациентов на лечение афлиберцептом.

Вся совокупность глаз пациентов была разделена нами на две группы, сопоставимые по полу, возрасту, максимальной корригированной остроте зрения (МКОЗ) и типу ХНВ (13 пациентов — основная группа, 12 пациентов — группа сравнения).

Пациентам обеих групп проводили 3 последовательные «нагрузочные» ИВВ афлиберцепта 2,0 мг (0,05 мл) с периодичностью один раз в месяц.

В основной группе 3-кратное ИВВ афлиберцепта было дополнено парабульбарными инъекциями 0,5 мл раствора мельдония (с концентрацией 500 мг/5 мл) ежедневно в течение 10 дней.

Все ИВВ афлиберцепта в ходе исследования были выполнены одним хирургом в условиях стерильной операционной в соответствии с инструкцией по медицинскому применению лекарственного средства (в дозе 2,0 мг/0,05 мл)[1].

Офтальмологическое обследование пациентов, помимо стандартных методов (визометрия с максимальной коррекцией, биомикроскопия, тонометрия по Маклакову, офтальмоскопия бесконтактной линзой 90 дптр),

[1] Инструкция по медицинскому применению препарата «Эйлеа». Регистрационный номер: ЛП-003544-200117.

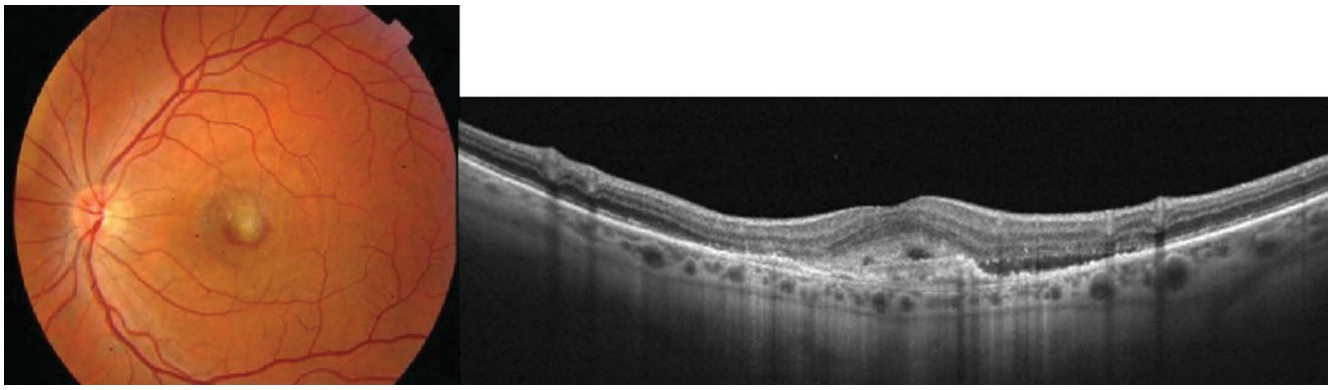

Рис. 1. Пациент М., 67 лет, с неоваскулярной ВМД, острота зрения 0,09. Офтальмоскопическая картина и ОКТ с классической хориоидальной неоваскуляризацией

Fig. 1. Patient M., 67 years old, with neovascular AMD, visual acuity 0.09. Ophthalmoscopy and OCT with classical choroidal neovascularization

включало использование специальных методов: компьютерную статическую периметрию («Humphrey», Германия), электроретинографию (ЭРГ) (многофункциональный компьютерный комплекс «Нейро-МВП», Россия), оптическую когерентную томографию (ОКТ) макулярной зоны (Cirrus HD-50, программа RETINA Map, Zeiss-Meditec, Германия); флюоресцентную ангиографию (ФАГ) глазного дна (цифровая фундус-камера Visucal Lite, Zeiss-Meditec, Германия); ангио-ОКТ (спектральный томограф RTVue XR Avanti, Optovue, США). По данным ангио-ОКТ анализировали локализацию, форму и размер сетей новообразованных сосудов. Площадь поражения рассчитывали с помощью программного обеспечения Adobe Photoshop CS6 (Adobe Systems, Inc.).

Исследования в обеих группах выполняли до лечения и ежемесячно, максимально в течение 6 месяцев после последнего введения афлиберцепта.

Для итоговой оценки эффективности лечения были выбраны показатели: МКОЗ; световая чувствительность центральной зоны сетчатки (MS), дБ; центральная толщина сетчатки (ЦТС), мкм; площадь неоваскулярной мембраны, мм^2; толщина хориоидеи (ТХ) — расстояние между наружной границей ПЭ и внутренней границей склеры на срезе, проходящем через центр фовеолы, мкм; толщина нейроэпителия (ТНЭ) над хориоваскулярным комплексом, мкм.

За норму ЦТС, ТХ и ТНЭ были взяты показатели 10 глаз соматически и офтальмологически здоровых людей аналогичного возраста.

С учетом нормального характера распределения изучаемых данных для сравнительного анализа использовали парный *t*-критерий Стьюдента.

РЕЗУЛЬТАТЫ И ОБСУЖДЕНИЕ

Анализ полученных данных показал, что перед введением афлиберцепта в общей совокупности пациентов функциональные показатели: МКОЗ, MS, амплитуда β-волны общей ЭРГ, характеризующие степень ишемии сетчатки, по сравнению с контролем были снижены и по их средним показателям не имели достоверных межгрупповых различий ($p > 0,05$).

Офтальмоскопически у всех пациентов на фоне отечной сетчатки в центре имел место очаг серого цвета неправильной формы до 0,5–1,5 ДД, вокруг отек и геморрагии различной степени выраженности (рис. 1).

Проведение специальных методов обследования (ФАГ и ангио-ОКТ) подтвердило наличие у всех пациентов, находившихся под наблюдением, ХНВ классического типа с древовидной либо петлевидной сетью новообразованных сосудов, локализованных в субретинальном пространстве. При ФАГ выявлялась ранняя «кружевная» гиперфлюоресценция и позднее — накопление красителя в субретинальном пространстве (рис. 2).

ЦТС непосредственно перед введением афлиберцепта составляла 431,0 ± 69 мкм в основной группе, 437 ± 51 мкм — в группе сравнения при 265 ± 11,9 мкм в норме;

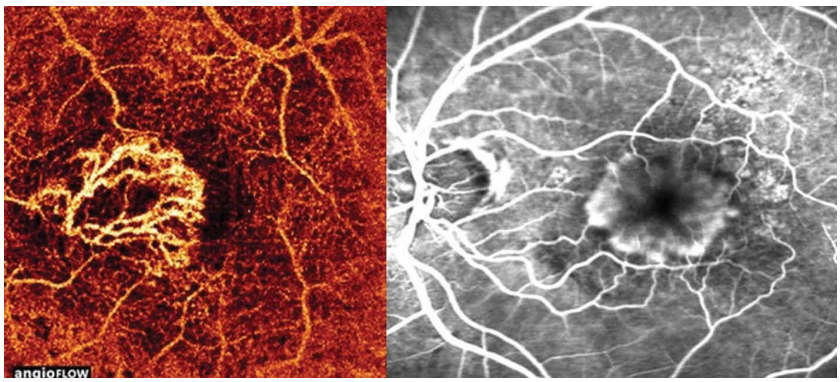

Рис. 2. Пациент М., 67 лет, с неоваскулярной ВМД, острота зрения 0,09. Ангио-ОКТ (древовидная сеть новообразованных сосудов) и ранняя фаза флюоресцентной ангиографии с «кружевной» гиперфлюоресценцией

Fig. 2. Patient M., 67 years old, with neovascular AMD, visual acuity 0.09. Angio-OCT (tree-like form of new blood vessels) and early phase of fluorescein angiography with lace-like hyperfluorescence

Таблица. Клиническая характеристика зрительных функций и изменений хориоретинального комплекса у пациентов с неоваскулярной возрастной макулярной дегенерацией сравниваемых групп, $M \pm m$

Table. Clinical characteristics of visual functions and changes in chorioretinal complex in patients with neovascular age-related macular degeneration of compared groups, $M \pm m$

Показатель Index	Группы наблюдения / Groups of observation				
	основная, n = 13 чел. main, n = 13 patients		сравнения, n = 12 чел. comparison, n = 12 patients		контроль, n = 10 чел. control, n = 10 patients
	до лечения before treatment	через 6 мес. после лечения 6 months after treatment	до лечения before treatment	через 6 мес. после лечения 6 months after treatment	
Функциональные / Functional					
Максимальная корригированная острота зрения Best corrected visual acuity	0,19 ± 0,05	0,49 ± 0,02	0,21 ± 0,05	0,32 ± 0,03	
Амплитуда β-волны ЭРГ, мкВ β-wave amplitude of the electroretinogram, μV	100,5 ± 8,5	140 ± 9,7[1,3]	102,69 ± 7,4[2]	113 ± 9,4[2,3]	146,58 ± 15,7
Световая чувствительность центральной зоны сетчатки, дБ Light sensitivity of central zone of retina, dB	9,8 ± 3,1	25,9 ± 3,5[1,3]	9,6 ± 2,2[2]	13,3 ± 1,7[1,2]	27,41 ± 1,77
Морфометрические / Morphometric					
Центральная толщина сетчатки, мкм Central retinal thickness, μm	431 ± 69	271 ± 12,0[1]	437 ± 51,0[2]	293 ± 8,0[1,2]	265 ± 11,9
Толщина хориоидеи, мкм / Choroidal thickness, μm	265 ± 15	268 ± 6,0[3]	270 ± 11,0	220 ± 7,0[1,2,3]	269,8 ± 12,3
Толщина нейроэпителия, мкм / Neuroepithelium thickness, μm	278,0 ± 12,7	269 ± 14,5	281,5 ± 10,5	231,5 ± 14,0[1,3]	295,15 ± 3,13

Примечания. Достоверность различий (p < 0,05): [1] — по сравнению с исходом; [2] — по сравнению с контролем; [3] — межгрупповые различия.
Notes. Veracity of differences (p < 0.05): [1] — in comparison with outcome; [2] — in comparison with control; [3] — intergroup differences.

площадь неоваскулярной мембраны варьировала от 1,113 до 1,570 мм² и не имела по средним показателям (1,273 ± 1,003 и 1,177 ± 0,941 мм²) межгрупповых различий.

В таблице представлен сравнительный анализ функциональных показателей и изменений хориоретинального комплекса в обеих группах наблюдения после курсового лечения афлиберцептом ХНВ при нВМД у пациентов с недостаточным эффектом от анти-VEGF-терапии ранибизумабом.

Анализ данных, приведенных в таблице, показал, что у пациентов основной группы наблюдения, получавших дополнительно цитопротектор мельдоний, к завершающему этапу обследования средние функциональные показатели возросли по сравнению с исходными: МКОЗ — в 2,6 раза; MS — в 2,1 раза, а амплитуда β-волны общей ЭРГ — в 1,4 раза. Положительная функциональная динамика была обусловлена стабильным регрессом ХНВ с образованием небольшой аваскулярной пролиферативной мембраны у всех пациентов основной группы, получавших дополнительно с афлиберцептом парабульбарные инъекции мельдония. К завершающему этапу обследования произошло полное восстановление нормальной ЦТС, отсутствовала явная тенденция к истончению нейроэпителия и сосудистой оболочки, свойственная ИВВ ингибиторов ангиогенеза (p > 0,05).

У пациентов в группе сравнения, получавших лечение афлиберцептом без мельдония, степень возрастания средних показателей МКОЗ, MS, амплитуды β-волны общей ЭРГ относительно основной группы на завершающем этапе обследования была достоверно менее выраженной (p < 0,05). Примечательно, что функциональные расстройства находились в прямой зависимости от выявленных изменений в структуре хориоретинального комплекса. По сравнению с основной группой для пациентов группы сравнения через 6 месяцев после последней инъекции афлиберцепта характерным явилось уменьшение в 1,2 раз ТХ и ТНЭ; наличие у 3 пациентов в пролиферативной мембране неправильной формы мелких единичных сосудов, что обусловливало риск возобновления роста ХНВ и появления экссудативно-геморрагического компонента, а также снижение МКОЗ на 0,05–0,1 вследствие увеличения в макуле зоны хориоретинальной атрофии, потери нейро- и пигментного эпителия сетчатки.

ВЫВОДЫ

1. Результаты проведенного исследования показали, что курсовое применение афлиберцепта в виде 3-кратных ежемесячных интраокулярных инъекций может являться методом выбора для усиления антивазопролиферативного воздействия у пациентов с нВМД при отсутствии стойкого позитивного эффекта на введение ранибизумаба.

2. При сопоставлении функциональных и морфометрических показателей хориоретинального комплекса в основной группе на фоне применения мельдония достигнуто увеличение в 1,5 раза МКОЗ, в 1,2 раза амплитуды β-волны общей ЭРГ; сохранение нейро- и пигментного эпителия сетчатки, полный регресс неоваскуляризации по сравнению с группой сравнения, в которой мельдоний не использовали.

3. Полученные данные свидетельствуют о клинической целесообразности дополнительного применения

курсового лечения с использованием мельдония у пациентов с резистентной к ранибизумабу нВМД при ИВВ афлиберцепта для увеличения зрительных функций и стабилизации дистрофических изменений нейросенсорной сетчатки, ПЭ и хориокапиллярного слоя.

УЧАСТИЕ АВТОРОВ:

Жайворонок Н.С. — проведение операций, сбор и обработка материала, анализ полученных данных, статистическая обработка, подготовка текста;
Егоров В.В. — концепция и дизайн исследования, редактирование текста;
Смолякова Г.П. — концепция и дизайн исследования, редактирование текста;
Данилова Л.П. — концепция и дизайн исследования, редактирование текста;
Еманова Л.П. — анализ полученных данных;
Поваляева Д.А. — анализ полученных данных.

ЛИТЕРАТУРА/REFERENCES

1. Либман Е.С., Калеева Э.В., Рязанов Д.П. Комплексная характеристика инвалидности вследствие офтальмопатологии в Российской Федерации. *Российская офтальмология онлайн*. 2012;5. URL: http://www.eyepress.ru/article.aspx?10314 (доступно 30 октября 2018). [Libman E.S., Kaleeva E.V., Ryazanov D.P. Comprehensive characteristics of disability due to ophthalmic pathology in the Russian Federation. Russian ophthalmology online = *Rossijskaya oftalmologiya onlajn*. 2012;5 URL: http://www.eyepress.ru/article.aspx?10314 (available to October 30, 2018). (In Russ.)]
2. Stahl A. Anti-angiogenic therapy in ophthalmology. Germany: Springer; 2016. 193 p.
3. Бикбов М.М., Файзрахманов Р.Р., Ярмухаметова А.Л. *Возрастная макулярная дегенерация*. М.: Апрель; 2013. 196 с. [Bikbov M.M., Fayzrakhmanov R.R., Yarmukhametova A.L. *Age-related macular degeneration*. Moscow: April; 2013. 196 p. (In Russ.)]
4. Бойко Э.В., Журавлева Л.В., Сосновский С.В. *Возрастная макулярная дегенерация (факторы риска, классификация, диагностика, профилактика, лечение)*. М.; 2009. 44 с. [Boiko E.V., Zhuravleva L.V., Sosnovsky S.V. *Age-related macular degeneration (risk factors, classification, diagnosis, prevention, treatment)*. Moscow; 2009. 44 p. (In Russ.)]
5. Егоров Е.А., Романенко И.А. Возрастная макулярная дегенерация. Вопросы патогенеза, диагностики и лечения. *Российский медицинский журнал. Клиническая офтальмология*. 2009;10(1):42–45. [Egorov E.A., Romanenko I.A. Age-related macular degeneration. Issues of pathogenesis, diagnosis and treatment. Russian Medical Journal. Clinical Ophthalmology = *Rossijskij medicinskij zhurnal*. 2009;10(1):42–45 (In Russ.)]
6. Зенков Н.К., Ланкин В.З., Меньщикова Е.Б. *Окислительный стресс: биохимические и патофизиологические аспекты*. М.; 2001. 343 с. [Zenkov N.K., Lankin V.Z., Menshchikova E.B. *Oxidative stress: biochemical and pathophysiological aspects*. Moscow; 2001. 343 p. (In Russ.)]
7. Das A., Friberg T. *Therapy for ocular angiogenesis: principles and practice*. Philadelphia: LWW; 2011. 377 p.
8. Stewart M.W. The expanding role of vascular endothelial growth factor inhibitors in ophthalmology. *Mayo Clin. Proc*. 2012;87(1):77–88. DOI: 10.1016/j.mayocp.2011.10.001
9. Панова И.Е., Тонких Н.А., Прокопьева М.Ю., Бухтиярова Н.В. Возрастная макулярная дегенерация с неоваскулярным ответом: особенности клинического течения, характеристика клеточного иммунитета. *Вестник Оренбургского государственного университета*. 2004;38:246–248. [Panova I.E., Tonkikh N.A., Prokopieva M.Yu., Bukhtiyarova N.V. Ages central degeneration with neovascular answer: peculiarities of clinical course, characteristics of cellular immunity. Annals of Orenburg State University = *Vestnik Orenburgskogo gosudarstvennogo universiteta*. 2004;38:246–248 (In Russ.)]
10. Miller J.W., Adamis A.P., Shima D.T. Vascular endothelial growth factor/vascular permeability factor is temporally and spatially correlated with ocular angiogenesis in a primate model. *Am. J. Pathol.* 1994;145(3):574–584.
11. Rakic J.M., Lambert V., Devy L., et al. Placental growth factor, a member of the VEGF family, contributes to the development of choroidal neovascularization. *Invest Ophthalmol Vis Sci*. 2003;44(7):3186–3193. DOI: 10.1167/iovs.02-1092
12. Hoeben A., Landuyt B., Highley M.S. Vascular endothelial growth factor and angiogenesis. *Pharmacol Rev.* 2004;56(4):549–580. DOI: 10.1124/pr.56.4.3
13. VEGF Trap-Eye (aflibercept ophthalmic solution) briefing document — Ophthalmologic Drugs Advisory Committee. 2011 (updated June 17, 2011; available to October 30, 2018). URL: https://www.retina3000.it/nuoveterapie_eylea_uk.html
14. Papadopoulos N., Martin J., Ruan Q., et al. Binding and neutralization of vascular endothelial growth factor (VEGF) and related ligands by VEGF Trap, ranibizumab and bevacizumab. *Angiogenesis*. 2012;15(2):171–185. DOI: 10.1007/s10456-011-9249-6
15. Stewart M.W. Pharmacokinetics, pharmacodynamics and preclinical characteristics of ophthalmic drugs that bind VEGF. *Expert Rev Clin Pharmacol.* 2014;7(2):167–180. DOI: 10.1586/17512433.2014.884458
16. Young M., Chui L., Fallah N., et al. Exacerbation of choroidal and retinal pigment epithelial atrophy after antivascular endothelial growth factor treatment in neovascular age-related macular degeneration. *Retina*. 2014;34(7):1308–1315. DOI: 10.1097/IAE.0000000000000081
17. Егоров Е.А., Астахов Ю.С., Ставицкая Т.В. Офтальмофармакология. М.: ГЭОТАР-Медиа; 2009. 592 с. [Egorov E.A., Astakhov Yu.S., Stavitskaya T.V. Ophthalmopharmacology. Moscow: GEOTAR-Media; 2009. 592 p. (In Russ.)]
18. Жайворонок Н.С., Смолякова Г.П., Данилова Л.П., Еманова Л.П., Поваляева Д.А. Отдаленные результаты антиангиогенной терапии неоваскулярных форм возрастной макулярной дегенерации. *Современные технологии в офтальмологии*. 2017;2:198–200. [Zhajvoronok N.S., Smoliakova G.P., Danilova L.P., Emanova L.P., Povalyaeva D.A. Long-term results of antiangiogenic therapy of neovascular age-related macular degeneration. Modern technologies in ophthalmology = *Sovremennye tekhnologii v oftal'mologii*. 2017;2:198–200 (In Russ.)]

СВЕДЕНИЯ ОБ АВТОРАХ

Хабаровский филиал ФГАУ НМИЦ «МНТК "Микрохирургия глаза" им. акад. С.Н. Федорова» Министерства здравоохранения Российской Федерации
Жайворонок Наталья Сергеевна
врач-офтальмолог отделения комплексно-реабилитационного лечения
ул. Тихоокеанская, 211, Хабаровск, 680033, Российская Федерация
ORCHID 0000-0001-5515-4099

Хабаровский филиал ФГАУ НМИЦ «МНТК "Микрохирургия глаза" им. акад. С.Н. Федорова» Министерства здравоохранения Российской Федерации
КГБОУ ДПО «Институт повышения квалификации специалистов здравоохранения» Министерства здравоохранения Хабаровского края
Егоров Виктор Васильевич
доктор медицинских наук, профессор, директор; заведующий кафедрой офтальмологии
ул. Тихоокеанская, 211, Хабаровск, 680033, Российская Федерация
ORCHID 0000-0002-9888-7353

Хабаровский филиал ФГАУ НМИЦ «МНТК "Микрохирургия глаза" им. акад. С.Н. Федорова» Министерства здравоохранения Российской Федерации
КГБОУ ДПО «Институт повышения квалификации специалистов здравоохранения» Минздрава Хабаровского края
Смолякова Галина Петровна
доктор медицинских наук, профессор, врач-офтальмолог клинико-экспертного отдела; профессор кафедры офтальмологии
ул. Тихоокеанская, 211, Хабаровск, 680033, Российская Федерация
ORCHID 0000-0002-6943-5518

ABOUT THE AUTHORS

Khabarovsk branch of the S. Fyodorov Eye Microsurgery Federal State Institution
Zhajvoronok Natalya S.
ophthalmologist of the rehabilitation treatment department
Tikhookeanskaya str., 211, Khabarovsk, 680033, Russian Federation
ORCHID 0000-0001-5515-4099

Khabarovsk branch of the S. Fyodorov Eye Microsurgery Federal State Institution
Postgraduate Institute for Public Health Workers
Egorov Victor V.
MD, professor, head of the department of ophthalmology
Tikhookeanskaya str., 211, Khabarovsk, 680033, Russian Federation
ORCHID 0000-0002-9888-7353

Khabarovsk branch o of the S. Fyodorov Eye Microsurgery Federal State Institution
Postgraduate Institute for Public Health Workers
Smoliakova Galina P.
MD, professor, ophthalmologist of the clinical-expert department; professor of the department of ophthalmology
Tikhookeanskaya str., 211, Khabarovsk, 680033, Russian Federation
ORCHID 0000-0002-6943-5518

Хабаровский филиал ФГАУ НМИЦ «МНТК “Микрохирургия глаза” им. акад. С.Н. Федорова» Министерства здравоохранения Российской Федерации
КГБОУ ДПО «Институт повышения квалификации специалистов здравоохранения» Минздрава Хабаровского края
Данилова Любовь Петровна
врач-офтальмолог, заведующий отделением комплексно-реабилитационного лечения; ассистент кафедры офтальмологии
ул. Тихоокеанская, 211, Хабаровск, 680033, Российская Федерация
ORCHID 0000-0003-0665-1755

Khabarovsk branch of the S. Fyodorov Eye Microsurgery Federal State Institution
Postgraduate Institute for Public Health Workers
Danilova Lubov P.
ophthalmologist, head of the rehabilitation treatment department; assistant of the ophthalmology department
Tikhookeanskaya str., 211, Khabarovsk, 680033, Russian Federation
ORCHID 0000-0003-0665-1755

Хабаровский филиал ФГАУ НМИЦ «МНТК “Микрохирургия глаза” им. акад. С.Н. Федорова» Министерства здравоохранения Российской Федерации
Еманова Людмила Петровна
врач-офтальмолог отделения комплексно-реабилитационного лечения
ул. Тихоокеанская, 211, Хабаровск, 680033, Российская Федерация
ORCHID 0000-0002-1813-4213

Khabarovsk branch of the S. Fyodorov Eye Microsurgery Federal State Institution
Emanova Lyudmila P.
ophthalmologist of the rehabilitation treatment department
Tikhookeanskaya str., 211, Khabarovsk, 680033, Russian Federation
ORCHID 0000-0002-1813-4213

Хабаровский филиал ФГАУ НМИЦ «МНТК “Микрохирургия глаза” им. акад. С.Н. Федорова» Министерства здравоохранения Российской Федерации
Поваляева Дарья Александровна
врач-офтальмолог отделения комплексно-реабилитационного лечения
ул. Тихоокеанская, 211, Хабаровск, 680033, Российская Федерация
ORCHID 0000-0001-5944-486X

Khabarovsk branch of the S. Fyodorov Eye Microsurgery Federal State Institution
Povalyaeva Daria A,
ophthalmologist of the department rehabilitation treatment
Tikhookeanskaya str., 211, Khabarovsk, 680033, Russian Federation
ORCHID 0000-0001-5944-486X

ISSN 1816-5095 (print); ISSN 2500-0845 (online)
https://doi.org/10.18008/1816-5095-2019-4-515-521

поступила 20.10.19
was received 20.10.19

Алгоритм лечения мейбомиита, ячменя и халязиона

В.Н. Трубилин[1] Е.Г. Полунина[1] Д.В. Анджелова[2] Ю.В. Евстигнеева[3] К.В. Чиненова[3]

В. Кумар[4,5], М.Д. Пожарицкий[1]

[1] Академия постдипломного образования ФГБУ «Федеральный научно-клинический центр Федерального медико-биологического агентства»
Волоколамское шоссе, 91, Москва, 125371, Российская Федерация

[2] ФГБНУ «Научно-исследовательский институт глазных болезней»
ул. Россолимо, 11а, б, 119021, Москва, Российская Федерация

[3] Офтальмологическая клиника доктора Куренкова
Рублевское шоссе, 48/1, Москва, 121609, Российская Федерация

[4] ФГАОУ ВО «Российский университет дружбы народов»
ул. Миклухо-Маклая, 6, Москва, 117198, Российская Федерация

[5] ГБУЗ МО «Сходненская городская больница»
ул. Мичурина, 31а, г.о. Химки, мкр. Сходня, Московская область, 141420, Российская Федерация

РЕЗЮМЕ **Офтальмология. 2019;16(4):515–521**

Несмотря на то что в амбулаторной клинической практике частота обращения пациентов с воспалительными заболеваниями век, которые затрагивают видоизмененные сальные железы, (мейбомиевы железы, железы Цейса) очень велика и всем хорошо известны базовые принципы лечения данной патологии, в этой области всегда остается много вопросов. Это связано с тем, что не всегда очевидна этиология подобного заболевания, особенно в случаях рецидивирования воспалительного процесса. Поэтому нередко приходится прибегать к междисциплинарному подходу в лечении данной группы пациентов, обращаясь к гастроэнтерологам, дерматологам, эндокринологам и другим специалистам. Кроме того, переход воспалительного процесса в хроническую форму и инкапсуляция воспалительного очага и/или формирование халязиона требует от практикующего врача точного алгоритма действий, который зависит от срока возникновения патологического процесса. Всегда возникает вопрос: какую форму антибактериального препарата лучше выбрать — мазевую или в виде капель, содержащих антибактериальный препарат. Кроме того, нет единого мнения относительно применения гормональной терапии в лечении мейбомиита, ячменя и халязиона. В данной статье представлен алгоритм профилактики и лечения данной патологии, который предполагает определенную последовательность лечебно-профилактических мероприятий в зависимости от степени выраженности и срока возникновения воспалительного процесса. При наличии клинических признаков хронического блефарита, жалобах на сухость, дискомфорт, ношении контактных линз рекомендовано проведение гигиены век (теплые компрессы + самомассаж век с гелем). В случае возникновения острого воспалительного процесса — мейбомиита и/или ячменя — помимо гигиены век рекомендовано проведение местной антибактериальной терапии. При формировании халязиона и выборе тактики лечения (местная инстилляционная терапия, интракапсулярное введение пролонгированного кортикостероида или хирургическое лечение) следует учитывать длительность существования халязиона (более или менее 2 месяцев). Представленный алгоритм имеет большое практическое значение, так как проведение адекватного лечения позволит не только устранить очаг хронической инфекции на веках, но и улучшить качество жизни пациентов, поскольку наличие подобного заболевания доставляет выраженный психоэмоциональный дискомфорт, учитывая зону его локализации.

Ключевые слова: мейбомиит, блефарит, халязион, антибактериальная терапия, ячмень

Для цитирования: Трубилин В.Н., Полунина Е.Г., Анджелова Д.В., Евстигнеева Ю.В., Чиненова К.В., Кумар В., Пожарицкий М.Д. Алгоритм лечения мейбомиита, ячменя и халязиона. *Офтальмология.* 2019;16(4):515–521. https://doi.org/10.18008/1816-5095-2019-4-515-521

Прозрачность финансовой деятельности: Никто из авторов не имеет финансовой заинтересованности в представленных материалах или методах

Конфликт интересов отсутствует

CC BY 4.0

The Treatment Algorithm for Meibomyitis, Hordeolum and Halazion

V.N. Trubilin[1], E.G. Polunina[1], D.V. Andzhelova[2], Yu.V. Evstigneeva[3], K.V. Chinenova[3], V. Kumar[4,5], M.D. Pozharitsky[1]

[1] Postgraduate Academy of Federal medical and biological agency
Volokolamskoe Highway 91, Moscow, 125371, Russian Federation

[2] Research Institute of Eye Diseases
Rossolimo str. 11A, B, Moscow, 119021, Russian Federation

[3] Ophthalmology Clinic of Dr. Kurenkov
Rublevskoe Highway, 48, Moscow, 121609, Russian Federation

[4] RUDN University
st. Miklukho-Maklaya, 6, Moscow, 117198, Russia

[5] Skhodnya city hospital
Michurina str., 31A, G.O. Khimki, md. Skhodnya, Moscow Region, 141420, Russian

ABSTRACT

Ophthalmology in Russia. 2019;16(4):515–521

Despite the fact that the frequency of treatment the eyelids inflammatory diseases affecting the modified sebaceous glands (Meibomian glands, Zeiss glands) is very high in outpatient clinical practice, and the basic principles of treating this pathology are well known to everyone, there are always many questions. Therefore, interdisciplinary approach with gastroenterologists, dermatologists, endocrinologists and other specialists is often required treatment of this patients group. In addition, the transition of the inflammatory process to a chronic form and the encapsulation of the inflammatory focus and / or the formation of a halazion requires an accurate algorithm of actions from the practitioner, which depends on the duration of the pathological process. There is always a question — what form of an antibacterial drug is better to prescribe — ointment or drops? In addition, there is no consensus on the use of hormone therapy in the treatment of meibomyitis, hordeolum and chalazion. This article presents an algorithm for the prevention and treatment of this group of patients, which involves a certain sequence of therapeutic and preventive measures, depending on the severity and duration of the inflammatory process. Eyelid hygiene (warm compresses + self-massage of the eyelids with gel) is recommended in case of chronic blepharitis clinical signs, complaints of dryness, discomfort, wearing contact lenses. In case of the acute inflammatory process — meibomyitis and/or hordeolum in addition to eyelid hygiene, local antibiotic therapy is recommended. If a halazion is forming the choice of treatment tactics (local instillation therapy, intracapsular administration of a prolonged corticosteroid or surgical treatment) depends on the halazion duration (more or less than 2 months). The presented algorithm has the practical importance, since adequate treatment will not only eliminate the focus of chronic infection on the eyelids, but also improve the patient's quality of life, since the presence of such a disease gives pronounced psycho-emotional discomfort because of its localization zone.

Keywords: meibomyitis, hordeolum, halazion, blepharitis, treatment

For citation: Trubilin V.N., Polunina E.G., Andzhelova D.V., Evstigneeva Yu.V., Chinenova K.V., Kumar V., Pozharitsky M.D. The Treatment Algorithm for Meibomyitis, Hordeolum and Halazion. *Ophthalmology in Russia.* 2019;16(4):515–521. https://doi.org/10.18008/1816-5095-2019-4-515-521

Financial Disclosure: No author has a financial or property interest in any material or method mentioned

There is no conflict of interests

Несмотря на то что в амбулаторной клинической практике частота обращения пациентов с воспалительными заболеваниями век, которые затрагивают видоизмененные сальные железы (мейбомиевы железы, железы Цейса), очень велика и всем хорошо известны базовые принципы лечения данной патологии, в этой области всегда остается много вопросов. Это связано с тем, что не всегда очевидна этиология подобного заболевания, особенно в случаях рецидивирования воспалительного процесса. Поэтому нередко приходится прибегать к междисциплинарному подходу в лечении данной группы пациентов, обращаясь к гастроэнтерологам, дерматологам, эндокринологам и другим специалистам [1].

Кроме того, переход воспалительного процесса в хроническую форму и инкапсуляция воспалительного очага и/или формирование халазиона требует от практикующего врача точного алгоритма последующих действий, которые зависят от срока возникновения патологического процесса. Всегда возникает вопрос: какую форму антибактериального препарата лучше выбрать — мазевую или в виде капель, содержащих антибактериальный препарат. Кроме того, нет единого мнения относительно применения гормональной терапии в лечении мейбомиита, ячменя и халязиона.

Исходя из анализа данных современных научных исследований, а также основываясь на собственном опыте наблюдения и лечения пациентов с мейбомиитом, ячменем и халязионом, мы попытались представить современный взгляд на эту проблему, а также предложили алгоритм лечения вышеуказанных заболеваний.

Мейбомиит, ячмень и халязион объединены в общую группу, так как все они связаны с состоянием видоизмененных сальных желез — мейбомиевых желез, желез Цейса. Нарушение функциональной активности

мейбомиевых желез (дисфункция мейбомиевых желез) при отсутствии лечебно-профилактических мероприятий может привести не только к водоиспаряемой форме синдрома сухого глаза, но и к развитию мейбомиита, ячменя, а также хронического воспалительного очага — халязиона.

Халязион — хроническое локализованное липогранулематозное воспаление мейбомиевых желез. Основной причиной возникновения халязиона является закупорка мейбомиевой железы или желез Цейса. В некоторых исследованиях сообщается о том, что важным этиологическим фактором, влияющим на возникновение халязиона, является дефицит витамина А [2]. Причинами нарушения дренажных функций этих желез могут быть в том числе акне, розацеа, блефарит и ячмень, а также дисбактериоз, нарушение обменных процессов и др.

Кроме того, мейбомиевы железы обильно иннервированы, а их функция регулируется андрогенами, эстрогенами, прогестинами, ретиноевой кислотой, факторами роста и, возможно, нейротрансмиттерами [3–7]. Известно, что уровень половых гормонов (андрогенов, эстрогенов, прогестерона) влияет на структуру слезных и мейбомиевых желез, конъюнктивы, бокаловидных клеток, роговицы, передней камеры, радужки, ресничного тела, хрусталика, стекловидного тела и сетчатки [8].

По данным отчета по синдрому сухого глаза международной рабочей группы DEWS гормональная терапия является фактором риска развития дисфункции мейбомиевых желез и ССГ. Проведенное ранее исследование свидетельствует о том, что экстракорпоральное оплодотворение (ЭКО), которое сопровождается применением гормональной терапии не только на этапе имплантации эмбриона, но и в течение иногда даже всего срока беременности, также влияет на функциональную активность мейбомиевых желез. У пациенток с ЭКО имеется тенденция к развитию не только дисфункции мейбомиевых желез и ССГ, но и к возникновению мейбомиита, ячменя и халязиона, нередко характеризующихся рецидивирующим течением [9].

Следует отметить, что физиологическое изменение гормонального фона в пубертатном периоде также может быть причиной дисфункции мейбомиевых желез. Нередко пациенты в пубертатном периоде обращаются к офтальмологам с диагнозом мейбомиит и халязион (рис. 1). Однако при стабилизации гормонального фона, как правило, данные жалобы купируются.

Важным аспектом, на который обращают внимание многие авторы, является то, что халязион следует дифференцировать с различными заболеваниями, например с амилоидозом или новообразованиями век [10–16]. Поэтому на этапе хирургического вмешательства (удаления халязиона) необходимо провести гистологическое исследование содержимого халязиона.

В свою очередь, следует дифференцировать ячмень и халязион. По классическим представлениям ячмень появляется как небольшая пустула вдоль края века. Ячмень характеризуется острой воспалительной реакцией, затрагивающей окружающие ткани, в то время как халязион локализован и имеет склонность к хроническому течению.

Ячмень (*hordeolum*) — это острый инфекционный процесс верхнего или нижнего века, сопровождающийся болью, вызывается бактериальной инфекцией (в 90–95 % случаев золотистым стафилококком) и чаще всего возникает при ослабленном иммунитете (например после вирусных заболеваний). Выделяют наружный и внутренний ячмень (рис. 2, 3). Наружный ячмень — острое гнойное воспаление волосяного фолликула ресницы или сальной железы Цейса, которая располагается около луковицы ресницы. Внутренний ячмень представляет собой острую стафилококковую инфекцию мейбомиевой железы или ее дольки. Содержимое такого очага высвобождается на заднем крае века [17–19].

Симптомы обеих форм — воспаление и отек края века, покраснение, болезненность. Для постановки диагноза ячменя и халязиона достаточно сбора анамнеза и осмотра на щелевой лампе. После постановки диагноза назначают соответствующую терапию. Как правило, ячмень проходит самостоятельно, но при наличии признаков активного воспаления (выраженного отека, гиперемии) проводят антибактериальную терапию. Необходимость в хирургическом вмешательстве возникает редко, чаще при внутреннем ячмене. Чтобы ускорить выздоровление и предотвратить распространение инфекции, некоторые авторы рекомендуют применять горячие компрессы на область ячменя [20, 21]. Однако к данной процедуре следует относиться с большой осторожностью, так как острый воспалительный процесс, характеризующий ячмень, под действием высокой температуры может спровоцировать расширение зоны воспаления с формированием абсцесса века.

При лечении с помощью антибактериальных капель или мазевых форм антибиотиков применяют препараты

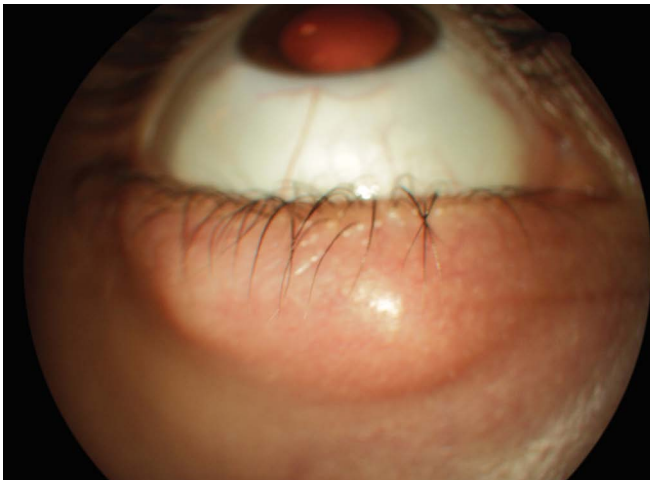

Рис. 1. Пациентка Н., состояние после процедуры наращивания ресниц

Fig. 1. Patient N. after eyelash extension procedure

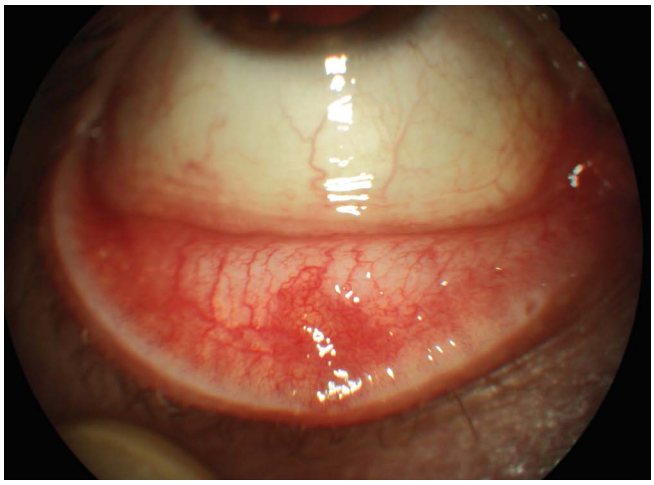

Рис. 2. Наружный ячмень

Fig. 2. External hordeolum

Рис. 3. Внутренний ячмень

Fig. 3. Internal hordeolum

широкого спектра действия. Предпочтение отдается мазевым формам, так как при лечении патологии век именно мазевые формы имеют преимущества, к которым можно отнести локальное воздействие на область века. Так, при нанесении мази на область века, особенно при воспалительном процессе, локализующемся на реберном крае века — в области устьев протоков мейбомиевых желез, а также при наружном ячмене, минимизируется площадь воздействия антибактериального средства. Следовательно, снижается риск развития побочных эффектов в виде дисбаланса естественной микрофлоры конъюнктивальной полости. Кроме того, антибактериальные препараты в виде мазей имеют пролонгированное действие за счет длительного сохранения препаратов в конъюнктивальной полости и на коже.

Следует отметить, что антибактериальная терапия на первом этапе лечения носит, как правило, эмпирический характер, поскольку далеко не всегда есть возможность провести лабораторную диагностику и нет достаточного количества времени для этого. Поэтому при назначении антибактериальной терапии препаратами выбора являются антибактериальные лекарственные средства с широким спектром действия. К этой группе препаратов относят фторхинолоны, которые показывают высокую терапевтическую эффективность в лечении инфекционно-воспалительных заболеваний переднего отрезка глаза, в частности, это относится к отечественному препарату Офтоципро («Татхимфармпрепараты»). Результаты исследования, направленного на изучение эффективности препарата Офтоципро в лечении как острых, так и хронических воспалительных заболеваний век, свидетельствуют о высокой эффективности данного препарата, это делает антимикробное средство Офтоципро препаратом выбора при лечении мейбомиита, ячменя и халязиона в стадии обострения [22].

Перорально антибиотики применяют редко, только в случаях выраженной воспалительной реакции, при наличии риска генерализации инфекционного процесса. Дренирование полости ячменя больших размеров может проводить только офтальмолог [23, 24]. При выраженной токсико-аллергической реакции, проявляющейся в виде значительного отека, для его уменьшения перорально показано применение антигистаминных препаратов.

При лечении халязиона применяется другая тактика лечения. Начинают с консервативной терапии. Применяют горячие компрессы и обработку век гигиеническими средствами. Большой интерес вызывает рандомизированное исследование, проведенное совместно офтальмологами США и Канады, направленное на изучение результатов лечения халязиона терапевтическим путем. В данном исследовании 150 пациентов были разделены на 3 группы: 50 пациентов, которым проводили теплые компрессы, 50 пациентов, которым выполняли теплые компрессы + тобрамицин, 50 пациентов, у которых использовали теплые компрессы + тобрамицин и дексаметазон. Антибактериальные препараты применяли в виде капельных и мазевых форм. Статистически достоверной разницы по эффективности лечения в трех группах относительно полного разрешения халязиона не выявлено ($p = 0,78$). Так, эффект отмечен в 13 (21 %) случаях при применении только горячих компрессов, в 12 (16 %) — горячих компрессов плюс тобрамицин, в 11 (18 %) — горячих компрессов плюс тобрамицин/дексаметазон. Авторы сообщают, что 30 % пациентов не явились на повторные осмотры, что, возможно, обусловлено эффективностью проведенной терапии и отсутствием необходимости в продолжении лечения. Следовательно, эффективность терапевтического лечения халязиона, возможно, была выше на 30 %.

Авторы отмечают, что по данным, полученным из опросников, предложенных пациентам в ходе исследования, пациенты, которым проводили местную

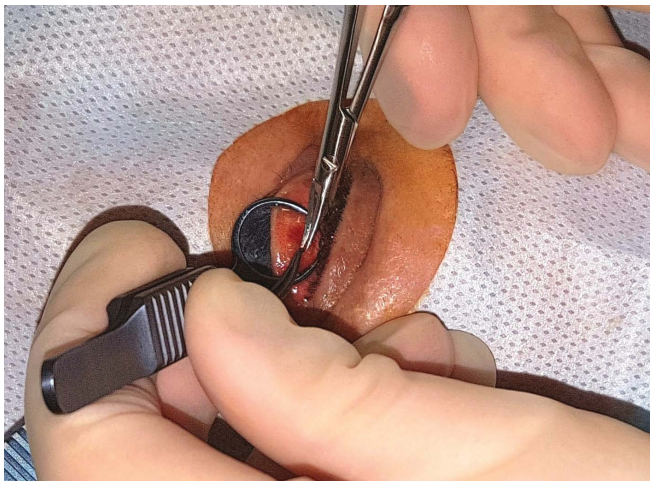

Рис. 4. Удаление халязиона хирургическим путем

Fig. 4. Surgically removing a halazion

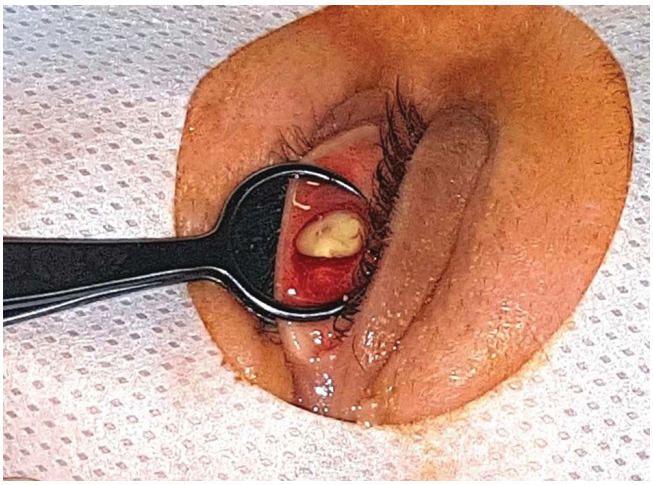

Рис. 5. Удаление халязиона хирургическим путем

Fig. 5. Surgically removing a halazion

антибактериальную и стероидную медикаментозную терапию, субъективно в большей степени были удовлетворены результатом лечения по сравнению с пациентами, получавшими лечение только теплыми компрессами. При этом, выбирая метод лечения халязиона и назначение медикаментозной терапии, следует учитывать отсутствие объективной разницы в эффективности лечения между группами, в которых применяли только теплые компрессы или дополняли лечение медикаментозной терапией. Кроме того, необходимо помнить о потенциальном риске возникновения осложнений при применении антибактериальной терапии и стероидов, поскольку злоупотребление антибиотиками может привести к возникновению резистентности, в то время как чрезмерное использование стероидов может вызвать повышение внутриглазного давления, стероидную глаукому и катаракту [25].

Множественные исследования, проведенные в области изучения методов лечения халязиона, а также наши клинические наблюдения свидетельствуют о том, что очень важным аспектом в выборе тактики лечения халязиона является длительность его течения. Как правило, применение консервативной терапии, а также интракапсулярное введение пролонгированного кортикостероида может быть эффективно только при длительности формирования халязиона не более 2 месяцев.

При рецидивирующем халязионе или в тех случаях, когда консервативное лечение было неэффективно, может потребоваться введение кортикостероидов в полость халязиона. В случае если процедура оказалась неэффективной, выполняют хирургическое лечение с проведением разреза и выскабливанием халязиона вместе с капсулой (рис. 4, 5). Данные процедуры проводит офтальмолог амбулаторно [26, 27].

Для профилактики развития ячменя и халязиона необходимо регулярное очищение поверхности век и дренирование сальных желез века. С этой целью проводят курсы гигиены век [28].

ЗАКЛЮЧЕНИЕ

В статье представлен алгоритм профилактики и лечения данной группы пациентов, который предполагает определенную последовательность лечебно-профилактических мероприятий в зависимости от степени выраженности и срока возникновения воспалительного процесса. При наличии клинических признаков дисфункции мейбомиевых желез и/или жалоб на сухость, дискомфорт в глазах; факторов, влияющих на развитие дисфункции мейбомиевых желез: ношение контактных линз, применение татуажа век, инъекции ботулотоксина в периорбитальную зону, применение оральных контрацептивов и менопаузальной гормональной терапии, рекомендовано проведение гигиены век (теплые компрессы + самомассаж век с гелем). Следует отметить, что пациентам с наращенными ресницами также показана процедура гигиены век, однако проводить ее можно только после снятия искусственных ресниц, так как гель, которой применяют при проведении гигиены век, может вступить в химическое взаимодействие с клеевой основой для искусственных ресниц и оказать токсическое действие на глазную поверхность. В случае возникновения воспалительного процесса — мейбомиита и/или ячменя рекомендовано проведение местной антибактериальной терапии. При формировании халязиона и выборе тактики лечения (местная инстилляционная терапия, интракапсулярное введение пролонгированного кортикостероида или хирургическое лечение) следует учитывать длительность (более или менее 2 месяцев) существования халязиона. Подробно алгоритм представлен в таблице.

Таким образом, представленный алгоритм имеет большое практическое значение, так как проведение адекватного лечения позволит не только устранить очаг острой и хронической инфекции на веках, но и улучшить качество жизни пациентов, поскольку наличие подобного заболевания доставляет выраженный психоэмоциональный дискомфорт у пациента, учитывая зону его локализации.

Таблица. Алгоритм профилактики и лечения мейбомиита, ячменя и халязиона

Показания к проведению лечения	Лечение	Цель лечения	Курс лечения
• **Клинические признаки дисфункции мейбомиевых желез (изменение показателей тестов на слезопродукцию и/или жалобы на сухость, дискомфорт и др.** • **Ношение контактных линз** • **Косметологические процедуры (татуаж век, инъекции ботулотоксина в периорбитальной зоне)** • **Гормональная терапия (гормональные контрацептивы, менопаузальная гормональная терапия)**	**Гигиена век** (увлажнение, очищение поверхности век с Теагелем или салфетками Блефаклин)	Профилактика и лечение дисфункции мейбомиевых желез, мейбомиитов, ячменей и халязионов	3–5 минут 2 раза в день 1–2 месяца, через месяц повторный курс
	Слезозаместительная терапия (бесконсервантные формы)	Увлажнение глазной поверхности, профилактика развития конъюнктивально-роговичного ксероза	3–4 раза в день 1–2 месяца
• **Мейбомиит** • **Ячмень** • **Развитие воспалительного процесса в зоне халязиона**	*1 этап:* **Антибактериальная терапия (Офтоципро и др.)**	Купирование воспалительного процесса, обусловленного бактериальной инфекцией	2 раза в день 7–10 дней
	2 этап при неэффективности 1 этапа дополнительно: **инстилляции кортикостероидов**	Купирование воспалительного процесса не бактериальной этиологии, уменьшение отека и признаков токсико-аллергической реакции	2–3 раза в день 7–10 дней
При длительности халязиона не более 2 месяцев	*3 этап при неэффективности 1, 2 этапа:* **интракапсулярное введение пролонгированного кортикостероида**	Купирование воспалительного процесса, рассасывание интракапсулярного содержимого	1 раз в 7–10 дней
При длительности халязиона более 2 месяцев	**Удаление халязиона хирургическим путем**	Устранение очага хронической инфекции, предупреждение риска развития абсцедирования халязиона + дифференциальная диагностика с новообразованиями век (гистологическое исследование содержимого халязиона)	Однократно — местная инфильтрационная анестезия 2 % раствором лидокаина

Table. Algorithm for the treatment of meibomyitis, hordeolum, and halazion

Indications for treatment	Treatment	Goal of treatment	A course of treatment
• **Clinical signs of Meibomian glands dysfunction (changes in the performance of tests for tear production and / or complaints of dryness, discomfort, etc.** • **Wearing contact lenses** • **Cosmetic procedures (eyelid tattoo, botulinum toxin injection in the periorbital zone)** • **Hormone therapy (hormonal contraceptives, menopausal hormone therapy)**	Eyelid hygiene (moisturizing, cleansing the surface of the eyelids with Teagel or Blefaclin wipes)	Prevention and treatment of Meibomian glands dysfunction, meibomyitis, hordeolum, and halazion	3–5 minutes 2 times a day, 1–2 months, in a month a repeated course
	Tear replacement therapy (non-preservative forms)	Hydration of the ocular surface, prevention of conjunctival corneal xerosis	3–4 times a day 1–2 months
• **Maybomyitis** • **Hordeolum** • **The development of the inflammatory process in the zone of halazion**	*Stage 1:* Antibacterial therapy (Oftocipro, etc.)	Stopping of the inflammatory process due to bacterial infection	2–3 times a day for 7–10 days
	Stage 2 with inefficiency 1 stage optional: corticosteroid instillation	Relief of the inflammatory process of non-bacterial etiology, reduction of edema and signs of toxic-allergic reaction	2–3 times a day for 7–10 days
Duration of halazion no more than 2 months	*Stage 3 with inefficiency 1, 2 stages:* intracapsular administration of a prolonged corticosteroid	Relief of the inflammatory process, resorption of intracapsular contents	1 time in 7–10 days
Duration of a halazion of more than 2 months	Surgical removal of halazion	Elimination the of chronic infection focus, prevention of the risk developing of halazion abscessing + differential diagnosis with newly-formed eyelids (histological examination of the halazion contents)	Once — local infiltration anesthesia with 2 % lidocaine solution

УЧАСТИЕ АВТОРОВ:

Трубилин В.Н. — научное редактирование;
Полунина Е.Г. — написание текста;
Анджелова Д.В. — сбор материала, написание текста;
Евстигнеева Ю.В. — сбор материала, редактирование текста;
Чиненова К.В. — сбор материала, подготовка иллюстраций;
Кумар В. — научное редактирование;
Пожарицкий М.Д. – научное редактирование.

ЛИТЕРАТУРА/REFERENCES

1. Sun M.T., Huang S., Huilgol S.C., Selva D. Eyelid lesions in general practice. *Aust J Gen Pract.* 2019 Aug;48(8):509–514.
2. Malekahmadi M., Farrahi F., Tajdini A. Serum Vitamin A Levels in Patients with Chalazion. *Med Hypothesis Discov Innov Ophthalmol.* 2017 Fall;6(3):63–66.
3. Landthaler M., Kummermehr J., Wagner A., Plewig G. Inhibitory effects of 13-cis-retinoic acid in human sebaceous glands. *Arch Dermatol Res.* 1980;269:297–309.
4. Versura P., Campos E.C. Menopause and dry eye. A possible relationship. *Gynecol Endocrinol.* 2005 May;20(5):289–298. Review.
5. Argueso P., Balaram M., Spurr-Michaud S. Decreased levels of the goblet cell mucin MUC5AC in tears of patients with Sjogren syndrome. *Invest. Ophthalmol. Vis. Sci.* 2002;43:1004–1011.
6. Erdem U., Ozdegirmenci O., Sobaci E. Dry eye in post-menopausal women using hormone replacement therapy. *Maturitas.* 2007;56(3):257–262.
7. Worda C., Nepp J., Huber J.C., Sator M.O. Treatment of keratoconjunctivitis sicca with topical androgen. *Maturitas.* 2001;37(3):209212.
8. Yokoi N., Takehisa Y., Kinoshita S. Correlation of tear lipid layer interference patterns with the diagnosis and severity of dry eye. *Am. J. Ophthalmol.* 1996;122(1):818–824.
9. Трубилин В.Н., Полунина Е.Г., Анджелова Д.В., Евстигнеева Ю.В., Чиненова К.В. Влияние беременности на функциональное состояние мейбомиевых желез и слезопродукцию. *Офтальмология.* 2018;15(2):151–159. [Trubilin V.N., Polunina E.G., Andzhelova D.V., Evstigneeva Y.V., Chinenova K.V. The Functional State of Meibomian Glands and Tear Production in Pregnant Women. Ophthalmology = *Ophthalmology in Russia.* 2018;15(2):151–159 (In Russ.)]. DOI: 10.18008/1816-5095-2018-2-151-159
10. Manaa Alkatan H., Al-Mohizea A., Alsuhaibani A. A case of localized amyloidosis of the eyelid misdiagnosed as recurrent chalazion. *Saudi J Ophthalmol.* 2017 Jul-Sep;31(3):180–182. DOI: 10.1016/j.jcjo.2017.01.019

11. Khandji J., Shah P., Charles N., Patel P. Recurrent profuse hemorrhage after chalazion excision in a patient with systemic amyloidosis. *Can J Ophthalmol.* 2017 Aug;52(4):e136–e138.
12. Wang Y., Maltry A., Mokhtarzadeh A. Pleomorphic Adenoma of an Accessory Lacrimal Gland Masquerading as a Chalazion. *Ophthalmology.* 2017 Jul;124(7):952. DOI: 10.1016/j.ophtha.2016.12.035
13. Chen N., Hsu Y.H., Lee Y.C. Solitary neurofibroma of eyelid masquerading as chalazion. *Int Med Case Rep J.* 2017 May 23;10:177–179. DOI: 10.2147/IMCRJ.S136255
14. Hada M., Meel R., Kashyap S., Jose C. Eyelid pilomatrixoma masquerading as chalazion. *Can J Ophthalmol*. 2017 Apr;52(2):e62–e64. DOI: 10.1016/j.jcjo.2016.08.020
15. Pai H.V., Abbagani S., Jaishankar P.P. Isolated neurofibroma of the eyelid mimicking recurrent chalazion. *Indian J Ophthalmol.* 2018 Mar;66(3):451–453. DOI: 10.4103/ijo.IJO_852_17
16. Heichel J., Siebolts U., Wickenhauser C., Viestenz A. Periocular metastasis as differential diagnosis of pyogenic granuloma and therapeutic marker of a systemic disease. *Ophthalmologe.* 2019 Mar 14. DOI: 10.1007/s00347-019-0877-3
17. Lindsley K., Nichols J.J., Dickersin K. Non-surgical interventions for acute internal hordeolum. *Cochrane Database Syst Rev*. 2017 Jan 09;1:CD007742. DOI: 10.1002/14651858
18. Carlisle R.T., Digiovanni J. Differential Diagnosis of the Swollen Red Eyelid. *Am Fam Physician*. 2015 Jul 15;92(2):106–112.
19. Deibel J.P., Cowling K. Ocular inflammation and infection. *Emerg. Med. Clin. North Am*. 2013 May;31(2):387–397. DOI: 10.1016/j.emc.2013.01. 006
20. Bragg K.J., Le J.K. StatPearls [Internet]. StatPearls Publishing; Treasure Island (FL): Oct 10, 2017. Hordeolum. Willmann D, Melanson SW. Stye.
21. StatPearls [Internet]. Treasure Island (FL): StatPearls Publishing; 2018 Jan, 2017 Oct 13.
22. Трубилин В.Н., Полунина Е.Г., Анджелова Д.В., Евстигнеева Ю.В., Чиненова К.В. Применение антибактериальных глазных мазей в лечении острых и хронических заболеваний век и конъюнктивы. Офтальмология. 2019;16(1):31–37. [Trubilin V.N., Polunina E.G., Andzhelova D.V., Kurenkov V.V., Evstigneeva Y.V., Chinenova K.V. The Antibacterial Eye Ointments in the Treatment of Eyelids and Conjunctiva Acute and Chronic Diseases. *Ophthalmology in Russia*. 2019;16(1):31–37 (In Russ.)]. DOI: 10.18008/1816-5095-2019-1-31-37
23. Lindsley K., Nichols J.J., Dickersin K. Interventions for acute internal hordeolum. Cochrane *Database Syst Rev*. 2010 Sep 08;(9):CD007742. DOI: 10.1002/14651858
24. McAlinden C., González-Andrades M., Skiadaresi E. Hordeolum: Acute abscess within an eyelid sebaceous gland. *Cleve Clin J Med*. 2016 May;83(5):332–334. DOI: 10.3949/ccjm.83a.15012
25. Wu A.Y., Gervasio K.A., Gergoudis K.N., Wei C., Oestreicher J.H., Harvey J.T. Conservative therapy for chalazia: is it really effective? *Acta Ophthalmol.* 2018 Jan 16. DOI: 10.1111/aos.13675
26. Aycinena A.R., Achiron A., Paul M., Burgansky-Eliash Z. Incision and Curettage Versus Steroid Injection for the Treatment of Chalazia: A Meta-Analysis. *Ophthal Plast Reconstr Surg.* 2016 May-Jun;32(3):220–224. DOI: 10.1097/IOP.0000000000000483
27. Bernardes T.F., Bonfioli A.A. Blepharitis. *Semin Ophthalmol.* 2010 May;25(3):79–83.
28. TFOS DEWS II Tear Film Report Ocul Surf. 2017 Jul;15(3):366–403. *Published online* 2017 Jul 20. DOI: 10.1016/j.jtos.2017.03.006

СВЕДЕНИЯ ОБ АВТОРАХ

Академия постдипломного образования ФГБУ «Федеральный научно-клинический центр Федерального медико-биологического агентства»
Трубилин Владимир Николаевич
доктор медицинских наук, профессор, заведующий кафедрой офтальмологии
Волоколамское шоссе, 91, Москва, 125371, Российская Федерация

Академия постдипломного образования ФГБУ «Федеральный научно-клинический центр Федерального медико-биологического агентства»
Полунина Елизавета Геннадьевна
доктор медицинских наук, профессор кафедры офтальмологии
Волоколамское шоссе, 91, Москва, 125371, Российская Федерация
ORCID https://orcid.org/0000-0002-8551-0661

ФГБНУ Научно-исследовательский институт глазных болезней
Анджелова Диана Владимировна
доктор медицинских наук, старший научный сотрудник
ул. Россолимо, 11а, б, 119021, Москва, Российская Федерация

Офтальмологическая клиника доктора Куренкова
Евстигнеева Юлия Владимировна
кандидат медицинских наук, врач-офтальмолог
Рублевское шоссе, 48/1, Москва, 121609, Российская Федерация

Офтальмологическая клиника доктора Куренкова
Чиненова Ксения Владимировна
врач-офтальмолог
Рублевское шоссе, 48/1, Москва, 121609, Российская Федерация

ФГАОУ ВО «Российский университет дружбы народов»
ГБУЗ МО «Сходненская городская больница»
Кумар Винод
доктор медицинских наук, профессор кафедры глазных болезней
Заведующий первым офтальмологическим отделением.
ул. Миклухо-Маклая, 6, Москва, 117198, Российская Федерация
ул. Мичурина, 31а, г.о. Химки, мкр. Сходня, Московская область, 141420, Российская Федерация

Академия постдипломного образования ФГБУ «Федеральный научно-клинический центр Федерального медико-биологического агентства»
Пожарицкий Михаил Дмитриевич
доктор медицинских наук, профессор, заведующий анестезиологическим отделением
Волоколамское шоссе, 91, Москва, 125371, Российская Федерация

ABOUT THE AUTHORS

Academy of postgraduate education under FSBU FSCC of FMBA of Russia
Trubilin Vladimir N.
MD, professor, Head of the of Ophthalmology Department
Volokolamskoye highway, 91, Moscow, 125371, Russia

Academy of postgraduate education under FSBU FSCC of FMBA of Russia
Polunina Elizabet G.
MD, professor
Volokolamskoye highway, 91, Moscow, 125371, Russia
ORCID https://orcid.org/0000-0002-8551-0661

Research Institute of Eye Diseases
Andzhelova Diana V.
MD, Senior Research Officer
Rossolimo str., 11A, B, Moscow, 119021, Russian Federation

Ophthalmology Clinic of Dr. Kurenkov
Evstigneeva Yuliya.V.
PhD, ophthalmologist
Rublevskoe highway, 48, Moscow, 121609, Russian Federation

Ophthalmology Clinic of Dr. Kurenkov
Chinenova Kseniya.V.
ophthalmologist,
Rublevskoe highway, 48, Moscow, 121609, Russian Federation

RUDN University
Skhodnya city hospital
Kumar Vinod
MD, professor, head of ophthalmology department
st. Miklukho-Maklaya, 6, Moscow, 117198, Russia
st. Michurina 31A, G.O. Khimki, md. Skhodnya, Moscow Region, 141420, Russian

Academy of postgraduate education under FSBU FSCC of FMBA of Russia
Pozharitsky Michail D.
MD, professor, Head of anesthesiology department
Volokolamskoe Highway 91, Moscow, 125371, Russian Federation

ISSN 1816-5095 (print); ISSN 2500-0845 (online)
https://doi.org/10.18008/1816-5095-2019-4-522-528

поступила 21.12.18
was received 21.12.18

Исследование эффективности прецизионных доз антибиотиков в лечении индуцированного острого бактериального послеоперационного эндофтальмита в эксперименте



В.Н. Казайкин В.О. Пономарев

АО «Екатеринбургский центр МНТК “Микрохирургия глаза”»
ул. Академика Бардина, 4а, Екатеринбург, 620149, Российская Федерация

РЕЗЮМЕ **Офтальмология. 2019;16(4):522–528**

Цель: провести клинико-гистоморфологическое исследование эффективности и безопасности индивидуально рассчитанных доз антибиотика на экспериментальной модели острого эндофтальмита у лабораторных животных. **Материалы и методы.** В группу исследования были включены 15 взрослых лабораторных белых кроликов породы Шиншилла, мужского пола, возрастом от 2 до 3 месяцев (2,6 ± 0,44 мес.). Определение анатомических параметров глазного яблока было выполнено с помощью ультразвукового биометра Compact Touch Quantel Medical (Франция). Полученные данные экспортировались в оригинальную программу собственной разработки для электронно-вычислительной машины (ЭВМ) для автоматического расчета дозы антибактериального препарата для интравитреального введения. В ходе эксперимента у животных был удален нативный хрусталик с интраоперационным введением культуры эпидермального стафилококка в объеме 0,1 мл (10 000 колониеобразующих единиц). После операции животные были разделены на 4 группы лечения: 1-я группа — без лечения, 2-я группа — стандартная доза ванкомицина для интравитреального введения (1 мг/0,1 мл), 3-я группа — двойная доза (2 мг/0,1 мл), 4-я группа — индивидуальная доза, равная 0,25 мг/0,1 мл (по данным расчета программы ЭВМ). После периода клинического наблюдения проводили энуклеацию глазного яблока с выполнением гистоморфологического исследования. **Результаты.** 1-я группа — нарастание признаков воспаления, глубокие необратимые структурные повреждения всех интраокулярных структур по данным гистоморфологии; 2-я группа — регресс клинических проявлений к первой неделе наблюдения, процессы альтерации и начальной регенерации интраокулярных структур по данным гистоморфологии; 3-я группа — диффузное помутнение роговицы с невозможностью дальнейшего анализа, признаки токсического повреждения интраокулярных структур по данным гистоморфологии; 4-я группа — полный регресс клинической симптоматики, остаточные признаки асептического воспаления по данным гистоморфологии. **Выводы.** Клинические и гистоморфологические исследования энуклеированных глазных яблок подопытных животных демонстрируют клиническую эффективность и безопасность концентрации ванкомицина в витреальной полости равной или приближенной к 128 мкг/мл. Индивидуальный (персонифицированный) расчет дозы антибактериального препарата позволяет исключить риск токсического повреждения сетчатки при избыточной концентрации антибиотика в витреальной полости. Токсическое воздействие избыточных доз антибиотика возрастает с увеличением концентрации действующего вещества.

Ключевые слова: эндофтальмит, ванкомицин, гистоморфология, интравитреальная инъекция

Для цитирования: Казайкин В.Н., Пономарев В.О. Исследование эффективности прецизионных доз антибиотиков в лечении индуцированного острого бактериального послеоперационного эндофтальмита в эксперименте. *Офтальмология.* 2019;16(4):522–528. https://doi.org/10.18008/1816-5095-2019-4-522-528

Прозрачность финансовой деятельности: Никто из авторов не имеет финансовой заинтересованности в представленных материалах или методах

Конфликт интересов отсутствует

CC BY 4.0

Study of the Effectiveness of Precision Doses of Antibiotics in the Treatment of Induced Acute Bacterial Postoperative Endophthalmitis in an Experiment

V.N. Kazajkin, V.O. Ponomarev

Ekaterinburg Eye Microsurgery Center
Academician Bardin str., 4A, Ekaterinburg, 620149, Russian Federation

ABSTRACT

Ophthalmology in Russia. 2019;16(4):522–528

Objective: to conduct a clinical and histomorphological study of the efficacy and safety of individually calculated doses of antibiotic in an experimental model of acute endophthalmitis in laboratory animals. **Materials and methods.** The study group included 15 adult laboratory white rabbits of the Chinchilla breed, male, aged from 2 to 3 months (2.6 ± 0.44 months). Determination of the anatomical parameters of the eyeball was performed on an ultrasound biometer — Compact Touch Quantel Medical (France). The obtained data were exported to the original program of an electronic computing machine of its own design, for automatic calculation of the dose of antibacterial drug for intravitreal injection. In the course of the experiment, the native lens was removed from animals with intraoperative administration of a culture of epidermal staphylococcus in a volume of 0.1 ml (10,000 colony forming units). After surgery, the animals were divided into 4 treatment groups: group 1 — without treatment, group 2 — standard dose of vancomycin for intravitreal administration (1 mg / 0.1 ml), group 3 — double dose (2 mg / 0.1 ml), group 4 — individual a dose of 0.25 mg / 0.1 ml (according to the calculation of the computer program). After a period of clinical observation, the enucleation of the eyeball was performed with a histomorphological study. **Results.** Group 1 — increase of the inflammation signs, deep irreversible structural damage to all intraocular structures according to histomorphology. Group 2 — regression of clinical manifestations by the first week of observation, the processes of alteration and initial regeneration of intraocular structures according to histomorphology. Group 3 — diffuse opacification of the cornea with the impossibility of further analysis, signs of toxic damage to intraocular structures according to histomorphology. Group 4 — complete regression of clinical symptoms, residual signs of aseptic inflammation according to histomorphology.
Conclusions. Clinical and histomorphological studies of enucleated eyeballs in experimental animals demonstrate clinical efficacy and safety of vancomycin concentration in the vitreal cavity equal to or close to 128 μg/ml. Individual (personalized) calculation of the antibacterial drug dose eliminates the risk of toxic damage to the retina when the antibiotic concentration is excessive in the vitreal cavity. The toxic effects of excessive doses of antibiotics increase with increasing concentration of the active substance.

Keywords: endophthalmitis, vancomycin, histomorphology, intravitreal injection

For citation: Kazajkin V.N., Ponomarev V.O. Study of the Effectiveness of Precision Doses of Antibiotics in the Treatment of Induced Acute Bacterial Postoperative Endophthalmitis in an Experiment. *Ophthalmology in Russia.* 2019;16(4):522–528. https://doi.org/10.18008/1816-5095-2019-4-522-528

Financial Disclosure: No author has a financial or property interest in any material or method mentioned

There is no conflict of interests

АКТУАЛЬНОСТЬ

Острый бактериальный послеоперационный эндофтальмит (ОЭ) остается одним из самых грозных осложнений хирургического вмешательства на глазу с момента становления офтальмологии как хирургической дисциплины [1, 2]. Драматичность этого явления связана с тем, что гарантированной защиты от риска возникновения ОЭ не существует. Пациент рискует остаться без зрительных функций, а врач — столкнуться с юридическими проблемами, сопровождающими его на профессиональном пути.

Относительно редкая частота встречаемости ОЭ в современных глазных клиниках после хирургии катаракты составляет от 0,03 до 0,2 % [3–7], она малозаметна в общем числе осложнений, однако бурный рост хирургической активности в сочетании с увеличением продолжительности жизни населения развитых стран мира [8] делает эти процентные показатели чрезвычайно высокими в абсолютных цифрах.

Современный алгоритм лечения ОЭ описан в исследованиях EVS 1995 и ESCRS 2013, в которых отражены два основные стандарта лечения: «золотой» и «серебряный». «Золотой стандарт» включает проведение 3-портовой витрэктомии с посевом содержимого передней камеры и витреальной полости на микрофлору в сочетании с интравитреальным введением (ИВВ) антибиотиков (АБ) — 1 мг ванкомицина и 2,25 мг цефтазидима в течение 1 часа после диагностирования острого эндофтальмита. «Серебряный стандарт» исключает проведение витрэктомии и ограничивается посевом на микрофлору с ИВВ вышеуказанных АБ [9, 10].

Несмотря на существующие стандарты лечения, частота энуклеации глаза может достигать 23,2 % [11], что нельзя назвать лечением, обладающим высокой эффективностью.

Особого внимания заслуживает тот факт, что при введении 1 мг ванкомицина в витреальную полость стандартного объема, которая варьирует, по некоторым данным, от 3,5 до 9,2 мл (в среднем 5,38 ± 1,22 мл) [12], концентрация препарата в полости составит около 185 мкг/мл (объем 5,38 мл), а при объеме полости 3,5 мл концентрация ванкомицина составит уже 285 мкг/мл.

Однако в соответствии с данными литературы для большинства штаммов, в отношении которых ванкомицин обладает умеренной активностью и которые

зачастую являются возбудителями ОЭ, минимально ингибирующая концентрация (МИК) варьирует между 0,03 и 16 мкг/мл [13]. В свою очередь, для полного гарантированного уничтожения чувствительной бактериальной флоры минимально бактерицидная концентрация (МБК) ванкомицина должна превышать МИК в 2–8 раз [14].

Соответственно, величина концентрации ванкомицина в витреальной полости 128 мкг/мл и выше позволит абсолютно точно уничтожить возбудителя внутриглазной инфекции.

Любой антибиотик потенциально может вызвать токсическую реакцию при системном применении. Не менее важно это и при его доставке интраокулярно, когда субстратом для повреждения могут стать «тонкие» интраокулярные структуры, в частности сетчатка.

Ванкомицинассоциированные геморрагические ретинальные васкулиты имеют широкое распространение как одно из проявлений гиперчувствительности замедленного типа в ответ на неконтролируемое введение раствора антибиотика в полость глаза [15].

Ретинальные осложнения массово распространены среди антибактериальных препаратов других групп, активно использующихся в хирургии катаракты в качестве средств антиинфекционной профилактики с конца 1980-х годов и до настоящего времени. Эти проявления встречаются после однократного внутрикамерного или трансцилиарного введения стандартных, а в некоторых случаях избыточных доз гентамицина и цефуроксима и проявляются в виде неинфекционного панувеита, синдрома ретинальной ишемии, атрофии зрительного нерва, геморрагических нейроретиноваскулитов и др. [16–18]. Эти данные еще раз подтверждают необходимость прецизионного, строго дозированного использования антибиотиков в офтальмологии, особенно в тех случаях, когда речь идет о максимальном сохранении зрительных функций.

Таким образом, имея стандарт лечения ОЭ, клиницисту приходится балансировать между риском селекции резистентных штаммов при недостаточной концентрации АБ в витреальной полости и риском токсического повреждения сетчатки при использовании неконтролируемых доз АБ в качестве панацеи при отсутствии данных об эффективном терапевтическом коридоре.

Цель исследования: провести клинико-гистоморфологическое исследование эффективности и безопасности прецизионных (индивидуально рассчитанных) доз антибиотика на экспериментальной модели ОЭ у лабораторных животных.

МАТЕРИАЛЫ И МЕТОДЫ ИССЛЕДОВАНИЯ

Исследование было проведено на базе Екатеринбургского центра АО «МНТК “Микрохирургия глаза”», ветеринарной клиники ООО «Здоровье животных», Института иммунологии и физиологии Уральского отделения РАН. Манипуляции с лабораторными животными выполнены в соответствии с Международными рекомендациями по проведению медико-биологических исследований с использованием животных, изложенными в Европейской конвенции по защите позвоночных животных, используемых для экспериментальных и научных целей (Страсбург, 2006 г.), требованиями Хельсинкской декларации (Эдинбург, 2000 г.) и Всемирной медицинской ассоциации (2000 г.), Руководством по уходу и использованию лабораторных животных (Москва, 2016 г.).

В группу исследования были включены 15 взрослых лабораторных белых кроликов породы шиншилла мужского пола в возрасте от 2 до 3 месяцев (2,6 ± 0,44 мес.). В процессе выполнения исследования все животные находились в стандартных условиях содержания. Ветеринаром проводилось ежедневное наблюдение за состоянием животных, поведением, потреблением корма и воды, состоянием волосяного покрова и слизистых оболочек, изменением веса животных (взвешивали 2 раза в неделю).

Для определения основных параметров глазного яблока всем кроликам после седации пропофолом была выполнена ультразвуковая биометрия с использованием прибора Compact Touch Quantel Medical (Франция). В ходе исследования были измерены: передне-задняя ось глазного яблока, глубина передней камеры, толщина хрусталика. Полученные данные были использованы для подстановки в оригинальную программу собственной разработки для электронно-вычислительной машины (ЭВМ) (рис. 1) для автоматического расчета дозы антибактериального препарата для интравитреального введения, зависящей от индивидуальных параметров глазного яблока, в частности длины передне-задней оси глазного яблока.

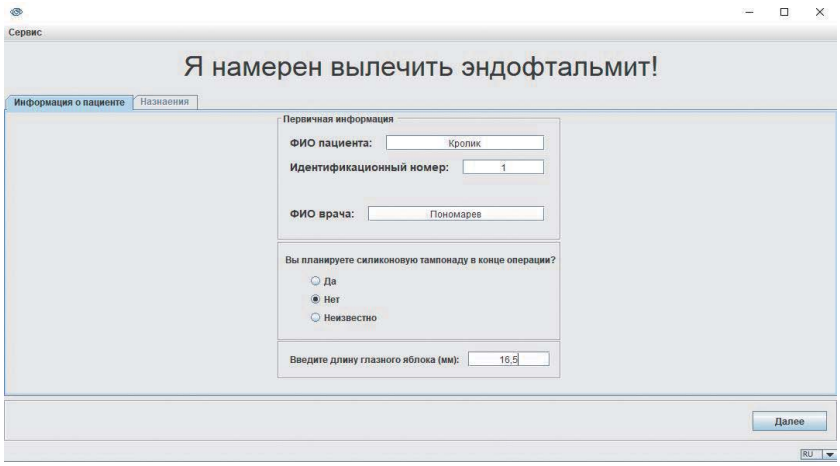

Рис 1. Интерфейс программы для расчета индивидуальной дозы АБ

Fig 1. The program interface for calculating the individual dose of Antibiotics

Следующий этап исследования заключался в удалении хрусталика всем подопытным животным с интраоперационным введением культуры эпидермального стафилококка в объеме 0,1 мл (10 000 колониеобразующих единиц — КОЕ) сразу после оперативного вмешательства. На 2 сутки после операции подопытные животные были разделены на 4 группы лечения:

1-я группа (3 кролика) — группа контроля, животные не получали лечения;

2-я группа (4 кролика) — животные, которым была проведена интравитреальная инъекция стандартной дозы ванкомицина, равной 1 мг/0,1 мл;

3-я группа (4 кролика) — животные с двойной интравитреальной дозой антибиотика 2 мг/0,1 мл;

4-я группа (4 кролика) — животные, получавшие индивидуально рассчитанную с помощью компьютерной программы дозу ванкомицина при ранее определенном объеме витреальной полости у кроликов, равной 1700 мм^3 на основании длины глазного яблока, равной 16,5 мм.

По окончании эксперимента проводили энуклеацию глазного яблока с формированием опорно-двигательной культи (ОДК) без вкладыша. Энуклеированные глазные яблоки были отправлены на гистоморфологическое исследование. Все животные были прооперированы одним хирургом и выхаживались на базе ветеринарной клиники в соответствии со стандартными протоколами под наблюдением опытных ветеринаров. Ни одно животное в ходе исследования не погибло, после исследования все животные были отправлены для дальнейшего разведения. Образцы энуклеированных глазных яблок кроликов для гистологического исследования подготавливали с помощью автоматического процессора Leica EG 1160 с последующей заливкой в парафин. Срезы толщиной 3–5 мкм окрашивали гематоксилин-эозином. Структурное исследование проводили с использованием микроскопа Leica DM 2500. Программу ВидеоТест «Морфология» 5.0 применяли для анализа изображений.

РЕЗУЛЬТАТЫ

Ультразвуковая биометрия демонстрирует средние показатели анатомических параметров глазного яблока подопытных животных (табл. 1).

У всех кроликов на 2-е сутки после интравитреальной инъекции эпидермального стафилококка появились клинические признаки эндофтальмита — покраснение конъюнктивы глазного яблока, отек роговицы, появление гипопиона, экссудата в передней камере, воспалительного феномена Тиндаля, отсутствие рефлекса с глазного дна.

У животных первой группы (без лечения) за период наблюдения было выявлено ежедневное нарастание клинической симптоматики, которая сопровождалась гиперемией конъюнктивы глазного яблока, стойким помутнением роговицы, наличием воспалительных клеток во влаге передней камеры и наличием гипопиона 0,5 мм, отсутствием рефлекса с глазного дна.

Таблица 1. Показатели измерения основных параметров глазного яблока кроличьего глаза

Table 1. Measurement indicators of rabbit eye eyeball main parameters

№	Глубина передней камеры / Anterior chamber depth	Толщина хрусталика / Lens thickness	Длина глаза / Eye length
1	2,3	5,1	16,5
2	2,5	5,5	16,7
3	2,2	5	16,3
4	2,6	5,6	16,8
5	2,5	5,4	16,6
6	2,7	5,7	16,9
7	2,2	4,9	16,4
8	2,3	4,6	16,5
9	2,1	4,9	16,5
10	2,6	4,9	16,7
11	2,4	5	16,2
12	2,2	5,1	16,4
13	2,2	5,5	16,3
14	2,4	5	16,6
15	2,3	4,8	16,2
Среднее / Mean	**2,36 ± 0,17**	**5,13 ± 0,32**	**16,5 ± 0,21**

У животных 2-й группы (получивших стандартную дозу ванкомицина, равную 1 мг, концентрация АБ в витреальной полости при этом составила 625 мкг/мл) была выявлена постепенная положительная динамика за недельный период наблюдения, что выражалось в уменьшении гиперемии конъюнктивы глазного яблока, просветлении роговицы, исчезновении гипопиона, появлении слабого розового рефлекса с глазного дна. К концу первой недели наблюдения клиническая картина характеризовалась слабой гиперемий бульбарной конъюнктивы, помутнением роговицы в верхних отделах, наличием экссудативной пленки в области зрачкового края радужной оболочки, слабым розовым рефлексом с глазного дна (рис. 2).

У животных 3-й группы (получивших двойную дозу ванкомицина, равную 2 мг, концентрация АБ в полости 1250 мкг/мл) с первых суток после интравитреальной инъекции была выявлена отрицательная клиническая динамика, которая выражалась в выраженной смешанной инъекции глазного яблока и тотальном помутнении роговицы. Структуру передней камеры и витреальной полости оценить не удалось за весь период динамического наблюдения (рис. 3).

У животных 4-й группы, получивших индивидуальную дозу ванкомицина — 0,25 мг, рассчитанную с помощью компьютерной программы (концентрация АБ в витреальной полости — 147 мкг/мл), с первых суток наблюдалась значительная положительная динамика. Она выражалась в постепенном уменьшении гиперемии глазного яблока, просветлении роговицы, исчезновении воспалительных клеток и гипопиона из передней

Рис. 2. Передний отрезок глазного яблока кролика, получавшего стандартную дозу ванкомицина — 1 мг/0,1 мл, через 1 неделю клинического наблюдения

Fig. 2. A rabbit eyeball anterior segment after standard dose of vancomycin — 1 mg / 0.1 ml, 1 week of clinical observation

Рис. 3. Передний отрезок глазного яблока кролика, получавшего двойную дозу ванкомицина — 2 мг/0,1 мл, через 1 неделю клинического наблюдения

Fig. 3. Anterior segment of the rabbit eyeball receiving a double dose of vancomycin — 2 mg / 0.1 ml, 1 week of clinical observation

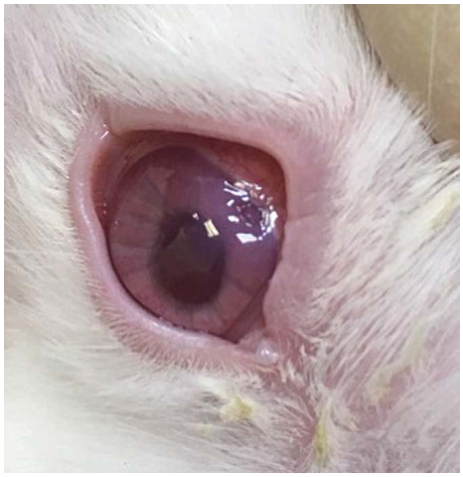

Рис. 4. Передний отрезок глазного яблока кролика, получавшего индивидуально рассчитанную дозу ванкомицина — 0,25 мг/0,1 мл, через 1 неделю клинического наблюдения

Fig. 4. Anterior segment of the rabbit eyeball, treated with an individually calculated dose of vancomycin — 0.25 mg / 0.1 ml, after 1 week of clinical observation

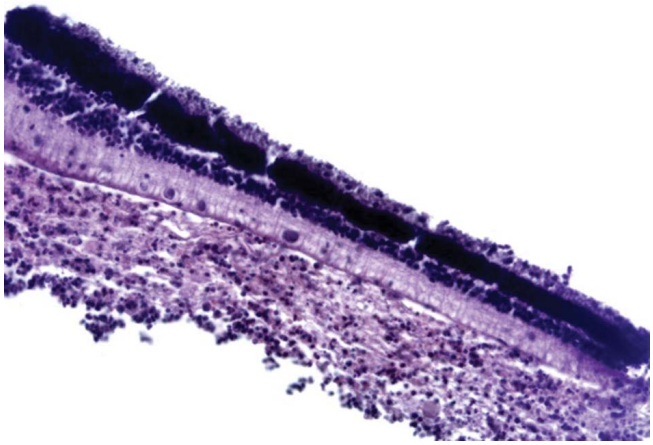

Рис. 5. Сетчатая оболочка с прилегающим гнойным экссудатом (стрелка) Ув. ×200. ГЭ

Fig. 5. Retina with adjacent purulent exudate (arrow) ×200. GE

камеры, появлении отчетливого рефлекса с глазного дна. К концу первой недели клинического наблюдения глазные яблоки подопытных животных 4-й группы выглядели как интактные (рис. 4).

Энуклеированные глазные яблоки были помещены в 10 % раствор формалина, интраокулярно заполнены 5 % раствором формалина и отправлены на гистоморфологическое исследование в лабораторию Института иммунологии и физиологии Уральского отделения РАН.

Первая группа (кролики, не получавшие лечения).

При гистологическом исследовании энуклеированных глазных яблок кроликов первой группы установлено, что передняя и задняя камера глаза заполнены гнойным экссудатом, представленным некротическими массами, лейкоцитарным инфильтратом и пиогенными клетками (рис. 5). Экссудат, прилегающий к роговице, проник трансмурально в структуру роговицы, разрушая десцеметову мембрану. Собственное вещество роговицы инфильтрировано лейкоцитами, полнокровно, роговичный эпителий истончен.

Таким образом, гистологическое исследование энуклеированных глазных яблок кроликов первой группы, не получавших лечения, демонстрирует вовлеченность в воспалительный процесс всех структур глазного яблока, что сочетается с глубокими необратимыми структурными повреждениями.

Кролики второй группы (стандартная доза ванкомицина — 1 мг/0,1 мл).

Роговица: в области угла передней камеры (УПК), в месте перехода роговицы в склеру в волокнистом слое определялись полнокровные сосуды с признаками капилляростаза и наличием сладж-комплекса. Центральные отделы роговицы: эпителий не изменен, в строме роговицы наблюдались расширенные полнокровные сосуды и диффузная лимфоцитарная инфильтрация собственного вещества. Эндотелий и боуменова мембрана с очаговой десквамацией и фрагментацией мембран. Угол передней камеры: определялись фокусы деструкции цилиарного тела и его фрагментация, некротические массы, инфильтрированные сегментоядерными лейкоцитами. Стекловидное тело: в задней камере глаза — фокусы деструкции стекловидного тела с интенсивной инфильтрацией палочкоядерных лейкоцитов (ПЯЛ). Сетчатка: деструкция поверхностных слоев в виде кариопикноза и лизиса ядер с частичной десквамацией (рис. 6).

Таким образом, при гистологическом исследовании энуклеированных глаз подопытных животных второй группы (получавших при лечении бактериального эндофтальмита стандартную дозу ванкомицина — 1 мг в виде интравитреальной инъекции) установлено, что процессы альтерации определяются в роговице, склере, цилиарном теле, стекловидном теле и сетчатке. В роговице характер инфильтрата — лимфоцитарный, что указывает на пролиферативную фазу воспаления с участием иммунокомпетентных клеток. В цилиарном, стекловидном теле, склере и сетчатке преобладают процессы альтерации и сохраняются признаки экссудативного воспаления с участием палочкоядерных лейкоцитов, которые выполняют фагоцитарную функцию (фагоцитоз некротических масс). Из этого следует, что роговица животных второй группы находится в регенеративной фазе воспалительного процесса, а остальные структуры — в фазе активной экссудации, которая носит повреждающий характер.

Кролики третьей группы, получавшие двойную дозу ванкомицина.

В центральной и периферической части роговицы выявлялись признаки отека и утолщения эпителия. В собственном веществе — умеренный интерстициальный отек, полнокровие капилляров. Сосуды цилиарного тела резко полнокровны с явлениями капилляростаза и признаками выраженного интерстициального отека. В строме определялись единичные лимфоидные элементы. Зрительный нерв: полнокровие сосудов с выраженным капилляростазом. Сетчатка и сосудистая оболочка: резко выраженное полнокровие сосудов с капилляростазом. Фокусы лимфоидной инфильтрации с трансмуральным распространением на сосудистую и сетчатую оболочку (рис. 7).

Стекловидное тело представлено нитчатыми фрагментированными образованиями без признаков экссудативной реакции.

Таким образом, кролики третьей группы, получавшие двойную дозу ванкомицина в виде интравитреальной инъекции, демонстрируют в ходе гистологического исследования энуклеированных глазных яблок явления токсического повреждения интраокулярных структур, что проявляется выраженными структурными изменениями собственного вещества.

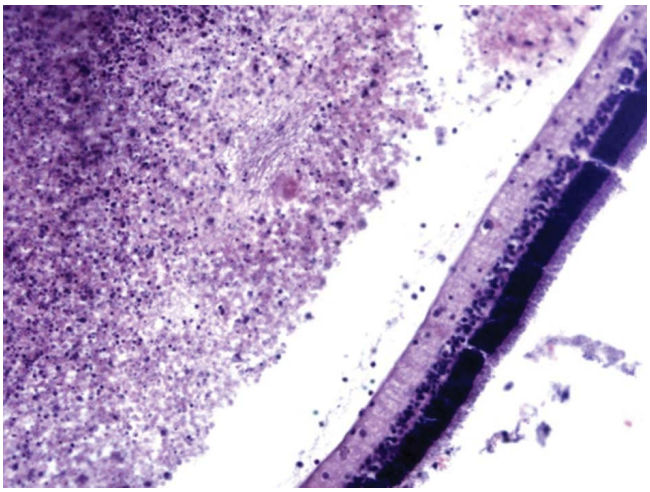

Рис. 6. Задняя камера глаза. Фрагменты деструктивно измененного стекловидного тела, частично контактирующего с сетчатой оболочкой. Ув. ×200. ГЭ

Fig. 6. Posterior chamber. Fragments of a destructively modified vitreous body partially in contact with Retina. ×200. GE

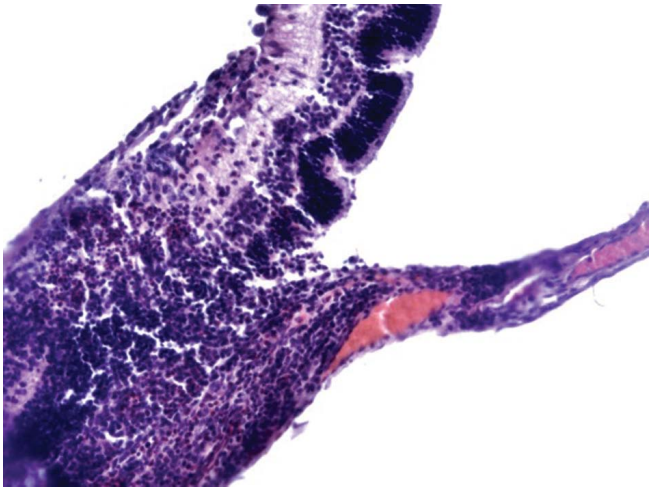

Рис. 7. Фрагмент сетчатки (стрелка) с сосудистой оболочкой. Ув. ×200. ГЭ

Fig. 7. Fragment of the retina (arrow) with the choroid. ×200. GE

Кролики четвертой группы (получавшие индивидуальную дозу ванкомицина, рассчитанную с помощью компьютерной программы, равную 0,25 мкг/мл, что соответствует концентрации АБ в полости 147 мкг/мл).

Структурные изменения со стороны роговицы у кроликов четвертой группы были минимальны, роговичный эпителий и собственное вещество роговицы как в центральной, так и в периферической части соответствуют гистологической норме. В области перехода роговицы в склеру обнаруживается небольшое утолщение роговичного эпителия и полнокровие сосудов склеры.

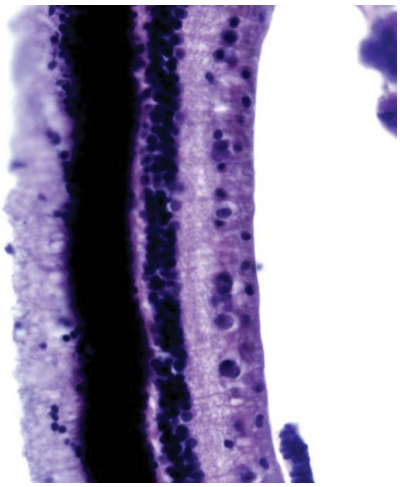

Рис. 8. Сетчатая оболочка. Ув. ×400. ГЭ

Fig. 8. Retina. ×400. GE

Сетчатая оболочка с выраженными слоями. Клетки без видимых структурных изменений (рис. 8).

В задней камере глаза определяются фрагменты стекловидного тела с признаками экссудативной реакции, в инфильтрате преобладают эозинофильные лейкоциты, что указывает на остаточные признаки асептического воспаления.

Таким образом, гистологическое исследование энуклеированных глазных яблок кроликов четвертой группы демонстрирует отсутствие патологических изменений в интраокулярных структурах, в стекловидном теле визуализируются явления разрешения патологического процесса без вовлечения ретинальной ткани.

ВЫВОДЫ

1. Клинические и гистоморфологические исследования энуклеированных глазных яблок подопытных животных демонстрируют клиническую эффективность и безопасность концентрации ванкомицина в витреальной полости, равной или приближенной к 128 мкг/мл.

2. Индивидуальный (персонифицированный) расчет дозы антибактериального препарата позволяет исключить риск токсического повреждения сетчатки при избыточной концентрации антибиотика в витреальной полости, тем самым позволяя получить максимальные зрительные функции в период реконвалесценции.

3. Токсическое воздействие избыточных доз АБ возрастает с увеличением концентрации действующего вещества.

УЧАСТИЕ АВТОРОВ:

Казайкин В.Н. — концепция, дизайн исследования, редактирование и дополнение статьи;
Пономарев В.О. — проведение исследований, написание статьи.

ЛИТЕРАТУРА/REFERENCES

1. Ромер Р. *Руководство по глазным болезням.* Пер. с нем. М.: Практическая медицина, 1913. 222 с. [Romer R. *Guide to eye diseases in the form of clinical lectures.* Moscow: Practical medicine, 1913. 222 p. (In Russ.)]
2. Barry P., Cordoves L., Gardner S. ESCRS Guidelines for Prevention and Treatment of Endopthalmitis Following Cataract Surgery. Co Dublin: Temple House, Temple Road, Blackrock, 2013.
3. Wykoff C.C., Parrott M.B., Flynn H.W., Jr, Shi W., Miller D., Alfonso E.C. Nosocomial acute-onset postoperative endophthalmitis at a University Teaching Hospital (2002–2009). *Am J Ophthalmol.* 2010;150(3):392.e2–398.e2. DOI: 10.1016/j.ajo.2010.04.010
4. Miller J.J., Scott I.U., Flynn H.W., Jr, Smiddy W.E., Newton J., Miller D. Acute-onset endophthalmitis after cataract surgery (2000–2004): incidence, clinical settings, and visual acuity outcomes after treatment. *Am J Ophthalmol.* 2005;139(6):983–987. DOI: 10.1016/j.ajo.2005.01.025
5. Ravindran R.D., Venkatesh R., Chang D.F., Sengupta S., Gyatsho J., Talwar B. Incidence of post-cataract endophthalmitis at Aravind Eye Hospital: outcomes of more than 42,000 consecutive cases using standardized sterilization and prophylaxis protocols. J *Cataract Refract Surg.* 2009;35(4):629–636. DOI: 10.1016/j.jcrs.2009.01.002
6. Freeman E.E., Roy-Gagnon M.-H., Fortin E., Gauthier D., Popescu M., Boisjoly H. Rate of endophthalmitis after cataract surgery in quebec, Canada, 1996–2005. *Arch Ophthalmol.* 2010;128(2):230–234. DOI: 10.1001/archophthalmol.2009.380
7. Moshirfar M., Feiz V., Vitale A.T., Wegelin J.A., Basavanthappa S., Wolsey D.H. Endophthalmitis after uncomplicated cataract surgery with the use of fourth-generation fluoroquinolones: a retrospective observational case series. *Ophthalmology.* 2007;114(4):686–691. DOI: 10.1016/j.ophtha.2006.08.038
8. Public health and aging: Trends in aging — United States and Worldwide. *Morbidity and Mortality Weekly Report.* 2003;52(6):101–106.
9. Малюгин Б.Э., Шпак А.А., Морозова Т.А. *Фармакологическое сопровождение современной хирургии катаракты.* М.: Офтальмология, 2010. [Maljugin B.Je., Shpak A.A., Morozova T.A. *Pharmacological support of modern cataract surgery.* Moscow: Ophthalmology. 2010 (In Russ.)]
10. Barry P., Cordoves L., Gardner S. *ESCRS Guidelines for Prevention and Treatment of Endopthalmitis Following Cataract Surgery.* Co Dublin: Temple House, Temple Road, Blackrock, 2013. P. 21–22.
11. Tsai Y.Y., Tseng S.H. Risk factors in endophthalmitis leading to evisceration or enucleation. *Ophthalmic Surg Lasers.* 2001 May-Jun;32(3):208–212.
12. Tanaka H., Nitoh K., Atsuhiro A., Shimada Y., Kuze M., Nakamura A., Horiguchi M. Measurement of Volume of Vitreous Space During Vitrectomy. *Investigative Ophthalmology & Visual Science* April 2009;50:3169.
13. Белобородова Н.В. Антибиотики гликопептиды: Клиническое значение. *Российский медицинский журнал.* 1998;13:832–836. [Beloborodova N.V. Antibiotics glycopeptides: clinical significance. Russian Medical Journal = *Rossiyskiy Meditsinskiy zhurnal.* 1998;13:832–836 (In Russ.)]
14. Zeckel M.L. A closer look at vancomycin, teicoplanin, and antimicrobial resistance. *J. Chemother.* 1997 Oct;9(5):311–331; discussion 332–335. DOI: 10.1179/joc.1997.9.5.311
15. Witkin A.J., Chang D.F., Jumper J.M., Charles S., Eliott D., Hoffman R.S., Mamalis N., Miller K.M., Wykoff C.C. Vancomycin-Associated Hemorrhagic Occlusive Retinal Vasculitis: Clinical Characteristics of 36 Eyes. *Ophthalmology.* 2017 May;124(5):583–595. DOI: 10.1016/j.ophtha.2016.11.042
16. Kamal-Salah R., Osoba O., Doyle E. Ocular toxicity after inadvertent intracameral injection of high dose of cefuroxime during cataract surgery: a case series. *Retin Cases Brief Rep.* 2017 Mar 15. DOI: 10.1097/ICB.0000000000000577
17. Faure C, Perreira D, Audo I. Retinal toxicity after intracameral use of a standard dose of cefuroxime during cataract surgery. *Doc Ophthalmol.* 2015 Feb;130(1):57–63. DOI: 10.1007/s10633-014-9465-7
18. McDonald HR, Schatz H, Allen AW, Chenoweth RG, Cohen HB, Crawford JB, Klein R, May DR, Snider JD 3rd. Retinal toxicity secondary to intraocular gentamicin injection. *Ophthalmology.* 1986 Jul;93(7):871–877.

СВЕДЕНИЯ ОБ АВТОРАХ

АО «Екатеринбургский центр МНТК “Микрохирургия глаза”»
Казайкин Виктор Николаевич
доктор медицинских наук, заведующий витреоретинальным отделением
ул. Академика Бардина, 4а, Екатеринбург, 620149, Российская Федерация

АО «Екатеринбургский центр МНТК “Микрохирургия глаза”»
Пономарев Вячеслав Олегович
врач-офтальмохирург, заведующий диагностическим отделением
ул. Академика Бардина, 4а, Екатеринбург, 620149, Российская Федерация

ABOUT THE AUTHORS

Ekaterinburg Eye Microsurgery Center
Kazajkin Viktor N.
MD, Head of Vitreoretinal Department
Academician Bardin str., 4A, Ekaterinburg, 620149, Russian Federation

Ekaterinburg Eye Microsurgery Center
Ponomarev Vjacheslav O.
surgeon, Head of Diagnostic department
Academician Bardin str., 4A, Ekaterinburg, 620149, Russian Federation

ISSN 1816-5095 (print); ISSN 2500-0845 (online)
https://doi.org/10.18008/1816-5095-2019-4-529-536

поступила 15.10.19
was received 15.10.19

Особенности терапии пациентов с синдромом сухого глаза, в том числе с нарушением эпителизации роговицы

Д.Ю. Майчук А.О. Лошкарева

ФГАУ НМИЦ «МНТК “Микрохирургия глаза” им. акад. С.Н. Федорова»
Министерства здравоохранения Российской Федерации
Бескудниковский бульвар, 59а, Москва, 127486, Российская Федерация

РЕЗЮМЕ **Офтальмология. 2019;16(4):529–536**

В 2017 году по итогам TFOS DEWS синдром сухого глаза (ССГ) был признан самостоятельным заболеванием, требующим лечения. Ведущую роль в развитии ССГ отводят воспалению и повреждению глазной поверхности, нестабильности и гиперосмолярности слезной пленки, а также нейросенсорным нарушениям. При назначении слезозаместительной терапии в настоящее время делается акцент на воздействие на различные звенья патогенеза ССГ: нарушение структуры слезной пленки и ее функции, наличие повреждения и воспаления тканей глаза. Целями лечения являются восстановление гомеостаза слезы, разрыв «порочного круга» синдрома сухого глаза и достижение длительного эффекта терапии, в том числе и субъективного. Учитывая, что воспаление сопровождает большую часть офтальмологических заболеваний, осложняющихся ССГ, является оправданным выбор слезозаместителей, сочетающих увлажнение с противовоспалительным и регенераторным действием. Назначение комбинированных слезозаместителей, которые включают несколько компонентов, действующих на различные звенья патогенеза ССГ, упрощает режим закапывания и, как следствие, увеличивает приверженность пациентов лечению.

Ключевые слова: синдром сухого глаза, слезозаместители, комбинированные слезозаместители, воспаление

Для цитирования: Майчук Д.Ю., Лошкарева А.О. Особенности терапии пациентов с синдромом сухого глаза, в том числе с нарушением эпителизации роговицы. *Офтальмология.* 2019;16(4):529–536. https://doi.org/10.18008/1816-5095-2019-4-529-536

Прозрачность финансовой деятельности: Никто из авторов не имеет финансовой заинтересованности в представленных материалах или методах

Конфликт интересов отсутствует

CC BY 4.0

Peculiarities of Treatment for Patients with Dry Eye Syndrome, Including Those with Epitheliopathy

D.Yu. Maychuk, A.O. Loshkareva

The S. Fyodorov Eye Microsurgery Federal State Institution
Beskudnikovaskiy blvd, 59a, Moscow, 127486, Russian Federation

ABSTRACT

Ophthalmology in Russia. 2019;16(4):529–536

In 2017 by the results of TFOS DEWS, dry eye syndrome (DES) was recognized as a disease that requires treatment. The leading role in DES development is given to inflammation and defects of an eye surface, instability and hyperosmolarity of tear film and neurosensory disorders. While choosing the tear substitute for the therapy of DES the focus is on an involvement of various components of DES pathogenesis: disbalance of a tear film structure and its' disfunction, inflammation and defects of eye tissues. Purposes of treatment are restoration of tear homeostasis, breaking of a "vicious circle" of DES and achievement of a prolonged effect of the therapy, including the subjective one. Taking into consideration that inflammation is associated with most of ophthalmological diseases causing DES, it is a clear choice to prescribe tear substitutes with anti-inflammatory, wetting and regenerative properties. Treatment with combined tear substitutes affecting different components of DES pathogenesis simplifies the instillation regimen and increasing compliance.

Keywords: dry eye syndrome (DES), tear substitutes, combined tear substitutes, inflammation.

For citation: Maychuk D.Yu., Loshkareva A.O. Peculiarities of Treatment for Patients with Dry Eye Syndrome, Including Those with Epitheliopathy. *Ophthalmology in Russia.* 2019;16(4):529–536. https://doi.org/10.18008/1816-5095-2019-4-529-536

Financial Disclosure: No author has a financial or property interest in any material or method mentioned

There is no conflict of interests

Согласно данным TFOS DEWS II 2017 количество пациентов с проявлениями синдрома сухого глаза по всему миру составляет от 10 до 50 %. По данным инструментальных исследований, выявляющих объективные клинические признаки заболевания, эта цифра достигает 75 %. Рост заболеваемости за последние 25 лет составил 8–10 %. Риск развития ССГ увеличивается с возрастом, частота встречаемости ССГ выше у женщин и у представителей азиатской расы [1].

По результатам заседания TFOS DEWS в 2017 году синдром сухого глаза (ССГ) был признан самостоятельным заболеванием, требующим лечения. Основную этиологическую роль в развитии ССГ отводят воспалению и повреждению глазной поверхности, нестабильности и гиперосмолярности слезной пленки, а также нейросенсорным нарушениям [1].

В соответствии с этим внесены изменения в базовые методы обследования и лечения: ранее широко использовавшийся тест Ширмера (определение величины слезопродукции) теряет свое значение. Сохраняют свою актуальность исследования стабильности слезной пленки (проба Норна), прокрашивание поверхности глаза флюоресцеином или лиссаминовым зеленым. Подходы к лечению ССГ становятся комплексными и учитывающими индивидуальные проявления и форму заболевания.

В отношении слезозаместительной терапии в настоящее время делается акцент на воздействие на различные звенья патогенеза ССГ: нарушение структуры слезной пленки и ее функции, наличие повреждения и воспаления тканей глаза. Целями лечения являются восстановление гомеостаза слезы, разрыв порочного круга развития ССГ, включая воспаление и повреждение глазной поверхности, и достижение длительного эффекта терапии, в том числе и субъективного. Для этого поэтапно подбираются различные слезозаместители, в том числе комплексного состава, а в случае необходимости используют другие группы препаратов и методы лечения, вплоть до хирургических [2–5].

Причины развития патологии слезной пленки многообразны. В настоящее время с ССГ связан большой перечень факторов и заболеваний глаза, приводящих к нарушению слезной пленки. После артефициальных факторов выделяют следующую по значимости группу причин возникновения ССГ, связанных с последствиями различного типа хирургических и лазерных вмешательств.

ССГ нередко возникает после антиглаукомных операций, экстракции катаракты, удаления птеригиума, операций лазерной коррекции зрения. Триггером развития ССГ также может быть травма глаза, инфекционно-аллергические конъюнктивиты, воспаление краев век. Практически при всех этих состояниях ведущими являются воспалительный компонент и повреждение глазной поверхности.

После LASIK возможно развитие так называемой нейротрофической эпителиопатии за счет пересечения нервов роговицы, сопровождающейся «затуманиванием» зрения, наличием эпителиальных эрозий на роговице с сохранением относительно нормальных показателей слезопродукции. В раннем послеоперационном периоде практически у всех пациентов после LASIK, даже без ранее диагностированной дисфункции слезообмена, отмечаются проявления эпителиопатии. Характерные изменения относятся не только к роговице, но и к конъюнктиве, из-за механического повреждающего действия во время операции. Для восстановления бокаловидных

клеток может потребоваться до 6 месяцев с момента проведения вмешательства [6–8].

По данным недавних исследований тяжесть ССГ напрямую коррелирует с уровнем воспалительных факторов в слезе (ПГЕ2) и выраженностью дисфункции мейбомиевых желез (ДМЖ), продуцирующих липидный компонент слезной пленки. При этом наиболее распространенными причинами ДМЖ являются постоперационные состояния. ДМЖ может существенно осложнять течение послеоперационного периода [9–11].

С травматическим повреждением глаза и его придаточного аппарата связано около 20 % заболеваний. В 13 % случаев после травм глаза развивается субатрофия глазного яблока, в 25 % — анофтальм, в 30 % — бельмо роговицы [12, 13]. При этом до 90 % травм глаза составляют легкие поверхностные повреждения. По своей природе травмы глаза делят на механические, термические и химические. Химическая травма встречается наиболее часто и составляет до 18 % от всех травм глаза [14].

При всех травмах возникает воспалительный ответ на повреждение тканей: выработка воспалительных цитокинов, сдавливание протоков добавочных слезных желез за счет отека, которое приводит к нарушению нормальной работы добавочных желез конъюнктивы и изменению структуры слезной пленки. В случае деформации краев век повышенное испарение слезной жидкости с поверхности глаза также играет немаловажную роль в усугублении симптомов ССГ.

Высока частота возникновения ССГ после следующих офтальмоинфекций: при бактериальных блефароконъюнктивитах — 87 %, аденовирусных конъюнктивитах — 80 %, герпетических кератоконъюнктивитах — 78 %, хламидийных конъюнктивитах — 52 %.

ССГ после конъюнктивита провоцируется использованием местных антибактериальных и противовирусных глазных средств, содержащих консерванты, которые негативно действуют на выработку слезы и состояние бокаловидных клеток. При этом вырабатываются провоспалительные медиаторы, которые вызывают поражение глазной поверхности. За счет апоптоза резко снижается количество бокаловидных клеток и выработка муцина слезной пленки [15–18]. В дополнение к вышеперечисленному, при герпетических конъюнктивитах наблюдаются изменения поверхностной зоны конъюнктивы с рубцеванием добавочных слезных желез и протоков мейбомиевых желез.

Аллергические конъюнктивиты выявляются более чем у 50 % больных с системной аллергией [19]. При аллергических конъюнктивитах за счет воспаления и отека конъюнктивы происходит механическое сдавливание капилляров и добавочных слезных желез конъюнктивы, снижается фильтрация жидкости в добавочные слезные железы и производство ими секрета (все компоненты слезной пленки). При использовании противоаллергических препаратов, содержащих консервант бензалконий хлорид (БХ), имеет место дополнительное токсическое действие на добавочные слезные железы. Все это приводит к нарушению нормальной структуры слезной пленки и увлажнения глаза. При длительном недостатке увлажнения роговицы могут возникать участки ее истончения на фоне локального высыхания («деллены») и нарушение трофики тканей роговицы и конъюнктивы.

Для купирования ССГ на фоне вышеописанных состояний необходим комплексный подход с назначением местной комбинированной терапии, воздействующей на все звенья патогенеза ССГ, включая нарушение увлажнения, воспаление и повреждение глазной поверхности.

С точки зрения противовоспалительного действия интересен хондроитина сульфат, который купирует воспаление, обладает мембраностабилизирующими свойствами, а также снижает отек роговицы на фоне различных патологических состояний [20–22]. Хондроитина сульфат связывает протофибриллы в фибриллы и организует фибриллы в волокна коллагена, таким образом модулируя процессы репарации, снижая воспаление и ускоряя заживление без избыточного рубцевания. Хондроитина сульфат обладает и увлажняющими свойствами, не вызывая «затуманивания» зрения и раздражения глаза при закапывании. Его применение актуально у пациентов с выраженным снижением слезопродукции, коррелирующим с более тяжелой степенью ССГ [23].

У пациентов с ССГ на фоне воспалительных состояний глаза при эпителиопатии и после травм также важно применение D-пантенола, который является предшественником витамина B_5, его включают в состав офтальмологических препаратов с целью реализации его регенераторного действия в отношении роговичного эпителия. Препарат оказывает увлажняющий эффект и увеличивает барьерные свойства клеток [24–30]. В качестве метаболической терапии при дегенеративных изменениях эпителия роговицы и конъюнктивы D-пантенол рекомендуется и отечественными исследователями [31].

Для увлажнения поверхности глаза используют различные полимерные соединения. Наиболее распространенным компонентом слезозаместителей можно считать натрия гиалуронат, натриевую соль гиалуроновой кислоты (ГК). ГК — природный биосовместимый полисахарид с уникальными вязкоупругими и гигроскопическими свойствами. Влагоудержание 1 г ГК может достигать 6 л, что превосходит возможности любых других натуральных или синтетических полимеров. Молекулы ГК обеспечивают устойчивый контакт с муцинами слезной пленки благодаря мукоадгезивным свойствам, увеличивая увлажненность глазной поверхности [32–34].

С точки зрения состава представляют интерес слезозаместители, включающие разнонаправленно действующие компоненты.

Примером такого комбинированного слезозаместителя является Стиллавит® — слезозаместитель, содержащий гиалуронат натрия, хондроитина сульфат натрия и D-пантенол.

Хондроитина сульфат натрия уменьшает отек, механическое сдавление протоков желез, рубцовые изменения тканей конъюнктивы, D-пантенол стимулирует репаративные процессы в тканях глазной поверхности, натрия гиалуронат связывает молекулы воды (увлажняет), усиливает миграцию клеток в очаг воспаления, улучшает секрецию всех компонентов слезы.

Наряду с выраженным увлажняющим действием такое сочетание обеспечивает уменьшение воспалительной реакции и выраженный репаративный эффект при синдроме сухого глаза.

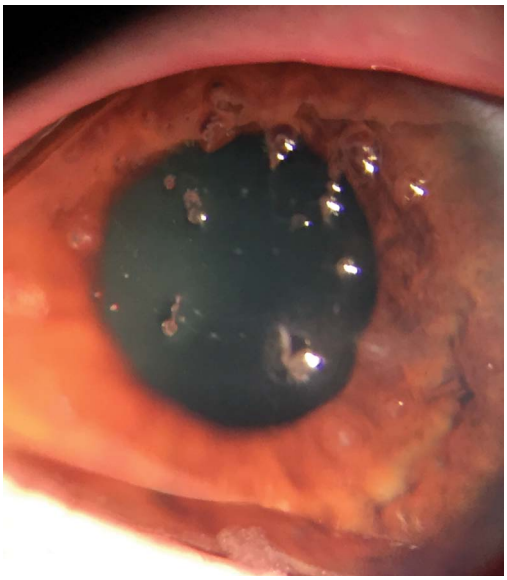

Рис. 1. Нитчатый кератит — наиболее тяжелый клинический случай сухого глаза, включенный в исследование

Fig. 1. Filamentary keratitis — the most severe clinical case of the study

Эффективность препарата Стиллавит® была доказана в ряде исследований у пациентов с ССГ, сопровождающимся эпителиопатией, на фоне ношения контактных линз, изменений гормональной регуляции (менопауза), иммунологических заболеваний (ревматоидный артрит). При использовании у пациентов с глаукомой Стиллавит® в том числе характеризовался как фактор, снижающий токсичность консервантов глазных капель при противоглаукомной терапии [35–40]. Были проведены исследования, позволившие рекомендовать Стиллавит® пациентам после лазерных операций и экстракции катаракты как средство, улучшающее течение реабилитационного периода, комплексно влияющее на процессы регенерации, оказывающее противовоспалительный эффект и увлажняющее действие [37, 38, 41].

В 2017 году для получения дополнительных данных об особенностях действия слезозаместителя комплексного состава при ССГ, сопровождающемся эпителиопатией различной степени тяжести, было проведено исследование на базе МНТК «Микрохирургия глаза» в Москве.

Целью исследования было проанализировать возможность компенсации субъективного дискомфорта пациентов, а также состояния роговицы и конъюнктивы при синдроме сухого глаза на фоне слезозаместительной терапии.

В исследование были включены 30 пациентов (60 глаз) с синдромом сухого глаза, предъявлявших характерные для ССГ жалобы, с клиническим поражением роговицы в виде эпителиопатии от слабовыраженной до среднетяжелой степени (рис. 1, 2), а также получавших слезозаместительную монотерапию с количеством инстилляций от 4 раз в день.

А

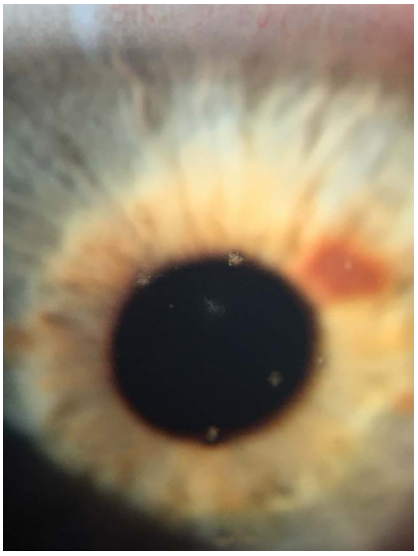

Б

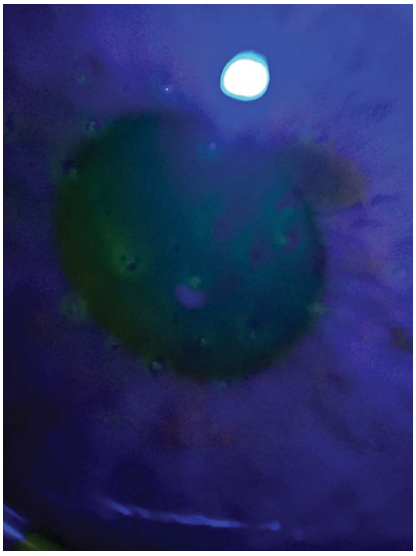

Рис. 2. Эпителиопатия после инфильтративной формы аденовирусного кератоконъюнктивита — пациент включен в исследование. А — биомикроскопия с визуализацией инфильтратов роговицы; Б — биомикроскопия с окрашиванием флюоресцеином, показывающим точечные дефекты эпителия над инфильтратами

Fig. 2. Epitheliopathy after infiltrative form of adenoviral keratoconjunctivitis — patient was enrolled into the study. A — biomicroscopy with the visualization of corneal infiltrates; Б — biomicroscopy with fluorescein staining, indicating the punctual epithelial defects above the infiltrates

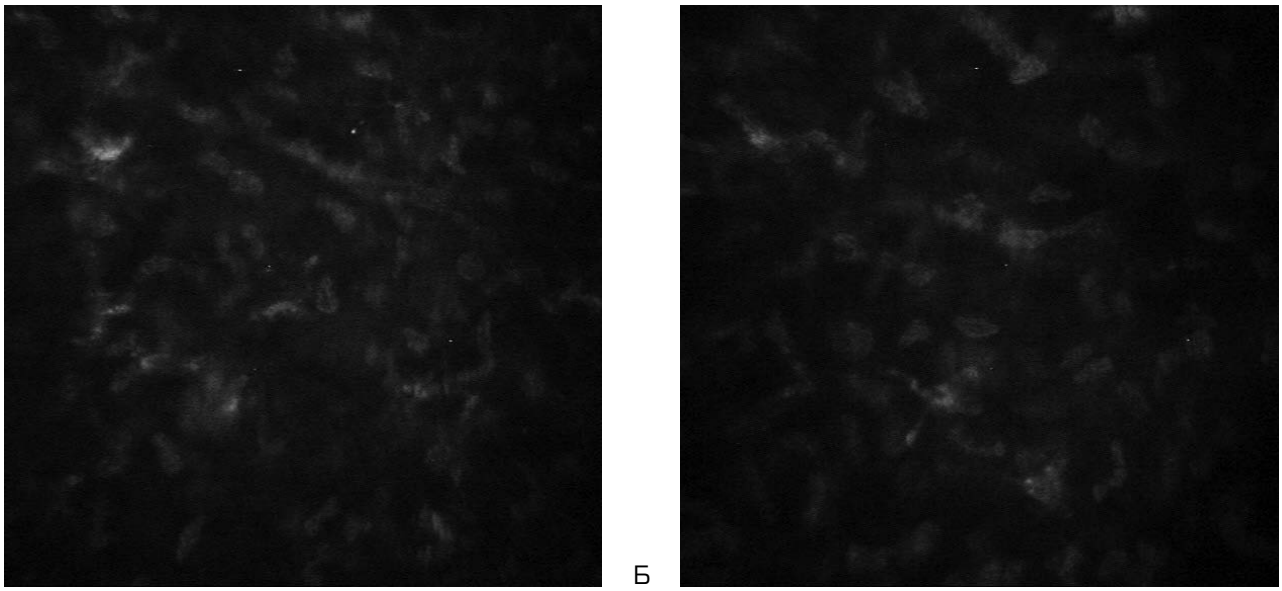

Рис. 3. Конфокальная микроскопия роговицы пациента с синдромом сухого глаза, включенного в исследование. А — до начала курса инстилляций Стиллавита®; Б — снижение воспалительной пролиферации и отека после 30-ти дней использование Стиллавита®

Fig. 3. Confocal corneal microscopy in patient with DES enrolled into the study. A — before the start of Stillavit® instillations; Б — reduction of inflammatory proliferation and edema after 30 days of Stillavit® instillation

Пациентов переводили с примененных ранее слезозаместителей на аналогичное количество инстилляций Стиллавита®. Длительность исследования составила 1 месяц. Для оценки динамики объективных и субъективных показателей были использованы следующие методы исследования: оценка остроты зрения, пневмотонометрия, биомикроскопия, заполнение формы-опросника, тест Ширмера, проба Норна, прокрашивание роговицы и конъюнктивы флюоресцеином, лиссаминовым зеленым или бенгальским розовым, конфокальная микроскопия роговицы, кератопахиметрия. Оценку вышеуказанных показателей приводили всем пациентам в 1-й и последний день исследования. К ожидаемым результатам относили увеличение комфорта у пациентов, положительное изменение данных окраски роговицы и конъюнктивы специфическими красителями, изменение состояния эпителия, визуализируемое с помощью конфокальной микроскопии уменьшение количества воспалительных клеток в эпителии роговицы.

Результаты исследования показали, что замена ранее использованной слезозаместительной терапии на аналогичное ежедневное количество инстилляций Стиллавита® приводила к положительному изменению исследуемых показателей. Согласно данным опросника, жалобы пациентов снизились практически в 2 раза к 30-му дню лечения. Средний балл оценки выраженности симптоматики снизился на 22,4 %, что свидетельствует о субъективном улучшении состояния пациента и повышении качества его жизни. В целом все пациенты отмечали тенденцию к снижению необходимости ежедневных инстилляций Стиллавита® по сравнению с количеством инстилляций привычных им слезозаместителей.

Наблюдалась также положительная динамика объективных показателей. На основании данных конфокальной микроскопии роговицы отмечалось снижение отека и провоспалительной пролиферации клеток роговицы в 3,7 раза по сравнению с исходными значениями (рис. 3). Незначительно уменьшалась патологическая вовлеченность век. Данные кератопахиметрии свидетельствовали о выраженном снижении отечности поверхностных слоев роговицы, а степень выраженности помутнения поверхностных слоев уменьшилась в 1,4 раза по сравнению с 1-м визитом.

Результаты теста Ширмера показывали крайне незначительное увеличение слезопродукции, однако была достигнута значимая компенсация качества слезной пленки по данным пробы Норна (увеличение среднего значения стабильности слезной пленки на 54,5 %). Отмечалось снижение эпителиопатии роговицы в 1,9 раза и уменьшение на 68 % нарушения клеточного баланса конъюнктивы (рис. 4).

В результате перевод пациентов с ССГ и эпителиопатией различной степени выраженности с предшествующей терапии на монотерапию Стиллавитом® без увеличения кратности инстилляций приводил к компенсации объективных показателей стабильности слезной пленки, снижению отека и выраженности изменений поверхности роговицы и конъюнктивы, а также к значительному улучшению качества жизни пациентов.

Таким образом, в настоящее время комбинированные слезозаместители приобретают особую актуальность у пациентов с состояниями, осложненными синдромом сухого глаза. Такие слезозаместители обладают действием на различные факторы патогенеза ССГ. Учитывая, что воспаление и повреждение сопровождают бóльшую

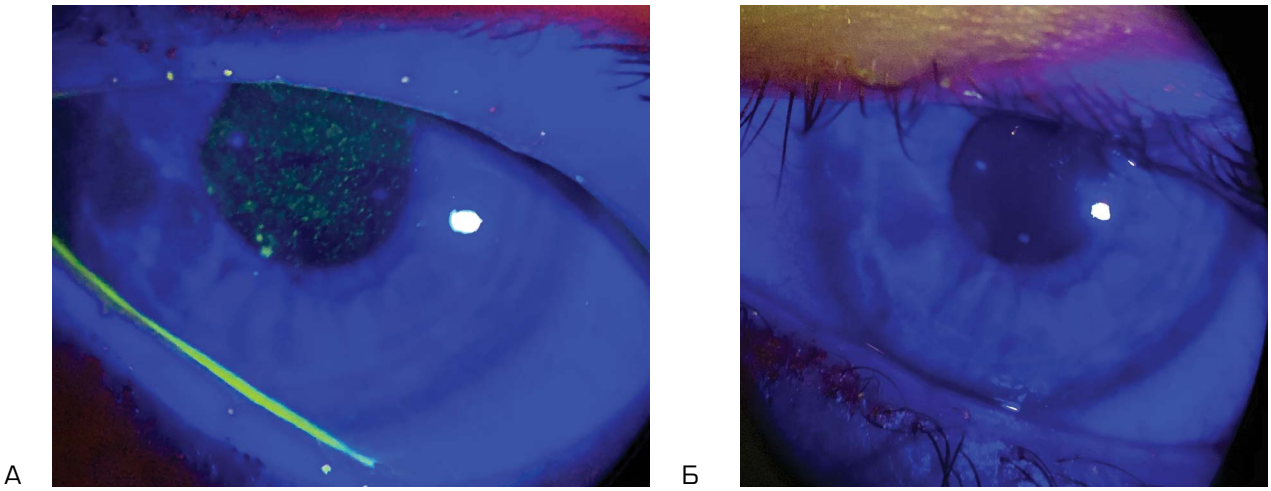

Рис. 4. Роговица пациента с выраженным синдромом сухого глаза, включенного в исследование. А — роговица пациента с прокрашиванием флюоресцеином точечной эпителиопатии на фоне привычных для пациента слезозаместителей до включения пациента в исследование; Б — роговица пациента с полной эпителизацией через 30 дней использования монотерапии Стиллавита® вместо привычного слезозаместителя

Fig. 4. Cornea of the patient with severe DES enrolled into the study. A — Cornea of the patient with fluorescein staining of punctual epitheliopathy on the background of regular instillations of tear substitutes, before the enrollment into the study; Б — Cornea of the patient with complete epithelization in 30 days after the start of Stillavit® monotherapy instead of previously used tear substitute

Таблица. Результаты оценки показателей (1-й и 2-й визит)

Table. Dynamics of evaluated indices (visits 1 and 2)

Методы исследования / Methods of examination	До лечения (1-й визит) / Before treatment (1st visit)	30-й день лечения (2-й визит) / Day 30 (2nd visit)
Суммарный индекс состояния век Summary index of eyelids condition	38	33
Суммарный индекс состояния конъюнктивы Summaty index of conjunctiva condition	43	17
Суммарный индекс состояния роговицы (биомикроскопия) Summary index of corneal condition (biomicroscopy)	72	43
Суммарный индекс / Конфокальная микроскопия роговицы (степень отека и количество провоспалительных клеток) Summary index / Confocal microscopy of cornea (soedema grade and quanitity of proinflammatory cells)	56	15
Суммарный индекс / Кератопахиметрия (степень выраженности помутнения поверхностных слоев) Summary index / Keratopachymetry (opacity grade of superficial layers)	53	38
Жалобы пациентов (опросник) Questionnaire/ complaints	Ежедневные, с интенсивностью 9/24 Every day, intensity 9/24	Ежедневные, с интенсивностью 5/24 Every day, intensity 5/24
Данные опросника / средний балл Questionnaire / average score	89	69
Тест Ширмера / среднее значение, мм Shirmer test / average score, mm	3,45	4,5
Проба Норна / среднее значение (с) Norn test / average score, sec	5,5	8,5
Окрашивание роговицы флюоресцеином Fluorescein corneal staining	19	10
Окрашивание конъюнктивы лиссаминовым зеленым Lissamin green conjunctival staining	13	8
Среднее количество инстилляций слезозаместителей в сутки Average quantity of tear substitutes instillations per day	7,25	5,25
Минимальное количество инстилляций слезозаместителей в сутки Minimal quantity of tear substitutes instillations per day	4	4
Максимальное количество инстилляций слезозаместителей в сутки Maximal quantity of tear substitutes instillations per day	12	8

часть офтальмологических заболеваний, осложняющихся синдромом сухого глаза, является оправданным выбор слезозаместителей, сочетающих увлажнение с противовоспалительным и регенераторным действием. Использование комбинированных слезозаместителей упрощает режим закапывания и, как следствие, увеличивает приверженность пациентов к лечению. Такой комплексный подход к лечению ССГ позволяет обеспечить профилактику осложнений сухости глаза и длительную компенсацию заболевания у пациентов с вторичным синдромом сухого глаза.

УЧАСТИЕ АВТОРОВ:

Майчук Д.Ю. — написание текста, научное редактирование;
Лошкарева А.О. — написание текста, оформление библиографии.

ЛИТЕРАТУРА/REFERENCES

1. Stapleton F., Alves M., Bunya V.Y., Jalbert I., Lekhanont K., Malet F., Na K.S., Schaumberg D, Uchino M., Vehof J., Viso E., Vitale S., Jones L. TFOS DEWS II epidemiology report. *Ocul. Surf.* 2017;15:334–365. DOI: 10.1016/j.jtos.2017.05.003
2. Şimşek C., Doğru M., Kojima T., Tsubota K. Current Management and Treatment of Dry Eye Disease. *Turk J. Ophthalmol.* 2018;48(6):309–313. DOI: 10.4274/tjo.69320
3. Майчук Д.Ю. Вторичный сухой глаз — наиболее распространенные клинические формы. *Рефракционная хирургия и офтальмология.* 2004;3:63–68. [Maychuk D.Yu. Secondary dry eye — the most common clinical forms. Refractive surgery and ophthalmology = *Refraktsionnaya khirurgiya i oftal'mologiya*. 2004;3:63–68 (In Russ.)]
4. Baudouin C., Aragona P., Van Setten G., Rolando M., Irkeç M., Benítez del Castillo J., Geerling G., Labetoulle M., Bonini S. Diagnosing the severity of dry eye: a clear and practical algorithm. ODISSEY European Consensus Group members. *Br. J. Ophthalmol.* 2014;98(9):1168–1176. DOI: 10.1136/bjophthalmol-2013-304619
5. Tsubota K., Yokoi N., Shimazaki J., Watanabe H., Dogru M., Yamada M., Kinoshita S., Kim H.M., Tchah H.W., Hyon J.Y., Yoon K.C., Seo K.Y., Sun X., Chen W., Liang L., Li M., Liu Z. Asia Dry Eye Society New Perspectives on Dry Eye Definition and Diagnosis: A Consensus Report by the Asia Dry Eye Society. *Ocul. Surf.* 2017;15(1):65–76. DOI: 10.1016/j.jtos.2016.09.003
6. Майчук Д.Ю. Эрозии роговицы: клинические формы, новые методы лечения. Клиническая офтальмология. 2004;1:17. [Maychuk D.Yu. Corneal erosions: clinical forms, new methods of treatment. Clinical ophthalmology = *Klinicheskaya oftal'mologiya*. 2004;1:17 (In Russ.)]
7. Rodriguez-Prats J.L., Hamdi I.M., Rodriguez A.E., Galal A., Alio J.L. Effect of suction ring application during LASIK on goblet cell density. *Journal of Refractive Surgery.* 2007;23(6):559–562.
8. Denoyer A., Landman E., Trinh L., Faure J-F., Auclin F., Baudouin C. Dry eye disease after refractive surgery: comparative outcomes of small incision lenticule extraction versus LASIK. *Ophthalmology.* 2015;122(4):669–676. DOI: 10.1016/j.ophtha.2014.10.004
9. Mai E.L.C., Lin C.C., Lian I., Liao R., Chen M., Chang C. Population-based study on the epidemiology of dry eye disease and its association with presbyopia and other risk factors. Int Ophthalmol (29 July 2019):1–9. DOI: 10.1007/s10792-019-01117-5
10. Labetoulle M., Rousseau A., Baudouin C. Management of dry eye disease to optimize cataract surgery outcomes: Two tables for a daily clinical practice. *J. Fr. Ophtalmol.* 2019; 6. PII: S0181-5512(19)30352-3. DOI: 10.1016/j.jfo.2019.03.032
11. Lekhanont K., Sathianvichitr K., Pisitpayat P., Anothaisintawee T., Soontrapa K., Udomsubpayakul U. Association between the levels of prostaglandin E2 in tears and severity of dry eye. *International journal of ophthalmology,* 2019;12(7):1127–1133. DOI: 10.18240/ijo.2019.07.12
12. Пронкин И.А., Майчук Д.Ю. Рецидивирующая эрозия роговицы: этиология, патогенез, методы диагностики и лечения. *Офтальмохирургия.* 2015;1:62–67. [Pronkin I.A., Maychuk D.Yu. Corneal erosions: etiology, pathogenesis, methods of diagnostics and treatment. Ophthalmosurgery = *Oftal'mokhirurgiya.* 2015;1:62–67 (In Russ.)]
13. Scruggs D., Scruggs R., Stukenborg G. Ocular injuries in trauma patients: an analysis of 28,340 trauma admissions in the 2003–2007 National Trauma Data Bank National Sample Program. *J. Trauma Acute Care Surg.* 2012;73(5):1308–1312. DOI: 10.1097/TA.0b013e31825c78d9
14. Singh P., Tyagi M., Kumar Y., Gupta K.K., Sharma P.D. Ocular chemical injuries and their management. *Oman J. Ophthalmol.* 2013;6(2):83–86. DOI: 10.4103/0974-620X.116624
15. Бржеский В.В., Егорова Г.Б., Егоров Е.А. Синдром «сухого глаза» и заболевания глазной поверхности: клиника, диагностика, лечение. М.: ГЭОТАР-Медиа, 2016. 464 с. [Brzeski V.V., Egorova G.B., Egorov E.A. «Dry eye» syndrome and ocular surface disease: clinic, diagnostics, treatment. Moscow: GEOTAR-Media, 2016. 464 p. (In Russ.)]
16. Яни Е.В. Распространенность синдрома сухого глаза у больных, перенесших аденовирусную офтальмоинфекцию. *Новые лекарственные препараты.* 2006;10:37–39 [Yani E.V. Prevalence of the dry eye syndrome in patients after adenoviral ophthalmic infection. New medical drugs = *Novye lekarstvennye preparaty.* 2006;10:37–39 (In Russ.)]
17. Brewitt H., Sistani F. Dry eye disease: the scale of the problem. *Surv. Ophthalmol.* 2001;45(2):199–202.
18. Чернакова Г.М., Аржиматова Г.Ш., Клещева Е.А., Семенова Т.Б. Герпес-вирусы в офтальмологии. *Вестник офтальмологии.* 2014;130(4):127–131. [Chernakova G.M., Arzhimatova G.Sh., Kleshheva E.A., Semenova T.B. Herpes Virus in ophthalmology. Annals of Ophthalmology = *Vestnik oftal'mologii.* 2014;130(4):127–131 (In Russ.)]
19. Майчук Ю.Ф. Сезонный поллинозный конъюнктивит — самая распространенная форма глазных аллергозов. Часть I. Эпидемиология, этиология, патофизиология, клиника, диагностика. *Российский офтальмологический журнал.* 2010;1:37–41. [Maichuk Yu.F. Seasonal pollen allergic conjunctivitis the most wide spread type of eye allergic pathology. Part 1. Epidemilology, etilogy, pathophysilology, clinical features, diagnostics. Russian Opthlmological Journal = *Rossiyskiy oftal'mologicheskiy zhurnal.* 2010;1:37–41 (In Russ.)]
20. Llamas-Moreno J.F., Baiza-Durán L.M., Saucedo-Rodríguez L.R., Alaníz-De la O J.F. Efficacy and safety of chondroitin sulfate/xanthan gum versus polyethylene glycol/propylene glycol/hydroxypropyl guar in patients with dry eye. *Clin Ophthalmol.* 2013;7:995–999. DOI: 10.2147/OPTH.S46337
21. Каспарова Е.А., Каспаров А.А., Марченко Н.Р. Рецидивирующая эрозия роговицы: диагностика и лечение. *Вестник офтальмологии.* 2010;126(5):3–8. [Kasparova E.A., Kasparov A.A., Marchenko N.R. Recurrent corneal erosion: diagnostic and treatment. Annals of Ophthalmology = *Vestnik oftal'mologii.* 2010;126(5):3–8 (In Russ.)]
22. Pérez-Balbuena A.L., Ochoa-Tabares J.C., Belalcazar-Rey S., Urzúa-Salinas C., Saucedo-Rodríguez L.R., Velasco-Ramos R., Oregón-Miranda A.A. Efficacy of a fixed combination of 0.09 % xanthan gum/0.1 % chondroitin sulfate preservative free vs polyethylene glycol/propylene glycol in subjects with dry eye disease: a multicenter randomized controlled trial. *BMC ophthalmology.* 2016;16(1):164. DOI: 10.1186/s12886-016-0343-9
23. Durán L.M.B., Delgado J.Á., Rubio Y.C., Palafox J.M., Hau J.D.D.Q., O J.F., González Ma.E.A., Vergara M.A.C., Bastar P., Quintela E.H. Safety and efficacy of sodium hyaluronate and chondroitin sulfate versus carboxymethyl-cellulose in dry eye syndrome. *Revista Mexicana de Oftalmologia.* 2008;82:86–90.
24. Proksch E., de Bony R., Trapp S., Boudon S. Topical use of dexpanthenol: a 70th anniversary article. *Journal of Dermatological Treatment.* 2017; 28:8, 766–773, DOI: 10.1080/09546634.2017.1325310
25. Ebner F., Heller A., Rippke F., et al. Topical use of dexpanthenol in skin disorders, *American Journal of Clinical Dermatology.* 2002;3:427. DOI: 10.2165/00128071-200203060-00005
26. Raczyńska K., Iwaszkiewicz-Bilikiewicz B., Stozkowska W. Clinical evaluation of provitamin B5 drops and gel for postoperative treatment of corneal and conjuctival injuries. *Klinika Oczna.* 2003;105(3–4):175–178 (In Polish).
27. Егорова Г.Б., Митичкина Т.С., Шамсудинова А.Р. Корнеопротекция при применении контактных линз. *Вестник офтальмологии.* 2014;130 (2):57–64. [Egorova G.B., Mitichkina T.S., Shamsudinova A.R. Corneal protection in contact lens users. Annals of Ophthalmology = *Vestnik oftal'mologii.* 2014;130(2):57–64 (In Russ.)]
28. Egger S.F., Huber-Spitzy V., Alzner E., Scholda C., Vecsei V.P. Corneal wound healing after superficial foreign body injury: vitamin A and dexpanthenol versus a calf blood extract. A randomized double-blind study. *Ophthalmologica.* 1999;213(4): 246–249. DOI: 10.1159/000027429
29. Baumeister M., Bühren J., Ohrloff C., Kohnen T. Corneal re-epithelialization following phototherapeutic keratectomy for recurrent corneal erosion as in vivo model of epithelial wound healing, *Ophthalmologica.* 2009;223(6):414–418. DOI: 10.1159/000230880 34
30. Hahne M., Reichl S. Simulation of corneal epithelial injuries by mechanical and corrosive damage: influence of fetal bovine serum and dexpanthenol on epithelial regeneration in a cell culture model. *Der Ophthalmologe.* 2009;107(6):529–536. DOI: 10.1007/s00347-009-2079-x
31. Бржеский В.В., Попов В.Ю., Калинина Н.М., Бржеская И.В. Профилактика и лечение дегенеративных изменений эпителия глазной поверхности при синдроме «сухого глаза». *Вестник офтальмологии.* 2018;134(5):126–134. [Brzheskii V.V., Popov V.Yu., Kalinina N.M., Brzheskaya I.V. Prophylaxis and treatment of the degenerative changes of the eye surface epithelium in dry eye syndrome. Annals of Ophthalmology = *Vestnik oftal'mologii* 2018;134(5):126–134 (In Russ.)]
32. Matricardi P., Alhaique F., Coviello T. Polysaccharide hydrogels: Characterization and biomedical applications. *CRC Pres.* 2016:540.
33. Sutherland W. Novel and established applications of microbial polysaccharides. Trends Biotechnol. 1998;16(1):41–46. DOI: 10.1016/S0167-7799(97)01139-6
34. Necas J., Bartosikova L., Brauner P., Kolar J. Hyaluronic acid (hyaluronan): a review. *Veterinarni Medicina.* 2008;53(8):397–411.
35. Борисов Д.А., Даутова З.А., Газизова И.Р. Эффективность применения Стиллавита® у пациенток с синдромом «сухого глаза» в период менопаузы. *РМЖ. Клиническая офтальмология.* 2016;3:121–126 [Borisov D.A., Dautova Z.A., Gazizova I.R. Efficiency of Stillavit in patients with menopause and dry eye syndrome. RMJ Clinical Ophthalmology = *Rossijskij medicinskij zhurnal. Klinicheskaya oftal'mologiya*. 2016;3:121–126 (In Russ.)]
36. Борисов Д.А., Даутова З.А., Шостак М.С., Самигуллина Р.Р. Первые результаты лечения синдрома «сухого глаза» у пациентов с ревматоидным артритом. *Российский медицинский журнал. Клиническая офтальмология.* 2017;2:1.

[Borisov D.A., Dautova Z.A., Shostak M.S., Samigullina R.R. First results of the treatment of patients with dry eye syndrome aand rheumatoid arthritis. Russian Medical Journal. Clinical Ophthalmology = *Rossijskij medicinskij zhurnal. Klinicheskaya oftal'mologiya*. 2017;2:1. (In Russ.)]
37. Егорова Г.Б., Аверич В.В. Снижение цитотоксического действия консерванта в составе офтальмогипотензивных препаратов с помощью слезозаместительной терапии. *Вестник офтальмологии.* 2018;134(3):48–56. [Egorova G.B., Averich V.V. Decrease of the cytotoxic effect of the preservative in ophthalmic antiglaucomatous preparations with the help of tear substitutes. Annals of Ophthalmology = *Vestnik oftal'mologii.* 2018;134(3):48–56 (In Russ.)]
38. Нугуманова А.М. Изучение эффективности применения слезозаместительной терапии у пациентов с синдромом сухого глаза на фоне ношения контактных линз. *Современная оптометрия.* 2018;1:4–9. [Nugumanova A.M. Study of the efficiency og the tear substitutes in contact lens wearers with dry eye syndrome. Modern optometry= *Sovremennaya optometriya*. 2018;1:4–9 (In Russ.)]
39. Яни Е.В., Селиверстова К.Е. Слезозаместители комплексного состава в лечении синдрома «сухого глаза». *Российский офтальмологический журнал.* 2018;11(3):63–69. [Yani E.V., Seliverstova K.E. Complex tear substitutes in patients with dry eye. Russian ophthalmological journal = *Rossiyskiy oftal'mologicheskiy zhurnal.* 2018; 11(3):63–69 (In Russ.)]
40. Петраевский А.В., Тришкин К.С., Гндоян И.А. Эффективность «эпителизирующей» терапии после хирургического лечения птеригиума. *Вестник офтальмологии.* 2017;2:60–65. [Petraevsky A.V., Trishkin I.F., Gndoyan I.A. Efficiency of the epithelium regenerating treatment after surgical removal of the pterygium. Annals of Ophthalmology = *Vestnik oftal'mologii* 2017;2:60–65 (In Russ.)]
41. Сахнов С.Н., Янченко С.В., Малышев А.В., Грищенко И.В. Коррекция изменений глазной поверхности после LASIK, *Офтальмохирургия.* 2017;3:38–44. [Sahnov S.N., Yanchenko S.V., Malyshev A.V., Grischenko I.V. Correction of changes of an eye surface after LASIK. Ophthalmosurgery = *Oftal'mokhirurgiya.* 2017;3:38–44 (In Russ.)]

СВЕДЕНИЯ ОБ АВТОРАХ

ФГАУ НМИЦ «МНТК "Микрохирургия глаза" им. акад. С.Н. Федорова»
Министерства здравоохранения Российской Федерации
Майчук Дмитрий Юрьевич
доктор медицинских наук, заведующий отделом терапевтической офтальмологии
Бескудниковский бульвар, 59а, Москва, 127486, Российская Федерация

ФГАУ НМИЦ «МНТК "Микрохирургия глаза" им. акад. С.Н. Федорова»
Министерства здравоохранения Российской Федерации
Лошкарева Анастасия Олеговна
кандидат медицинских наук, младший научный сотрудник отдела терапевтической офтальмологии
Бескудниковский бульвар, 59а, Москва, 127486, Российская Федерация

ABOUT THE AUTHORS

The S. Fyodorov Eye Microsurgery Federal State Institution
Maychuk, Dmitriy Yu.
MD, head of ophthalmology therapeutic department
Beskudnikovaskyi blvd, 59a, Moscow, 127486, Russian Federation

The S. Fyodorov Eye Microsurgery Federal State Institution
Loshkareva Anastasia O.
PhD, Research Assistant of ophthalmology therapeutic department
Beskudnikovaskyi blvd, 59a, Moscow, 127486, Russian Federation

ISSN 1816-5095 (print); ISSN 2500-0845 (online)
https://doi.org/10.18008/1816-5095-2019-4-537-545

поступила 19.07.19
was received 19.07.19

Рекомендации по ведению пациентов с герпетическим кератитом/кератоувеитом затяжного течения: от проблем к решению

Г.М. Чернакова[1,3] Д.Ю. Майчук[1] Е.А. Клещева[2,3] А.О. Лошкарева[1] Т.Б. Семенова[3]

[1] ФГАУ НМИЦ «МНТК “Микрохирургия глаза” им. акад. С.Н. Федорова»
Министерства здравоохранения Российской Федерации
Бескудниковский бульвар, 59а, Москва, 127486, Российская Федерация

[2] ФГБОУ ДПО «Российская медицинская академия непрерывного профессионального образования»
Министерства здравоохранения Российской Федерации
ул. Баррикадная, 2/1, Москва, 123995, Российская Федерация

[3] ООО «Герпетический центр» Российской академии медико-технических наук
Мичуринский проспект, 21-б, Москва, 119192, Российская Федерация

РЕЗЮМЕ **Офтальмология. 2019;16(4):537–545**

Цель: выявить проблемы, способствующие развитию затяжного течения герпетических кератитов/кератоувеитов и предложить пути их решения (с учетом результатов вирусологического обследования методом ПЦР). **Пациенты и методы**. Под наблюдением находилась группа пациентов (n = 90) с герпетическими кератитами/кератоувеитами затяжного течения. Биологические секреты (слеза, слюна, сыворотка крови и моча) пациентов исследованы на наличие ДНК вируса простого герпеса (ВПГ), вируса варицелла-зостер (ВВЗ), цитомегаловируса (ЦМВ), вируса Эпштейна — Барр (ВЭБ), герпесвируса человека 6-го типа (ГВЧ-6), герпесвируса человека 7-го типа (ГВЧ-7) методом полимеразной цепной реакции (ПЦР). Противогерпетическая терапия включала системное пероральное использование селективных аналогов нуклеозидов (АН) — валацикловира и фамцикловира в суточных дозах 2–3 и 1,5 г соответственно. Местная терапия включала инстилляции мидриатиков (по необходимости), нестероидных противовоспалительных средств, антибактериальных препаратов. Репаративная терапия заключалась в применении бесконсервантных инстилляций препарата ХИЛОПАРИН-КОМОД® и глазной мази ПАРИН-ПОС®. **Результаты**. Клиническая картина герпетических кератитов/кератоувеитов была представлена поверхностными формами — 22 случая, глубокими формами — 68 случаев. Положительные результаты определения ВПГ получили у 34,6 % обследованных. ВВЗ выявлен в 21 случае (28 %), ЦМВ — у 14,6 %, ВЭБ — в 28 случаях (37,3 %), ГВЧ-6 — в 37 случаях (49,3 %). Генетический материал ГВЧ-7 обнаружен у 32 % обследованных. Результаты ПЦР исследования определили назначение адекватных доз АН, что привело к купированию симптоматики в 100 % наблюдений. Активная репаративная терапия способствовала полной стойкой эпителизации на фоне системного применения АН во всех случаях в пределах 4 недель от момента обращения. **Заключение**. Результаты ПЦР-обследования на продукцию герпетических вирусов в слезе/слюне/крови/моче являются решающим фактором для подтверждения этиологии кератита/кератоувеита, а также определяют назначение адекватных (повышенных) доз аналогов нуклеозидов согласно рекомендуемым схемам приема вплоть до достижения ремиссии. Препараты местной терапии должны применяться по принципу «необходимого минимума». Терапевтическая схема при герпетическом кератите/кератоувеите уже в активной стадии должна включать местные препараты с репаративным эффектом, способствующие достижению стойкой эпителизации.

Ключевые слова: герпетический кератит, кератоувеит, герпесвирусы, ПЦР, аналоги нуклеозидов.

Для цитирования: Чернакова Г.М., Майчук Д.Ю., Клещева Е.А., Лошкарева А.О., Семенова Т.Б. Рекомендации по ведению пациентов с герпетическим кератитом/кератоувеитом затяжного течения: от проблем к решению. *Офтальмология.* 2019;16(4):537–545. https://doi.org/10.18008/1816-5095-2019-4-537-545

Прозрачность финансовой деятельности: Никто из авторов не имеет финансовой заинтересованности в представленных материалах или методах

Конфликт интересов отсутствует

CC BY 4.0

Guidelines for the Management of Patients with Herpetic Keratitis/Keratouveitis in the Long Term: from Problem to Solution

G.M. Chernakova[1,3], D.Yu. Maychuk[1], E.A. Kleshcheva[2,3], A.O. Loshkareva[1], T.B. Semenova[3]

[1] The S. Fyodorov Eye Microsurgery Federal State Institution
Beskudnikovsky blvd, 59A, Moscow 127486, Russian Federation

[2] Russian Medical Academy of Continuous Professional Education
Barrikadnaya str., 2/1, Moscow, 125993, Russian Federation

[3] Herpetic Center of the Russian Academy of Medical and Technical Sciences
Michurinsky ave., 21B, Moscow, 119192, Russian Federation

ABSTRACT **Ophthalmology in Russia. 2019;16(4):537–545**

Purpose. To identify problems contributed to the development of a chronic course of herpetic keratitis/keratouveitis and to suggest ways to solve them (taking into account the results of virological examination by PCR). **Patients and methods**. A group of patients (*n* = 90) with herpetic keratitis/keratouveitis of the prolonged course was under observation. Biological secretions (tears, saliva, blood serum and urine) of patients were investigated for the presence of herpes simplex virus (HSV), varicella-zoster virus (VVZ), cytomegalovirus (CMV), Epstein-Barr virus (EBV), human herpesvirus type 6 (HHV-6), human herpesvirus type 7 (HHV-7) by polymerase chain reaction (PCR). Antiherpetic therapy included systemic oral administration of selective analogues of nucleosides (AN) — valacyclovir and phamcyclovir in daily doses of 2–3 g and 1.5 g, respectively. Local therapy included installations of mydriatic (if necessary), non-steroidal anti-inflammatory agents, antibacterial drugs. Reparative therapy consisted in prescribing conservative installations of HILOPARIN-COMOD® and PARIN-POS® ointment. **Results.** The clinical picture of herpetic keratitis/keratouveitis was presented by surface forms — 22 cases, deep forms — 68 cases. Positive results of HSV determination were obtained in 34.6 % of the surveyed. VZV was detected in 21 cases (28 %), CMV — in 14.6 %. EBV was detected in 28 cases (37.3 %), HHV-6 — in 37 cases (49.3 %). Genetic material of HHV-7 was found in 32 % of the examined. The results of PCR studies determined the appointment of adequate doses of nucleoside analogues (NA), which led to relief of symptoms in 100 % of cases. Active reparative therapy contributed to complete persistent epithelialization sustained by systemic use of NA in all cases within 4 weeks from the presentation. **Conclusion**. The results of PCR examination for the production of herpetic viruses in the tear/saliva/blood/urine are crucial to confirm the etiology of keratitis/keratouveitis, as well as determine the appointment of adequate (increased) doses of nucleoside analogues according to the recommended regimens until remission is achieved. Local therapy drugs should be used on the principle of "necessary minimum". Therapeutic scheme for herpetic keratitis/keratouveitis already in the active stage should include local drugs with reparative effect, contributing to the achievement of persistent epithelialization.

Keywords: herpetic keratitis, keratouveitis, herpesviruses, PCR, nucleoside analogues

For citation: Chernakova G.M., Maychuk D.Yu., Kleshcheva E.A., Loshkareva A.O., Semenova T.B. Guidelines for the Management of Patients with Herpetic Keratitis/Keratouveitis in the Long Term: from Problem to Solution. *Ophthalmology in Russia*. 2019;16(4):537–545. https://doi.org/10.18008/1816-5095-2019-4-537-545

Financial Disclosure: No author has a financial or property interest in any material or method mentioned

There is no conflict of interests

Наиболее распространенной причиной затяжного течения герпетических кератитов/кератоувеитов является совокупное влияние нескольких существенных факторов. К первой группе факторов можно отнести активную продукцию одного (а чаще ассоциаций) герпетических вирусов и их выраженного антиметаболического воздействия на клетки роговицы, что, в частности, клинически проявляется замедленной эпителизацией [1–7]. Ко второй группе факторов можно отнести пролонгированную бессистемную местную полипрагмазию, связанную прежде всего с неправильной лечебно-диагностической тактикой [8–10]. И наконец, третья группа факторов определяется изначальным роговично-конъюнктивальным ксерозом, формирующимся в течение длительного времени и связанным в основном с коморбидным фоном (например, при сахарном диабете) или с иными причинами («постблефаропластическим» дефицитом компонентов прероговичной слезной пленки вследствие активного хронического блефарита демодекозной этиологии и проч.) [11]. Наш многолетний опыт курации пациентов с рецидивирующими герпетическими кератитами/кератоувеитами позволяет свидетельствовать, что успех терапии кератитов/кератоувеитов затяжного течения напрямую зависит от комплексной адекватной, и поэтому эффективной, местной и системной терапии, учитывающей все этиопатогенетические звенья данной патологии. Прошедший со времен нашей первой публикации период продолжения накопления научного и клинического опыта курации пациентов с офтальмогерпесом позволил осмыслить и сформулировать подходы к диагностике, терапии и реабилитации данной категории пациентов, что и определило цель настоящей публикации [12].

Цель состояла в выявлении проблем, способствующих развитию затяжного течения герпетических кератитов/кератоувеитов, и возможности предложить пути

их решения (с учетом результатов вирусологического обследования методом ПЦР).

ПАЦИЕНТЫ И МЕТОДЫ

Под нашим наблюдением с 2015 года по настоящее время находилась группа пациентов (n = 90) с герпетическими кератитами/кератоувеитами затяжного течения с сохраняющимся спектром длительно существующих активных жалоб и симптомов на фоне комплекса проводимой терапии без клинического эффекта (средний срок наличия жалоб и симптомов составил 55,6 ± 12,57 дня, с максимальным сроком 705 дней). Период наблюдения составил от 3 месяцев до 3 лет, исходом процесса (и одновременно критерием включения пациентов в анализ) считалась стабильная ремиссия кератита (отсутствие жалоб и симптомов) в течение 6 месяцев и более.

Основные клинические формы были представлены эпителиальным кератитом (в том числе рецидивирующей эрозией роговицы (РЭР)) — 22 человека; стромальным кератитом без изъязвления — 19 человек; стромальным кератитом с изъязвлением — 33 человека, кератоувеитом — 15 человек. В число случаев с кератоувеитом вошли пациенты с особой клинической манифестацией – «нейротрофической язвой» в количестве 5 пациентов. Критерием отличия стромальных кератитов от кератоувеитов считали наличие преципитации.

Все пациенты были направлены к нам на консультацию из различных лечебно-диагностических учреждений г. Москвы, Московской области, других регионов Российской Федерации. Тактика терапевтического ведения пациентов до включения в исследование носила несколько хаотичный характер. Предшествующая местная терапия отличалась тенденцией к бессистемной полипрагмазии и одновременно включала инстилляции препаратов из разных фармакологических групп: комбинации антибиотиков и глюкокортикостероидов, антибиотиков в виде монопрепаратов, мидриатиков, нестероидных противовоспалительных средств, противоаллергических препаратов, антисептиков. Предшествующую системную противовирусную терапию аналогами нуклеозидов в низких дозах (до 1 г в сутки) и короткими курсами (3–7 дней) получали 15 человек, при этом 75 пациентов системную противовирусную терапию не получали вообще, последние составили группу обследованных методом ПЦР в качественной модификации на продукцию семи герпетических вирусов в биологических секретах с целью подтверждения этиологии кератита, а также для определения суточных доз и длительности противогерпетической терапии. Биологические секреты (слеза, слюна, сыворотка крови и моча) были исследованы на наличие ДНК ВПГ, ВВЗ, ЦМВ, ВЭБ, ГВЧ-6, ГВЧ-7. Все лабораторные исследования проводили в лаборатории ООО «Герпетический центр» г. Москвы (главный врач — д.м.н., профессор Т.Б. Семенова).

Используемая нами *de novo* системная противогерпетическая терапия включала пероральное использование повышенных доз селективных аналогов нуклеозидов (АН) с высокой биодоступностью — валацикловира и фамцикловира в суточных дозах 2–3 и 1,5 г соответственно. Применение повышенных доз АН соответствовало современным принципам терапевтических и профилактических подходов при офтальмогерпесе [13].

При наличии токсико-аллергических реакций конъюнктивы и роговицы соблюдали краткосрочный (3–7 дней) период отмены всего комплекса предшествующей местной терапии. Традиционная терапия герпетических кератитов/кератоувеитов включает следующие компоненты: противовирусный, противовоспалительный, антибактериальный, репаративный (слезозаместительный). Поскольку все участвующие в данном исследовании пациенты обращались, как уже указано выше, в отдаленные от начала заболевания сроки, то местные противовирусные средства (глазная мазь на основе 3 % ацикловира, препарат «Офтальмоферон», имеющий в составе рекомбинантный интерферон α2b) уже не использовали. В случае сохраняющегося риска развития задних синехий применяли инстилляции мидриатиков («Мидримакс»; «Сентисс», Швейцария) в режиме 1 раз в день на ночь, длительностью на весь период риска формирования задних синехий. Базовым препаратом из группы противовоспалительных средств являлся бромфенак 0,09 % («Броксинак», производитель — «Сентисс», Швейцария) кратностью инстилляций 1 раз в день, длительность лечения составляла от 14 дней до 3 месяцев. При необходимости усиления местной противовоспалительной терапии и при условии эпителизации дефектов роговицы применяли инстилляции дексаметазона 0,1 % сроком до 14 дней. Из антибиотиков отдавали предпочтение антибиотикам широкого спектра, а именно группе фторхинолонов III поколения с наименьшей степенью кератотоксичности — левофлоксацину 0,5 % с добавлением гипромеллозы («Сигницеф»; «Сентисс», Швейцария), срок применения до 7 дней.

Во всех случаях, включенных в данный анализ, отмечался явный дефицит репаративного компонента комплексного лечения герпетического кератита (у 24 пациентов репаранты не были использованы вообще, у 66 данную группу препаратов применяли исключительно в «дневном» режиме, из них 31 пациент получал корнеопротекторы, содержащие какие-либо консерванты в составе). В нашей выборке пациентов мы отдавали предпочтение комбинации бесконсервантных инстилляций препарата ХИЛОПАРИН-КОМОД® (производитель — «Урсафарм Арцнаймиттель ГмбХ», Германия) и глазной мази ПАРИНПОС® (тот же производитель), что позволило добиться полной стойкой эпителизации на фоне системного применения АН во всех случаях в пределах 4 недель от момента обращения. Инстилляции использовали 5–6 раз в день, глазную мазь — 1–2 раза в день, общая длительность терапии данными препаратами составила от 6 месяцев до 3 лет. Выбор данной комбинации корнеопротекторов был связан прежде всего с выраженными репаративными,

противовоспалительными и иммуномодулирующими эффектами гепарина, входящего в состав обоих препаратов [14–16]. Кроме того, как показали наши исследования результатов инстилляций ХИЛОПАРИН-КОМОД® *in vitro* на клеточной культуре, данный раствор имеет значительный противовирусный потенциал [17].

Всем пациентам проводили тщательный опрос с регистрацией жалоб/симптомов. Офтальмологическое обследование проводилось в стандартном порядке и включало визометрию, биомикроскопию с применением витального красителя (натрий-флюоресцеин), пневмотонометрию и офтальмоскопию. Статистический анализ данных выполняли с помощью программы IBM SPSS Statistics, версия 23 с применением непараметрических критериев.

РЕЗУЛЬТАТЫ И ОБСУЖДЕНИЕ

Клинические формы герпетических кератитов/кератоувеитов (табл. 1) имели следующее распределение в нашем исследовании: поверхностные формы поражения — 22 случая (эпителиальный кератит), глубокие формы — 68 случаев (33 случая стромального кератита с изъязвлением, 20 случаев стромального кератита без изъязвления, 15 случаев кератоувеита, в том числе 5 случаев «нейротрофической язвы»). Давность наличия жалоб в группах с поверхностными и глубокими поражениями не имела статически значимых различий (критерий Краскела — Уоллиса, $\rho = 0{,}383$).

Как следует из таблицы 2, имело место преобладание клинических форм с формированием каких-либо дефектов эпителия у 60 человек. В связи с этим мы посчитали целесообразным провести более скрупулезный анализ клинических манифестаций эрозивно-язвенных форм с целью определения доли «древовидных» и «географических» поражений. «Древовидные» и «географические» поражения эпителия вообще считаются одним из узнаваемых патогномоничных признаков герпетического кератита как такового и, безусловно, являются для врача основанием установления герпетической этиологии процесса [18, 19]. В нашей выборке пациентов поражения эпителия наблюдались как при поверхностных формах (без заинтересованности стромы), так и при глубоких кератитах, причем как в виде типичных «древовидных» (13 человек), так и в виде единичных/множественных полиморфных очаговых дефектов (27 пациентов). Случаи так называемого «географического» кератита, считающегося следующей стадией поверхностного древовидного поражения, мы отнесли к «стромальным кератитам с изъязвлением», поскольку наблюдали данный вид поражения на фоне значительной заинтересованности стромы (15 человек). Таким образом, патогномоничные для герпетического кератита формы поражения эпителия и варианты очагового поражения составили в нашей выборке примерно равное количество случаев (28 и 27 случаев соответственно). Есть значительная вероятность того, что врачи, столкнувшись с «нетипичными» для герпетического кератита поражениями эпителия, всю дальнейшую тактику лечения определяют без учета возможной герпетической этиологии, что в том числе и приводит к затяжному течению процесса.

Несколько более подробно мы решили остановиться на такой тяжелой форме герпетического поражения, как «нейротрофическая язва» (5 случаев). Необходимо отметить, что в официально существующих отечественных классификациях офтальмогерпеса такая форма вообще не представлена, хотя единичные публикации последних лет и затрагивают этот вопрос [20–22]. В зарубежной классификации поражений глаз вирусом простого герпеса фигурирует термин «нейротрофическая кератопатия», хотя понятно, что последняя может быть обусловлена и другими причинами (лимбальной недостаточностью, обменными нарушениями, ятрогенным повреждением тройничного нерва и т. д.) [23, 24]. Встретившиеся нам случаи «нейротрофической язвы» мы отнесли к группе кератоувеитов, поскольку они характеризовались наличием симптомокомплекса, представленного стойким обширным язвенным дефектом эпителия в сочетании с активной преципитацией на эндотелии роговицы, диффузным

Таблица 1. Распределение клинических форм

Table 1. Distribution of clinical forms

Клинические формы Clinical forms	Итого (человек) Total
Эпителиальный Epithelial	22
Стромальный с изъязвлением Stromal with ulceration	33
Стромальный без изъязвления Stromal without ulceration	20
Кератоувеит Keratouveitis	15 (в том числе «нейротрофическая язва» — 5 случаев) (including "neurotrophic ulcer" — 5 cases)
Всего Total	90

Таблица 2. Вид поражения эпителия роговицы в зависимости от клинической формы кератита

Table 2. Type of corneal epithelium lesion depending on the clinical form of keratitis

Клиническая форма Clinical form	Древовидный эпителиальный Dendritic epithelial	Очаговый Focal	Географический Landscape	Нейротрофическая язва Neurotrophic ulcer	Итого Total
Эпителиальный / РЭР / Epithelial / recurrent corneal erosion	7	15	–		22
Стромальный с изъязвлением / Stromal with ulceration	6	12	15	–	33
Кератоувеит / Keratouveitis	–	–	–	5	5
Всего / Total	13	27	15	5	60

отеком слоев роговицы и измененной болевой чувствительностью (выпадением цилиарной, корнеальной и/или конъюнктивальной чувствительности).

Как уже было указано выше, активная продукция герпетических вирусов в значительной степени определяет выраженность и тяжесть течения герпетического кератита. Анализ результатов выявления герпетических вирусов представлял трудную задачу по той причине, что у одного и того же пациента могло быть получено несколько положительных результатов выявления одного/нескольких вирусов. Например, у пациента С. выявлены ДНК ВПГ в слезе и моче, а также ДНК ГВЧ-6 в слюне — итого три положительных результата у одного пациента. Таким образом, мы суммировали не количество пациентов с положительными результатами, а сами положительные результаты по каждому вирусу и каждому биологическому секрету (табл. 3). Нами получено 36 положительных результатов определения ВПГ у 26 пациентов из 75 обследованных (34,6 %). ВВЗ выявлен в 21 случае (28 %), получен 31 положительный результат. ЦМВ выявлен у 11 пациентов из 75 (14,6 %), всего 14 положительных результатов. ВЭБ был выявлен в 28 случаях из 75 обследованных (37,3 %), получено 30 положительных результатов; ГВЧ-6 выявлен в 37 случаях (49,3 %), в 54 пробах имелись положительные результаты детекции. Генетический материал ГВЧ-7 выявлен в 24 случаях из 75 обследованных (32 %) в 34 пробах.

Комментируя результаты, приведённые в таблице 3, можно отметить, что наиболее часто выявляемыми вирусами были ВПГ и ГВЧ-6, наименее — ЦМВ; а средами, в которых герпесвирусы чаще всего продуцируются, — слюна и моча. Последний факт однозначно указывает на системную продукцию вирусной ДНК у пациентов с глазной локализацией герпеса. В рамках настоящей публикации мы можем, как минимум, констатировать очевидную системную вирусную активность, что является очевидным и неоспоримым обоснованием назначения адекватной системной противовирусной терапии в повышенных дозах. Примерная схема системной терапии АН, позволившая добиться успешного клинического эффекта в нашем исследовании в 100 % случаев, отражена в таблице 4. В нашей предыдущей публикации мы приводили аналогичные рекомендации, но наш практический опыт показал, что они нуждаются в актуализации. Во-первых, как было указано выше, поверхностные ГК могут принимать упорный, затяжной характер течения с такой же частотой, как и «глубокие формы» поражения, что заставило нас уравнять рекомендуемую длительность приема АН до 14 дней при обеих формах поражения (табл. 4) [12]. Во-вторых, длительность приема АН на стадии реконвалесценции целесообразно пролонгировать до двух недель, поскольку в этот период еще сохраняется высокий риск рецидивирования. И, наконец, в стадию стабильной ремиссии необходимо продолжать прием АН в поддерживающих дозировках, как это принято в мировой практике, в минимальных дозировках для обеспечения промежутка времени, необходимого для полноценной реабилитации роговичной ткани после эпизода кератита, а также для решения проблем, связанных с лечением выявленной сопутствующей патологии (хронических заболеваний носо- и ротоглотки, заболеваний полости рта и т. д.).

Таблица 3. Суммарная продукция генетического материала герпетических вирусов в пробах биологических секретов (количество положительных результатов)

Table 3. Total production of genetic material from herpetic viruses in biological secret samples (number of positive results)

Секрет / Secret	ВПГ / HSV	ВВЗ / VZV	ЦМВ / CMV	ВЭБ / VEB	ГВЧ-6 / HHV-6	ГВЧ-7 / HHV-7	Итого / Total
Слеза / Tears	9	11	4	8	8	2	42
Слюна / Saliva	11	6	3	16	26	20	82
Кровь / Blood	3	3	0	1	2	3	12
Моча / Urine	13	11	7	5	18	9	63
Итого / Total	36	31	14	30	54	34	199

Таблица 4. Примерная схема применения аналогов нуклеозидов валацикловира и фамцикловира *per os* при различных стадиях герпетического кератита/кератоувеита

Table 4. Approximate scheme of application of analogues of valacyclovir and *per os* nucleosides at different stages of herpetic keratitis/keratouveitis

Стадии кератита Keratitis stages	АН (на выбор) Nucleoside analogue (optional)	Разовая доза (г/мг) / Кратность приема препарата Single dose (g/mg) / Rate of administration	Суточная доза (г/мг) Daily dose (g/mg)	Длительность приема препарата Duration of the drug administration
Активная стадия Active stage	Валацикловир / Valatsiklovir	1 г × 3 раза в день / 1g × 3 times a day	3 г / 3 g	До 14 дней / Up to 14 days
	Фамцикловир / Phamcyclovir	500 мг × 3 раза в день / 500 mg × 3 times a day	1,5 г / 1,5 g	До 14 дней / Up to 14 days
Реконвалесценция Reconvalescence	Валацикловир / Valatsiklovir	500 мг × 2 раза в день / 500 mg × 2 times a day	1 г / 1 g	До 14 дней / Up to 14 days
	Фамцикловир / Phamcyclovir	250 мг × 3 раза в день / 250 mg × 3 times a day	750 г / 750 mg	До 14 дней / Up to 14 days
Стабильная ремиссия Stable remission	Валацикловир / Valatsiklovir	500 мг × 1 раз в день / 500 mg × 1 time a day	0,5 г / 0,5 g	От 14 до 1 месяца и более (при необходимости) 14 to 1 month or more (if necessary)

В заключение приводим клинический пример, иллюстрирующий роль активной вирусной продукции, необоснованной полипрагмазии и дефицита репаративного компонента местного лечения в формировании затяжного течения герпетического кератита.

Пациентка К., 82 года, направлена лечащим врачом-офтальмологом на консультацию после 2,5 месяца лечения герпетического кератита без эффекта в связи с длительно существующим обширным язвенным дефектом роговицы без тенденции к эпителизации. Пациентка предъявляла жалобы на приступы болей в параорбитальной области правого глаза (висок, скула, надбровная область) при полном отсутствии конъюнктивальной и роговичной чувствительности (пациентка даже не ощущала инстилляций глазных капель). Предшествующая местная терапия включала инстилляции капель разных фармакологических групп, кроме того, проведен курс субконъюнктивальных инъекций индуктора интерфероногенеза с антибиотиком. Системная противовирусная терапия врачом-офтальмологом не проводилась.

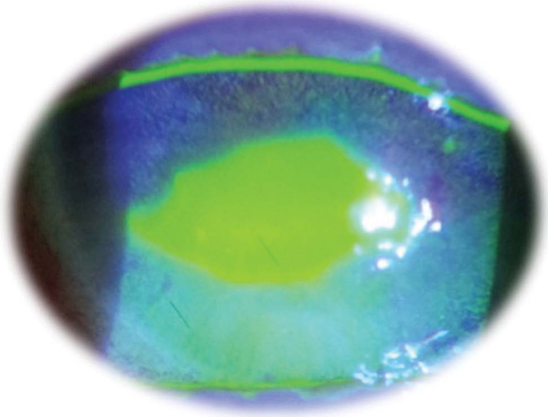

Рис. 1. Обширный язвенный дефект роговицы (биомикроскопия при первичном осмотре)

Fig. 1. Extensive corneal ulcer defect (biomicroscopy during primary examination)

Из анамнеза: 2 года назад пациентка перенесла левосторонний инсульт с последующим полным восстановлением после паралича; 1,5 года назад был впервые в жизни эпизод герпетического кератита справа (получала лечение в условиях стационара). Второй эпизод кератита возник на фоне переохлаждения.

Объективно: конъюнктива раздражена, смешанная инъекция сосудов глазного яблока, на роговице — обширный язвенный дефект с губкообразными краями, овальной формы, занимающий всю центральную и захватывающий параоптическую зону (окрашивание флюоресцеин-натрием) (рис. 1). Влага передней камеры с клеточной реакцией +1, зрачок с вялой реакцией на свет.

Лабораторное обследование методом ПЦР выявило продукцию ВПГ, ВЭБ и ГВЧ-6 в слюне и моче.

Тактика ведения: учитывая наличие симптомокомплекса герпетического кератита (рецидивирующий характер течения, формирование язвенного дефекта, изменение болевой чувствительности), а также активную вирусную продукцию, нами была назначена системная противогерпетическая терапия *per os* в суточной дозе 3 г в сутки (в режиме по 1 г три раза в день), сроком на 10 дней, «Виферон» в ректальных суппозиториях 2 раза в сутки, на месяц. Местные предыдущие назначения нами были отменены, назначена комбинация ХИЛОПАРИН-КОМОД® и ПАРИН-ПОС® в стандартном режиме. Через 2 суток отмечена четкая тенденция к эпителизации, а также снижение выраженности параорбитальных болей при восстановлении корнеальной/роговичной чувствительности (пациентка начала ощущать инстилляции) (рис. 2).

Достаточно показательной была самовольная отмена валацикловира по причине диспепсии через 5 дней, что сразу отразилось в виде регресса эпителизации (рис. 3).

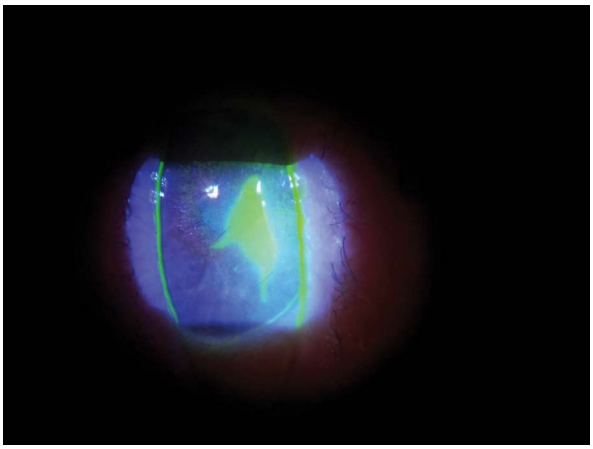

Рис. 2. Эпителизация язвенного дефекта на фоне системной противовирусной терапии (вторые сутки от начала лечения)

Fig. 2. Epithelialization of the ulcer defect on the background of systemic antiviral therapy (the second day after the start of treatment)

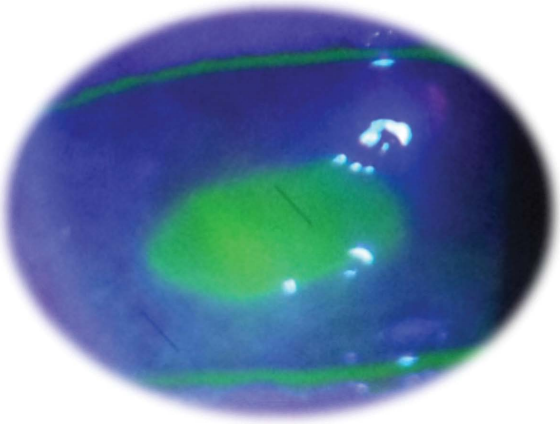

Рис. 3. Регресс эпителизации язвенного дефекта роговицы на фоне отмены противогерпетического препарата

Fig. 3. Regress of epithelialization of corneal ulcer defect on the background of cancellation of the antiherpetic drug

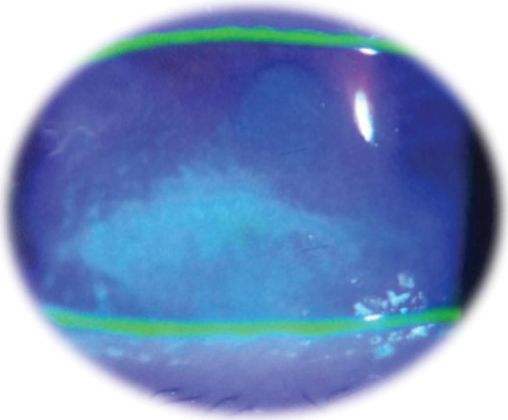

Рис. 4. Полная эпителизация язвенного дефекта роговицы на фоне возобновленной противогерпетической терапии

Fig. 4. Complete epithelialization of corneal ulcer defect on the background of renewed antiherpetic therapy

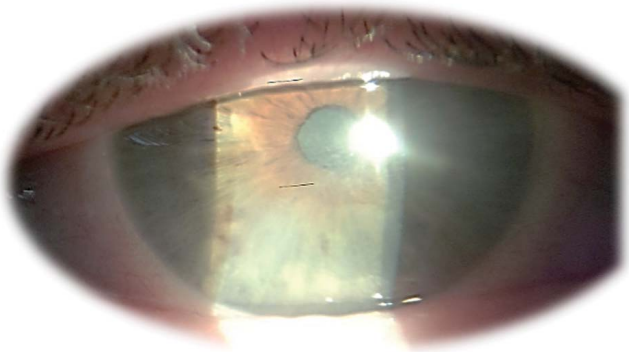

Рис. 5. Облаковидное помутнение на месте язвенного дефекта роговицы

Fig. 5. Delicate blurring at the site of a corneal ulcer defect

Валацикловир был заменен на фамцикловир в дозе 1,5 г в сутки (500 мг 3 раза в день). Еще через три дня столь длительно существовавший язвенный дефект полностью закрылся, противовирусная терапия продолжена в той же дозе до 10 дней с дальнейшим переходом на поддерживающие дозы по достижении купирования основных симптомов. По мере выздоровления полностью восстановилась нормальная чувствительность роговицы и конъюнктивы, а на фоне пролонгированной репаративной терапии язвенный дефект полностью эпителизировался, на его месте сформировалось нежное облаковидное помутнение, практически не влияющее на остроту зрения (рис. 4, 5).

В настоящее время наблюдается стабильная ремиссия кератита сроком 2 года. Корнеопротекторная терапия комбинацией ХИЛОПАРИН-КОМОД® и ПАРИН-ПОС® продолжается в постоянном режиме.

Воздействие на все очевидные звенья патогенеза кератита в данном клиническом примере привело к достижению стойкой ремиссии кератита. Ключевыми моментами в изменении лечебной тактики были: 1) вирусологическое обследование; 2) применение адекватных доз системной противогерпетической терапии, 3) отмена предшествующей терапии и включение в схему местного лечения активной репаративной терапии в виде комбинации инстилляций ХИЛОПАРИН-КОМОД® и мази ПАРИН-ПОС®.

ЗАКЛЮЧЕНИЕ

Таким образом, вышеприведенный анализ ведения пациентов с тяжелыми герпетическими кератитами/кератоувеитами показал, что основными причинами, ведущими к формированию затяжного течения, по-видимому, являются:

1) недооценка врачами-офтальмологами вероятности герпетической этиологии кератита/кератоувеита при наличии очаговых (единичных и множественных) дефектов эпителия;

2) недооценка роли активной системной продукции герпетических вирусов и, как следствие, отсутствие соответствующего использования адекватной системной противовирусной терапии;

3) недооценка важного значения репаративного компонента местной терапии герпетических кератитов/кератоувеитов.

Наш собственный успешный опыт лечения пациентов с герпетическими кератитами/кератоувеитами затяжного течения позволяет рекомендовать рациональные сроки применения пероральных АН с высокой биодоступностью в дозах, соответствующих стадии течения заболевания вплоть до достижения стабильной ремиссии и пролонгации их применения далее при необходимости. Препараты патогенетической местной терапии (мидриатики, противовоспалительные средства, антибиотики) у данной категории пациентов должны применяться только с позиции целесообразности, по принципу «необходимого минимума». Сроки применения патогенетически ориентированных инстилляций должны определяться длительностью существования симптомов, по мере купирования которых необходима решительная отмена «лишних» препаратов во избежание развития лекарственной токсичности. Терапевтическая схема при герпетическом кератите/кератоувеите уже в активной стадии должна включать местные препараты с репаративным эффектом, способствующие достижению стойкой эпителизации. При постепенном переходе кератита из активной стадии в стадию реконвалесценции роль препаратов, восстанавливающих трофику тканей роговицы, возрастает, а в стадии ремиссии они становятся основой ежедневной слезозаместительной терапии.

УЧАСТИЕ АВТОРОВ:

Чернакова Г.М. — концепция и дизайн исследования, написание текста, обработка материала;
Майчук Д.Ю. — научное редактирование;
Клещева Е.А. — техническое редактирование, оформление библиографии;
Лошкарева А.О. — техническое редактирование, подготовка иллюстраций;
Семенова Т.Б. — научное редактирование.

ЛИТЕРАТУРА/REFERENCES

1. Robert P.Y., Traccard I., Adenis J.P., Denis F., Ranger-Rogez S. Multiplex detection of herpesviruses in tear fluid using the "stair primers" PCR method: prospective study of 93 patients. *Journal of medical virology*. 2002;66(4):506–511.
2. Миронкова Е.А., Демкин В.В., Слепова О.С., Садохина Т.С., Макаров П.В., Кугушева А.Э. Диагностика и роль ВГЧ-6 инфекции при кератопластике высокого риска. *Российский офтальмологический журнал*. 2012;5(3):30–34. [Mironkova E.A., Demkin V.V., Slepova O.S., Sadokhina T.S., Makarov P.V., Kugusheva A.E. Diagnostics and role of HHV-6 infection in high-risk keratoplasty. Russian ophthalmological journal = *Rossiiskii oftalmologicheskii zhurnal*. 2012;5(3):30–34 (In Russ.)]
3. Wilhelmus K.R., Dawson C.R., Barron B.A., Bacchetti P., Gee L., Jones D.B., Kaufman H.E., Sugar J., Hyndiuk R.A., Laibson P.R., Stulting R.D., Asbell P.A. Risk factors for herpes simplex virus epithelial keratitis recurring during treatment of stromal keratitis or iridocyclitis. Herpetic Eye Disease Study Group. *The British journal of ophthalmology*. 1996;80(11):969–972. DOI: 10.1136/bjo.80.11.969
4. Kaye S.B., Baker K., Bonshek R., Maseruka H., Grinfeld E., Tullo A., Easty D.L., Hart C.A. Human herpesviruses in the cornea. *The British journal of ophthalmology*. 2000;84(6):563–571. DOI: 10.1136/bjo.84.6.563
5. Meyers-Elliott R.H., Chitjian P.A. Immunopathogenesis of corneal inflammation in herpes simplex virus stromal keratitis: role of the polymorphonuclear leukocyte. *Investigative ophthalmology and visual science*. 1981;20(6):784–798.
6. Cao T., Xing Y., Yang Y., Mei H. Correlation between matrix metalloproteinase expression and activation of the focal adhesion kinase signaling pathway in herpes stromal keratitis. *Experimental and therapeutic medicine*. 2014;7(1):280–286. DOI: 10.3892/etm.2013.1407
7. Майчук Д.Ю., Лошкарева А.О., Малышева З.Г. Сравнительный анализ эффективности применения богатой тромбоцитами плазмы изолированно или в сочетании с 0,01 % сульфатированными гликозаминогликанами у пациентов с хроническими нарушениями эпителизации роговицы герпесвирусной этиологии. *Офтальмохирургия*. 2017;4:73–79. [Maychuk D.Yu., Loshkareva A.O., Malysheva Z.G. Comparative analysis of platelet rich plasma usage effect in monotherapy or in combination with 0.01 % sulfated glycosaminoglycans in patients with chronic corneal de-epithelialization of herpesvirus etiology. Ophthalmosurgery = *Oftal'mokhirurgiya*. 2017;4:73-79. (In Russ.)] DOI: 10.25276/0235-4160-2017-4-73-79
8. Александрова О.И., Околов И.Н., Хорольская Ю.И., Панова И.Е., Блинова М.И. Влияние нестероидных противовоспалительных глазных капель на клетки эпителия роговицы и конъюнктивы человека в условиях in vitro. *Офтальмология*. 2017;14(3):251–259. [Aleksandrova O.I., Okolov I.N., Khorolskaya Yu.I., Panova I.E., Blinova M.I. Influence of non-steroidal anti-inflammatory eye drops on the epithelium cells of the cornea and conjunctiva in vitro. Ophthalmology in Russia = *Oftal'mologiya*. 2017;14(3):251–259 (In Russ.)]. DOI: 10.18008/1816-5095-2017-3-251-259
9. Александрова О.И., Околов И.Н., Хорольская Ю.И., Панова И.Е., Блинова М.И. Возможности клеточных технологий для рациональной фармакотерапии глазных патологий. *Современные технологии в офтальмологии*. 2017;7:5–7. [Aleksandrova O.I., Okolov I.N., Khorol'skaya Yu.I., Panova I.E., Blinova M.I. Opportunities of cellular technologies for rational pharmacotherapy of eye pathologies. Modern technologies in ophthalmology = *Sovremennye tekhnologii v oftal'mologii*. 2017;7:5–7 (In Russ.)]
10. Тахтаев Ю.В., Хинтуба Т.С., Околов И.Н., Хорольская Ю.И., Александрова О.И., Блинова М.И. Количественная и качественная оценка цитотоксичности антибактериальных глазных капель фторхинолонового ряда *in vitro*. *Вестник образования и развития науки Российской академии естественных наук*. 2016;2:83–90. [Takhtaev Yu.V., Khintuba T.S., Okolov I.N., Khorolskaya Yu.I., Aleksandrova O.I., Blinova M.I. Quantitative and qualitative assessment of cytotoxicity of antibacterial eye drops of fluoroquinolones in vitro. Bulletin of education and development of science of the Russian Academy of Natural Sciences = *Vestnik obrazovaniya i razvitiya nauki Rossiiskoi akademii estestvennykh nauk*. 2016;2:83–90 (In Russ.)]
11. Бржеский В.В., Сомов Е.Е. Роговично-конъюнктивальный ксероз (диагностика, клиника, лечение). СПб.: «Левша. Санкт-Петербург»; 2003. [Brzheskii V.V., Somov E.E. Cornea-conjunctival xeroses (diagnosis, clinic, treatment). Sankt-Peterburg: "Levsha. Sankt-Peterburg"; 2003 (In Russ.)]
12. Чернакова Г.М., Майчук Д.Ю., Семенова Т.Б. Клиника, диагностика и терапия герпетического кератита современном этапе: три грани одной проблемы. *Российский офтальмологический журнал*. 2017;10(1):90–97. [Chernakova G.M., Maychuk D.Yu., Semenova T.B. Clinical manifestations, diagnostics and therapy of herpetic keratitis today: three facets of one problem. Russian ophthalmological journal = *Rossiiskii oftal'mologicheskii zhurnal*. 2017;10(1):90–97 (In Russ.)]
13. Rousseau A., Boutolleau D., Titier K., Bourcier T., Chiquet C., Weber M., Colin J., Gueudry J., M'Garrech M., Bodaghi B., Burrel S., Agut H., Deback C.; HEDGOF (Herpes Eye Disease Group of France), Labetoulle M. Recurrent herpetic keratitis despite antiviral prophylaxis: A virological and pharmacological study. *Antiviral research*. 2017;146:205–212. DOI: 10.1016/j.antiviral.2017.09.013
14. Frings A., Schargus M. Recovery From Amiodarone-Induced Cornea Verticillata by Application of Topical Heparin. *Cornea*. 2017 Nov;36(11):1419–1422. DOI: 10.1097/ICO.0000000000001306.
15. Кондашевская М.В. Роль гепарина в иммунных, воспалительных и репаративных процессах. *Клиническая и экспериментальная морфология*. 2012;4:62–69. [Kondashevskaya M.V. The role of heparin in immune processes, inflammation and reparation. Clinical and experimental morphology = *Klinicheskaya i eksperimental'naya morfologiya*. 2012;4:62–69 (In Russ.)]
16. Ito J., Harada N., Nagashima O., Makino F., Usui Y., Yagita H., Okumura K., Dorscheid D.R., Atsuta R., Akiba H., Takahashi K. Wound-induced TGF-β1 and TGF-β2 enhance airway epithelial repair via HB-EGF and TGF-α. *Biochemical and biophysical research communications*. 2011;19;412(1):109–114. DOI: 10.1016/j.bbrc.2011.07.054
17. Чернакова Г.М., Майчук Д.Ю., Слонимский Ю.Б., Слонимский А.Ю., Клещева Е.А., Мезенцева М.В. Новые свойства слезозаместителя, содержащего гепарин, в условиях in vitro (потенциальный противовирусный и противовоспалительный эффект). *Офтальмология*. 2018;15(2):182–188. [Chernakova G.M., Maychuk D.Y., Slonimsky Y.B., Slonimskiy A.Y., Kleshcheva E.A., Mezentseva M.V. New Properties of the Heparin-Containing Drug in vitro (Potential Antiviral and Anti-Inflammatory Effects). Ophthalmology in Russia = *Oftal'mologiya*. 2018;15(2):182–188 (In Russ.)]. DOI: 10.18008/1816-5095-2018-2-182-188
18. Каспаров А.А. Офтальмогерпес. М.: Медицина, 1994. [Kasparov A.A. Ophthalmogerpes. Moscow: Meditsina; 1994 (In Russ.)]
19. Майчук Ю.Ф. Вирусные заболевания глаз. М.; 1981. [Maychuk Yu.F. Viral eye diseases. Moscow; 1984 (In Russ.)]
20. Яни Е. В., Селиверстова К. Е. Консервативное лечение нейротрофических кератитов. *Медицинский совет*. 2017;5:162–166. [Yani E.V., Seliverstova K.E. Conservative treatment of neurotrophic keratitis. Medical Council = *Meditsinskii sovet*. 2017;5:162–166 (In Russ.)]. DOI: 10.21518/2079-701X-2017-5-162-166
21. Каспарова Е.А., Собкова О.И., Каспарова Е.А., Федоров А.А., Каспаров А.А. Лечебная кератопластика при гнойных язвах роговицы, развившихся на фоне нейротрофического кератита и паралитического лагофтальма. *Вестник офтальмологии*. 2017;133(5):32–37. [Kasparova Evg.A., Sobkova O.I., Kasparova E.A., Fedorov A.A., Kasparov A.A. Surgical treatment of purulent corneal ulcers in eyes with neurotrophic keratitis and paralytic lagophthalmos. Annals of Ophthalmology = *Vestnik oftal'mologii*. 2017;133(5):32–37 (In Russ.)]. DOI: 10.17116/oftalma2017133532-37
22. Гулиева М.Г. Сравнительный анализ эффективности применения мягких контактных линз при лечении герпетических нейротрофических язв роговицы. Офтальмология (Az.) 2016;1(20):58–62. [Guliyeva M.G. Cjmparative analysis of efficiacy of soft contact lenses in the treatment of herpetic neyrotrophic corneal ulcers. Ophthalmology (Az.) = *Oftalmologiya* (Az.) 2016;1(20):58–62 (In Russ.)]
23. Holland E.J., Schwartz G.S. Classification of herpes simplex virus keratitis. *Cornea*. 1999;18(2):144–154. DOI: 10.1097/00003226-199903000-00002
24. Sacchetti M., Lambiase A. Diagnosis and management of neurotrophic keratitis. *Clinical ophthalmology*. 2014;8:571–579. DOI: 10.2147/OPTH.S45921.

СВЕДЕНИЯ ОБ АВТОРАХ

ФГАУ НМИЦ «МНТК “Микрохирургия глаза” им. акад. С.Н. Федорова» Министерства здравоохранения Российской Федерации
ООО «Герпетический центр» Российской академии медико-технических наук
Чернакова Галина Мэлсовна
кандидат медицинских наук, доцент
Бескудниковский бульвар, 59а, Москва, 127486, Российская Федерация
Мичуринский проспект, 21-б, Москва, 119192, Российская Федерация

ФГАУ НМИЦ «МНТК “Микрохирургия глаза” им. акад. С.Н. Федорова» Министерства здравоохранения Российской Федерации
Майчук Дмитрий Юрьевич
доктор медицинских наук, руководитель терапевтического отдела
Бескудниковский бульвар, 59а, Москва, 127486, Российская Федерация

ФГБОУ ДПО «Российская медицинская академия непрерывного профессионального образования» Министерства здравоохранения Российской Федерации
ООО «Герпетический центр» Российской академии медико-технических наук
Клещева Елена Александровна
кандидат медицинских наук, ассистент
ул. Баррикадная, 2/1, Москва, 123995, Российская Федерация
Мичуринский проспект, 21-б, Москва, 119192, Российская Федерация
https://orcid.org/0000-0002-1392-3432

ФГАУ НМИЦ «МНТК “Микрохирургия глаза” им. акад. С.Н. Федорова» Министерства здравоохранения Российской Федерации
Лошкарева Анастасия Олеговна
кандидат медицинских наук, младший научный сотрудник
Бескудниковский бульвар, 59а, Москва, 127486, Российская Федерация

ООО «Герпетический центр» Российской академии медико-технических наук
Семенова Татьяна Борисовна
доктор медицинских наук, профессор, главный врач
Мичуринский проспект, 21-б, Москва, 119192, Российская Федерация

ABOUT THE AUTHORS

The S. Fyodorov Eye Microsurgery Federal State Institution
Herpetic Center of the Russian Academy of Medical and Technical Sciences
Chernakova Galina M.
PhD, Docent
Beskudnikovsky blvd, 59A, Moscow 127486, Russian Federation
Michurinsky ave., 21B, Moscow, 119192, Russian Federation

The S. Fyodorov Eye Microsurgery Federal State Institution
Maychuk Dmitriy Yu.
MD, Head of Therapy Department
Beskudnikovsky blvd, 59A, Moscow 127486, Russian Federation

Russian Medical Academy of Continuous Professional Education
Herpetic Center of the Russian Academy of Medical and Technical Sciences
Kleshcheva Elena A.
PhD, assistant
Barrikadnaya str., 2/1, Moscow, 125993, Russian Federation
Michurinsky ave., 21B, Moscow, 119192, Russian Federation

The S. Fyodorov Eye Microsurgery Federal State Institution
Loshkareva Anastasiya O.
PhD, Research Assistant
Beskudnikovsky blvd 49A, Moscow 127486, Russian Federation

Herpetic Center of the Russian Academy of Medical and Technical Sciences
Semenova Tat’yana B.
MD, professor, chief physician
Michurinsky ave., 21B, Moscow, 119192, Russian Federation

ISSN 1816-5095 (print); ISSN 2500-0845 (online)
https://doi.org/10.18008/1816-5095-2019-4-546-551

поступила 17.06.19
was received 17.06.19

Оценка показателей флоуметрии у пациентов с влажной формой ВМД при антиангиогенной терапии






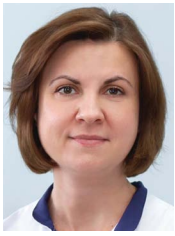

Н.Ю. Юсеф[1,2] Э.Э. Казарян[1] Д.М. Сафонова[1] Н.Ю. Школяренко[1,2] Ф.Б. Дудиева[1] Т.В. Шарнина[1]

[1] ФГБНУ Научно-исследовательский институт глазных болезней
ул. Россолимо, 11а, б, 119021, Москва, Российская Федерация

[2] Научно-практический Центр восстановления зрения
ул. Лобачевского, 108, Москва, 119361, Российская Федерация

РЕЗЮМЕ **Офтальмология. 2019;16(4):546–551**

Цель: изучить влияние интравитреального введения препарата афлиберцепт (Eylea; «Regeneron» США) на показатели ОГК и ВГД у пациентов с влажной формой ВМД. В настоящее время неоваскулярная возрастная макулярная дегенерация (влажная форма ВМД) является одной из ведущих причин необратимой потери зрения и слепоты среди населения в возрасте от 50 лет. **Пациенты и методы.** Были обследованы 35 пациентов (35 глаз) с влажной формой возрастной макулодистрофии, из них 10 мужчин и 25 женщин. Средний возраст пациентов составил 72 ± 6 лет. Критериями включения пациентов в данное исследование были следующие: установленный диагноз неоваскулярной формы возрастной макулярной дегенерации и уровень офтальмотонуса до введения препарата не более принятой верхней границы среднестатистической нормы — 21 мм рт. ст. Всем пациентам проводили флоуметрию с определением объема внутриглазного кровотока и измерение ВГД. Пациенты получали однократное интравитреальное введение препарата афлиберцепт 2 мг по стандартному методу в условиях операционной. У всех пациентов определяли ВГД и ОГК до однократного интравитреального введения афлиберцепта а также на 4-й день и через 1 месяц после инъекции. **Результаты.** Статистически достоверных отличий уровня ВГД до и после введения препарата у пациентов выявлено не было. Определялась тенденция к уменьшению уровня ОГК через 1 месяц после инъекции, однако достоверного снижения ни в ранние (на 4-й день), ни в относительно отдаленные (через 1 месяц) сроки после интравитреального введения препарата выявлено не было. Отсутствие статистически значимых изменений уровня внутриглазного давления и объемного глазного кровотока дополнительно подтверждает сведения о безопасности интравитреального введения афлиберцепта пациентам с влажной формой возрастной макулодегенерации.

Ключевые слова: возрастная макулярная дегенерация, флоуметрия, афлиберцепт, внутриглазное давление

Для цитирования: Юсеф Н.Ю., Казарян Э.Э., Сафонова Д.М., Школяренко Н.Ю., Дудиева Ф.Б., Шарнина Т.В. Оценка показателей флоуметрии у пациентов с влажной формой ВМД при антиангиогенной терапии. *Офтальмология.* 2019;16(4):546–551. https://doi.org/10.18008/1816-5095-2019-4-546-551

Прозрачность финансовой деятельности: Никто из авторов не имеет финансовой заинтересованности в представленных материалах или методах

Конфликт интересов отсутствует

CC BY 4.0

Evaluation of Flowmetry Indicators in Patients with a Wet AMD Form during Antiangiogenic Therapy

N.Yu. Yousef[1,2], E.E. Kazaryan[1], D.M. Safonova[1], N.Yu. Shkolyarenko[1,2], F.B. Dudieva[1], T.V. Sharnina[1]

[1] Research Institute of Eye Diseases
Rossolimo str., 11A, B, Moscow, 119021, Russia

[2] Scientific and Practical Vision Restoration Center
Lobachevsky str., 108, Moscow, 119361, Russia

ABSTRACT **Ophthalmology in Russia. 2019;16(4):546–551**

Purpose: to assess the effect of aflibercept (Eylea; "Regeneron", USA) intravitreal injections on ocular blood flow and intraocular pressure parameters in patients with neovascular form of age-related macular degeneration (wet AMD). Currently, neovascular age-related macular degeneration (wet AMD) is one of the leading causes of irreversible vision loss and blindness among populations over the age of 50**. Material and methods.** The study included 35 patients (35 eyes), 10 men and 25 women. Mean patients' age was 72 ± 6 years. The inclusion criteria were the established diagnosis of a neovascular form of age-related macular degeneration and the level of ophthalmotonus not more than the accepted upper limit of the average norm — IOP 21 mm hg prior to drug administration of the drug. All patients underwent flowmetry with ocular blood flow (OBF) volume determination and intraocular pressure (IOP) measurement. The patients received a singular intravitreal aflibercet injection (2 ml). OBF and IOP were measured at baseline before the injection and the on day 4 and 1 month after the injection. **Results.** There was no statisticaly significant difference between the IOP level before and after the injection. We revealed a tendency towards OBF decrease in 1 month after the injection, but overall values and the decrease both 4 days and 1 month after the intravitreal injection did not prove to be statistically significant. The absence of statistically significant changes of intraocular pressure level and volumetric ocular blood flow additionally confirms information about the safety of intravitreal administration of aflibercept to patients with a wet form of age-related macular degeneration.

Keywords: aflibercept, VEGF inhibitor, ocular blood flow, flowmetry

For citation: Yousef N.Yu., Kazaryan E.E., Safonova D.M., Shkolyarenko N.Yu., Dudieva F.B. Sharnina T.V. Evaluation of Flowmetry Indicators in Patients with a Wet AMD Form during Antiangiogenic Therapy. *Ophthalmology in Russia.* 2019;16(4):546–551. https://doi.org/10.18008/1816-5095-2019-4-546-551

Financial Disclosure: No author has a financial or property interest in any material or method mentioned

There is no conflict of interests

ВВЕДЕНИЕ

В настоящее время неоваскулярная возрастная макулярная дегенерация (влажная форма ВМД) является одной из ведущих причин необратимой потери зрения и слепоты среди населения в возрасте от 50 лет [1]. Это хроническое заболевание, характеризующееся патологической неоваскуляризацией хориоидеи. Просачивание крови и жидкости из неоваскуляризированной хориоидеи может приводить к утолщению центральной зоны сетчатки, а также отеку и кровоизлияниям в сетчатку/субретинальное пространство, что, в свою очередь, ведет к снижению остроты зрения. В России заболеваемость ВМД составляет 15 человек на 1000 населения, причем в 60 % случаев поражаются оба глаза, что ведет к первичной инвалидности у 11 % лиц трудоспособного возраста и у 28 % пожилых пациентов. Это заболевание также сказывается на качестве жизни пациентов, поскольку провоцирует снижение остроты зрения, яркости и контрастности цветов, искажение линий [2, 3].

Препарат афлиберцепт представляет собой рекомбинантный гибридный белок, состоящий из нескольких частей: фрагментов внеклеточных доменов человеческих рецепторов VEGF-1 (VEGFR-1), VEGF-2 (VEGFR-2) и фрагмента антитела IgG1 [4]. Он действует по принципу «белка-ловушки» (так называемый «VEGF Trap-eye»), который имеет возможность связываться с высокой аффинностью не только со всеми изоформами сосудистого эндотелиального фактора роста A (VEGF-A), но и с плацентарным фактором роста (PIGF) [5]. Благодаря этому препарат ингибирует связывание и активацию родственных рецепторов VEGF. VEGF-A и PIGF являются ангиогенными факторами VEGF, которые обладают выраженным митогенным и хемотаксическим действием в отношении клеток эндотелия, а также повышают проницаемость сосудов. Избыточная активация VEGF-A может приводить к возникновению неоваскуляризации и повышению проницаемости сосудов. Помимо проявления синергизма с VEGF-A, плацентарный фактор PIGF также стимулирует лейкоцитарную инфильтрацию и сосудистое воспаление [6].

Известно, что повышение активности VEGF может приводить к развитию и ухудшению патологических состояний. Изначально идея ингибирования ангиогенеза возникла в онкологии после публикации теории J. Folkman о зависимости опухолевого роста от ангиогенеза [7] и исследований H. Dvorak и N. Ferrara о выработке опухолями факторов VEGF для формирования и поддержания новообразованного сосудистого русла [8]. К началу XXI века более полусотни разнообразных антиангиогенных препаратов перешли на стадию клинических испытаний. Первым анти-VEGF препаратом, официально одобренным Управлением контроля качества продуктов

и лекарственных средств США (Food and Drug Administration, FDA) для применения в онкологии, стал бевацизумаб (Avastin™/Авастин, Genentech/Roshe) [9]. В офтальмологии первым антиангиогенным препаратом стал пегаптаниб (Macugen®/Макуген, Eyetech Pharmaceuticals/Pfiser), одобренный для лечения субретинальной неоваскуляризации при экссудативной форме возрастной макулярной дегенерации (ВМД) [10].

С 2012 года в клинической практике также стал доступен препарат зив-афлиберцепт (Zaltrap®/Залтрап, Sanofi/Regeneron Pharmaceuticals). Изначально афлиберцепт был одобрен Европейским агентством по лекарственным средствам EMA и американским агентством FDA для лечения пациентов с метастатическим колоректальным раком [11]. А с 2016 года афлиберцепт зарегистрирован в России под торговым названием Эйлеа® (Bayer, Regeneron Pharmaceuticals, Inc) для интравитреальных введений при офтальмологической патологии. Препарат разрешен к применению в офтальмологии по следующим медицинским показаниям: неоваскулярная форма возрастной макулярной дегенерации («влажная» форма ВМД), снижение остроты зрения, вызванное макулярным отеком вследствие окклюзии вен сетчатки (ЦВС или ее ветвей), снижение остроты зрения, вызванное диабетическим макулярным отеком (ДМО), снижение остроты зрения, вызванное миопической хориоидальной неоваскуляризацией (миопической ХНВ) [12].

Для исследования безопасности и эффективности препарата Эйлеа® при влажной форме ВМД было проведено два крупных мультицентровых рандомизированных двойных слепых исследования с активным контролем — *VIEW1* и *VIEW2*. В рамках этих исследований 2412 пациентов были рандомизированы в несколько разных групп для сравнения различных дозировок и режимов назначения препарата. Кроме того, было проведено сравнение его эффективности с ранибизумабом, являющимся в настоящее время одним из самых популярных офтальмологических антиангиогенных препаратов.

Достигнутые результаты подтвердили безопасность и эффективность препарата Эйлеа®, поскольку вскоре после начала лечения во всех группах с разными режимами и дозировками было отмечено уменьшение толщины макулярной зоны и размера области неоваскуляризации. Достигнутое уменьшение сохранялось вплоть до конца периода наблюдения при условии проведения повторных инъекций при наличии показаний и при необходимости [13].

Схожее подтверждение безопасности и эффективности препарата было получено в ходе клинического исследования фазы IV ALTAIR, проводившегося в Японии у пациентов с диагнозом «влажной» формы возрастной макулярной дегенерации. Были использованы два различных режима дозирования с увеличением интервалов между введениями препарата (T&E) [14].

В рамках сравнительного исследования ранибизумаба и афлиберцепта была доказана равнозначная эффективность препаратов [15]. В мультицентровом исследовании авторы получили более выраженное улучшение остроты зрения в группе с введением афлиберцепта по сравнению с группой, в которой вводили ранибизумаб. Предположительно этот эффект можно отнести к разнице между режимами назначений [16]. В настоящее время продолжают проводиться исследования эффективности афлиберцепта и различных режимов его использования [17].

Целью нашего исследования являлось изучение влияния интравитреального введения препарата афлиберцепт (Eylea; «Regeneron» США) на показатели объемного глазного кровотока (ОГК) и внутриглазного давления у пациентов с влажной формой ВМД.

ПАЦИЕНТЫ И МЕТОДЫ

В исследовании участвовали 35 пациентов (35 глаз) с влажной формой возрастной макулодистрофии, среди которых мужчины составили 29 % (10 пациентов), а женщины — 71 % (25 пациентов). Возраст колебался от 57 до 79 лет, средний возраст составил 72 ± 6 лет.

Критерии включения пациентов в данное исследование были следующие: установленный диагноз неоваскулярной формы возрастной макулярной дегенерации, уровень офтальмотонуса до введения препарата не более принятой верхней границы среднестатистической нормы — 21 мм рт. ст.

Критериями исключения являлись ранее проведенное лечение ВМД, наличие сахарного диабета, глаукомы, воспалительных заболеваний переднего и заднего отрезка глаза.

Наличие хориоидальной неоваскуляризации подтверждали с помощью флюоресцентной ангиографии (Topcon TRC-NW8F) и оптической когерентной томографии (Cirrus, Zeiss, Германия).

У всех пациентов оценивали индивидуальную норму внутриглазного давления (толерантное ВГД — тВГД), а также параметры внутриглазного кровотока с помощью флоуметрии. Определение величины объемного глазного кровотока (ОГК) проводили с помощью анализатора глазного кровотока Dicon® Diagnostics Paradigm Blood Flow Analyzed (Medical Industries Inc., USA), который представляет собой пневмотонограф с подачей непрерывной струи воздуха в контактный роговичный датчик с подвижной чувствительной мембраной, способной улавливать естественные пульсовые колебания внутриглазного давления в фазы систолы и диастолы. Разница указанных величин позволяет рассчитать величину пульсового объемного глазного кровотока в мкл/с. Измеряли также длину переднезадней оси (ПЗО) глаза с помощью ультразвукового А-сканирования с использованием ультразвукового биометра Opticon. Расчет толерантного ВГД (верхней границы диапазона индивидуальной нормы) производился на основе полученных

показателей глазного кровотока и величины переднезадней оси глаза по формуле:

$$\max ИНВГД = ВГД \times ОГК/nОГК,$$

где ВГД — внутриглазное давление (мм рт. ст.),
ОГК — объемный глазной кровоток (мкл/с),
nОГК — норма объемного глазного кровотока (мкл/с).

Норматив ОГК для каждого глаза устанавливается с учетом конкретной величины ПЗО по номограмме, представляющей собой кривую отрицательной корреляции между показателями ОГК и длиной переднезадней оси глаза.

После определения вышеперечисленных параметров пациенты получали однократное интравитреальное введение препарата афлиберцепт 2 мг по стандартному методу в условиях операционной.

У всех пациентов определяли ВГД и ОГК до однократного интравитреального введения афлиберцепта а также на 4-й день и через 1 месяц после инъекции.

Статистический анализ проводили по программе Statistica 10.

РЕЗУЛЬТАТЫ

Статистически достоверных отличий уровня ВГД до и после введения препарата у пациентов выявлено не было.

Согласно данным, приведенным в таблице, выявлялась тенденция к уменьшению уровня ОГК через 1 месяц после инъекции, однако достоверного снижения ни в ранние (на 4 день), ни в относительно отдаленные (через 1 месяц) сроки после интравитреального введения препарата определено не было.

ОБСУЖДЕНИЕ

Ранее уже проводились попытки оценить влияние антиангиогенных средств на параметры глазного кровотока на примере бевацизумаба и ранибизумаба [18]. Так, например, в рамках исследования безопасности применения бевацизумаба и оценки его влияния на гемодинамику, проведенного Rechtman, на примере 38 пациентов было доказано отсутствие статистически значимого изменения амплитуды волн глазного пульса после интравитреального введения бевацизумаба [19]. В исследованиях Bonnin, посвященных бевацизумабу и ранибизумабу, с помощью ультразвука оценивали скорость глазного кровотока в центральной артерии сетчатки, глазных и задних ресничных артериях. Было отмечено снижение скорости кровотока после интравитреального введения антиангиогенных препаратов, что, по мнению авторов, свидетельствовало о возможной способности препарата провоцировать гипоперфузию всего глаза и трактовалось авторами как его временный побочный эффект в отношении регионального сосудистого русла [20, 21]. Краткосрочное снижение средних показателей глазного перфузионного давления без выраженного долгосрочного влияния на глазной кровоток также подтвердили в своей работе Lee и соавт. [16]. В исследовании, проведенном Shanin, у пациентов после интравитреального введения бевацизумаба отмечалось статистически достоверное снижение пиковой систолической и конечной диастолической скорости в центральной артерии сетчатки [22]. В статье Sacu и соавт. при исследовании эффектов ранибизумаба был сделан акцент на величине диаметра сосудов сетчатки и скорости глазного кровотока. Авторы отмечают выраженную вазоконстрикцию вен и артерий сетчатки, а также статистически достоверное снижение скорости кровотока, не коррелирующее с изменениями остроты зрения. Все зарегистрированные изменения наблюдались только в глазах с интравитреальным введением ранибизумаба, без изменений кровотока в парном глазу [23].

Целью нашего исследования являлась оценка влияния приобретающего популярность в последние годы, но менее исследованного препарата группы ингибиторов VEGF афлиберцепта на объем глазного кровотока. В целом, зарегистрированное уменьшение уровня ОГК после интравитреальной инъекции афлиберцепта соответствует описанной в работах других авторов тенденции, отмечаемой после введения других препаратов этой фармакологической группы [24]. Однако в нашем случае объективная оценка результатов как в ранние сроки после инъекции (4 день), так и в относительно отдаленные (1 месяц) не выявила статистической достоверности вышеуказанной разницы значений.

Ранее проводившиеся исследования уровня ВГД после интравитреального введения антиангиогенных препаратов преимущественно концентрировались на транзиторном подъеме ВГД непосредственно после инъекции. В рамках текущего исследования нас интересовала возможность более стойкого повышения ВГД, сохраняющегося в течение дней или недель после инъекции. Статистически достоверного стойкого подъема ВГД у пациентов с влажной формой ВМД после введения афлиберцепта нами зарегистрировано не было.

Таблица. Значения объемного глазного кровотока и ВГД до и после интравитреального введения афлиберцепта

Table. Values of volumetric ocular blood flow, IOP before and after intravitreal administration of aflibercept

Показатель Parameters	Срок наблюдения / Observation period		
	До инъекции / Before injection медиана [квартили] / median [quartiles]	После инъекции / After injection	
		на 4-й день / after 4 days медиана [квартили] / median [quartiles]	через 1 месяц / after 1 month медиана [квартили] / median [quartiles]
вГД мм рт. ст. / IOP mm Hg	15,6 [13,2; 15,9]	15,3 [12,6; 17,1]	16,8 [14,1; 19,2]
ОГК мкл/с / Volumetric ocular blood flow µl / sec	15,9 [12,0; 19,5]	15,7 [12,0; 19,1]	12,5 [10,9; 20,0]

ВЫВОДЫ

Отсутствие статистически значимых изменений уровня внутриглазного давления и объемного глазного кровотока дополнительно подтверждает сведения о безопасности интравитреального введения афлиберцепта пациентам с влажной формой возрастной макулодегенерации.

УЧАСТИЕ АВТОРОВ:

Юсеф Н.Ю. — концепция и дизайн исследования;
Казарян Э.Э. — сбор и обработка материала, написание текста; подготовка иллюстраций;
Сафонова Д.М. — сбор и обработка материала;
Дудиева Ф.Б. — сбор и обработка материала;
Шарнина Т.В. — сбор и обработка материала;
Школяренко Н.Ю. — статистическая обработка.

ЛИТЕРАТУРА/REFERENCES

1. WHO/World Health Organization. Age Related Macular Degeneration: Priority eye diseases. [Last accessed on 2011 Feb 6]. Available from: http://www.who.int/blindness/causes/priority/en/index8.html
2. Будзинская М.В. Возрастная макулярная дегенерация. *Вестник офтальмологии.* 2014;130(6):56–61. [Budzinskaya M.V. Century. Age-related macular degeneration. Annals of Ophthalmology = *Vestnik oftal'mologii.* 2014;130(6):56–61 (In Russ.)]
3. Нероев В.В. Российское наблюдательное эпидемиологическое неинтервенционное исследование пациентов с влажной формой возрастной макулярной дегенерации. *Российский офтальмологический журнал.* 2011;4(2):4–9. [Neroev V.V. Russian observational epidemiological non-interventional study of patients with a wet form of age-related macular degeneration. Russian ophthalmological journal = *Rossiyskiy oftal'mologicheskiy zhurnal.* 2011;4(2):4–9 (In Russ.)]
4. Garcia-Layana A., Figueroa M.S., Araiz J. Treatment of Exudative Age-related Macular Degeneration: Focus on Aflibercept. *Drugs Aging.* 2015;32:797–807. DOI: 10.1007/s40266-015-0300-y
5. Heier J.S., Brown D.M., Chong V., et al. Intravitreal aflibercept (VEGF trap-eye) in wet age-related macular degeneration. *Ophthalmology*. 2012;119:2537–2548. DOI: 10.1016/j.ophtha.2012.09.006
6. Holz F.G., Tadayoni R., Beatty S. Multi-country real-life experience of anti-vascular endothelial growth factor therapy of wet age-related macular degeneration. *British Journal of Ophthalmology*. 2015;99:220–226. DOI: 10.1136/bjophthalmol-2014-305327
7. Folkman J. What is the evidence that tumors are angiogenesis dependent? *Journal of the National Cancer Institute.* 1990;82(1):4–6.
8. Ferrara N. Vascular endothelial growth factor: basic science and clinical progress. *Endocrine reviews.* 2004;25(4):581–611. DOI: 10.1210/er.2003-0027
9. Gunther J.B., Altaweel M.M. Bevacizumab (Avastin) for the Treatment of Ocular Disease. *Survey of Ophthalmology.* 2009;54(3):372–400. DOI: 10.1016/j.survophthal.2009.02.004
10. Ng E.W., Shima D.T., Calias P. Pegaptanib, a targeted anti-VEGF aptamer for ocular vascular disease. *Nat Rev Drug Discov.* 2006;5(2):123–132. DOI: 10.1038/nrd1955
11. André T., Chibaudel B. Aflibercept (Zaltrap(®) approved in metastatic colorectal cancer. *Bulletin du cancer.* 2013;100(10):1023–1025. DOI: 10.1684/bdc.2013.1807
12. Singh S.R., Dogra A., Steward M., Das T., Chhablani J. Intravitreal ziv-aflibercept: Clinical Effects and Econmic Impact. *Asia Pac J Ophthalmol* (Phila) 2017;6:561–568. DOI: 10.22608/APO.2017263
13. Schmidt-Erfurth U., Kaiser P.K., Korobelnik J.F. Intravitreal aflibercept injection for neovascular age-related macular degeneration: ninety-six week results of the VIEW studies. *Ophthalmology.* 2014;121(1):193–201. DOI: 10.1016/j.ophtha.2013.08.011
14. Ohnaka M., Nagai Y., Sho K., Miki K., Kimura M., Chihara T. A modified treat-and-extend regimen of aflibercept for treatment-naive patients with neovascular age-related macular degeneration. *Graefes Arch Clin Exp Ophthalmol.* 2017 Apr;255(4):657–664. DOI: 10.1007/s00417-016-3507-7
15. Lotery A., Griner R., Ferreira A., Milnes F., Dugel P. Real-world visual acuity outcomes between ranibizumab and aflibercept in treatment of neovascular AMD in a large US data set. *Eye (Lond).* 2017 Dec;31(12):1697–1706. DOI: 10.1038/eye.2017.143
16. Lee J.W., Park H., Choi J.H. Short-term changes of intraocular pressure and ocular perfusion pressure after intravitreal injection of bevacizumab or ranibizumab. *BMC Ophthalmol.* 2016;16:69. DOI: 10.1186/s12886-016-0255-8
17. Lee A.Y., Lee C.S., Egan C.A., Bailey C., Johnston R.L., Natha S., Hamilton R., Khan R., Al-Husainy S., Brand C., Akerele T., Mckibbin M., Downey L., Tufail A. UK AMD/DR EMR REPORT IX: comparative effectiveness of predominantly as needed (PRN) ranibizumab versus continuous aflibercept in UK clinical practice. *Br J Ophthalmol.* 2017 Dec;101(12):1683–1688. DOI: 10.1136/bjophthalmol-2016-309818
18. Нероев В.В., Киселева Т.Н., Охоцимская Т.Д., Фадеева В.А., Рамазанова К.А. Влияние антиангиогенной терапии на глазной кровоток и микроциркуляцию при диабетическом макулярном отеке. *Вестник офтальмологии.* 2018;134(4):3–10. [Neroev V.V., Kiseleva T.N., Okhotsimskaya T.D., Fadeeva V.A., Ramazanova K.A. The effect of antiangiogenic therapy on ocular blood flow and microcirculation in diabetic macular edema. Annals of Ophthalmology = *Vestnik oftal'mologii.* 2018;134(4):3–10 (In Russ.)]. DOI: 10.17116/oftalma20181340413
19. Rechtman E., Stalmans I., Glovinsky J., Breusegem C., Moisseiev J., Van Calster J., Harris A. The effect of intravitreal bevacizumab9 Avastin) on ocular pulse amplitudein neovascular age-related macular degeneration. *Clin.Ophtalmol.* 2011;5:37–44.
20. Bonnin P., Pournaras J.A., Lazrak Z. Ultrasound assessment of short-term ocular vascular effects of intravitreal injection of bevacizumab (Avastin) in neovascular age-related macular degeneration. *Acta Ophthalmol.* 2010;88(6):641–645. DOI: 10.1111/j.1755-3768.2009.01526.x
21. Bonnin P., Pournaras J.A., Makowiecka K., et al. Ultrasound assessment of ocular vascular effects of repeated intravitreal injections of ranibizumab for wet age-related macular degeneration. *Acta Ophthalmol.* 2014;92(5):e382–e387. DOI: 10.1111/aos.12356
22. Shahin M., Gad M.A., Hamza W. Impact of intravitreal triamcinolone acetonide versus intravitreal bevacizumab on retrobulbar hemodynamic in patients with diabetic macular edema. *Cutan Ocul Toxicol.* 2014;33:49–53. DOI: 10.3109/15569527.2013.796478
23. Sacu S., Pemp B., Weigert G. Response of retinal vessels and retrobulbar hemodynamics to intravitreal anti-VEGF treatment in eyes with branch retinal vein occlusion. *Investigative. Ophthalmology and Visual Science*. 2011;52(6):3046–3050. DOI: 10.1167/iovs.10-5842
24. Rechtman E., Stalmans I., Glovinsky J. The effect of intravitreal bevacizumab (Avastin) on ocular pulse amplitude in neovascular age-related macular degeneration. *Clin Ophthalmol.* 2011;5:37–44. DOI: 10.2147/OPTH.S15810

СВЕДЕНИЯ ОБ АВТОРАХ

ФГБНУ Научно-исследовательский институт глазных болезней
Научно-практический Центр восстановления зрения
Юсеф Наим Юсеф
доктор медицинских наук, профессор, заместитель директора по инновационной деятельности, руководитель отдела современных методов лечения в офтальмологии,
руководитель Научно-практического Центра восстановления зрения
ул. Россолимо, 11а, б, 119021, Москва, Российская Федерация
ул. Лобачевского, 108, Москва, 119361, Российская Федерация

ФГБНУ Научно-исследовательский институт глазных болезней
Казарян Элина Эдуардовна
доктор медицинских наук, старший научный сотрудник отдела современных методов лечения в офтальмологии
ул. Россолимо, 11а, б, 119021, Москва, Российская Федерация

ФГБНУ Научно-исследовательский институт глазных болезней
Сафонова Дарья Михайловна
кандидат медицинских наук, научный сотрудник отдела современных методов лечения в офтальмологии
ул. Россолимо, 11а, б, 119021, Москва, Российская Федерация

ABOUT THE AUTHORS

Research Institute of Eye Diseases
Scientific and Practical Vision Restoration Center
Yousef Naim Yu.
MD, professor, Deputy Director for Innovation, Head of the Modern Treatment Methods in Ophthalmology Department
Head of the Scientific and Practical Center for the Recovery of Vision
Rossolimo str., 11A, B, 119021, Moscow, Russian Federation
Lobachevsky str., 108, Moscow, 119361, Russian Federation

Research Institute of Eye Diseases
Kazaryan Elina E.
MD, Senior Research Officer of the Modern Treatment Methods in Ophthalmology Department
Rossolimo str., 11A, B, 119021, Moscow, Russian Federation

Research Institute of Eye Diseases
Safonova Daria M.
PhD, Research Officer of the Modern Treatment Methods in Ophthalmology Department
Rossolimo str., 11A, B, 119021, Moscow, Russian Federation

ФГБНУ Научно-исследовательский институт глазных болезней
Научно-практический Центр восстановления зрения
Школяренко Наталья Юрьевна
кандидат медицинских наук, старший научный сотрудник отдела современных методов лечения в офтальмологии
сотрудник Научно-практического Центра восстановления зрения
ул. Россолимо, 11а, б, 119021, Москва, Российская Федерация
ул. Лобачевского, 108, Москва, 119361, Российская Федерация

Research Institute of Eye Diseases
Scientific and Practical Vision Restoration Center
Shkolyarenko Natalia Yu.
PhD, Senior Research Officer of the Modern Treatment Methods in Ophthalmology Department
Ophthalmologist
Rossolimo str., 11A, B, 119021, Moscow, Russian Federation
Lobachevsky str., 108, Moscow, 119361, Russian Federation

ФГБНУ Научно-исследовательский институт глазных болезней
Дудиева Фатима Батырбековна
младший научный сотрудник отдела современных методов лечения в офтальмологии
ул. Россолимо, 11а, б, 119021, Москва, Российская Федерация

Research Institute of Eye Diseases
Dudieva Fatima B.
Research Assistant of the Modern Treatment Methods in Ophthalmology Department
Rossolimo str., 11A, B, 119021, Moscow, Russian Federation

ФГБНУ Научно-исследовательский институт глазных болезней
Шарнина Татьяна Васильевна
младший научный сотрудник отдела современных методов лечения в офтальмологии
ул. Россолимо, 11а, б, 119021, Москва, Российская Федерация

Research Institute of Eye Diseases
Sharnina Tatiana V.
Research Assistant of the Modern Treatment Methods in Ophthalmology Department
Rossolimo str., 11A, B, 119021, Moscow, Russian Federation

ISSN 1816-5095 (print); ISSN 2500-0845 (online)
https://doi.org/10.18008/1816-5095-2019-4-552-555

поступила 17.10.19
was received 17.10.19

Клинический случай идиопатического расширения эпибульбарных сосудов

Е.Е. Гришина А.А. Рябцева О.М. Андрюхина А.А. Коврижкина

Московский областной научно-исследовательский клинический институт им. М.Ф. Владимирского
ул. Щепкина, 61/2, Москва, 129110, Российская Федерация

РЕЗЮМЕ **Офтальмология. 2019;16(4):552–555**

Данная публикация описывает клинический случай спонтанного субконъюнктивального кровоизлияния у ребенка 15 лет на фоне идиопатического локального расширения эпибульбарных сосудов. Сосудистая патология орбиты и периорбитальной области нередко сопровождается субконъюнктивальными кровоизлияниями. Целью работы явилось описание редкого клинического случая спонтанного субконъюнктивального кровоизлияния у ребенка с локальным идиопатическим расширением сосудов. Полное клиническое инструментальное исследование не выявило никакой патологии, кроме локального расширения эпибульбарных сосудов. Через 6 месяцев после рассасывания субконъюнктивального кровоизлияния сохранялось ампулообразное расширение эпибульбарных сосудов с отличной от других по цвету и форме стенкой, что подтверждено данными оптической когерентной томографии (ОКТ) переднего отдела глаза. При обследовании пациентов со спонтанным субконъюнктивальным кровоизлиянием, особенно в детском возрасте, наряду с патологией сердечно-сосудистой и кровеносной системы, необходимо исключать мальформации сосудов орбиты, периорбитальной области и аномалии эпибульбарных сосудов.

Ключевые слова: орбитальные сосудистые мальформации, гипосфагма, идиопатическое расширение эпибульбарных сосудов

Для цитирования: Гришина Е.Е., Рябцева А.А., Андрюхина О.М., Коврижкина А.А. Клинический случай идиопатического расширения эпибульбарных сосудов. *Офтальмология.* 2019;16(4):552–555. https://doi.org/10.18008/1816-5095-2019-4-552-555

Прозрачность финансовой деятельности: Никто из авторов не имеет финансовой заинтересованности в представленных материалах или методах

Конфликт интересов отсутствует

The Clinical Case of Idiopatic Dilatation of Epibulbal Veins

E.E. Grishina, A.A. Ryabtseva, O.M. Andryukhina, A.A. Kovrizhkina

Moscow Regional Research and Clinical Institute (“MONIKI”)
Schepkina str., 61/2, Moscow, 129110, Russian Federation

ABSTRACT **Ophthalmology in Russia. 2019;16(4):552–555**

This publication describes a clinical case of spontaneous subconjunctival hemorrhage in a 15-year-old child on the background of idiopathic local dilatation of epibulbar vessels. Vascular pathology of the orbit and periorbital region is often accompanied by subconjunctival hemorrhages. The aim of the work was to describe a rare clinical case of spontaneous subconjunctival hemorrhage in a child with local idiopathic vasodilation. A complete clinical instrumental study revealed no pathology except the local dilatation of epibulbar vessels. In 6 months after the subconjunctival hemorrhage resorption, the ampoule-shaped expansion of the epibulbar vessels with a wall different from others in color and shape is preserved, which was confirmed by the data of optical coherence tomography (OCT) of the anterior eye segment. When examining patients with spontaneous subconjunctival hemorrhage, especially in childhood, along with pathology of the cardiovascular and circulatory systems, it is necessary to exclude malformations of the vessels of the orbit, periorbital region and anomalies of the epibulbar vessels.

Keywords: orbital vascular malformations, hyposphagma, idiopathic expansion of epibulbar vessels

For citation: Grishina E.E., Ryabtseva A.A., Andryukhina O.M., Kovrizhkina A.A. The Clinical Case of Idiopatic Dilatation of Epibulbal Veins. *Ophthalmology in Russia.* 2019;16(4):552–555. https://doi.org/10.18008/1816-5095-2019-4-552-555

Financial Disclosure: No author has a financial or property interest in any material or method mentioned

There is no conflict of interests

CC BY 4.0

Сосудистая патология орбиты: рацимозные и капиллярные гемангиомы, варикс орбиты, орбитальные артериовенозные мальформации нередко проявляются периодически возникающими субконъюнктивальными кровоизлияниями. В литературе описаны единичные случаи варикозного расширения вен конъюнктивы как проявление варикса орбиты [1].

В рамках данной публикации описан клинический случай локального варикозного идиопатического расширения эпибульбарных сосудов без признаков поражения вен орбиты.

В офтальмологическое отделение МОНИКИ в декабре 2018 года обратился ребенок мужского пола, 15 лет, с жалобами на субконъюнктивальное кровоизлияние в верхнем отделе левого глаза и болезненность при движении левым глазом. Вышеуказанные признаки заболевания появились за 3 дня до обращения на фоне полного здоровья. Непосредственную травму глаза и головы пациент отрицал. На момент осмотра: положение глаз в орбите было правильное, экзофтальма и диплопии не было, подвижность глазных яблок была сохранена в полном объеме; острота зрения обоих глаз с коррекцией (sph) -1,5 D составила 1.0. Внутриглазное давление (ВГД): OD : OS = 16 : 17 мм рт. ст. На левом глазу в верхне-внутреннем отделе визуализировалось субконъюнктивальное кровоизлияние вокруг проминирующего бугристого образования на склере размерами 5×7 мм, имеющего сероватый оттенок и напоминающего расширенные эпибульбарные сосуды. Передний отрезок и глазное дно левого и правого глаза — без патологии. Проводилась дифференциальная диагностика между глистной инвазией, эпибульбарным новообразованием и варикозным расширением эпибульбарных вен. Выполнено стандартное лабораторное исследование крови — показатели были в пределах референсных значений. Для выявления патологии вен орбиты была проведена магнитно-резонансная томография (МРТ) орбиты с контрастированием: на сериях полученных изображений орбит дополнительных образований в ретробульбарной клетчатке как до, так и после внутривенного введения контрастного препарата не отмечалось. Толщина экстраокулярных мышц не увеличена. Глазные яблоки симметричны, с ровными четкими контурами, однородной структуры. Не было найдено признаков варикса орбитальных вен либо артериовенозных мальформаций. Магнитно-резонансная томография головного мозга не выявила интракраниальных артериовенозных мальформаций, артериосинусных фистул или субдуральных фистул. При допплеровском исследовании сосудов орбит патологический кровоток в них не определялся. Педиатр не диагностировал какой-либо патологии со стороны сердечно-сосудистой и кровеносной системы мальчика.

Для более детальной визуализации образования проведена оптическая когерентная томография (ОКТ) переднего отдела глаза, обнаружены ампулообразно расширенные параллельно идущие два эпибульбарных

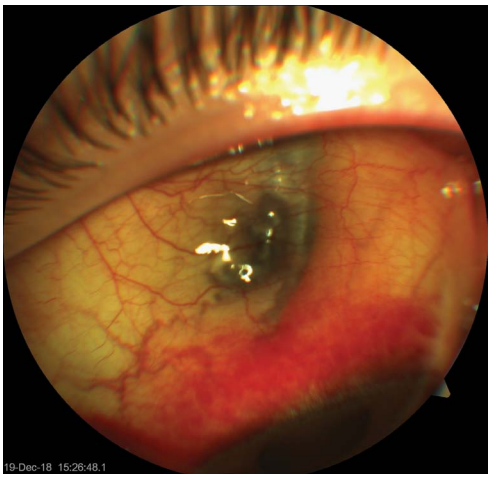

Рис. 1. Изображение проминирующего бугристого образования на склере серого цвета в верхне-внутреннем отделе глаза. Субконъюнктивальное кровоизлияние в стадии резорбции (фото на 9-й день)

Fig. 1. Image of a projecting bulging lesion on the sclera of gray color in the upper-inner part of the eye. Subconjunctival hemorrhage in the resorption stage (photo on day 9)

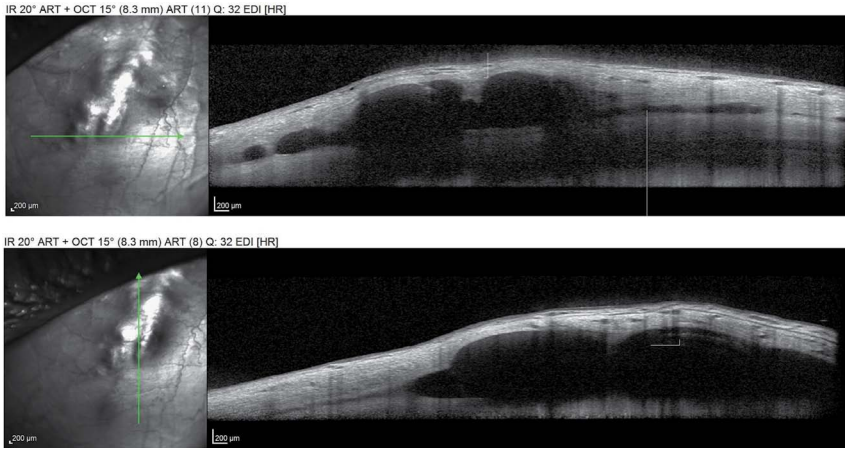

Рис. 2. Визуализируются множественные гипорефлективные полости с четкими границами, которые соответствуют ампулообразно расширенным параллельно идущим эпибульбарным сосудам

Fig. 2. Multiple hyporeflective cavities with clear boundaries are visualized, which correspond to ampoule-like dilatated near-going epibulbar vessels

сосуда без закрытия их просвета и без перифокального отека (рис. 1–4).

Учитывая минимальную клиническую картину и возраст пациента, мы отказались от таких инвазивных исследований, как церебральная ангиография. Поскольку распространенность данного процесса локализована только в конъюнктивальном своде, было решено ограничиться динамическим наблюдением с контролем внутриглазного давления и МРТ орбит.

Повторно ребенок был осмотрен через 6 мес. Острота зрения оставалась высокой и составила с коррекцией -1.0, ВГД в норме. На месте ампулообразно расширенных сосудов просматривались два спавшихся сосуда. Было проведено ОКТ переднего отрезка левого глаза. Отмечалось уменьшение размеров гипорефлективных полостей соответственно спавшимся эпибульбарным сосудам. Пациент оставлен для динамического наблюдения.

ОБСУЖДЕНИЕ

Орбитальная сосудистая система формируется из большого количества сосудов, в том числе пальпебральных, вортикозных, слезных, мышечных, решетчатых. Венозная система орбиты отличается большой вариабельностью и отсутствием клапанов [2, 3].

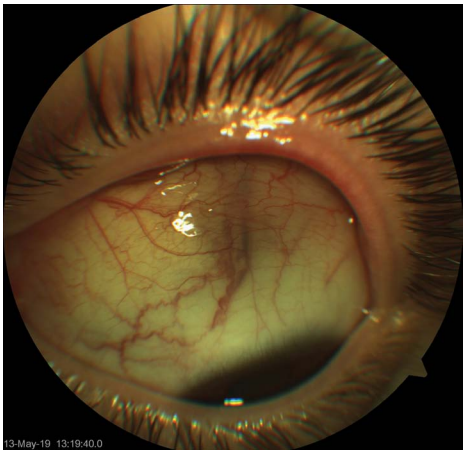

Рис. 3. Изображение спавшегося расширенного эпибульбарного сосуда в верхне-внутреннем отделе глаза

Fig. 3. Image of a collapsed epibulbar vessel in the upper-inner part of the eye

Сосудистая патология орбиты разнообразна. Сосудистые мальформации, согласно данным J. Rootman и соавт., классифицируют по 1) скорости кровотока, 2) ангиогенезу, 3) локализации [4].

Из аномалий сосудов орбиты и периорбитальной области наиболее часто встречается варикозное расширение вен орбиты [5]. Диагноз варикозного расширения вен устанавливается на основании либо данных лучевых методов диагностики (МРТ), либо характерных клинических проявлений [6]. Отличительными признаками данного заболевания являются: ремиттирующий экзофтальм, расширение эпибульбарных сосудов, головные боли, сопровождающиеся рвотой [5]. Экзофтальм может значительно усиливаться при маневре Вальсальвы и исчезать, если устранен венозный застой [6, 7]. По данным зарубежных авторов, описанная патология может протекать бессимптомно в связи с малыми размерами венозных образований [8]. В литературе описаны случаи проявления кавернозной гемангиомы орбиты, капиллярной гемангиомы изолированными спонтанными гипосфагмами на фоне полного здоровья [9, 10]. Частые субконъюнктивальные кровоизлияния характерны и для лимфангиомы [11]. У описанного нами пациента патология сосудов орбиты не выявлена. Обращает на себя внимание ампулообразное расширение эпибульбарных сосудов, стенка которых даже после спадания через 6 мес. визуально остается отличной от других по цвету и форме. Расширение эпибульбарных сосудов может быть локальным и идиопатическим [12]. С нашей точки зрения, у описанного пациента выявлена именно такая аномалия сосудов. Пациент оставлен под наблюдением с частотой осмотра два раза в год.

ЗАКЛЮЧЕНИЕ

В дифференциально-диагностический ряд заболеваний, вызывающих спонтанные субконъюнктивальные кровоизлияния, необходимо включать сосудистые мальформации орбиты, периорбитальной области, а также аномалии эпибульбарных сосудов.

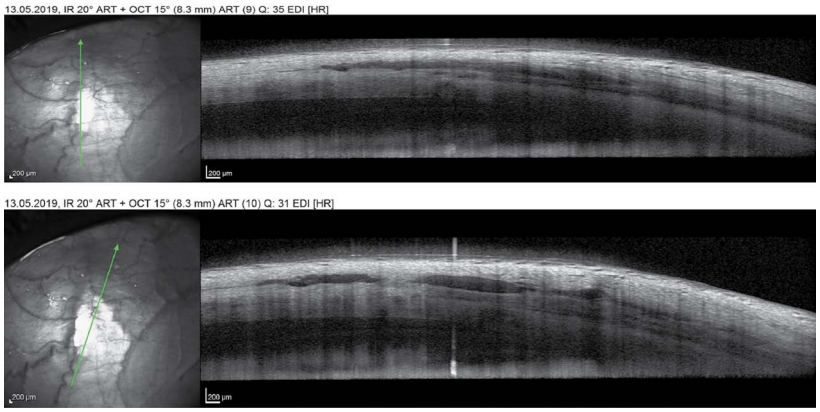

Рис. 4. Отмечается уменьшение размеров гипорефлективных полостей, которые соответствуют спавшимся эпибульбарным сосудам

Fig. 4. There is a decrease in the size of the hyporeflective cavities, which correspond to the epibulbar vessels

УЧАСТИЕ АВТОРОВ:

Гришина Е.Е. — концепция и дизайн исследования, сбор и обработка материала, написание текста;
Рябцева А.А. — концепция и дизайн исследования;
Андрюхина О.М. — концепция и дизайн исследования, сбор и обработка материала, инструментальные методы исследования, написание текста;
Коврижкина А.А. — сбор и обработка материала, ведение пациента, написание текста.

ЛИТЕРАТУРА/REFERENCES

1. Shields J.A., Eagle R.C., Shields C.L., Potter P.De., Shapiro R.S. Orbital varix presenting as a subconjunctival mass. *Ophthalmic plastic and reconstructive surgery.* 1995;11:37–38.
2. Cheung N., McNab A.A. Venous anatomy of the orbit. *Invest Ophthalmol Vis Sci.* 2003;44:988–995. DOI: 10.1167/iovs.02-0865
3. Hayreh S.S. Orbital vascular anatomy. *Eye.* 2006;20:1130–1144. DOI: 10.1038/sj.eye.6702377
4. Rootman J., Heran M.K.S., Graeb D.A. Vascular Malformations of the Orbit: Classification and the Role of Imaging in Diagnosis and Treatment Strategies. *Ophthal Plast Reconstr Surg.* 2014;30:91–104. DOI: 10.1097/IOP.0000000000000122
5. Потёмкин В.В., Агеева Е.В. Варикозное расширение вен орбиты. *Офтальмологические ведомости.* 2017;10(4):61–63. [Potemkin V.V., Ageeva E.V. Orbital varix. Ophthalmology journal = *Oftal'mologicheskie vedomosti.* 2017;10(4):61–63 (In Russ.)] . DOI: 10.17816/OV10461-63
6. Héran F., Galatoire O., Koskas P., Lafitte F., Nau E., Bergès O. Pathologie vasculaire orbitopalpébrale. *EMC-Ophtalmologie.* 2015;12(3):1–15. DOI: 10.1016/j.jfo.2016.07.007
7. Yun-Jeong Kim, Yoon-Duck Kim. Orbital Venous Anomaly Presenting with Orbital Hemorrhage. *Jpn J Ophthalmol.* 2009;53:408–413.
8. Pappas A., Araque J.M., Sarup V. Orbital Venous Varices: A rare bilateral asymptomatic presentation. *Cureus.* 2018;10(9):e3302. DOI: 10.7759/cureus.3302
9. Louisraj S., Ponnudurai T., Rodriguez D., Thomas P.A., Nelson Ch.A., Cavernous J. Hemangioma of the orbit: an unusual acute presentation. *International Medical Case Reports Journal.* 2017;10:255–259. DOI: 10.2147/IMCRJ.S133284
10. Bradfield Y., Burkat C.N., Albert D.M., Potter H.A.D. Capillary Hemangioma Presenting as a Scleral Vascular Lesion in a Child. *Ophthalmic Plast Reconstr Surg.* 2019;35(5):115–116. DOI: 10.1097/IOP.0000000000001443
11. Потёмкин В.В., Марченко О.А., Агеева Е.В., Малахова Ю.И. Лимфангиома орбиты. *Офтальмологические ведомости.* 2017;10(1):93–96. [Potemkin V.V., Marchenko O.A., Ageeva E.V., Malakhova Yu.I. Lymphangioma of the orbit. Ophthalmology journal = *Oftal'mologicheskie vedomosti.* 2017;10(1):93–96. DOI: 10.17816/OV1093-96 (In Russ.)]. DOI: 10.17816/OV1093-96
12. Rhee D.J., Gupta M., Moncavage M.B., Moster M.L., Moster M.R. Idiopathic elevated episcleral venous pressure and open-angle glaucoma. *Br J Ophthalmol.* 2009; 93(2): 231–234. DOI: 10.1136/bjo.2007.126557
13. Rong X., Li M. Advanced glaucoma secondary to bilateral idiopathic dilated episcleral veins — a case report. *BMC Ophthalmol.* 2018;18(1):207. DOI: 10.1186/s12886-018-0892-1

СВЕДЕНИЯ ОБ АВТОРАХ

ГБУЗ МО МОНИКИ им. М.Ф. Владимирского
Гришина Елена Евгеньевна
доктор медицинских наук, профессор, главный научный сотрудник онкологического отдела
ул. Щепкина, 61/2, Москва, 129110, Российская Федерация

ГБУЗ МО МОНИКИ им. М.Ф. Владимирского
Рябцева Алла Алексеевна
доктор медицинских наук, профессор, руководитель офтальмологического отделения отдела головы и шеи
ул. Щепкина, 61/2, Москва, 129110, Российская Федерация

ГБУЗ МО МОНИКИ им. М.Ф. Владимирского
Андрюхина Ольга Михайловна
старший научный сотрудник офтальмологического отделения отдела головы и шеи
ул. Щепкина, 61/2, Москва, 129110, Российская Федерация

ГБУЗ МО МОНИКИ им. М.Ф. Владимирского
Коврижкина Алина Алексеевна
научный сотрудник офтальмологического отделения отдела головы и шеи
ул. Щепкина, 61/2, Москва, 129110, Российская Федерация

ABOUT THE AUTHORS

Moscow Regional Research and Clinical Institute («MONIKI»)
Grishina Elena E.
MD, Professor, Chief Researcher, Oncology Department
Schepkina str. 61/2, Moscow, 129110, Russia

Moscow Regional Research and Clinical Institute («MONIKI»)
Ryabtseva Alla A.
MD, Professor, Head of the Ophthalmology Department of the head and neck department
Schepkina str. 61/2, Moscow, 129110, Russia

Moscow Regional Research and Clinical Institute («MONIKI»)
Andryukhina Olga M.
Senior Researcher, Ophthalmology Department, Head and Neck Department
Schepkina str. 61/2, Moscow, 129110, Russia

Moscow Regional Research and Clinical Institute («MONIKI»)
Kovrizhkina Alina A.
Researcher, Ophthalmology Department, Head and Neck Department
Schepkina str. 61/2, Moscow, 129110, Russia

ISSN 1816-5095 (print); ISSN 2500-0845 (online)
https://doi.org/10.18008/1816-5095-2019-4-556-560

поступила 25.08.19
was received 25.08.19

Редкий случай интраокулярного дирофиляриоза. Способ хирургического удаления

В.Н. Казайкин[1] А.В. Гурьев[1] А.В. Лизунов[1] Д.А. Мазеин[2]

[1] АО «Екатеринбургский центр МНТК “Микрохирургия глаза”»
ул. Академика Бардина, 4а, Екатеринбург, 620149, Российская Федерация

[2] ГБУЗ СО «Свердловская областная клиническая больница № 1»
ул. Волгоградская, 185, Екатеринбург, 620102, Российская Федерация

РЕЗЮМЕ **Офтальмология. 2019;16(4):556–560**

Дирофиляриоз — это биогельминтоз, характеризующийся поражением гиподермы, реже внутренних органов, примерно в 50 % случаев локализующийся под оболочками глаза, его придаточном аппарате или в области орбиты, клинические симптомы зависят от места инвазии паразита. Это серьезное заболевание, способное вызвать опасные общесоматические осложнения. В настоящее время происходит рост заболеваемости дирофиляриозом и «расширение» его эндемичных зон в северном направлении. Чаще всего паразит развивается в месте укуса комара — подкожно, что определяет последующие клинические проявления. Множество вопросов вызывает развитие нематоды во внутренних структурах глаза, как и пути проникновения паразита. В литературе описаны единичные случаи интраокулярной инвазии дирофилярий, например, в России с 1972 года зарегистрированы всего три таких случая. В данной статье приводится клинический случай интравитреального дирофиляриоза и способ его хирургического лечения. В настоящее время не существует единого подхода к удалению дирофилярий из полости стекловидного тела в связи с редкой встречаемостью данной патологии. Высокая вероятность воспалительной реакции, связанной с присутствием ксеноагента, его фрагментация при выполнении манипуляций, а также потенциальное снижение остроты зрения определили цель настоящей работы — разработать способ хирургического удаления червя из полости глаза в неповрежденном виде с использованием закрытой мануальной аспирационной системы через 2-портовый доступ 25G без витрэктомии для дальнейшей идентификации в паразитологическом отделе клинико-диагностической лаборатории.

Ключевые слова: дирофиляриоз, офтальмология, стекловидное тело, сетчатка, биогельминтоз

Для цитирования: Казайкин В.Н., Гурьев А.В., Лизунов А.В., Мазеин Д.А. Редкий случай интраокулярного дирофиляриоза. Способ хирургического удаления. *Офтальмология.* 2019;16(4):556–560. https://doi.org/10.18008/1816-5095-2019-4-556-560

Прозрачность финансовой деятельности: Никто из авторов не имеет финансовой заинтересованности в представленных материалах или методах

Конфликт интересов отсутствует

CC BY 4.0

Rare Case of Intraocular Dirofiliariosis. Surgical Removing Method

V.N. Kazaykin[1], A.V. Guryev[1], A.V. Lizunov[1], D.A. Mazein[2]

[1] Eye Microsurgery Ekaterinburg Center
A. Bardina str., 4A, Ekaterinburg, 620149, Russian Federation

[2] Sverdlovsk Regional Clinical Hospital № 1
Volgogradskaya str., 185, Ekaterinburg, 620102, Russian Federation

ABSTRACT

Ophthalmology in Russia. 2019;16(4):556–560

Dirofilariasis is a biohelminthiasis characterized by damage to the hypodermis, less often than internal organs, in about 50 % of cases localized under the eye membranes, adnexa or in the orbit; the clinical symptoms depend on the location of the parasite infestation. This is a serious disease that can cause dangerous somatic complications. Currently, there is an increase in the incidence of dirofilariasis and the "expansion" of its endemic zones to the north. Most often, the parasite develops at the site of a mosquito bite — subcutaneously, it determines the subsequent clinical manifestations. A lot of questions cause the development of the nematode in the internal structures of the eye, as well as the pathway of penetration of the parasite. The literature describes isolated cases of intraocular invasion of dirofilariae, for example, in Russia since 1972, only three such cases have been recorded. This article presents a clinical case of intravitreal dirofilariasis and presents a method for its surgical treatment. Currently, there is no single approach to removing dirofilaria from the vitreous cavity due to the rare occurrence of this pathology. The high probability of the inflammatory reaction associated with the presence of the xenoagent, its fragmentation during the manipulation, as well as the potential decrease in visual acuity, determined the purpose of this work — to develop a method for surgical removal of the worm from the eye cavity in intact form using a closed manual aspiration system via 2-port access 25G without vitrectomy for further identification in the parasitological department of the clinical diagnostic laboratory.

Keywords: dirofilariasis, ophthalmology, vitreous, retina, biohelminthiasis

For citation: Kazaykin V.N., Guryev A.V., Lizunov A.V., Mazein D.A. Rare Case of Intraocular Dirofiliariosis. Surgical Removing Method. *Ophthalmology in Russia*. 2019;16(4):556–560. https://doi.org/10.18008/1816-5095-2019-4-556-560

Financial Disclosure: No author has a financial or property interest in any material or method mentioned

There is no conflict of interests

ВВЕДЕНИЕ

Дирофиляриоз (*Dirofilariasis*, от лат. *diro filum* — злая нить) относится к группе заболеваний, вызываемых паразитирующими нематодами из семейства *Filariidae* рода *Dirofilaria*, характеризующихся трансмиссивным путем передачи, медленным развитием и длительным течением [1]. Заражение человека происходит обычно через укусы комаров, зараженных личинками дирофилярий. Однако описаны единичные случаи инвазии после укусов клещей и слепней. Источником зараженных комаров чаще являются инвазированные домашние собаки и кошки, реже дикие животные. Распространенные на территории России возбудители инвазии *D. repens* и *D. immitis* являются облигатными паразитами семейства Псовых и Кошачьих, *D. Ursi* — бурого медведя и амурского тигра. Половозрелые самки *D. repens* имеют длину тела 135–150 мм (0,45–0,63 мм в диаметре), *D. immitis* — 180–300 мм (1,2 мм в диаметре), *D. ursi* — 120–225 мм; самцы, соответственно, 50–70 мм (до 0,43 мм в диаметре), 100–250 мм (до 0,8 мм в диаметре) и 51–85 мм. Всего известно около 200 видов филярий, способных к паразитированию в организме животных и человека. Для дирофилярий человек является «тупиковым» хозяином, так как большинство инвазивных личинок погибает — паразитирует обычно одна [2].

Долгое время дирофиляриоз считался редким и эндемичным только для южных регионов России. Однако анализ многочисленных публикаций о выявленных случаях паразитирования дирофилярий у человека наглядно демонстрирует не только тенденцию к увеличению заболеваемости данным биогельминтозом у жителей эндемичных территорий на юге России, но и расширение границ распространения на север, вплоть до 57° с. ш., хотя еще 20 лет назад его северной границей считалась широта 54° [3]. Всего в России за период с 1990 по 2011 год выявлен 701 случай дирофиляриоза, при этом глазная форма наблюдалась примерно в 50 % случаев. Интраокулярная форма регистрировалась крайне редко — всего трижды — в 1972, 1991, 2009 годах. Во всех случаях дирофиляриоза нематоды подлежали удалению [4–8].

Клинические проявления инвазии зависят от локализации гельминта, определяются его миграцией и соответствующими жалобами пациента. С этим фактом связаны основные трудности правильной постановки диагноза — в зависимости от локализации патологического процесса больные обращаются к специалистам разного профиля. Наиболее часто паразит локализуется в подкожной жировой клетчатке лица, придаточном аппарате органа зрения [9]. Малая информированность и недостаточная настороженность врачей приводит к регистрации данного заболевания под различными диагнозами непаразитарной этиологии. Реальную заболеваемость людей дирофиляриозом ранее оценить было крайне затруднительно, так как это заболевание

регистрировалось в графе «другие гельминтозы». Только начиная с 2013 года нозологическая форма дирофиляриоз в форме № 2 федерального статистического наблюдения «Сведения об инфекционных и паразитарных заболеваниях» выделена отдельной графой.

Таким образом, в настоящее время дирофиляриоз является актуальной проблемой, требующей изучения и более пристального внимания не только врачей-паразитологов, но и врачей другого профиля, в том числе офтальмологов, особенно на территориях эндемичных или частично эндемичных по данному заболеванию.

КЛИНИЧЕСКИЙ СЛУЧАЙ

В феврале 2019 года в отделение витреоретинальной хирургии Екатеринбургского центра МНТК «Микрохирургия глаза» поступила пациентка с жалобами на постоянное быстрое (!) движущееся помутнение в течение последних 3 месяцев в центральном поле зрения правого глаза. Из особенностей анамнеза пациентки была выявлена миопия I степени, травмы и операции на глазах ею отрицались. Из сопутствующих заболеваний отмечался сахарный диабет 2-го типа с 1995 года (24 года). Эпидемиологический анамнез: пациентка ездила в Турцию летом 2017 года (1,5 года назад) и работала в саду летом 2018 года (на юго-западе Свердловской области 5 месяцев назад).

Рис. 1. Снимок B-скан. Преретинально визуализируется гиперэхогенное образование перед сетчаткой в макулярной области

Fig. 1. Snapshot B-scan. Hyperechoic formation in front of the retina in the macular region is preretinally visualized

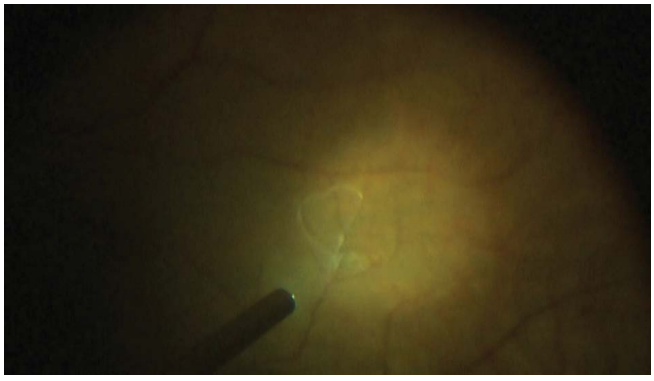

Рис. 2. Дирофилярия на поверхности сетчатки

Fig. 2. Dirofilaria on the surface of the retina

Объективные показатели: максимально корригированная острота зрения (МКОЗ) обоих глаз составила 20/20, по данным тонометрии, периметрии, а также биомикроскопии переднего отрезка глаза — без особенностей. По данным ультразвукового B-сканирования в правом глазу было обнаружено преретинальное постоянно (!) движущееся образование в макулярной зоне (рис. 1). При офтальмоскопии в положении лежа и сидя наблюдался полупрозрачный подвижный объект в виде клубка одной нитки, локализовавшийся в темпоральной части макулярной области (рис. 2). При увеличении потока света офтальмоскопа с почти отсутствующего слабого до сильного этот объект значительно повышал частоту движений. В анализе крови пациентки была выявлена значительная эозинофилия (20,9 %). После проведенного консилиума с врачом-паразитологом было принято решение о хирургическом удалении паразита из витреальной полости.

Операцию проводили через 2-портовый 25G доступ в витреальную полость без подключения инфузии. Учитывая высокие функциональные показатели зрения пациентки, хорошее состояние стекловидного тела (СТ), стремление сохранить целостность червя для его дальнейшей идентификации, а также стремление минимизировать реабилитационный период, было принято решение о проведении «мини-инвазивного» вмешательства с сохранением СТ. В соответствии с этим витрэктомию не проводили, была использована аспирационная система с канюлей 25G, присоединенная к шприцу объемом 5 мл, на 1/3 заполненному сбалансированным солевым раствором (BSS), для аспирации червя в жидкую среду. Для лучшей визуализации и возможности выполнения бимануальных манипуляций был установлен дополнительный порт для осветителя-люстры. Сложность удаления филярии заключалась в ее высокой подвижности, нахождении в среде СТ на фоне стремления достать ее неповрежденной. В процессе первых попыток в момент аспирации происходил непроизвольный захват заднего гиалоида в канюлю, вынудивший остановить процедуру и высвободить канюлю от волокон СТ. В итоге дирофилярия была экстрагирована, и содержимое шприца вместе с ней было перелито во флакон с раствором BSS. На этом этапе была выявлена особенность паразита — он всплывал на поверхности раствора (рис. 3). В связи с этим мы сразу не могли его найти.

Швы в конце операции не накладывали, а удаленный в ходе хирургического вмешательства гельминт был доставлен в паразитологический отдел клинико-диагностической лаборатории ГБУЗ СО «Свердловская областная клиническая больница № 1». По совокупности морфологических признаков был идентифицирован «Незрелый самец *Dirofilaria repens*» длиной 9,5 мм и шириной 0,06–0,07 мм (рис. 4).



Рис. 3. Вид червя в стакане с BSS после экстракции из витреальной полости

Fig. 3. Type of worm in a glass with BSS after extraction from the vitreous

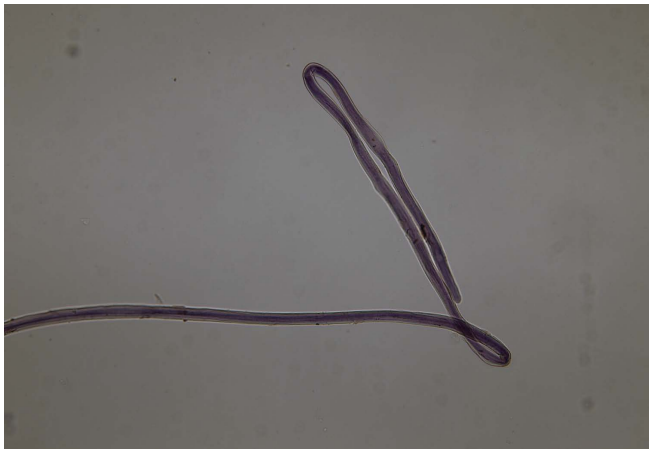

Рис. 4. Микроскопическое исследование. Головной конец *D. repens* (окраска гематоксилином Майера)

Fig. 4. Microscopic examination. The head end of *D. repens* (Mayer hematoxylin staining)

В послеоперационном периоде офтальмологический статус был без осложнений, МКОЗ правого глаза составила 20/25. Снижение МКОЗ в 1-е сутки было связано с фотоэффектом от операционных осветителей (работа с паразитом проводилась в непосредственной близости от макулы), хотя сама пациентка снижение зрения не отмечала, а, напротив, почувствовала улучшение, поскольку ее перестала беспокоить подвижная тень в центре поля зрения, на третьи сутки она была выписана из стационара.

При контрольной явке через 3 месяца жалоб пациентка не отмечала, острота зрения восстановилась до предоперационного значения. Из других особенностей: при ультразвуковом В-сканировании была выявлена задняя отслойка СТ на оперированном правом глазу.

В литературе не описаны случаи полного жизненного цикла дирофилярии у человека, однако у собак он составляет 5–7 лет, а длина половозрелой особи самца может достигать 50–70 мм. Соответственно при дальнейшем течении интраокулярного паразитоза без удаления нематоды можно было ожидать жалобы на увеличение движущейся тени в поле зрения пациентки, нарастание помутнений СТ, возможное повышение внутриглазного давления, развитие витреита, эндофтальмита, а также миграцию паразита в переднюю камеру.

ВЫВОДЫ

Дирофиляриоз является редким заболеванием, которое получает все большее распространение на территории России, оно способно вызывать опасные общесоматические осложнения. При интравитреальной локализации для дирофилярия характерна высокая живучесть, паразит может достигать в длину 15 см, и поэтому требуется хирургическая экстракция. Предложенный способ удаления дирофилярии из витреальной полости является малоинвазивным, позволяет сохранить целостность нематоды, что создает благоприятные условия для ее идентификации, а также для быстрой реабилитации пациента.

УЧАСТИЕ АВТОРОВ:

Казайкин В.Н. — научное редактирование;
Гурьев А.В. — техническое редактирование, научное редактирование;
Лизунов А.В. — написание текста, подготовка иллюстраций, техническое редактирование;
Мазеин Д.А. — научное редактирование, написание текста, подготовка иллюстраций.

ЛИТЕРАТУРА/REFERENCES

1. Ермакова Л.А., Черникова Е.А., Думбадзе О.С., Нагорный С.А., Бескровная Ю.Г. Дирофиляриоз в Ростовской области. *Медицинская паразитология и паразитарные болезни.* 2007;2:42–45. [Ermakova L.A., Chernikova E.A., Dumbadze O.S., Nagorny S.A., Beskrovnaya Yu.G. Dirofilariasis in the Rostov region. Medical parasitology and parasitic diseases = *Medicinskaja parazitologija i parazitarnye bolezni.* 2007;2:42–45 (In Russ.)]
2. Профилактика дирофиляриоза. Методические указания. МУ 3.2.1880-04 (утв. главным государственным санитарным врачом РФ 03.03.2004). Ссылка активна на 01.07.2019. [Profilaktika dirofilariosa. Metodicheskie ykazania. MU 3.2.1880-04 (ytv. Glavnim gosydarstvennim sanitarnim vrachom RF 03.03.2004) URL: https://normativ.kontur.ru/document?moduleId=1&documentId=82586
3. Супряга В.Г., Сергиев В.П., Бронштейн А.М., Ганушкина Л.А., Ракова В.М., Морозов Е.Н., Федянина Л.В., Фролова А., Морозова Л.Ф., Иванова И.Б., Дарченкова Н.Н., Жукова Л.А. Итоги изучения дирофиляриоза человека в России. *Медицинская паразитология и паразитарные болезни.* 2014;3:3–9. [Sypryaga V.G., Sergiev V.P., Bronstein A.M., Ganushkina L.A., Rakova V.M., Morozov E.N., Fedyanina L.V., Frolova A., Morozova L.F., Ivanova I.B., Darchenkova N.N., Zhukova L.A. Results of the study of human dirofilariasis in Russia. Medical parasitology and parasitic diseases = *Medicinskaja parazitologija i parazitarnye bolezni.* 2014;3:3–9 (In Russ.)]
4. Водовозов А.М., Яруллин Г.Я., Дьяконова С.В. Круглый червь в стекловидном теле человека. *Труды Воронежского государственного медицинского института.* 1975;28:387–392. [Vodovozov A.M., Yarullin G.Ya., Dyakonova S.V. Roundworm in the human vitreous. Proceedings of the Voronezh State Medical Institute = *Trudy Voronezhskogo gosudarstvennogo medicinskogo instituta.* 1975;28:387–392 (In Russ.)]
5. Gupta V., Sankaran P., Mohanraj, Samantaray J.C., Menon V. Bilateral intraocular dirofilariasis. *Indian J Ophthalmol.* 2014 Mar:62(3):357–358. DOI: 10.4103/0301-4738.116252
6. Das D., Das K., Islam S. Bhattacharjee K., Bhattacharjee H., Das S.M., Deka A. A rare case of anterior chamber dirofilariasis. *Oman J Ophthalmol.* 2015 Jan-Apr: 8(1):50–53. DOI: 10.4103/0974-620x.149868
7. Глинчук Я.И., Форофонова Т.И., Роуман В.А. Случай дирофиляриоза стекловидного тела. *Офтальмохирургия.* 1992:(4):59–62. [Glinchyk Ya.I., Forofonova T.I., Royman V.A. Case of Vitreous Dirofilariasis. Ophthalmosurgery = *Oftalmohiryrgia.* 1992:(4):59–62 (In Russ.)]

8. Ермакова Л.А., Темиров Н.Э., Черникова Е.А., Думбадзе О.С., Нагорный С.А., Бескровная Ю.Г., Корхов А.П. Случай редкой внутриглазной локализации dirofilaria spp. у человека. *Медицинская паразитология и паразитарные болезни*. 2009;1:59. [Ermakova L.A., Temirov N.E., Chernikova E.A., Dumbadze O.S., Nagorny S.A., Beskrovnaya Yu.G., Korhov A.P. A case of rare intraocular localization of dirofilaria spp. In humans. Medical parasitology and parasitic diseases = *Medicinskaja parazitologija i parazitarnye bolezni*. 2009;1:59. (In Russ.)]
9. Дронова А.П., Усанова Е.Б. Случай дирофиляриоза органа зрения. *Офтальмологический журнал*. 1997;(5):382. [Doronova A.P., Ysanova E.B. Case of dirofilariasis of the organ of vision. Journal of Ophthalmology (Ukraine) = *Ovtal'mologitscheckij zhurnal* 1997;(5):382 (In Russ.)]

СВЕДЕНИЯ ОБ АВТОРАХ

АО «Екатеринбургский центр МНТК "Микрохирургия глаза"»
Казайкин Виктор Николаевич
доктор медицинских наук, заведующий отделением витреоретинальной хирургии
ул. Академика Бардина, 4а, Екатеринбург, 620149, Российская Федерация
ORCID: 0000-0001-9569-5906

АО «Екатеринбургский центр МНТК "Микрохирургия глаза"»
Гурьев Александр Вячеславович
врач-офтальмолог
ул. Академика Бардина, 4а, Екатеринбург, 620149, Российская Федерация
ORCID: 0000-0002-9675-3431

АО «Екатеринбургский центр МНТК "Микрохирургия глаза"»
Лизунов Александр Владиленович
врач-офтальмолог
ул. Академика Бардина, 4а, Екатеринбург, 620149, Российская Федерация
ORCID: 0000-0001-7019-3002

ГБУЗ СО «Свердловская областная клиническая больница № 1»
Мазеин Дмитрий Анатольевич
кандидат медицинских наук, заведующий клинико-диагностической лабораторией
ул. Волгоградская, 185, Екатеринбург, 620102, Российская Федерация

ABOUT THE AUTHORS

Eye Microsurgery Ekaterinburg Center
Kazaykin Viktor N.
MD, head of vitreoretinal department
A. Bardina str., 4A, Ekaterinburg, 620149, Russian Federation
ORCID: 0000-0001-9569-5906

Eye Microsurgery Ekaterinburg Center
Guryev Aleksandr V.
ophthalmologist
A. Bardina str., 4A, Ekaterinburg, 620149, Russian Federation
ORCID: 0000-0002-9675-3431

Eye Microsurgery Ekaterinburg Center
Lizunov Aleksandr V.
Ophthalmologist
A. Bardina str., 4A, Ekaterinburg, 620149, Russian Federation
ORCID: 0000-0001-7019-3002

Sverdlovsk Regional Clinical Hospital
Mazein Dmitrij A.
PhD, head of laboratory department
Volgogradskaya str., 185, Ekaterinburg, 620102, Russian Federation

ПАТЕНТЫ/PATENTS

Чтобы ознакомиться с полными текстами зарубежных патентов, следует пройти по ссылке https://ru.espacenet.com/?locale=ru_RU с указанием номера документа, отраженного в реферате

PL2915529 (T3) — 2017-10-31

THERAPEUTIC REPLENISHMENT AND ENRICHMENT OF OCULAR SURFACE LUBRICATION

Provided herein are ophthalmically acceptable pharmaceutical compositions comprising a PRG4 inducing compound ia combination with PRG4 (including a lubricant fragments, homologs, or isoforms thereof), and methods of using the same The PRG4 inducing compound in the pharmaceutical composition of the present invention upregulates PRG4 expression and localization in the ocular surface for efficient surface boundary lubrication. In some instances, pharmaceutical compositions described herein are utilized for treating ophthalmic conditions, e.g., ocular boundary deficiency and symptoms associated therewith.

KR102006907 (B1) — 2019-10-01

SURGICALUNIT FOR OPHTHALMOLOGY

Provided is an ophthalmic surgical apparatus according to an embodiment of the present invention, comprising: a support part provided with an electrical path; and a probe part including a first section part formed of a conductive material and connected to the support part, and a second section part formed integrally with and connected to the first section part and having a front surface exposed to the outside of the support part.

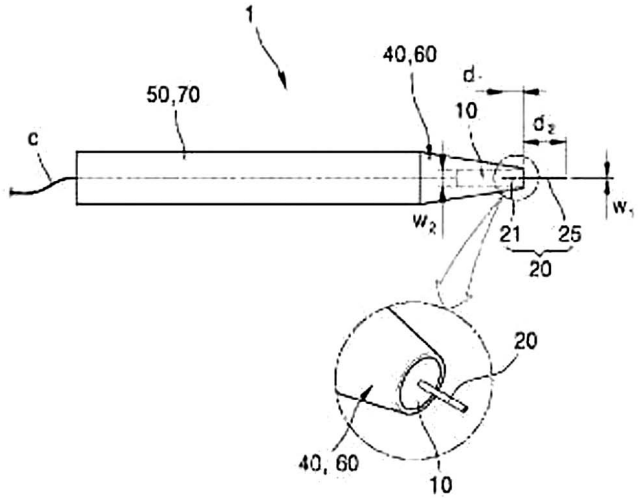

PL2675408 (T3) — 2017-10-31

DEVICE FOR MACHINING THE CORNEA OF A HUMAN EYE WITH FOCUSED PULSED LASER RADIATION

A device for machining the cornea (38) of a human eye (22) with focused pulsed laser radiation includes controllable components for setting the location of the radiation focus, a control computer for controlling these components and also a control program for the control computer. The control program contains instructions that are designed to bring about, upon execution by the control computer, the generation of an incision figure (36) in the cornea permitting the insertion of an intrastromal corneal ring implant. The incision figure includes at least one ring incision (42) situated totally deep within the corneal tissue and also at least one opening incision (44) extending at right angles to the ring plane of the ring incision from the anterior surface (40) of the cornea or from the posterior surface of the cornea as far as at least the ring incision. The ring incision (42) exhibits, assigned to the opening incision (44), a radial — relative to the ring axis (46) — widening zone (48) in which the opening incision (44) impinges on the ring incision (42).

FIG 2

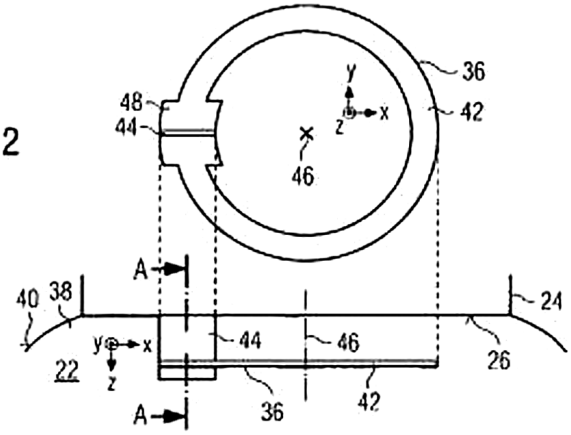

WO2019189222 (A1) — 2019-10-03

OPHTHALMIC OPTICAL SYSTEM, OBJECT LENS FOR OPHTHALMOLOGY, AND OPHTHALMIC DEVICE

This ophthalmic optical system is configured to emit an angular scanning beam toward a subject's eye. The ophthalmic optical system satisfies the conditional expression Mpar < Mmax, when ωin is the angle between an incident beam on the ophthalmic optical system and an optical axis of the ophthalmic optical system, ωout is the angle between the optical axis and an emission beam from the ophthalmic optical system toward the subject's eye, M is defined as M = |ωout/ωin|, M is Mpar if the incident beam is a paraxial beam, and M is Mmax if the incident beam has a maximum angle of ωin.

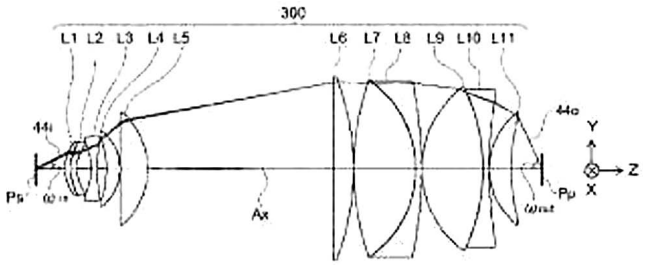

WO2019173334 (A1) — 2019-09-12

ENGINEERED VEGF VARIANTS FOR RETINAL NEUROPROTECTION, PROMOTION OF AXON GROWTH AND AXON REGENERATION

The invention represents a solution for major unmet medical need in the field of ophthalmology. Accordingly, the invention provides compositions, e.g., an engineered Vascular endothelial growth factor (VEGF) chimeric polypeptide, comprising a flexible transmembrane anchor such as a chimeric polypeptide comprising a polypeptide linker with a length of 38–53 amino acids, inclusive. Exemplary chimeric polypeptides include e-VEGF38, and eVEGF-53. A retinal ganglion cell (RGC) comprising a membrane anchored VEGF polypeptide is also within the invention.

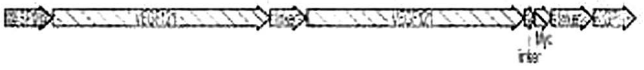

FIG. 1A

KR20190097729 (A) — 2019-08-21

MEDICINE DELIVERING IMPLANT FOR TREATING OPHTHALMOLOGY DISEASE AND METHOD OF PREPARING THE SAME

The present invention provides a sustained-release implant for treating eye diseases, having a predetermined size of a three-dimensional shape since albumin nanoparticles containing a drug for treating eye diseases are freeze-dried, compressed and coated. An implant of the present invention can have a predetermined mechanical strength since a nanoparticle powder is compressed, and can also gradually decompose, because of a characteristic surface of a frozen and compressed structure, from a surface to a center thereof. In addition, since the implant of the present invention is coated with a polymer, the mechanical strength of the implant can be further improved, and since a coated polymer material is first decomposed even if the implant is located within an eyeball for a long time, the decomposition of albumin nanoparticles and a drug release speed can be delayed. Additionally, albumin molecules are gradually released and delivered to ocular tissue and, particularly, to a retina by the decomposition of nanoparticles in the implant of the present invention, thereby being ale to expect effects (of albumin molecules themselves) such as the protection of nervous tissue and the delay of death.

ЕКАТЕРИНБУРГСКИЙ ЦЕНТР
МНТК «МИКРОХИРУРГИЯ ГЛАЗА»
ИСКУССТВО ВОЗВРАЩАТЬ ЗРЕНИЕ

WETLAB

17–28 февраля, 16–27 марта, 5–16 октября, 16–27 ноября 2020 года

«Современные аспекты хирургии катаракты. Факоэмульсификация» – 72 ч.

Екатеринбургский центр МНТК «Микрохирургия глаза» приглашает врачей-офтальмологов в суперсовременный операционный тренажерный зал энергетической хирургии WETLAB.

Практика в WETLAB – это уникальная возможность в кратчайшие сроки освоить современную технологию лечения катаракты через малый разрез. В WETLAB Екатеринбургского центра МНТК «Микрохирургия глаза» лучшие офтальмохирурги клиники делятся своими теоретическими и практическими знаниями и опытом.

Оснащение операционного тренажерного зала:
операционные микроскопы M 651 (Leica), Opmi Pico (Zeiss); факоэмульсификаторы Legacy 20 000, Infiniti, Laureate (Alcon), Millennium, Stellaris (Bausch & Lomb); система видеонаблюдения.

В качестве объекта хирургии используются глаза животных, установленные в муляж головы человека.

Заявку направляйте через сайт центра
www.eyeclinic.ru раздел «специалистам»

620149, г. Екатеринбург, ул. Академика Бардина, 4а
Екатеринбургский центр МНТК «Микрохирургия глаза»
Телефон: + 7 (343) 231-00-03
E-mail: 2310167@mail.ru

Полисан

Рег. № 003135/01 от 29.06.2016 РЕКЛАМА

Жизнь продолжается!

Цитофлавин®

ПАРЕНТЕРАЛЬНЫЙ КОМПЛЕКС ДЛЯ АКТИВАЦИИ МЕТАБОЛИЗМА НЕЙРОНОВ В УСЛОВИЯХ ГИПОКСИИ [1]

Способствует:

- усилению интенсивности аэробного гликолиза в нервных клетках;
- активации утилизации глюкозы и β-окисления жирных кислот в нервной ткани;
- стимулированию синтеза γ-аминомасляной кислоты в нейронах;
- увеличению устойчивости мембран нервных и глиальных клеток к ишемии;
- улучшению коронарного и мозгового кровотоков.

[1] Инструкция по применению лекарственного препарата для медицинского применения

www.polysan.ru

РЕСВЕГА®

ДОПОЛНИТЕЛЬНОЕ ПРЕИМУЩЕСТВО
ДЛЯ ГЛАЗ

БАД. НЕ ЯВЛЯЕТСЯ ЛЕКАРСТВОМ

ООО «ТЕА ФАРМА»
115280, Российская Федерация, Москва,
ул. Ленинская Слобода, д. 26,
Эт. 2, Пом. IV, Ком. 12,112
Тел.: +7 495 787 7535

Théa

ГИГИЕНА ВЕК

Théa

ПОЛНЫЙ АССОРТИМЕНТ ГИПОАЛЛЕРГЕННЫХ СРЕДСТВ ДЛЯ ГИГИЕНЫ ВЕК

- КОСМЕТИЧЕСКОЕ СРЕДСТВО -

БЛЕФАКЛИН

- СТЕРИЛЬНЫЕ САЛФЕТКИ -

- КОСМЕТИЧЕСКОЕ СРЕДСТВО -

ТЕАГЕЛЬ® СТЕРИ-ФРИ

- ГИПОАЛЛЕРГЕННЫЙ ГЕЛЬ -

Théa

СПЕЦИАЛИСТ ПО УХОДУ ЗА ВЕКАМИ

ООО «ТЕА ФАРМА»
115280, Российская Федерация, г. Москва, ул. Ленинская Слобода, д. 26, Эт. 2, Пом. IV, Ком. 12,112
тел.: +7 495 787 7535

СТИЛЛАВИТ®

гиалуронат натрия + D-пантенол +
хондроитина сульфат натрия

Увлажнение Защита Восстановление

ПОМОГАЕТ РЕШАТЬ ТРИ ЗАДАЧИ

ДЛЯ ТЕХ, КТО **ЕЖЕДНЕВНО** ПОЛЬЗУЕТСЯ ГЛАЗАМИ

3 в одном

- **Обладает защитным, увлажняющим и восстанавливающим действием на поверхность роговицы и конъюнктивы**
- **Не вызывает «затуманивания» зрения[1]**
- **Не содержит консервант бензалкония хлорид**
- **Можно закапывать, не снимая контактные линзы**

ФСР 2009/05440 14.08.2009.

Реклама

ИНФОРМАЦИЯ ПРЕДНАЗНАЧЕНА ИСКЛЮЧИТЕЛЬНО ДЛЯ МЕДИЦИНСКИХ И ФАРМАЦЕВТИЧЕСКИХ РАБОТНИКОВ

PROЗРЕНИЕ
НАУКА • ИННОВАЦИИ • ПРОФЕССИЯ

АО «Нижфарм» 603950, Россия, Нижний Новгород, Бокс №459,
ул. Салганская, 7; тел.: +7 831 278 8088, факс: +7 831 430 7213;
e-mail: med@nizhpharm.ru.

STADA

[1] СТИЛЛАВИТ® не вызывает снижения остроты зрения при закапывании (согласно инструкции по применению)

ИМЕЮТСЯ ПРОТИВОПОКАЗАНИЯ. ПЕРЕД ПРИМЕНЕНИЕМ ПРЕПАРАТА ПРОКОНСУЛЬТИРУЙТЕСЬ СО СПЕЦИАЛИСТОМ.

Артелак®

ПРИ СУХОСТИ, УСТАЛОСТИ, РАЗДРАЖЕНИИ ГЛАЗ

ТОТ САМЫЙ ДОЗАТОР

УВЛАЖНЯЮЩЕЕ СРЕДСТВО, ПРИЯТНОЕ ГЛАЗУ

- На основе высокой концентрации гиалуроновой кислоты 0,24%
- Подходит для носителей контактных линз
- Не содержит консервантов
- Подробнее на **okglaza.ru**

Предназначено для работников здравоохранения

RUS-OPH-ART-ART-06-2019-1798

Люксфен®

Бримонидин 0,2% 5 мл

ТЬМА ОТСТУПАЕТ

- Снижение офтальмотонуса до 10-12 мм рт.ст., контроль 12 часов[1]
- Нейропротекторные свойства даже в условиях повышенного офтальмотонуса[2,3,4]
- Кратность применения – 2 раза в сутки[1]
- Производится в Европейском Союзе, в соответствии со стандартами GMP*[1]

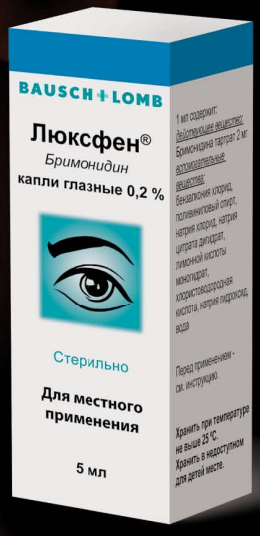

Рег. номер: ЛП-001434 от 16.01.2012

1. Инструкция по применению лекарственного препарата ЛЮКСФЕН. **2.** Lambert W.S., Ruiz L., Crish S.D., Wheeler L.A., Calkins D.J. Brimonidine prevents axonal and somatic degeneration of retinal ganglion cell neurons. Mol Neurodegener. 2011; 6: 4. **3.** Лопез-Херрера М.П. и соавт. Транзиторная ишемия сетчатки приводит к появлению ретроградного аксоплазматического транспорта: нейропротекция бримонидина / Экспериментальная неврология, 2002. Т. 178. – С. 243–258. **4.** Кун-Джиан Д. и соавт. Механизмы нервной системы, относящиеся к защитному действию бримонидина на ганглионарные клетки сетчатки при экспериментальной глаукоме. Базовые и клинические концепции / Под ред. Ш. Румельта. Опубликовано: Ноябрь 11, 2011.

*Стандарт GMP (Good Manufacturing Practice – надлежащая производственная практика) – система нормативных правил и указаний в отношении производства: лекарственных средств, медицинских устройств, изделий диагностического назначения, продуктов питания, пищевых добавок, активных ингредиентов, контролирующая производство в Европейском Союзе и других странах.

Информация предназначена для медицинских и фармацевтических работников.

Реклама
RUS-OPH-LUX-LUX-11-2018-1374

BAUSCH+ Health

ИМЕЮТСЯ ПРОТИВОПОКАЗАНИЯ. ОЗНАКОМЬТЕСЬ С ИНСТРУКЦИЕЙ ИЛИ ПРОКОНСУЛЬТИРУЙТЕСЬ СО СПЕЦИАЛИСТОМ

ООО «ВАЛЕАНТ»: Россия, 115162, Москва, ул. Шаболовка, д. 31, стр. 5. Тел.: +7 495 510 2879.

EyeTec

ООО «АйТэк»
123298, Москва
ул. Берзарина, 16
+7 (495) 944-91-02
www.eye-tec.ru

ВСЕ ДЛЯ ОФТАЛЬМОЛОГИИ

Артелак®

ПРИ СУХОСТИ, УСТАЛОСТИ, РАЗДРАЖЕНИИ ГЛАЗ

ТОТ САМЫЙ ДОЗАТОР

Artelac® Всплеск Уно
Гиалуроновая кислота 0,2%
Для мгновенного увлажнения при сухости, усталости глаз
Устраняет дискомфорт при ношении контактных линз
BAUSCH + LOMB
30 тубик-капельниц по 0,1 мл
Не содержит консервантов!

Artelac® Всплеск
Гиалуроновая кислота 0,24%
Для мгновенного увлажнения при сухости, раздражении и усталости глаз
Устраняет дискомфорт при ношении контактных линз
10 мл
Раствор увлажняющий офтальмологический
BAUSCH + LOMB

Артелак Всплеск
Стерильно

Артелак Всплеск. Медицинское изделие.
Рег. уд. № РЗН 2013/1204 от 16.03.2015.

УВЛАЖНЯЮЩЕЕ СРЕДСТВО, ПРИЯТНОЕ ГЛАЗУ

- На основе высокой концентрации гиалуроновой кислоты 0,24%
- Подходит для носителей контактных линз
- Не содержит консервантов
- Подробнее на **okglaza.ru**

Предназначено для работников здравоохранения

RUS-OPH-ART-ART-06-2019-1798

Корнерегель

декспантенол **5%** гель глазной 5 и 10 г.

ПРИ ПЕРВЫХ ПРИЗНАКАХ ПОВРЕЖДЕНИЯ РОГОВИЦЫ[4]

- Стимулирует заживление благодаря декспантенолу в максимальной концентраци 5%[1,2,3]
- Способствует заживлению БЕЗ ОБРАЗОВАНИЯ РУБЦА на фоне снижения воспаления тканей[2,5]
- Гелевая основа (карбомер) помогает облегчить неприятные ощущения и пролонгирует контакт действующего вещества с роговицей[1,2,5]

ФАРМАЦЕВТИЧЕСКАЯ ПРЕМИЯ ЗЕЛЕНЫЙ КРЕСТ

«Корнерегель – победитель премии «Зеленый крест 2018» в номинации «Препарат выбора при кератитах, травмах и ожогах роговицы»

Лекарственное средство
Рег. уд. П N015841/01 от 30.09.2009

1. Инструкция по медицинскому применению лекарственного препарата Корнерегель. **2.** Егорова Г.Б., Митичкина Т.С., Шамсудинова А.Р. Корнеопротекция при применении контактных линз. Вестник офтальмологии № 2, 2014. **3.** 5% максимальная концентрация декспантенола среди глазных форм ЛС и МИ, по данным Государственного реестра лекарственных средств, Государственного реестра медицинских изделий и организаций (индивидуальных предпринимателей), осуществляющих производство и изготовление медицинских изделий, а также по данным из открытых источников производителей (официальных сайтов, публикаций), ноябрь 2018. **4.** Бржеский В.В., Егорова Г.Б., Егоров Е.А. Синдром «сухого глаза» и заболеваний глазной поверхности. Клиника, диагностика, лечение. ГЭОТАР-Медиа, 2016, с. 360, 368. **5.** Руководство для врачей: Офтальмология. Фармакотерапия без ошибок. Астахов Ю.С., 2016, с. 248.

Информация предназначена для медицинских и фармацевтических работников.

Полную информацию Вы можете получить в ООО «ВАЛЕАНТ»: Россия, 115162, г. Москва, ул. Шаболовка, д. 31, стр. 5. Тел.: +7 (495) 510 28 79, www.valeant.com

okglaza.ru

RUS-OPH-CRN-CRN-09-2018-1290-updated-updated

BAUSCH+ Health

ИМЕЮТСЯ ПРОТИВОПОКАЗАНИЯ. ОЗНАКОМЬТЕСЬ С ИНСТРУКЦИЕЙ ИЛИ ПРОКОНСУЛЬТИРУЙТЕСЬ СО СПЕЦИАЛИСТОМ

ООО «ВАЛЕАНТ»: Россия, 115162, Москва, ул. Шаболовка, д. 31, стр. 5. Тел.: +7 495 510 2879.

enVista®
гидрофобная акриловая ИОЛ

enVista® TORIC
Гидрофобная акриловая ИОЛ enVista® TORIC

Для качества зрения ваших пациентов

- Ни одного случая глистенинга в ходе 2-летнего проспективного исследования[1,2,3]
- Передовая асферическая оптика Bausch + Lomb
- Предсказуемая рефракция[3,4,5]
- Надежная центрация и ротационная стабильность[4,5]
- Минимальный уровень помутнения задней капсулы: частота капсулотомии 2.2% через 3 года после хирургии[6]

Envista – Энвиста. Изделие медицинского назначения. Линзы интраокулятрные enVista РУ №ФСЗ 2012/12616 от 30 июля 2012
Envista Toric – Энвиста Торик. Линза интраокулярная для задней камеры глаза псевдофакичная enVista Toric (энВиста Торик) модель MX60T №РЗН 2016/4694 от 7 сентября 2016

1. EnVista Инструкция по применению. **2.** Tetz MR, Werner L, Schwahn-Bendig S, Batlle JF. Проспективное клиническое исследование глистенинга в новых гидрофобных акриловых ИОЛ. Презентация на конгрессе Американского общества катарактальных и рефракционных хирургов, Сан-Франциско, 3-8 Апреля 2009 . **3.** Heiner P et al. Безопасность и эффективность монолитной гидрофобной акриловой интраокулярной линзы (enVista®) – результаты исследования в Европейском и Азиатско-Тихоокеанском регионах. Clinical Ophthalmology 2014:8 629–635. **4.** Packer et al. Безопасность и эффективность гидрофобных монолитных ИОЛ без глистенинга (enVista®) Clinical Ophthalmology 2013:7 1905–1912. **5.** Gatzon et al. Оценка остроты зрения после имплантации монофокальной и мультифокальной торической ИОЛ. J Refract Surg. 2015;31(2):90-97. **6.** Tran T. Частота Nd:YAG капсулотомии после имплантации гидрофобной ИОЛ без глистенинга (MX60). Презентация на конгрессе Европейского общества катарактальных и рефракционных хирургов (ESCRS), Сентябрь 2015, Барселона, Испания.

ООО «ВАЛЕАНТ».
Россия, 115162, Москва, ул. Шаболовка, д.31, стр. 5.
Тел./факс: +7 495 510 28 79,
www. valeant.com
РЕКЛАМА

BAUSCH + LOMB

URSAPHARM
Arzneimittel GmbH

Ваш эксперт в решении проблем «сухого глаза»
Уже более 10 лет инновационные продукты для увлажнения глаз

HYLO®
ЗАБОТА О ГЛАЗАХ

Постоянное использование

ХИЛО-КОМОД® 0,1% гиалуроновая кислота

При легких и умеренных формах синдрома «сухого глаза»;
до и после хирургического лечения. Лидер продаж в Германии*
Препарат года с 2007 по 2015 в Германии**

До 3-й степени сухости

ХИЛОМАКС-КОМОД® 0,2% гиалуроновая кислота

Длительное интенсивное увлажнение
Высокая концентрация и высокая вязкость
При тяжелых формах синдрома «сухого глаза»

1-4 степень сухости

Бережный уход и восстановление

ХИЛОЗАР-КОМОД® 0,1% гиалуроновая кислота + декспантенол

Увлажнение глаз и заживление повреждений
Дневной уход. Вместо мази в течение дня
При легких и умеренных формах синдрома «сухого глаза», способствует заживлению повреждений глазной поверхности

До 3-й степени сухости

ХИЛОПАРИН-КОМОД® 0,1% гиалуроновая кислота + гепарин

Увлажнение и восстановление
Уход при раздражении роговицы и конъюнктивы
При легких и умеренных формах синдрома «сухого глаза», включая хроническое воспаление роговицы

До 3-й степени сухости

ПАРИН-ПОС® Гепарин НОВИНКА

Защищает и поддерживает роговицу, конъюнктиву и веки. Бережная помощь при раздражении глаз. 24-х часовая быстрая и надежная защита от раздражения глаз

1-4 степень сухости

Защита в ночное время

ВитА-ПОС® Витамин А

Защита ваших глаз в ночное время. Улучшает свойства слезной пленки
Ночной уход при всех формах синдрома «сухого глаза»

1-4 степень сухости

РЕКЛАМА

УРСАФАРМ Арцнаймиттель ГмбХ
107996, Москва, ул. Гиляровского, д. 57, стр. 4. Тел./факс: (495) 684-34-43
E-mail: ursapharm@ursapharm.ru www.ursapharm.ru

* ИНСАЙТ ХЕЛС (Май 2014)
** Результаты исследования Федеральной ассоциации фармацевтов Германии (BVDA)